# Lenfödem

**Yiğit Akçalı**

Erciyes Üniversitesi Tıp Fakültesi, Kalp ve Damar Cerrahisi Anabilim Dalı, 2013

# Lenfödem


## Yiğit Akçalı

*Prof. Dr.*, Kardiyotorasik ve Vasküler Cerrahi Uzmanı

Erciyes Üniversitesi Tıp Fakültesi, Kalp ve Damar Cerrahisi Anabilim Dalı, Kayseri



Tıp fakültesi öğrencileri için kitap formatında hazırlanan bu ders notlarının bir kısmı ya da tamamı tecimsel amaçla, basılı ve/veya bir başka dijital ortamda çoğaltılamaz, şekil ve kimi resimler izin alınmadan ve kaynak gösterilmeden kullanılamaz.

# GİRİŞ

Proteince-zengin interstisyel sıvının subkütanöz akümülasyonuyla karakterize lenfödem beklenenden çok daha sık oluşan bir hastalıktır ve kadınları erkeklerden on kat daha sık etkiler. Sıklıkla minör bir bozukluktur, ancak uzun süreli tıbbi ve fiziki tedavi gerektirir. Bazen primer veya lenfatik sistemin neoplastik hastalığına sekonder olarak ortaya çıkabilir. Bu yüzden tanınabilmesi önemlidir (Şekil 1).

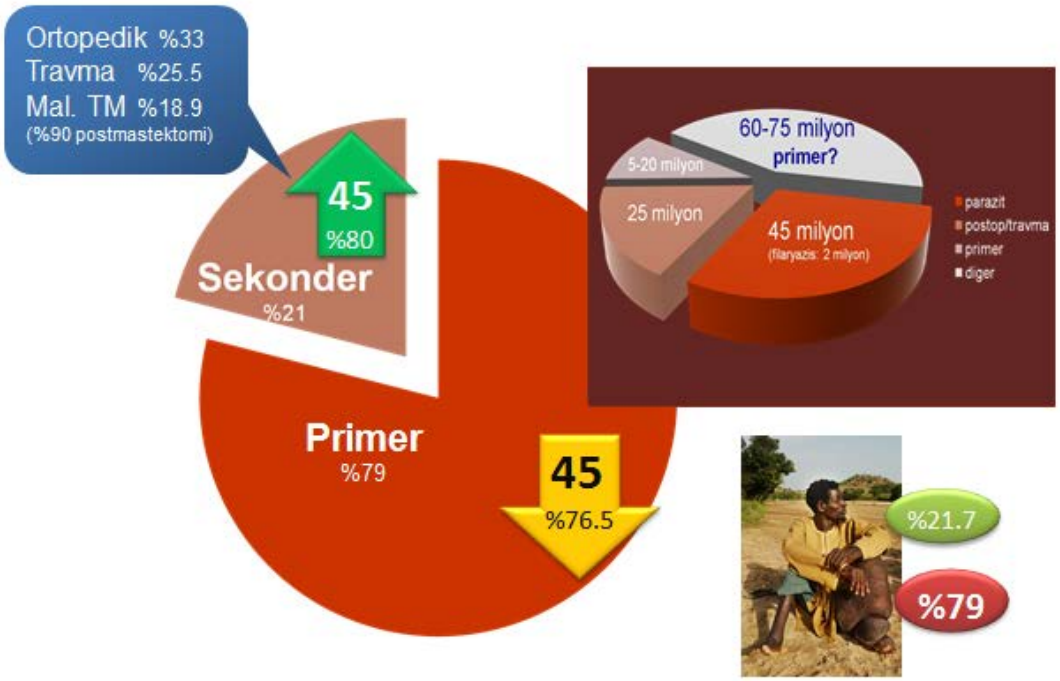


**Şekil 1**. Lenfödem epidemiyolojisi.

# LENFÖDEMİN KLASİFİKASYONU

Orijinal *Allen klasifikasyonu* lenfödemi iki tipe ayırmıştır: nedeni bilinmeyen primer lenfödem ve bilinen bir hastalık veya bozukluğa sekonder olan lenfödem. Primer lenfödem doğumda mevcut olduğunda *congenital*, çocukluk çağında başladığında *praecox* ve daha geç bir yaşta başladığındaysa *tarda* olarak adlandırılmıştır. Lenfografide ilerlemeyle primer lenfödem yapısal olarak hiperplazi ve hipoplazi olarak sınıflandırılmıştır (Şekil 1). CEAP klasifikasyonu venöz hastalıkları sınıflandırmada değerlidir. Venöz ve lenfatik sistemler arasındaki benzerliklerden dolayı CEAP kategori terimleriyle (klinik, etiyolojik, anatomik, patofizyolojik açınsama) lenfödem ve lenfatik bozukluklar sınıflandırılabilir. Ancak, yine de evrensel bir "CEAP-L" sistemi için, gelişimi olgunlaşmış görünen bu klasifikasyonda daha çok uluslararası konsensüs girdileriyle nihai sonuca ulaşılabilir.

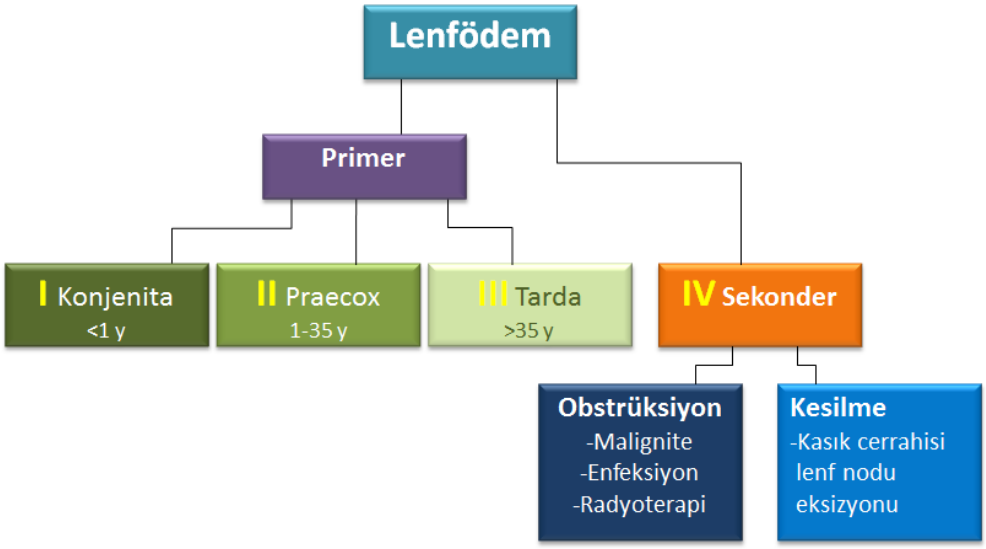


**Şekil 2**. Lenfödem klasifikasyonu: Primer lenfödem, [1]*Primer hipoplastik* (distal hipoplazi veya aplazi, proksimal hipoplazi, proksimal ve distal hipoplazi) ve [2] *Primer hiperplastik* (bilateral hiperplazi, megalenfatik);Sekonder lenfödem (malinansi, radyasyon, travma veya cerrahi eksizyon, enflamasyon veya parazitik invazyon, paralizis)

*Primer lenfödemler*, olguların %92'sinde hipoplastiktir. Onların alt grupları lenfografiyle tanımlanır.

*Distal hipoplazi*li olanlar, hastalığın hafif, ilerleyici olmayan bir formuna sahiptirler. Bu hastaların çoğu kadındır (oran, 3:1). Pubertedeki başlangıç ("lymphedema praecox") olguların %80'ine vardır. Olguların yalnızca %10'u doğumda mevcuttur ("congenital lymphedema"). Geri kalan %10'u >35 yaşta vardır ("lymphedema tarda").

*Proksimal hipoplazi*de, lenfödem daha yaygındır ve tüm ekstremiteyi tutar. Erkekler ve kadınlar arasında eşit sıklıkta oluşur. Proksimal ve distal hipoplazinin kombinasyonu her iki grubun özelliklerini gösterir ve progressif olmaya eğinir.

*Primer hiperplastik lenfödem*ler seyrektir (%8) ve bilateral hiperplazili olanlar çoğunlukla ayağın lateral yüzleri üzerinde diffüz kapiller anjiyomatayla çoğunlukla tanılanırlar. Lenfografi, hiç valf görülmeyen megalenfatik gruptaki bulguların tersine normal valfli dilate lenfatikleri gösterir. Megalenfatik grupta, şilöz *reflux* şilometrorea, deri veziküleri veya şilüri oluşturabilir.

ABD'nde sekonder lenfödemin en sık nedeni lenf nodlarına metastatik malign hastalıktır. Diğer en sık neden, özellikle lenfatik fibrozis oluşturan radyasyon terapisiyle kombine olduğu zaman nodların cerrahi olarak çıkarılmasıdır (Şekil 3). Tropikal ve subtropikal ülkelerde, elefantiyazisin tipik görünümünü oluşturan filaryazis sekonder lenfödemin en sık nedenidir (Şekil 4). Öteki infektif veya şimik ajanlar (örneğin, silika) çıplak-ayakla yürüme sırasında lenfatik sisteme girebilir ve lenfatikler ve lenf nodlarının fibrozisine neden olabilir.

**Şekil 3.** Post-mastektomi üst ekstremite lenfödemi. Hastanın adjuvan radyoterapi sonrasında koldaki belirgin şişlik artışına dikkat edin [kişisel arşivimden].

**Şekil 4.** *Wuchereria bancrofti*nin neden olduğu filariyazisli hasta.

# TANI

Üst ve alt ekstremite lenfödeminin tanısı bugün klinik muayene ve lenfosintigrafiye dayandırılır (Tablo I). Lenfödemin tanısının ortaya konulması, ödemin varlığında, ya maksimal lenfatik kapasitede azalmayı, ya da bu işlev bozukluğundan kaynaklanan klinik elementlerden birinin bulunmasını içerir. Gerçekten de bu durumun tanısı esas olarak kliniktir, ancak çeşitli zorlukları vardır. Fibroze ve hiperplastik ödemi gösteren klinik ve öyküsü tanıyı ortaya koymak için yeterlidir.

**Tablo I.** Lenfödemin klinik prezentasyonu.

| ***Semptomlar*** | ***Fizik bulgular*** |
|---|---|
| Bacak şişmesi | Bacak ödemi |
| Ağırlık | Dorsal buffalo hörgücü |
| Rekürrent lemfanjitis | Elefantin dağılım |
| Deri değişiklikleri | Pembe kızartılı deri rengi |
| Fungal infeksiyonlar | Likenifikasyon |
| | *Peau d'orange* |
| | Dirençlililği kaybolmuş subkütanöz doku |

*Primer lenfödem*de, klinik görünüm karakteristiktir. Ağrısız, beyaz, immobil, godet bırakmayan ("non-pitting") ya da çok az bırakan ve dinlenmekle geçmeyen ödem vardır. Ayağın dorsal tarafında bulunan ödemle birlikte, dijital falanksların dorsalinde derinin kalınlaşması sıklıkla gözlenir ve bu bölgede deriyi parmakla kaldırmak olanaksızdır ("Stemmer's sign") (Şekil 5). Transversal intertriginöz olukların derinleşmesi ve sıklıkla elastik eksternal retromalleolar yumuşak formasyon vardır. Kadınlarda olguların %85'ini etkileyen bu lenfödem tipi, çoğunlukla görünür bir neden olmaksızın 15–18 yaşları arasında gelişir.

**Şekil 5. A.** Pozitif *Stemmer* işareti. Bu genellikle ikinci ayak parmak dorsumunun lenfödematöz derisini sıkıştırmadaki veya yukarı kaldırmadaki yetersizlik olarak tanımlanır. **B.** Aynı hastanın sol ayak parmağında yinelenen testin negatif sonucu [Kişisel arşivimden].

*Travma, cerrahi veya pelvik kanser tedavisi kullanılan radyasyon terapisine sekonder olarak gelişen lenfödem*. Bu koşullardaki kronik ödem varlığı, lenfatik ödemin karakteristik ölçütleriyle ilişkili olarak doğrulanan lenfatik tutuluma işaret eder: deride kalınlaşmayla birlikte ağrısız, immobil ödem. Kronik fraktür sonrası olgularda, ana venöz damar için araştırma, başlangıç halindeki postflebitik hastalık olasılığını ortadan kaldırmak için gereklidir. Prostat, serviks, mesane gibi bir pelvik kanserin cerrahi veya radyasyon tedavisini izleyen, bir/her iki ekstremitenin sekonder lenfödem çoğunlukla proksimaldir ve *Stemmer belirtisi* ilerlemiş formlar dışında negatiftir. Öykü, tanıyı gerçekleştirmede esastır ve venöz tutulum olasılığını saf dışı bırakmak temeldir (Tablo II).

**Tablo II.** Sekonder lenfödem.

| ***Neden*** | ***Patofizyoloji*** | ***Lenfografik pattern*** |
|---|---|---|
| Malign hastalık | Tümör tarafından nodun obstrüksiyonu | Kollateral dolaşımla obstrüksiyon |
| Radyasyon | Lenf nodu düzeyinde ekstrinsik fibrozis tarafından lenfatik gövdenin obstrüksiyonu | Obstrüksiyon |
| Cerrahi[1] veya travma | Lenfatik damar düzeyinde obstrüksiyon | Kollateral dolaşımla obstrüksiyon |
| Filaryazis[2] | Lenf nodu düzeyinde obstrüksiyon | Obstrüksiyon; reflüyle birlikte genişlemiş variköz lenfatikler |
| Pyojenik enfeksiyon[3] | Lemfatik gövdenin obliterasyonu | Hipoplazi |

[1]Lenf nodları veya eşlik eden damarların çıkarılması hastaların %30'unda önemli ekstremite şişmesine neden olur
[2]Kıta Amerikasında nadir bir neden olsa da, *Wuchereria bancrofti*'li filaryazis Afrika ve Hindistan'da sık bir nedendir
[3]Her ne denli β-hemolitik stereptokoklar en sık izole edilen bakteri olsa da, *Stafilokokkkus aureus* ve gram-aeroblarda karışmıştır.

*Elefantiyazis*. Lemfödemin ilerlemiş bu şeklinde, eksremite büyüklüğünde belirgin bir artış vardır. Ancak en önemlisi, başka bir görünümle karıştırılmayan, deri kalınlaşması ve onun sert görünümü, yapısal değişiklikleri, fil derisi görünümüne yolaçar. Transvers intertrigonoz oluklar gelişir ya da normal olanlar bazen bu düzeyde erozyon oluşturarak derinleşir. Bazen tüm ekstremiteyi kaplayabilen ve bazen koyu renk görünümlü papilloma gelişimi de olabilir. İnterdijital veya ingüinal miköz ve ağırlaştırıcı faktörler araştırılmalıdır (Tablo III ve IV).

**Şekil 6.** Gode bırakmayan "*peau d'orange*" kalınlaşma ve kırışıklığıyla geç evre lenfödem [Kişisel arşivimden].

**Tablo III.** Primer, sekonder ve komplike lenfödemin ayırıcı tanısı.

| | **Primer lenfödem** | **Sekonder lenfödem** | **Akut lenfanjitis** |
|---|---|---|---|
| Özelliği | Ailesel | Neoplazi | Portal giriş |
| Başlangıç | Sinsi | Sinsi | Akut |
| Lokalizasyon | Distal | Proksimal | Distal |
| Ateş, titreme | Yok | Yok | Yok? |
| Renk | Beyaz | Beyaz | Kırmızı |
| Sıcaklık | Yok | Yok | Var |
| Lenf nodları | Yok | Var | Var |
| Kızıl ̇p görünümü | Yok | Yok | Var |

**Tablo IV.** Lenfödemin ayırıcı tanısı.

| ***Sistemik bozukluklar*** | ***Venöz bozukluklar*** | ***Çeşitli bozukluklar*** |
|---|---|---|
| Kardiyak yetmezlik | Postflebitik sendrom (*reflux*) | Arteriyovenöz malformasyon |
| Renal yetmezlik | İliyak venöz hastalık (obstrüktif) | Lipödem |
| Hepatik siroz | Ekstrinsik basınç (eg, tümör, gebelik, retroperitoneal fibrozis) | *Erythrocyanosis frigida* |
| Hipoproteinemi | | Kullanmama ve sahte ödem |
| Allerjik bozukluklar | Klippel-Trenaunay sendromu | *Gigantism* |
| Herediter anjioödem | | Böcek sokması |
| İdiyopatik siklik ödem | | Enfeksiyon |
| | | Travma |

Görünüm yerleşmemiş ya da atipik olabilir: ne öykü, ne de fizik muayene tanıya götürücü bulgular sağlamaz ve hatta başka bir tanıyı düşündürecek biçimde yanıltıcı olabilir. Bir ya da her iki ekstremiteyi etkileyen, gece dinlendikten sonra kaybolan ya da gerileyen, yeni başlayan periferik lenfödem; o zamana dek zamanla gerileyebilen ve sonuçta yeniden oluşan variköz venleri ve ödemi olan kişilerde tutulum olduğunda tanı çok daha zor olabilir. Aynı durum, erken evrelerde ödem ekstremite kökünde lokalize olduğunda, hatalı olarak, olası tümör oluşumunu düşündürdüğündü de geçerlidir. Lenfödeme mikrosirküler bozukluklar ve ekstremitenin alt bölümünde morarma eşlik eder. Özellikle mikrosirkülatuar, venöz tip gibi ödemlerle karışma riski olan lenfödem bu aşamada, temel olarak klinik bir tanıdır. Gerçekten de kalp yetersizliği, renal ve hepatik yetmezlik olan hastalardaki generalize ödemin klinik görünümü, geniş intrabdominal tümörlerden kaynaklanan IVC'ya bası sırasında olan ödemde olduğu gibi çıkış nedenine bağlanır.

*Lipodistrofi* ve *lipödem,* ödemin bir türü olmamasına karşın, bu durumların saptanması daha güçtür. Ekstremite boyutunda artmayla birlikte olan bu hastalık ayakları hiçbir zaman etkilemez ve fibröz kalınlaşma yoktur (Şekil 7).

**Şekil 7.** Genç kızlığından beri kalçalarında golf pantolonu biçiminde yağ yastıkları olan (*at pantolonu sendromu*) 45 yaşındaki *Evre III lipödem*li kadın hasta (**A**). Beden kitle endeksi (BMI) 40'in üzerinde olan bu hastanın üst ekstremitesinde triseps lokalizasyonlu artmış yağ dokusuna dikkat edin (**B**) [Kişisel arşivimden].

Ekstremitelerin lemfödeminde *high-resolution color-coded duplex sonography* ya da *echo color-coded sonography* tamamlayıcı diyagnostik bir yaklaşımdır ve yeni bir yöntem olmasına karşın supra- ve subfasyal dokuların ve lemfatik yapıların kalitatif ve kantitatif karakteristiklerinin değerlendirilmesi için iyi bir opsiyondur. *Echo-color Doppler*, kılavuz, monitor ve izlem yapmak için de yararlı olacaktır.
10-MHz veya 13-MHz bir *probe* kullanılabilir. 13 MHz'lik probla yalnızca lenfatik prekolektör ve kollektörlar değil, aynı zamanda coriumun lenf kapillerleri de vizüalize edilebilir. Lenfatik damarları kan damarlarından ayırmak için, tetkik probe aracılığıyla lokal kompresyon manevralarıyla yapılır: akım olmaksızın kötü ekolu kanallar ("echo-poor channels") ve kompresibilite lenfatik damarlar olarak klasifiye edilir (Tablo V).

**Tablo V.** Ödematöz ekstremitenin tanısal değerlendirilmesi.

| Lenfödemin derecelendirilmesi | Venöz görüntüleme | Lenfatik görüntüleme | Lenfatik işlevsel değerlendirme |
|---|---|---|---|
| Ekstremite çevresinin ölçümü | APG | Lenfografi | Lenfosinitgrafi |
| | DUS | Lenfosintigrafi | Radyoaktif albümin gözden kaybolma eğrileri |
| Ekstremite volüm displasmanı | Kantitatif PPG/LRR | CT | Kontrast veya izotop geçiş zamanı |
| | | MRI | |
| | | *DUS* | |

PPG, fotopletismografi; APG, hava pletismografisi; DUS, *duplex* görüntüleme; CT, bilgisayarlı tomografi

**LENFÖDEMİN TEDAVİSİ**

*Konservatif tedavi*

Lenfödemli hastaların >%90'ı *nonsurgical* yollarla tedavi edilir. Terapinin amaçları, (1) ekstremite boyutunu azlatmak, (2) deri ve subkütanöz dokunun kalitesini iyileştirmek ve korumak ve (3) enfeksiyonu önlemektir. Konservatif fiziksel yöntemler, hala fonksiyon gören lenfatik kanallar yoluyla fazla miktardaki lenfin mekanik olarak boşaltılmasına imkân verirler. Kullanılan kimi yöntemler şunlardır: *manuel lenfatik drenaj* (MLD, enflamasyonlu bölgeden uzağa, *çekme manevraları* ve patolojik bölgedeki dış doku basıncını arttıran *kaldırma manevralarını* içerir), *aletli yöntemler* (lenf damarlarının otomatik kasılmalarını düzelterek, elle uygulanan yöntemlerin etkisini arttırırlar), *bandajlama yöntemleri* (tüm ödemli ekstremite üzerine bir dizi bandaj uygulanmasını içerir ve manüel lenfatik drenaj yöntemiyle birlikte olmalıdır), *elastik kompresyon / Van der Mollen bandajları* ve *destekleyici fizyoterapi* ( diğerlerinin arasında, solunum egzersizleri, venöz dönüşü ilerleten mekanik faktörlere ortak olurlar-Valsalva; lokal ve bölgesel, pasif, aktif-pasif ve aktif analitik egzersizler, etkilenen ekstremitenin spontan venolenfatik dolaşımını arttırırlar; propriseptif egzersizler, tetiklenen proprioseptif reflekslerle uyarılan musküler katılım için kullanılır: tutulan eklemlerin korunması için gerekli kas kütlelerinin basıncını arttırmaya yardım ederler; bu rehabilitasyon programı genel egzersizlerle tamamlanabilir). Kas güçlendirme, uzun süreli rehabilitasyon devresinden sonra uygulanır

*Fizik rehabilitatif tedavi (PRT)*. Tedaviden önce tüm hastalar *echo-color Doppler* (ECD) ile tetkik edilmeli ve tedavi sırasında yine ECD ile monitore edilmelidir. PRT, (1) MLD, (2) hava-basınçlı tedavi ("air pressotherapy"), (3) elastik kompresyon, (4) *comarin*-rutin, ve (5) rehabilitatif egzersizlerden ibarettir. Alt ekstremitenin flebolenfödemi ECD-diyagnostikle kombine fizik tedaviyle uygun biçimde sağıtılabilir.

*Kompresyon terapi*. Kompleks fizik dekonjesyon, (1) kompresyon, (2) MLD, (3) egzersizler ve (4) deri bakımından ibarettir. İşlemin en önemli kısmı olan kompresyon, lenfödem için temel tedavi modalitesidir. Kompresyon, ekstremitelerden suyu çıkararak ödemi hemen azaltır. Genellikle volüm azalması *vasküler kompartmanın redüksiyonu* ve konjeste bölgelerden normal olarak drene olan lenf nodu yerlerine interstisyel sıvı ve makromoleküllerin drenajının iyileştirilmesiyle ve aşırı kapiller filtrasyonun azaltılmasıyla olan ekstravasküler *kompartmanın redüksiyonu*ndan ibarettir. En azından başlangıç "dekonjesyon fazı"nda sürekli gece ve gündüz kullanımı esastır.

Lemfödemde kompresyon tedavisi iki faza ayrılmalıdır: (1) kompresyon bandajları ve kompresyon makinelerinin kulanıldığı *dekonjesyon fazı* ve (2) kompresyon çorapları ve bireysel bandajlamanın ("individual bandaging") yapıldığı *bakım fazı* ("maintenance phase").

Pek çok hasta için 40-50 mmHg'lik kompresyon çorabı yeterlidir. Çorabın boyu hastalığın derecesine göre verilmelidir. Diz-altı çoraplar daha kolay giyip-çıkardığı için daha rahattır. Daha genç hastalara kompressif basıncı arttırmak için çift çorap ("double stockings") giydirilir. Başlangıç olarak 30-40 mmHg kullanılır. İki ayda dış çorap 40-50 mmHg, 4 ayda iç çorap 40-50 mmHg'ya arttırılır. 6 ayda dış çorap 50-60 mmHg'ye arttırılır. *Double-compression stocking,* daha yüksek basıncı tolere edebilecek daha genç hastalar için bir tedavi opsiyonudur.

*Aralıklı pnömatik kompresyon* (IPC), kompresyon tedaviyi, özellikle immobil hastalarda, destekleyebilir. Ancak, IPC'nin suyu ekstremitelerin daha proksimaline kaydırarak genital ödemle sonuçlanabileceği anımsanmalıdır. Bundan dolayı IPC asla kompleks fizik terapi olmaksızın tek başına kullanılmamalıdır. IPC sırasında, ekstremite dışına proteinlerden çok su presslenir. Bu onkotik doku basıncındaki artmaya ve ensonu ödemin hemen *re-filling*ine yolaçar. Bu niçin IPC'nin her-zaman sürekli, gece ve gündüz, kompresyonunu izlemesi gerektiğini açıklar. "Low-pressure unicell boot"

veya “sleeve” 60 mmHg’ya dek şişirilir ve 12.5 sn’lik bir kompresyon süresinde tutulur ve bunu 35 sn’lik bir dinlenme peryodu izler. Bir *yüksek basınçlı ardıl kompresyon aygıtı* (“high-pressure sequential pneumatic compression device”) olan “Lympha-Press”, santral olarak ekstremitede ödem sıvısını sağmak için ardıl *centripetal* tarzda 110-150 mmHg basınç oluşturur.

*Manuel lemfatik drenaj (MLD)*. Kompresyon lenfatik ödemi, proksimal olarak, onu absorbe edebilen fonksiyone lenfanjionları içeren alan içine forse eder. Bu, en sık primer lemfödemlerin tedavisinde altta yatan ilkedir. Sekonder lenfödemler lenfatik yolun obstrüksiyonundan sonra oluşur. Ödem, spontan olarak bu engelin üstesinden gelemez. Manuel lemfatik drenaj (MLD), bundan dolayı gereklidir.

*Deri bakımı*. Deri günlük temizlenmeli ve günde iki kez *polysorb hydrate* gibi su-bazlı bir losyon uygulanmalıdır. Deriye minör travmadan kaçınılmalıdır. Prüritik deri steroid bir kremle tedavi edilmelidir. Fungal enfeksiyonlar sıktır ve antifungal ajanlarla eradike edilmelidir. Bakteriyel enfeksiyonlar agresif olarak tedavi edilmelidir: sıklıkla başlangıçta en az 7 günlük intravenöz terapi gerektirir, bunu 2-4 haftalık uzun bir seyirde oral antibiyotikler izler. Yılda iki veya daha çok bakteriyel infeksiyon geçiren hastalarda penisilin (250 mg PO, b.i.d.) veya eritromisinle (250 mg PO b.i.d.) oral profilaksi infeksiyöz epizodların sayısını azaltabilir. Tipik olarak $\beta$-hemolitik streptokokkuslara bağlı olan rekürrent lemfanjitis lemfödemil hastalarda sık bir sorundur (%15-20). Hastalar resüssite edilmeli ve kültür sonuçlarına göre intravenöz penisilin veya oksasilinle tedavi edilmelidir.

*İlaç tedavisi*. Değişen derecelerdeki başarı oranlarıyla pek çok ilaç ödem tedavisinde önerilmiştir. *Adrenalin* gibi vazoaktif ilaçlar, torasik kanalda akım hızını arttırmasına karşın, santral lemfatiklerdeki lemfi de arttırdıklarından etkisizdirler. *Papaverin* gibi vazodilatör ilaçlar, lemfödem oluşumunda temel rol oynayan plazma protein konsantrasyonunu değiştirmediklerinden etkisizdirler. Gebelerda kontraendike olan d*iüretikler*, majör istenmeyen yan etkilerle birliktedir ve belirgin sıvı retansiyonuyla ilişkili ödemin ağır epizodları için saklanmalıdır.

*Flavonoidler* gibi flebotropik ilaçlar, ödemin kimi formlarında, başlıca lemfostazdan çok venöz hastalık kaynaklı ödemlerde olumlu ve bazen mükemmel etki yapar. Yan etkileri yoktur ve gebelerde verilebilir. Bu nedenle günümüzde yeğlenirler. Flavonoidlerden *MPFF*, büyük ölçüde ödemi azaltır, fibroblastların sayısını düşürür ve $tcPO_2$’yi normal değerlere yükseltir. Tablo VI *nonsurgical* bu tedavi yöntemlerini özetliyor.

**Tablo VI**. Nonoperatif tedavi yöntemleri.

| **Ekstremite boyutunda redüksiyon** | **Deri kalitesinde iyileşme** |
|---|---|
| Elevasyon | Fungal ve bakteriyel infeksiyonların tedavisi |
| Elastik kompresyon | Deri losyonu |
| *Full-thickness* deri köprüsü | Benzopironlar |
| MLD | |
| Eksternal pnömatik kompresyon | |

## Operatif tedavi

*Operasyon endikasyonları*. Geleneksel olarak lemfödemin cerrahi tedavisi için endikasyonlar: (1) *kozmetik* (ekstremitenin büyüklük ve biçimini iyileştirmek); (2) *fonksiyonal* (ekstremite ağırlığına azaltmak ve deri dokusunu iyileştirmek); ve (3) *preventif* tir (infeksiyonların sayısını azaltmak veya letal bir komplikasyon olan anjiyosarkomanın oluşumunu önlemek). Belirgin deri değişikliklerine bağlı şiddetli fonksiyonel bozukluklu veya massif ve refraktör ödeme sekonder immobiliteli hastalar cerrahi tedavi için adaydırlar (Tablo VII).

**Tablo VII.** Cerrahi endikasyonlar ve kontraendikasyonlar.

| Cerrahi endikasyonlar | Cerrahi kontraendikasyonlar |
|---|---|
| Medikal tedavinin yetersizliği | Normal ve etkilenmiş ekstremiteler arasındaki çevresel farkın <3cm olduğu minimal ödemli hastalar, |
| Ayakkabı giyilmesini engellemek | Hastalığın aktif olarak ilerlediği *gross* obezite, |
| Fonksiyonal limitasyon | Bacak şişmesinin nedeni olarak lemfödemin kesin tanısı gerçekleşmeyen hastalarda |
| Malign değişikliğin eklenmiş ucube deformite (Stewart-Treves lemfanjiyosarkoma) | |
| Septisemiyle birlikte bulunan yineleyen | |
| Lemfanjitis | |
| Lemfatik fistül | |

*Tekniğin seçimi*. Birkaç ilke gözönüne alınabilir: (1) *obstrüksiyon kütanöz plastik bir işlemle veya lemfatiko-venöz bir anastomozla bypasslanabilir.* Böyle operasyonlar cerrahi bir işleme, radyoterapiye, metastatik invazyon veya inflamsayona sekonder ödem gibi lokalize lezyonlar için salık verilmiştir. Bunlar toplayıcı duktusların generalize hipoplazisinde salık verilmezler; (2) tutulmuş alana omentum transpozisyonu; (3*) tüm fibroödematöz dokunun eksizyonu* subdermisin fibröz infiltrasyonu irreverzibl olduğunda endikedir. Operasyon yalnızca, eğer subkütanöz doku ve fasyanın eksizyonu komple olursa yararlıdır; (4) dermal şebeke ve derin lemfatik sistem arasındaki kontakt kuruluş (Thompson tarafından tasavvur edildiği gibi bir deri flebinin gömmesiyle) benzer biçimde dermal damarlar ve derin lemfatik sistem arasında fakat subkütanöz dokunun komple eksizyonu olmaksızın bir kommünikasyon kurar.

*Preoperatif bakım*. Hangi işlem yapılırsa yapılsın, hastanın hazırlanması tam olmalıdır. Hasta yatağa bağlanmalı ve ödemi olabildiğince azaltmak için, etkilenmiş ekstremite 2-3 hafta eleve edilmelidir. Bu önlem operasyonda sıvı kaybını minimuma indirir. Deri dikkatli günlük dezenfeksiyonla hazırlanır. Mevcut herhangi bir interdijital infeksiyon uygun tarzda tedavi edilir. Tablo VIII operatif yöntemleri özetliyor.

**Tablo VIII.** Operatif yöntemler

| ***Fizyolojik prosedürler**** | ***Eksizyonal işlemler*** |
|---|---|
| Kütanöz plastik işlemler | *Split-thickness* deri grefti örtmesiyle deri ve subkütanöz dokunun eksizyonu |
| Lemfatikovenöz anastomozlar | |
| ●Nielubovicz işlemi | Subkütan dokunun eksizyonu ve derin fasyada pencereler açma |
| ●Politowski prosedürü | |
| Omental transpozisyon | Deri flepleri arasındaki subkütan dokunun daha geniş eksizyonuyla Kondoleon işlemi |
| Tekniğin varyantları | |
| *Buried dermal flap* (Thompson operasyonu) | Vaskülarize lokal fleplerle subkütanöz dokunun evrelenmiş eksizyonu (Homans operasyonu) |
| Enteromezenterik köprü | |
| Öteki köprüleme işlemleri | |
| Venöz interpozisyon | |
| Subkütanöz tüneller | |
| Fibrotik venöz obstrüksiyonun lizisi | |

*Fizyolojik işlemlerin amacı anormal yüzeyel subkütanöz lemfatiklerden, ya derin sistemin (fasyal lemfatikler) normal lemfatikleri içine veya proksimal olarak venöz sistem içine lemfin drenajını teşvik etmektir