# Periferik Arter Hastalıkları

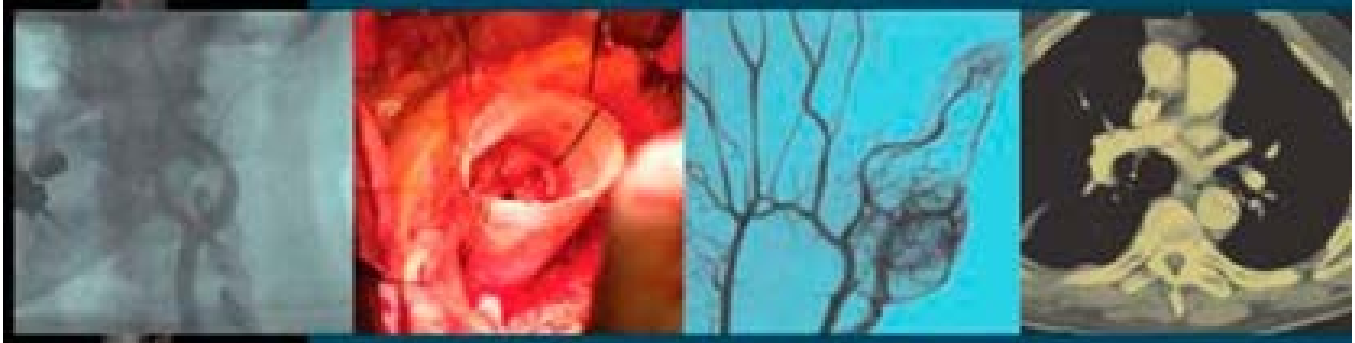

Yiğit Akçalı

Erciyes Üniversitesi Tıp Fakültesi Kalp ve Damar Cerrahisi Anabilim Dalı, 2011

# Periferik Arteriyel Hastalıklar


## Yiğit Akçalı

*Prof. Dr.*, Kardiyotorasik ve Vasküler Cerrahi Uzmanı

Erciyes Üniversitesi Tıp Fakültesi, Kalp ve Damar Cerrahisi Anabilim Dalı, Kayseri



Tıp fakültesi öğrencileri için kitap formatında hazırlanan bu ders notlarının bir kısmı ya da tamamı tecimsel amaçla, basılı ve/veya bir başka dijital ortamda çoğaltılamaz, şekil ve kimi resimler izin alınmadan ve kaynak gösterilmeden kullanılamaz.

# Akut Arteriyel Oklüzif Hastalıklar

**Tanım.** Akut arteriyel oklüzif hastalıklar, arteriyel emboli/trombiyle gelişen doku/organ iskemisi sonucu oluşan klinik sendromlardır (Şekil 1A&B). Örnekse, *akut ekstremite iskemisi*, trombotik veya embolik bir nedenle ekstremitede arteriyel perfüzyondaki ani azalmayla ilgilidir. Ekstremitenin akut iskemisinin semptom ve bulguları iskeminin süresi ve arteriyel obstrüksiyonun yeri ve natürüyle değişir.

| **Tekil** | **Çoğul** | **Süreç** (Klinik tablo) |
|---|---|---|
| Trombus | Trombi (T) | Trombozis (akut arteriyel trombozis, AAT) |
| Embolus | Emboli (E) | Embolizm (akut arteriyel embolizm, AAE) |

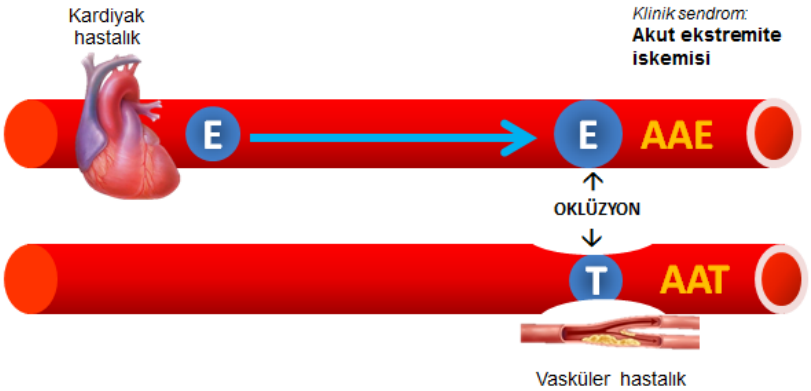


**Şekil 1A**. Çoğu kez kardiyak kökenli pıhtının (embolus) kan akımıyla giderek kendisinden daha küçük çaplı sağlıklı bir arteri, -sıklıkla bifurkasyonlarda-, tıkamasıyla gelişen *akut arteriyel embolizm*den farklı olarak, *akut arteriyel trombozis* varolan hastalıklı, -örnekse aterosklerotik stenozlu-, bir damarda oluşan tıkayıcı pıhtıyla (trombus) gelişir. *Embolos*, Grekçe "projectile" (atılan cisim ya da tıkaç) anlamına gelir ve bir kan pıhtısı ya da bir hava kabarcığı, bakteri, tümör, safra, amniyotik sıvı, ateromatöz materyal veya bir kurşun gibi herhangi bir yabancı cisim olabilir. Tıkanma süreci, *embolism*dir.

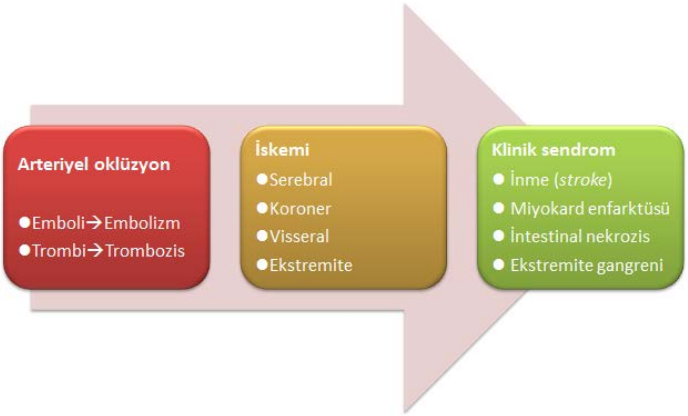


**Şekil 1B**. Klinik sendromlar, embolus veya trombusun neden olduğu arteriyel oklüzyon sonucu gelişen organ iskemisiyle oluşur.

**Etiyoloji**. *Akut arteriyel embolizm* ve *akut arteriyel trombozis* en sık nedenlerdir. Vasküler travma, aortik disseksiyonu vd. öteki nedenlerdir (Şekil 2).

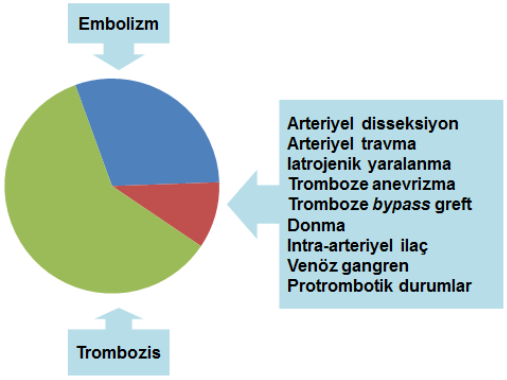


| Akut ekstremite iskemisinin etiyolojisi |
|---|
| PAH'ın trombozisi |
| Arteriyel embolizm |
| Arterial travma |
| Arteriyel duvarın disseksiyonu |
| Vazospastik durumlar* |
| ●Raynaud fenomeni ve hastalığı |
| ●Donma |
| ●Ergot zehirlenmesi |

*Oklüzif arteriyel hastalıkta organik mekanik stenoz veya oklüzyon, vazospastik durumlarda patolojik süreç başlangıçta geri-dönüşlü olan vazospazmdır; PAH, periferik arter hastalığı

**Şekil 2.** Akut ekstremite iskemisinde etiyolojik nedenler. Tromboembolik nedenlerin olguların %90'ını oluşturduğuna dikkat edin.

AKUT ARTERİYEL EMBOLİZM

**Etiyoloji.** Patolojik olarak hemen hemen tüm arteriyel emboliler *tromboembolilerdir* (%99)(Şekil 3). Akut arteriyel embolizm büyük oranda kalp orijinlidir (%90-96) (Şekil 4). Daha önceki zamanlardaki kardiyak emboli kaynağı olan, -gençlerde ve kadınlarda daha sık rastlanan-, romatizmal kardiyak hastalıklar yerini, -yaşlılarda ve erkeklerde biraz daha sık rastlanan-, iskemik kalp hastalıklarına bırakmıştır. Sol atriyum (atriyal fibrilasyon), sol ventrikül (miyokard enfarktüsü sonrasında mural trombus oranı %11'dir), mitral ve aortik valflar (prostetik, romatik, endokarditis) ve daha nadir olarak konjestif kalp yetmezliği, sol ventrikül anevrizması, kardiyomiyopati ve atriyal miksomalar kardiyak kökenli tromboemboli kaynaklarıdır (Tablo I). Ekstremitelerin non-kardiyak en önemli emboli kaynağı arteriyel anevrizmalarıdır (Tablo II). Venöz dolaşımdaki bir tromboembolus, çoğunlukla intrakardiyak bir defektten geçerek sistemik dolaşımda sonlandığında *paradoksal emboli* olarak adlandırılır.

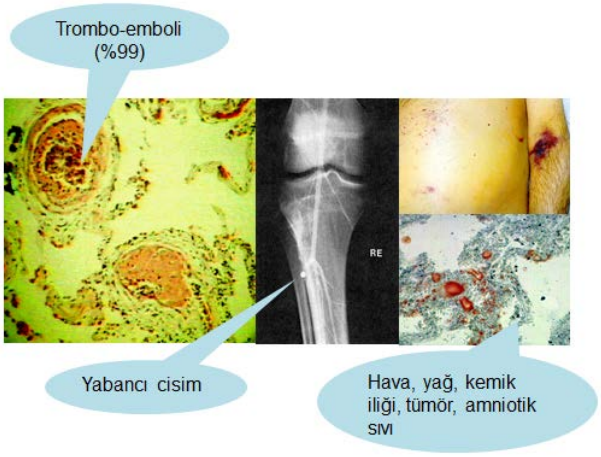


**Şekil 3.** Yabancı cisim (arteriyel kateter ucu, kurşun), hava, yağ, kemik iliği, tümör ve amniyotik sıvı embolileri arteriyel embolizmin nadir patolojik nedenidirler.

**Tablo I.** Kardiyak kökenli tromboemboli kaynakları.

| | |
|---|---|
| **Atriyal fibrilasyon** (AF) | Trombüsün 2/3'si AF'a sekonder olarak ve sol atriyal appendikste oluşur. Tarihsel süreçte AF nedeni, -hastaları daha genç ve kadın (K>E) olan-, *romatik kalp hastalığı*ndan, -hastaları yaşlı (K=E) olan-,iskemik *kalp hastalığı*na dönmüştür |
| **Akut miyokard enfarktüsü** (AMI) **Ventriküler anevrizma** (VA) | AMI, ikinci sırada endokardiyum üzerinde trombüs gelişiminden sorumludur. Mortalite oranı embolizmden sonra %55'dir. Pek çok emboli enfarktüsün 6 haftası içinde oluşur AMI'nün bir komplikasyonu olarak VA embolinin bir kaynağı olabilir. Sol VA'ların %50'sinde mural trombüse sahiptir. Embolizm hastaların %5'inde oluşur |
| **Kardiyomyopatiler** (CMP) | İdiopatik veya alkolik CMP'li hastalar görece olarak daha yüksek emboli sıklığına sahiptir |
| **Konjestif kalp yetmezliği** (CHF) | CHF, periferik arteryel embolinin bir kaynağı olan mural trombus formasyonunun öteki daha az sık nedenidir |
| **Kardiak aritmiler** | Özellikle *hasta sinüs sendromu* olarak bilinen bradikardi-takikardiler embolizmle ilişkilidir. Tam kalp bloklu hastalarda emboli sıklığı %1.3, kronik sinoatrial hastalıklılarda %16'dır |
| **Bakterial endokardit** (BE) | BE'in valvüler vejetasyon fragmanları, palmar/plantar arkus/digital arterler ya da serebral damarlar gibi küçük arterleri tıkayarak emboliye neden olur (%15-35) |
| **Mitral stenoz** (MS) | Mitral stenoz, AF'un yokluğunda bile sistemik embolizme neden olabilir. Bu yüzden antikoagülasyon, MS'lu ve sol atrial trombüslü hastalarda salık verilir |
| **Prostetik kalp valfları** (PCV) | PCV'lar (özellikle mitral valf) embolinin önemli bir kaynağıdır. PCV'larına bağlı embolili hastaların yaklaşık %25'i birden çok embolik olaya sahiptir ve bunların >%85'i serebral dolaşımda yuvalanır ve %10'u ölümcüldür |
| **Kardiak tümörler** | Atriyal miksoma (AMx) veya anjiosarkoma gibi kardiak tümör fragmanları emboli kaynağı olabilir. BE veya AMx'nın başlangıç klinik prezentasyonu sıklıkla akut arteryel embolizm olduğundan, cerrahi embolektomi sırasında çıkarılan spesmenler kültür ve patolojik inceleme için gönderilmelidir |

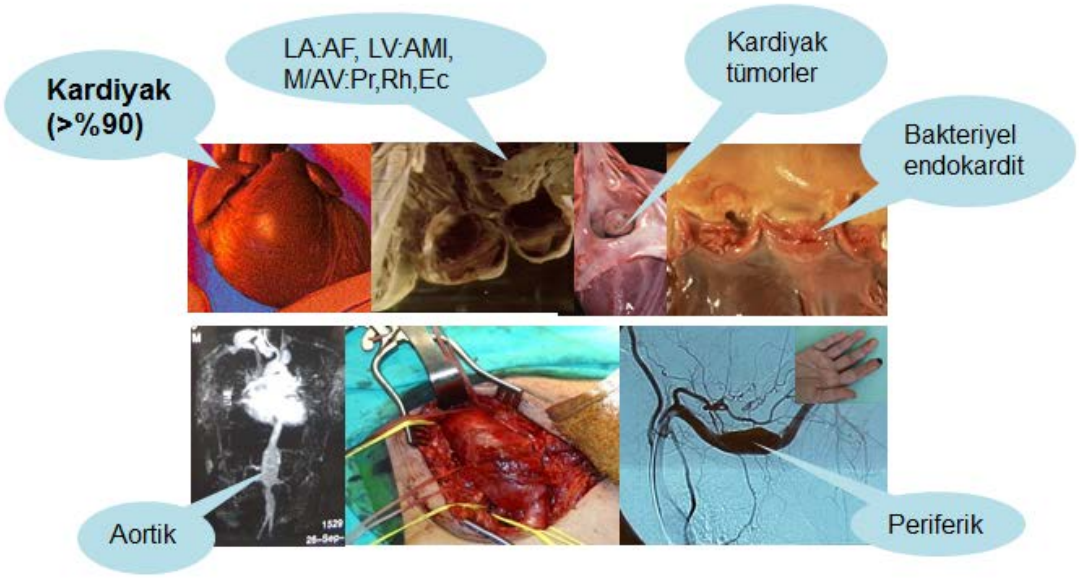


**Şekil 4.** *Kardiyak* nedenler akut arteriyel embolizmin en önemli kaynağıdır. LA, sol atriyum; AF, atriyal fibrilasyon; LV, sol ventrikül; AMI, akut miyokard enfarktüsü; M/AV, mitral/aortik valf; Pr, prostetik; Rh, romatizmal; Ec, endokarditis. *Non-kardiyak* başlıca neden aortik ve periferik arter anevrizmalarıdır.

**Tablo II.** Arteriyel embolizmin non-kardiyak kaynakları (%4-10).

| | |
|---|---|
| **Ateromatöz embolizm**<br>●Aorta ("kaba aorta sendromu")<br>●İliyak/femoral arter stenozisi | Emboli *aterosklerotik plakları*n yüzeyinden de doğabilir ve hem makroskopik hemde mikroskopik emboliye neden olabilir. *Mikroskopik embol*inin(*ateroemboli* ) doğal seyri, klinik manifestasyonları ve tedavisi, trombüs ve plaklardan oluşan makroembolilerden büyük ölçüde ayrılır. *Makroemboliler* torasik aortik plaklar veya ülserlerden kaynaklanarak artan sıklıkla identifiye edilmiştir. Primer tedavi torasik aortik lezyonun tromboendarterektomisine yönelmelidir |
| **Anevrizma**<br>●Popliteal arter<br>●Aorta<br>●Diğerleri (subklaviyan, femoral vd.) | Arteryal anevrizmalar, arteryel embolizmin önemli nonkardiak kaynağıdır. Trombüs, arterin dilate kısmı boyunca oluşur ve trombüs formasyonunun artan katmanları anevrizma genişledikçe oluşur. Bu ince katmanlı trombüsün fragmanları kopabilir ve aşağı doğru arteryel akımla inerek dolaşımı tıkar. Embolizmle birlikte en sık bulunanlar, infrarenal abdominal aortik, femoral arter ve popliteal arter anevrizmalarıdır. Embolizm *popliteal anevrizmalar*ın en sık komplikasyonudur ve semptomatik hastaların yaklaşık %25'inde oluşur. Bu embolik olaylar sıklıkla klinik olarak sessizdir ve popliteal arterin *outflow* arterlerin tam obstrüksiyonundan sonra oluşur. Gerçek *femoral arter anevrizmaları*ndan embolizm daha az sıktır (%5-10). Torasik *outlet* obstrüksiyonunun veya aterosklerozun bir sonucu olarak gelişen *subklavian arter anevrizmaları* hastaların %33'ünde periferik embolizmle sonuçlanır |
| **Travma: yabancı cisim** (Kurşun)<br><br>**İyatrojenik travma: yabancı cisim, trombi** (Kateter ucu vb.) | Hem sivil hem de iatrojenik travmalar arteryel embolizmin giderek artan bir nedenidir. Ateşli silahla yaralanmalarla (özellikle toraksa olanlar) kalp ve büyük damarlar içerisine giren bir mermi, arteryel giriş noktasından aşağı doğru kan akımıyla inerek emboliye neden olur. Bu yaralanma çoğunlukla bir distal damar obstrüksiyonun klinik manifestasyonlarının temeli üzerinde idendifiye edilir. Bir kurşun embolüsü tanındıktan sonra onun vasküler ağaca kurşunun girdiği vasküler yerini lokalize etmek çok önemlidir.<br>Ameliyat sırasında veya diagnostik/ terapötik vasküler kateterizasyonun bir sonucu olarak iatrojenik travmalar ilgili arterde emboliye neden olabilir. Bu emboliler çoğunlukla kateterlerin yüzeyinde oluşan trombüslerden (özellikle uzun süre çekilmemiş olan kateterlerin yüzeylerinde oluşan trombi) doğar. Bu trombüsler sıklıkla el veya ayakların digital arterlerini tıkar, kateterlerin trombüs formasyonuna ek olarak kateterlerin kendiside kırılabilir ve embolize edebilir. |
| **Tümör** (TM) | Malign TM'ler (sıklıkla akciğer içerisindeki primer veya metastatik TM'ler) parçalanır ve arteryel dolaşımı embolize edebilir. Akciğer TM fragmanlarının embolizmi TM'ün cerrahi manipülasyonu sırasında veya erken postoperatif periyodda oluşur ve bu dönemde de identifiye edilir. Eğer emboli tanınır ve ivedilikle tedavi edilirse iyi bir kısa dönem geleceği vardır |
| **Venler:** Paradoksal embolizm | Ekstremite DVT'dan kopan trombüs intrakardiyak bir defektten kalbin sol yanına geçerek arteriyel emboliye yol açabilir |

PARADOKSAL EMBOLİZM

Arteryel embolizm kaynağı *derin venöz trombozis* (**DVT**/VTE) olduğunda *paradoksal emboli* olarak adlandırılır (Şekil 5). Sıklıkla DVT'den doğan bir embolüs *patent foramen ovale*, *atrial septal defekt*, *patent duktus arteriozus* veya *pulmoner arteriovenöz fistül*den geçer. Venöz tromboembolinin (VTE) arteriyel dolaşıma içinden geçtiği en sık intrakardiak defekt *probe-patent* foramen ovalistir. Bu defekt sıktır fakat çoğunlukla sol atriyal basınç (LAP) normal olarak sağ atriyal basıncı (RAP) aştığı için (RAP<LAP) küçük bir sol-sağ şantla sonuçlanır. Bir hasta pulmoner embolizmi (**PE**/VTE) geçirdikten sonra, pulmoner hipertansiyon (PHT) ve sağ ventrikül hipertansiyonu oluşabilir. Bu koşullar altında RAP büyük ölçüde LAP'ı aşar. Bu interatrial basınç farkı VTE'nin arteryel dolaşım içerisine pasajını kolaylaştırır. Böylece paradoksal emboli çoğunlukla akut PE veya kronik PHT'un klinik manifestasyonları olan hastalarda oluşacaktır. Hastaların, -arteriyal embolizmi predispoze eden iyi tanımlanmış herhangi bir durumun yokluğunda-, akut arteriyel embolizmi varsa, paradoksal embolizmden kuşkulanmalıdır.

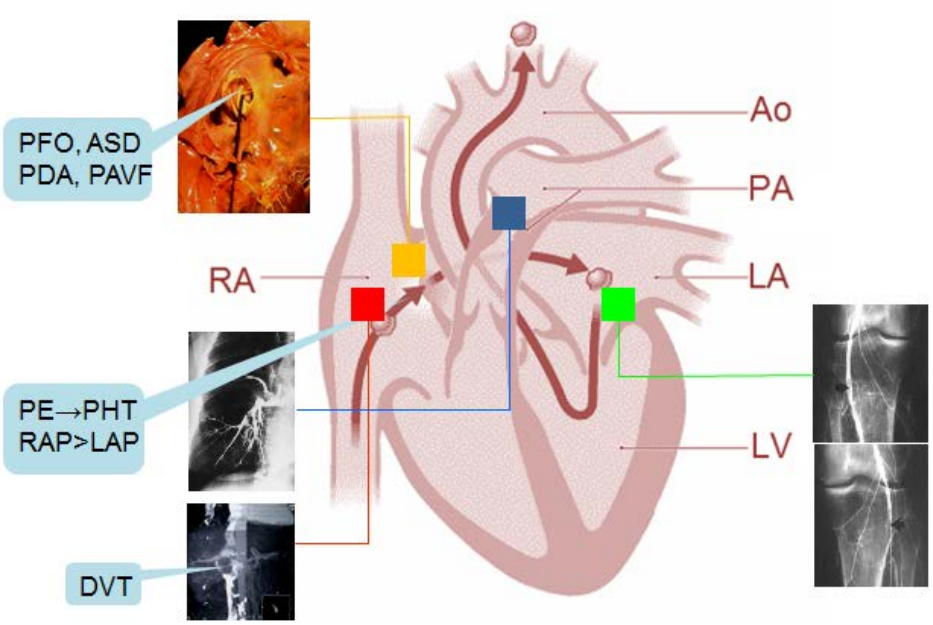


**Şekil 5.** *Paradoksal embolizm*. PFO, patent foramen ovale; ASD, atrial septal defekt; PDA, patent duktus arteriozus; PAVF, pulmoner arteriovenöz fistül; PE, pulmoner embolizm; PHT, pulmoner hipertansiyon; DVT, derin ven trombozu; RAP/LAP, sağ/sol atriyal basınçlar; Ao, aorta; PA, pulmoner arter; LA, sol atriyum RA, sağ atriyum; LV, sol ventrikül.

**Sıklık.** Akut arteriyel embolizm en sık alt ekstremiteleri tutar (%85). Emboli en sık femoral arterde yuvalanır (%34)(Şekil 6).

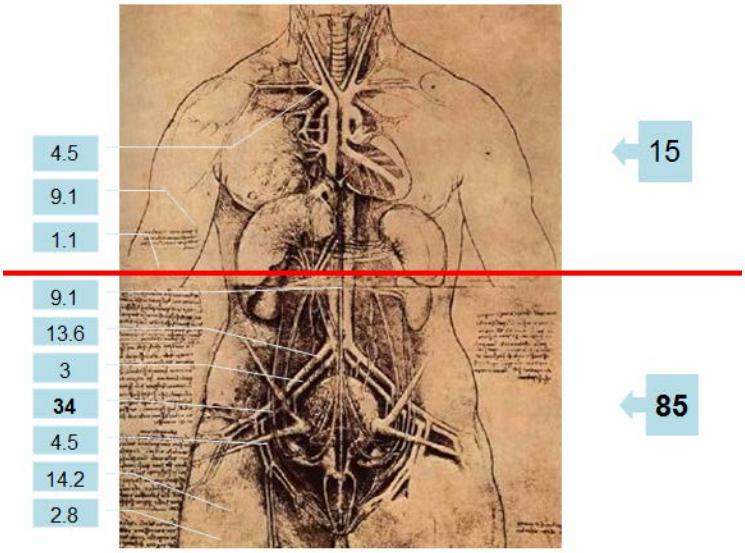


**Şekil 6.** Arteriyel embolinin lokalizasyonları. Embolinın olguların büyük çoğunluğunda (%85) vücudun alt yarısında yuvalandığına dikkat edin.

VİSSERAL ARTER EMBOLİZMİ

Tek başına veya periferik arter embolizmiyle birlikte olabilir (Tablo III).

**Tablo III.** Visseral embolik lokalizasyonlar.

| Lokalizasyon | Sıklık (%) |
|---|---|
| Serebral arter* | 34? |
| Pulmoner arter | 23 |
| Renal arter | 19 |
| Mezenterik arter* | 9? |
| Hepatik arter | 2 |

*Majör embolik oklüzyon olduğunda *irreversible* değişiklikler/mortalite oluşur.

Splenik,hepatik ve sol gastrik arterleri oluşturan *çölyak trunkus* dışında, abdominal aortadan çıkan gastrointestinal sistemin öteki arterleri süperiyor ve inferiyor *mezenterik arterler*dir (Şekil 7 ve Tablo IV).

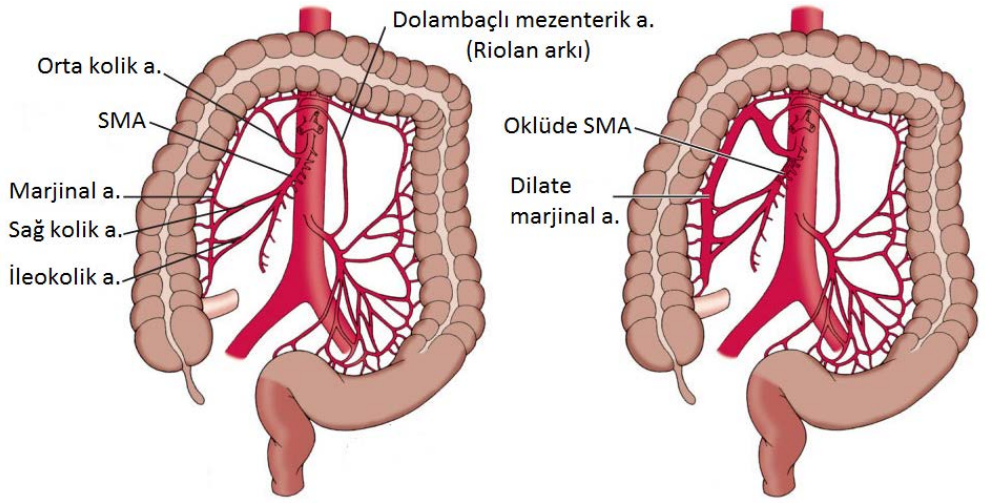


**Şekil 7.** Mezenterik arterler. Süperior mezenterik arterin (SMA) dalları, inferior PDA, jejunal ve ileal rr. (12-15), ileokolik a., sağ kolik a. ve orta kolik a.dir. İnferior mezenterik arterin (İMA) dalları, sol kolik a., sigmoid aa ve superior rektal a.dir.

**Tablo IV.** Çöliyak ve mezenterik arterlerin beslediği organlar.

| | Çölyak trunkus | SMA | IMA |
|---|---|---|---|
| Karaciğer | ● | | |
| Pankreas | ● | | |
| Mide | ● | | |
| Duodenum | ● | | |
| İleum-Jejunum | | ● | |
| Kolon | | ● Sağ yarı | ●Sol yarı |
| Rektum | | | ●Proksimal* |

* Distal rektum, IIA ve onun hipogastrik arter dalıyla beslenir.

Akut intestinal iskemi kronik olandan ve arteriyel kökenli olan venöz olandan daha sık görülürler (Tablo V).

**Tablo V.** İntestinal iskeminin sıklığı.

| İskemi tipi | Sıklık (%) |
|---|---|
| Kolon iskemi | 70-75 |
| Akut mezenterik iskemi (AMI) | 20-25 |
| Fokal segmental iskemi. | 5 |
| Kronik mezenterik iskemi | 5 |
| Mezenterik venöz trombozis (MVT) | Yukardakileri kapsar* |

* MVT, kolon iskemisi, AMI veya fokal segmental iskemi olarak görülür. MVT sıklığı, CT daha sık yapıldıkça artıyor.

AKUT ARTERİYEL TROMBOZİS

**Etiyoloji.** Akut arteriyel trombozisin en sık nedeni *arteriyosklerozis*tir (stenozis, popliteal anevrizma trombozisi, greft trombozisi, aterotrombozis) (Şekil8). *Aterosklerotik olmayan nedenler*, vasküler travma, aortik diseksiyon, arteritis, vazospazm, kistik adventisiyal hastalık, popliteal tuzaklanma sendromu, travma, flegmazya serula dolens [akut iliyofemoral derin ven trombozisi], ergotizm, hiperkoagülabilite durumları, kardiyak kateterizasyon, endovasküler işlemler, intra-aortik balon pompası gibi iyatrojenik komplikasyonlar, ekstra-korporeal kardiyak asistans ve damar kapatma cihazları vb.dir (Şekil 9).

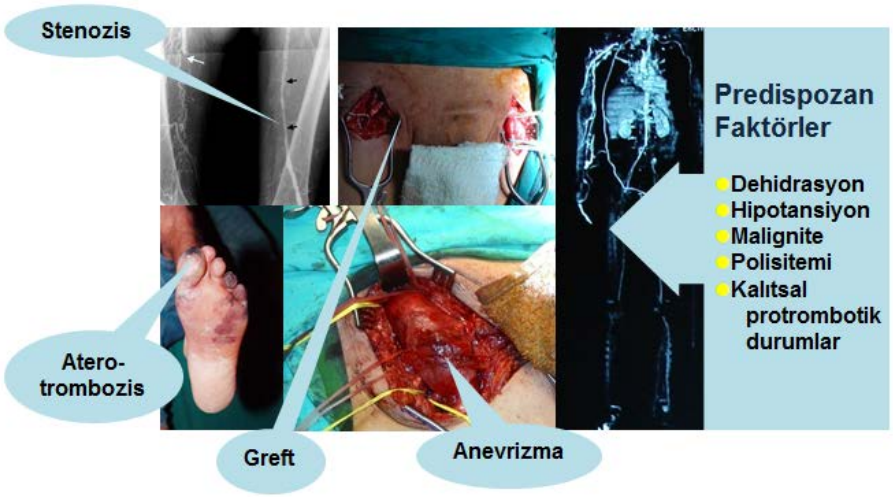


**Şekil 8.** Aterosklerotik tromboz nedenleri ve predispozan faktörler.

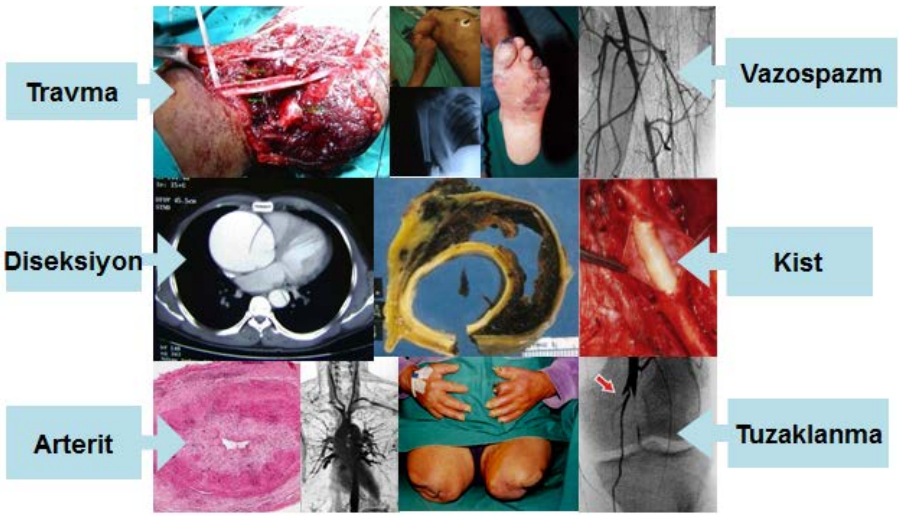


**Şekil 9.** Non-aterosklerotik tromboz nedenleri.

KLİNİK

Klasik olarak *Pratt*'ın "5-P" bulguları akut ekstremite iskemisinin klinik semptomatoloji için vurgulansa da bu her zaman net değildir. Bu işaret ve semptomlar, çoğunlukla tek başına fizik muayene zemininde arteryel embolüsün doğru lokalizasyonuna izin veren karakteristik bir dağılımda oluşur. Akut ekstremite iskemisinin işaret ve semptomları mevcut olduğunda klinik manifestasyonlar çoğunlukla embolusun kesin bir lokalizasyonuna izin verir (Tablo VI).

**Tablo VI.** Akut ekstremite iskemisinde klinik manifestasyonlar.

| | |
|---|---|
| **Ağrı** (*pain*) | Akut arteryel oklüzyonun sonucu olarak oluşan ağrının çoğunlukla ani bir başlangıcı ve hastanın onun başlangıç zamanını kesin olarak hatırlayabileceği bir şiddeti vardır. Ağrı çok sıklıkla, şiddetli, derin ağrı, iyi lokalize ve sürekli olarak tanımlanır. Ağrı arteryel restorasyon oluncaya dek geçmez veya sensoryal sinirlere iskemik yaralanmada *irreversible*dir |
| **Nabızsızlık** (*pulselessness*) | Nabzın alınmayışı, arteriyel oklüzyonun *sine qua non* bulgusudur. Genellikle, - antesedanda periferik vasküler oklüzif hastalığın hiçbir öyküsü (*i.e.,* klodikasyon, istirahat ağrısı *etc.*) olmayan ve akut ya da kronik iskeminin hiçbir bulgusunu göstermeyen-, arteriyel *embolizm*de kontralateral ekstremite nabızları alınırken (*palpable*), akut arteriyel trombozisde alınmayabilir (*non-palpable*) |
| **Duyusal bozukluk** (*paresthesia*) | Çoğunlukla arteryel oklüzyondan sonra erkenden görünür ve iskemiye karşı duyusal sinirlerin artmış sensivitesini yansıtır. Küçük sinir lifleri iskemiye görece olarak artmış sensivitesinden dolayı, duyunun ilk kaybı hafif dokunma olandır. Derin ağrıya, basınca ve ısıya duyarlılık çoğunlukla akut arteryel oklüzyondan sonra geç döneme dek korunacaktır. Parastezi ve azalmış duyu ("sensation") kütanöz sinirlerde değildir ancak daha çok *çorap ya da eldiven dağılımı* denilen tarzdadır |
| **Solukluk** (*pallor/paleness*) | Ekstremitenin solukluğu iskeminin başlangıcından hemen sonra ortaya çıkar ve doku iskemisine sekonder bir yanıt olarak *refleks vazo-konstriksiyon* kadar arteryel obstrüksiyon nedeniyle azalmış deri kan akımının bir sonucudur |
| **Soğukluk** (*poikilothermy*) | Arteryel oklüzyona daha distal alanlarda giderek daha çok olmak üzere artan ısı değişiklikleriyle, ekstremite her zaman soğuktur |
| **Motor bozukluk** (*paralysis*) | Her ne kadar tutulmuş ekstremitenin zayıflığı iskeminin başlangıcından sonra erken dönemde mevcut olabilirse de herhangi bir kas grubunun paralizisi geç bir bulgudur |
| | Akut iskeminin tüm bu bulgu ve semptomlarının tümü iskeminin süresi arttıkça ilerler. Sonuçta geri-dönüşsüz (*irreversible*) iskeminin bulguları oluşur. Bu bulgular tutulmuş ekstremitenin duyu kaybı veya tama yakın anestezisini ve -solukluk derinin yaygın benekleşmesine ilerlediği ve kasların giderek sertleştiği ve istemsiz kontraksiyonlar geliştiği zaman olan-, *rigor mortis*i** kapsar |

*Arteriyel iskeminin ani başlangıcı, sıklıkla "beş p" olarak bilinen beş kardinal bulgunun bir kısmı ya da tamamıyla manifeste olur (Prat'ın "p" formülü). Isı değişiklikleri sıklıkla "poikilothermic" (*"Perishing" cold* ) olarak adlandırılır ve böylece altıncı "p" anımsatıcı olarak eklenir; **Myosinogen ve paramyosinogenin koagülasyonunun sonucunda musküler dokuların sertleşmesinden, ölümden 1-7 saat sonra olan beden katılaşmasıdır ve 1-5 veya 6 gün sonra veya dekompozisyon başladığı zaman ortadan kalkar.

Bu deri ısısı ve rengindeki değişikliklerin düzeyi kadar olmayan nabızları düzeyine de dayandırılır. Deri ısısındaki değişiklik iskeminin en sensitif işaretidir ve arteryel obstrüksiyon düzeyinin altındaki iskeletal segmentte rastlanır. Çoğunlukla ya soluk sarı veya limon sarısı renginde olan deri rengindeki değişiklikler, arteryal obstrüksiyon düzeyinin aşağısındaki iki iskeletal segmente bir oluşur (Şekil 10).

Akut arteryel embolizmin klinik manifestasyonları pek çok faktör tarafından etkilenir: Arteryel oklüzyonu düzeyi ve süresi, kollateral dolaşımın yeterliliği, daha önceden mevcut arteryel oklüziv hastalığın derecesi, hastanın genel durumu, senkron arteryal embolinin varlığı ya da yokluğu ve nihayet doku iskemisinin metabolik sonuçları.

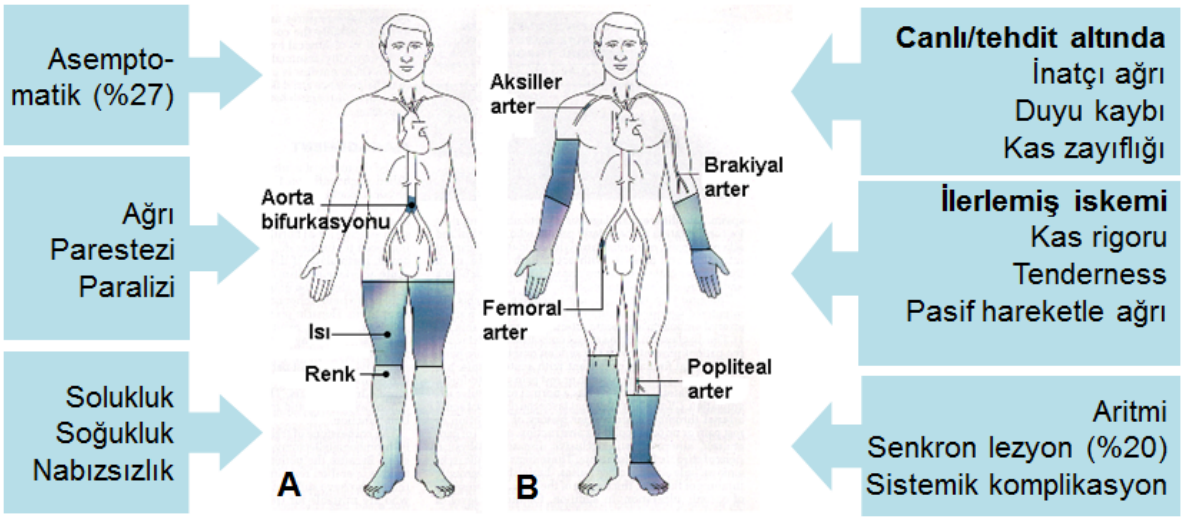


**Şekil 10.** Akut bacak iskemisinde klinik manifestasyonlar ve solukluk ve soğukluk dağılımının emboli lokalizasyonuyla ilişkisi. Akut arteriyel embolusun yeri çoğunlukla hastanın fizik muayenesinde kesin olarak lokalize edilebilir. **A.** "Eyer embolusu (*saddle embolus*)" olarak adlandırılan distal infrerenal aortanın akut oklüzyonu, bilateral femoral nabızların yokluğu ve üst uyluk düzeyinde başlayan deri ısısındaki azalma ve diz düzeyinde başlayan deri rengindeki değişikliklerle karakterizedir. **B.** Komün femoral arterin oklüzyonu alt uyluk düzeyindeki deri ısısındaki azalmayla ve baldır ortası düzeyinde başlayan deri rengindeki değişiklikle manifeste olur. Popliteal bir oklüzyon üst baldırda başlayan deri ısısındaki değişiklik ve ayak bileği düzeyinde başlayan deri rengindeki değişiklikle manifeste olur.

Akut ekstremite iskemisi üç klinik kategoride değerlendirilir (Tablo VII).

**Tablo VII.** Akut ekstremite ikemisinin klinik kategorileri.

| Kategori | | Bulgular | | | Doppler sinyalleri | |
|---|---|---|---|---|---|---|
| | | Duyu kaybı | Motor kayıp | Prognoz | Arteriyel | Venöz |
| I | Yaşayabilir | Yok | Yok | Hemen tehdit etmez | İşitilebilir | İşitilebilir |
| II A | Sınırda tehdit | Yok veya minimal (parmaklar) | Yok | Acil tedavi edilirse kurtarılabilir | Sıklıkla(%80) işitilemez | İşitilebilir |
| IIB | Acil tehdit | Parmaklardan daha çoğu, eşlik eden istirahat ağrısı | Hafif, orta derecede | Hemen revaskülarizasyonla kurtarılabilir | Çoğunlukla (%90) işitilemez | İşitilebilir |
| III | *Irreversible** | Derin, anestetik | Derin, paralizis (*rigor*) | Majör doku kaybı, amputasyon, kalıcı sinir yıkımı kaçınılmaz | İşitilemez | İşitilemez |

* Erken evrede, kategori IIB'den ayırmak güç olabilir.

Akut arteriyel oklüzyonlu hastaların çoğunda birlikte morbid bir durum vardır (Tablo VIII).

**Tablo VIII.** Akut arteriyel oklüzyon: komorbidite.

| Komorbidite | Insidens (%) |
|---|---|
| Serebrovasküler hastalık | 11.6 |
| Konjestif kalp yetmezliği | 13.3 |
| Koroner arter hastalığı | 45.4 |
| Diyabetes mellitus | 30.8 |
| Hiperkolesterolemi | 26.0 |
| Hipertansiyon | 60.3 |
| Malignite | 11.6 |
| Tütün öyküsü | 74.6 |

TANI

Akut arteryel embolizmin tanısı pek çok hastada dikkatli bir öykü ve fizik muayeneyle güvenle gerçekleştirilebilir. Akut ekstremite iskemisinin klasik işaretleri olan hastalar ve atrial fibrilasyon veya akut myokard infarktüs gibi kolayca tanınabilir kardiyak anormalliklere sahip olan hastalar için daha çok bir değerlendirme gerektirmez. Tanı kuşkulu olduğu zaman özellikle eğer akut arteryel embolizm ile akut arteryel trombozis arasında ciddi bir soru varsa anjiografi yapılmalıdır (Tablo IX).

**Tablo IX.** Akut arteriyel oklüzyonlarda tanı modaliteleri.

| Non-invazif | İnvazif | Ek araştırmalar |
|---|---|---|
| Duplex US | DSA | Trombofili |
| MRA | | EKG |
| CTA | Ekokardiyografi (TEE) | Ekokardiyografi (TTE) |

Akut arteryel iskeminin ayırıcı tanısı, akut arteryal embolizm, akut arteryel trombozis, akut arteryel diseksiyon, akut venöz trombozis ve arteryel spazmı kapsar (Şekil 11). Bu özellikle, generalize aterosklerozisi olan, kardiyak aritmisi veya akut myokardial infarktüsü olmayan ve akut ekstremite iskemiyle gelen yaşlı hastalarda veya akut ekstremite iskemisi ile gelen ve hiçbir kardiak anormalliği olmayan daha genç bir hastada yapılır. Ayırıcı tanı, özellikle embolizmle trombozis arasında yapılmalıdır (Tablo X).

**Şekil 11.** Akut ekstremite iskemisinin karışabileceği çeşitli hastalıklar.

**Tablo X.** Arteriyel emboli ve trombozun ayırıcı tanısı.

| | Embolus | Trombozis |
|---|---|---|
| Ağrının başlangıcı | Ani (dakikalar) | Saatler |
| Ağrının şiddeti | Komple (kollateral yok) | Inkomple |
| Embolik kaynak | Var (çoğunlukla AF) | Yok |
| Bir önceki kladikasyon | Yok | Var |
| Kontralateral nabızlar | Var | Yok |
| Üst ekstremite etkilenmesi | Çoğu kez (%25) | Nadiren |
| Çok sayıda yerin etkilenmesi | Bazen (%15) | Yok |
| Aritmi | Var | Yok |

TEDAVİ

Hastanın ilk gören hekim tarafından *acil tedavisi*, heparin verilmesi, konjestif kalp yetmezliği ve aritmi tedavisi, analjezi sağlanması ve *perfüzyonu iyileştirmek için*, -ayağın sarkık tutulması, ekstrensek basınçtan kaçınılması, ekstrem ısılardan sakınılması, doku oksijenasyonunun arttırılması ve hipotansiyonun düzeltilmesini kapsayan-, işlemler yapılmasını içerir (Şekil 12). Farklı revaskülarizasyon modaliteleri uygulanabilir (Tablo XI). Akut ekstremite iskemisi için kanıta-dayalı (*evidence-based*) tavsiyeler Tablo XII'de özetlenmiştir.

Terapötik strateji, (1) oklüzyonun tipine (trombüs veya embolüs) ve (2) onun lokasyonuna, (3) iskeminin süresine, (4) ko-morbiditelere, (5) kondüitin tipine (arter veya ven) ve (6) tedaviyle-ilgili risk ve sonuçlara bağlıdır. Başlangıç tedavi için, -özellikle akut ekstremite iskemi süresi <2 hafta olduğunda-, *endovasküler terapi* seçilir. Trombolitik ajanın *intratrombotik* verilmesi, non-selektif kateter-yönelimli infüzyondan daha etkilidir. Sistemik trombolizisin akut ekstremite iskemili hastaların tedavisinde rolü yoktur.

Cerrahi trombo/embolektomi lokal anestezi altında, alt ekstremite vaskülatürü için femoral (kasık) ve üst ekstremite için brakiyal (antekübital) deri insizyonlarıyla yapılır (Şekil 13). Popliteal arter distalinde rezidüel trombus mevcut olduğu zaman, opsiyonlar, (1) popliteal arter üzerinde ikinci bir insizyon yapmak veya (2) intraoperatif trombolitik tedaviyi kullanmaktıdr. Akut arteriyel trombozistе trombektomiden sonra, daha önce mevcut olan arteriyel lezyon endovasküler veya açık cerrahiyle tedavi edilir.

İskemi süresi 4 saati aştığı zaman, -özellikle *Class* IIb ve III iskemi durumunda-, *post-reperfüzyon kompartman sendromu*nu önlemek için, *dört kompartman fasyotomi*si düşünülmelidir. İskemik iskeletal kasın ve perfüzyon sonuçları operasyondan sonra 12-24 saate kadar tümüyle manifeste olmaz. Konjestif kalp yetmezlikli hastalar dışında, ödem nadiren başlangıç operasyonda mevcuttur. Embolektomi tamamlandığında, nispeten küçük deri insizyonları içinden yapılan uzun fasyotomi insizyonları kompartman sendromunun gelişimini önleyebilir.

**Tablo XI.** Hızlı revaskülarizasyon opsiyonları.

| | |
|---|---|
| Perkütan kateter-yönelimli trombolitik terapi<br>Perkütan mekanik trombüs ekstraksiyonu ± trombolitik terapi<br>Perkütan tromboaspirasyon ± trombolitik terapi<br>Ultrasonla-hızlandırılmış trombolitik terapi<br>Cerrahi trombo/embolektomi | Akut arteriyel emboli/trombozis |
| Cerrahi trombektomi ±<br>*Bypass* greftleme (altta yatan arteriyel hastalığın tedavisi)<br>Tromboendarterektomi (altta yatan arteriyel hastalığın tedavisi) | Akut arteriyel trombozis |

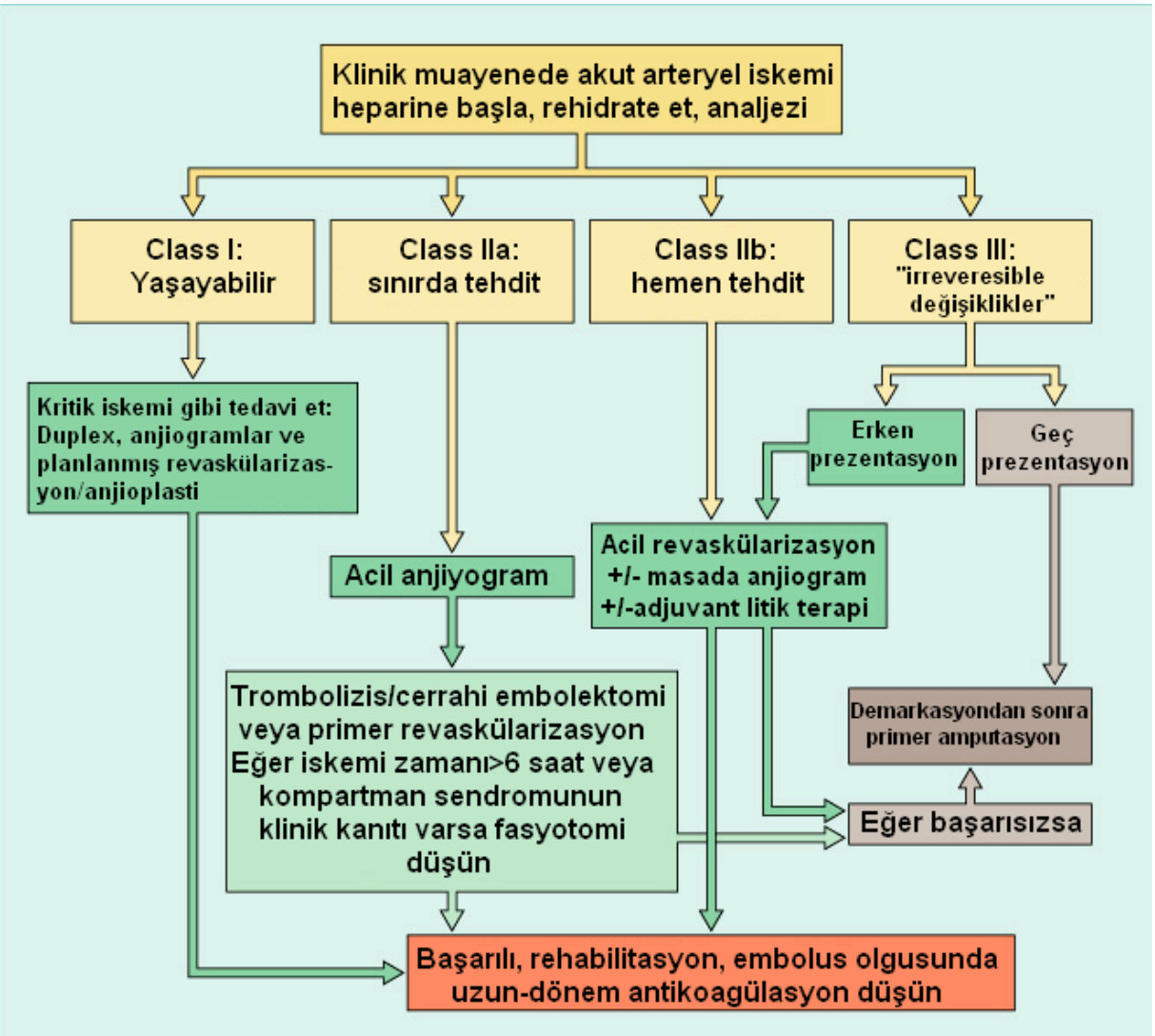


**Şekil 12.** Akut ekstremite iskemisinde diyagnostik-terapötik algoritma.

**Tablo XII.** Akut ekstremite iskemisi için *kanıta-dayalı* terapötik tavsiyeler.

| Tavsiye | Tavsiye sınıfı | Kanıt düzeyi |
|---|---|---|
| Acil revaskülarizasyon, canlılığı tehdit eden ALI (*Stage II*) için endikedir | I | A |
| Acil endovasküler terapide, mekanik pıhtı çıkarılmasıyla kombine edilmiş CBT, reperfüzyon zamanını azaltmak için endikedir | I | B |
| Motor veya şiddetli duyusal defisitli ALI hastalarında (*Stage IIB*), cerrahi endikedir | I | B |
| ALI'li tüm hastalarda, heparin tedavisi bir an önce başlanmalıdır | I | C |
| Endovasküler tedavi motor defisiti olmayan, semtom başlangıcı <14 gün olan ALI'lı hastalar (*Stage IIA*) için düşünülmelidir | IIa | A |

| Tavsiye sınıfları | | Kanıt düzeyleri | |
|---|---|---|---|
| *Class* I | Tavsiye edilir/endikedir | Kanıt A | *Multiple RCT*/meta-analizlerden veriler |
| *Class* IIa | Düşünülmelidir | Kanıt B | Tek bir *RCT*/geniş non-randomize çalışmalardan veriler |
| *Class* IIb | Düşünülebilir | Kanıt C | Uzman konsensusu ± küçük çalışmalar, retrospektif ç., *registries* |
| *Class* III | Tavsiye edilmez | | |

ALI, akut ekstremite iskemisi; CBT, kateter-bazlı trombolizis; RCT, randomize kontrollü çalışmalar

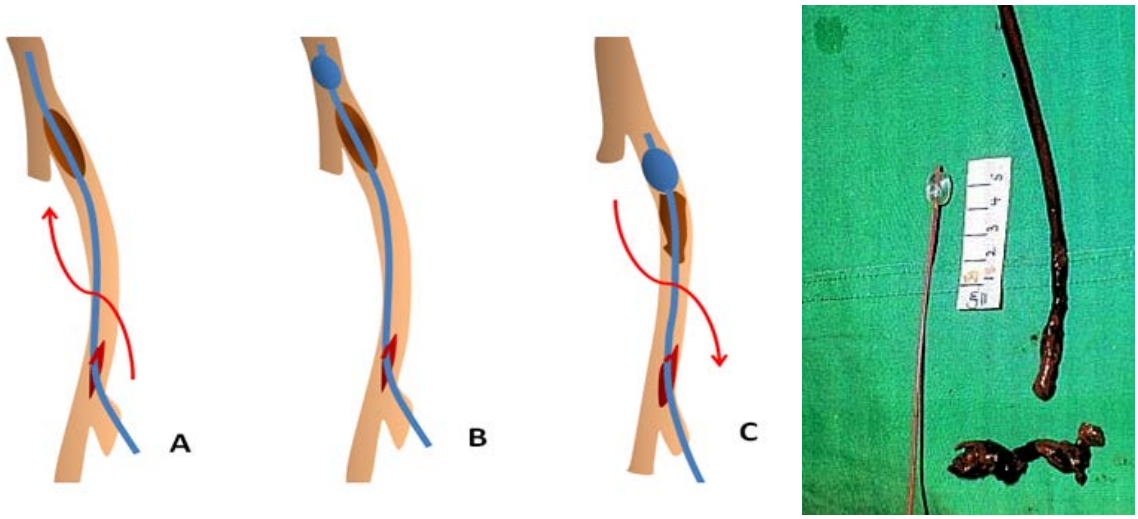


**Şekil 13**. Transvers bir arteriyotomiden sonra uygun (diz üstünde 4 ve diz altında 3 no.) bir *Fogarty* balon kateter trombüsün distalına şişirilmemiş olarak ilerletilir (A); sonra balon şişirilir (B) ve trombüsle birlikte geri çekilir (C). Fotoğrafta *Fogarty balon kateteri* ve onunla çıkarılmış olan tromboembolik materyal görülüyor.

Arteryel trombo/embolektomiden sonra morbiditenin majör nedenleri, (1) myokardial komplikasyonlar, (2) pnömoni ve pulmoner embolizmi içeren pulmoner komplikasyonlar, (3) renal yetmezlik ve (4) senkron veya rekürrent arteryel embolidir (Tablo XIII).

**Tablo XIII.** Terapötik revaskülarizasyon sonrasında görülen sorunlar ve çözümleri.

| Sorun | Çözüm |
|---|---|
| Venöz trombozis (VTE)(%7-27) | Heparinizasyon |
| Pulmoner mikroembolizm | Heparinizasyon |
| Musküler iskemi/massif gangren | Amputasyon (%15) |
| Myopatik-nefrotik-metabolik sendrom (%7.5-15)* | Insulin, glukoz, alkalinizasyon, hemodiyaliz, mannitol, THAM |
| Kompartman sendromu | Fasyotomi |
| Teknik komplikasyonlar | Dikkatli cerrahi |

* *Haimovici-Legrain-Coomier sendromu* (turnike sendromu olarak da bilinir)

ATEROEMBOLİZM

**Tanım.** Ateroembolizm (AE) ülsere aterosklerotik plaklardan kolesterolden zengin ateromatöz yıkıntının salınmasından oluşur. Pek çok ateroemboli 200 ile 900 µ arteriolleri tipik olarak obstrükte edecek kolesterol kristallerinden oluşmuştur (mikroemboli, *primer*). Bu embolilerin azınlığı büyük damar oklüzyonuna neden olacak makroembolilerdir (*sekonder*). Belki de AE'in en aşina klinik sendromu *mavi parmak sendromu*dur. Burada parmakların digital arterlerinin obstrüksiyonu vardır (Şekil 14).

**Şekil 14.** *Mavi parmak sendromu* (BTS). Karakteristik olarak bu lezyonlar yoğun biçimde ağrılıdır. Mavimsi diskolorasyon alanları bazen lokalize yaralanmayı andırabilir. Sıklıkla hasta ve hekim sendromu yanlış tanımlayabilir. Ayak nabızları olabilir/olmayabilir (Wingo'nun "3-P" bulgusu: ***P**ainful **P**urple toes with **P**ulses*).

**Etyopatogenez.** AE en az üç mekanizmayla oluşabilir: (1) spontan olarak bazen öksürük, tenesmus veya ağırlık kaldırmanın sonucu olarak oluşabilir, (2) aortanın veya onun majör dallarının cerrahi manipülasyonuyla başlatılabilir, ve (3) ateroembolizm anjiografi sırasında kateter manipülasyonuyla indüklenebilir.

**Patofizyoloji.** AE aterosklerotik bir plağın ani rüptüründen oluşur ve kolesterolden zengin ateromatöz debris distal arteryel dolaşım içerisine akar. Partiküllerin büyüklüğü ve konsantrasyonuna göre bu emboliler ya mikrosirkülasyonuna geçer veya mikrodamarı tıkar. AE'in pek çok epizodu muhtemelen herhangi bir saptanabilir klinik sekelle sonuçlanmaz.

**Klinik.** AE'in her kalıba uyan klinik manifestasyonları olabilir ve tanısı sıklıkla otopside yapılır. AE, akut veya subakut renal yetmezlik, serebral infaktüs, retinal embolizm, gastrointestinal hemoraji, pankreatit, miyokard enfektüsü, livedo retükarisle karakterize akut poliarteritis nodoza veya öteki akut sistemik vaskülitleri taklit eden multi-sistem organ yetmezliğinin klinik tablosunu oluşturabilir (Şekil 15).

**Tanı.** Pek çok laboratuvar anormalliği hastalığa eşlik eder (Tablo XIV).

**Tablo XIV.** Ateroembolizmde laboratuvar bulguları.

| |
|---|
| Yükselmiş eritrosit sedimantasyon hızı |
| Eozinofili |
| Lökositozis |
| Anormal idrar tetkiki-proteinüri, hematüri, albüminüri, granüler veya hyalin kalıplar |
| Yükselmiş amilaz |
| Yükselmiş kreatinin fosfokinaz, aldolaz |
| Azotemi |
| Dissemine intravasküler koagülopati bulguları (nadir) |
| Deri, kas veya böbrek biyopsisi-küçük arterlerde kolesterol yarıkları |

**Özel klinik sendromlar.** AE farklı klinik görünümlerde olabilir: Arteriyel kateterle ilgili AE, alt ekstremite AE, gastrointestinal mikroembolizm, koroner AE, renal AE, diffüz AE (Tablo XV).

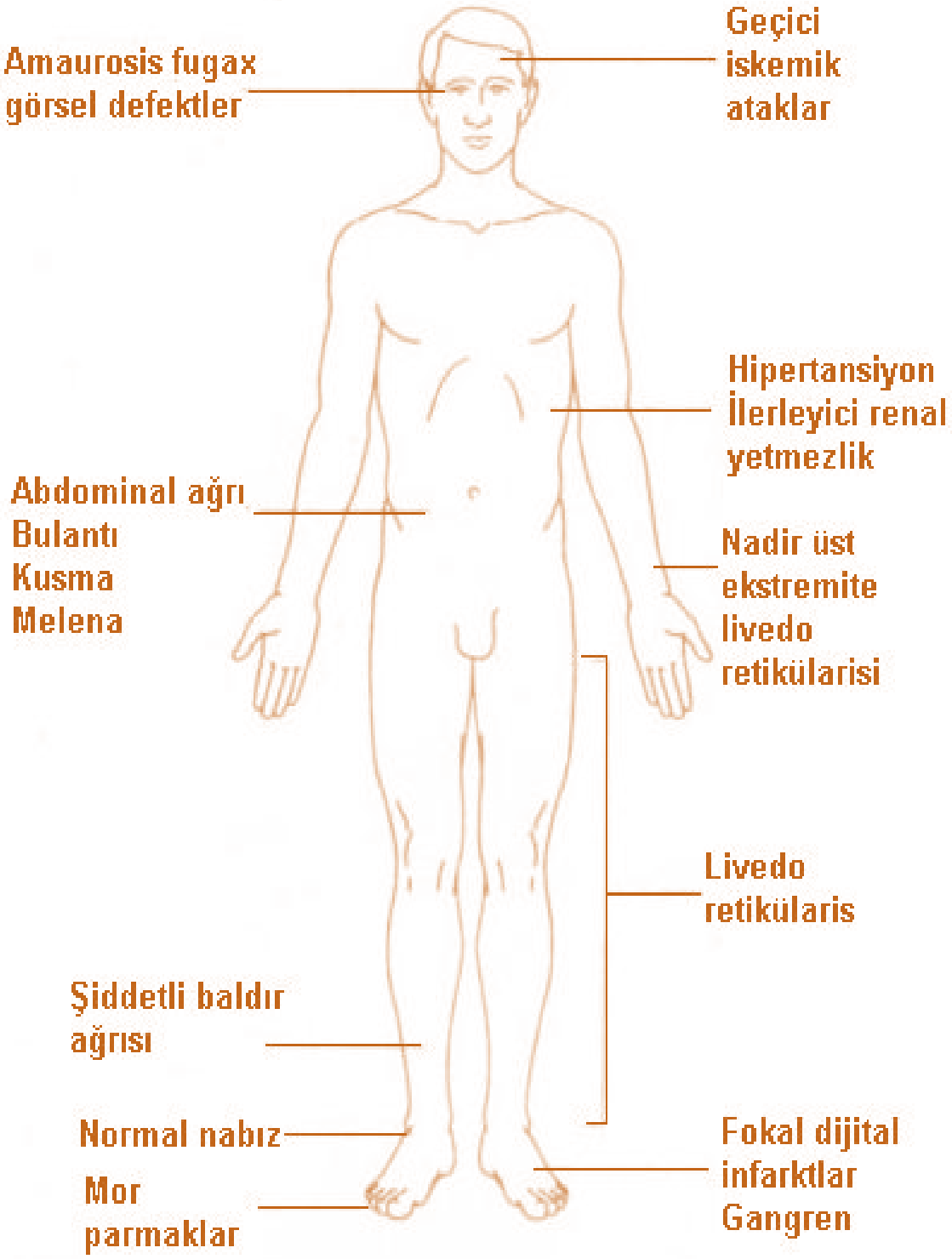


**Şekil 15.** Multiple kolesterol embolinin klinik manifestasyonları.

**Tablo XV.** Ateroembolizmin (AE) özel klinik görünümleri.

| | |
|---|---|
| **Arteriyel kateterle-ilgili AE** | AE, diagnostik/terapötik anjiografinin komplikasyonu olabilir. Sıklığı bilinmiyor. Balon anjioplastide kullanılan daha büyük/rijit kateterler daha büyük bir potansiyele sahiptir. Koroner anjiografiden sonra post-mortem AE sıklığı %30 denli yüksektir. Post-anjiografik AE'de en sık tutulan organ böbrektir (LR ve BTS de olabilir) |
| **Alt ekstremite AE**<br>● Livedo retikülaris<br>●Mavi parmak sendromu | AE, bacak/ayakta, tipik olarak parmaklarda demarke fokal iskemi alanlarıyla (BTS) görülür. *Livedo retikülaris* (LR), değişik derecelerde bazen göbekten ayağa uzanan görülebilir. Uyluk ve baldır miyaljileri sıktır ve musküler AE'e sekonderdir. Lokal iskemi alanları çoğunlukla derinin morumsu diskolrasyonu ve onu çevreleyen peteşiel hemorajilerle karakterizedir. Bu lezyonlar *mavi parmak sendromu*yla birlikte bulunur. AE, büyük damar obstrüksiyonuna neden olabilir ve klinik kardiyak orjinli emboliden ayırt edilemez. Ateromatöz makro-embolizmden sonra erken klinik seyir kardiyak trombüs embolizmden sonraki hastalarla aynı ise de, bu hastalarda sorumlu plağı identifiye etmek için *anjiyografi* (aorta ve dallarının *lateral* ve *oblik* filmleriyle) yapılmalıdır. Majör ampütasyon ve mortalite oranları yüksektir (sırasıyla, ~%25 ve %20). AE kaynakları, AAA ve distal süperfisiyal femoral arterin stenotik ve/veya ülsere lezyonlarıdır. Vasküler oklüzif hastalığa sahip olan hastalarda emboli büyük damarların kronik oklüzyonları çevresindeki kollateraller içinden kolayca geçebilir. Tedavi, endarterektomi, eksizyon ve revaskülarizasyon, *bypass* greftleme, lezyonun *exclusion*u ve sempatektomiyi içerir |
| **Gastrointestinal mikroembolizm** (GIAE) | Post-mortem abdominal AE sık olmasına karşın, GIAE klinik sendrom olarak seyrek vurgulanmıştır. GIAE'in klinik manifestasyonları, diffuz abdominal ağrı, paralitik ileus, kanama ve nadiren ince bağırsak obstrüksiyonudur. GIAE, pankreatit ve intestin ve safra kesesi perforasyonunun nedeni olabilir. Tutulan kısmın rezeksiyonundan başka hiçbir etkili tedavi yoktur. |
| **Koroner AE** (CAE) | CAE, AMI'ne neden olabilir: CPR yapılırken, egzersiz sırasında ve perioperatif-CABG'de |
| **Renal AE** (RAE) | AE'den en sık böbrek etkilenir (%4-15). RAE, anjiografi ve aorta/dallarının cerrahisi sırasında ya da spontan olarak oluşabilir. Klinik tablo akut, subakut veya kronik renal yetmezliklerden birisi olabilir. RAE'nin prognozu kötüdür. Renal ve dermal *punch* biyopsisi tanıyı doğrular. Tedavi, diyaliz ve antihipertansif terapidir. |
| **Diffüz AE** (DAE) | DAE, çok sayıda organın mikrosirkülasyonunun tıkanmasıdır. DAE, PAN gibi hastalığı öykünebilir ve SNV olarak yanlış tanılanır. DAE, aterosklerozun başka manifestasyonları olan 60-70 yaşındaki hastalarda bulunur. Klinik manifestasyonları, abdominal ağrı, alt ekstremite ağrısı, LR, BTS, nörolojik disfonksiyon, melena ve azotemidir. Akut veya kronik renal yetmezlik mevcut olabilir. ESR yükselmiştir, hematüri, trombositopeni, ve kompleman tükenmesi vardır. Tanı, klinik kuşku, deri, kas veya renal biyopsileriyle yapılır. Spesifik tedavisi yoktur. Aortik ateroskleroz diffüzdür ve torasik/abdominal aortaya yayılır. Torakoabdominal aortik rezeksiyon sıklıkla gerekebilir. DAE'in hastaların prognozu kötüdür. Ölümle-sağkalım arasındaki interval 2-6 aydır |

AMI, akut miyokart enfarktüsü; CPR, kardiyopulmoner resüsitasyon; CABG, koroner arter *bypass* greftleme; PAN, poliarterizis nodaza; SNV, sistemik nekrotizan vaskülit; BTS, mavi parmak sendromu; ESR, eritrosit sedimentasyon hızı

1.Abraham D, et al. (eds) *Advances in Vascular Medicine, Springer-Verlag, London, 2010*
2.Akçalı Y. *Vascular Surgery I: Arterial and Lymphovenous Diseases, EUMF, Pub.No.52, 1999*
3.Akçalı Y. *Vascular Surgery II: Arterial and Lymphovenous Diseases, EUMF, Pub.No.56, 2000*
4. Akçalı Y. Peripheral vascular injuries, *In: Trauma Handbook, Nobel, Istanbul, p. 327-372, 2011*
5. Akçalı Y. Aortic aneurysms. *TK J Gen Surg-Special Topics 2008;1(3):32-47*
6. Akçalı Y, et al. [Acute arterial embolic disease: A clinical study of 149 cases] *EMJ; 12:233-243, 1990*
7. Akçalı Y, et al. Treatment of the vascular thoracic outlet syndrome. *Cardiovascular Enginering 5:146, 2000.*
8. Ascher E, et al (eds) Haimovici's Vascular Surgery 5th ed, Blackwell, 2004
9.Caralis DG and Bakris GL. *Lower Extremity Arterial Disease, Humana Press, Totowa, 2005*
10. Creager MA, et al (eds). *Vascular Medicine: A Companion To Braunwald's Heart Disease, Saunders, 2006*
11.Cronenwett JL, et al. (eds) *Rutherford's Vascular Surgery, 6th ed., Elsevier-Saunders, 2005*
12. Donaldson MC. *Leg Pain, Blackwell, 2004*
13.Hallet JW Jr, et al (eds) *Comprehensive Vascular and Endovascular Surgery. Mosby, 2003*
14.Lumsden AB, et al. Arterial Disease. Brunicardi FC, et al (eds) *Schwartz's Manual of Surgery, 8th ed., McGraw-Hill, New York, p.* 529–532, *2006*
15. Mansour MA, Labropoulos N (eds). *Vascular Diagnosis, 1st ed., Elsevier-Saunders, 2005*
16. Merriman LM and Turner W (eds) *Assessment of the Lower Limb, Churchill Livingstone, 2005*
17. Pelberg R, Mazur W. *Vascular CT Angiography Manual, Springer, 1st ed., 2011*
18.Schillinger M, Minar E (eds) *Complications in Peripheral Vascular Interventions, Informa Healthcare, 2007*
19.Tendera M et al. ESC guidelineson the diagnosis and trearment of peripheral artery disease. *Eur Heart J; 32:2851-906, 2011*.
20. Towne J, Hollier L (eds) *Complications in Vascular Surgery, 2nd ed., Informa Healthcare, 2004*

YOKLAMA SORULARI

1. Akut ekstremite iskemisinde, *post-reperfüzyon kompartman sendromu*nu önlemek için *dört kompartman fasyotomi*si hangi klinik kategoride düşünülmelidir? (birden çok seçenek işaretlenebilir)

A.*Class* I
B.*Class* IIa
C.*Class* IIb
D.*Class* III

*Yanıt*: **C** ve **D**, iskemi süresi 4 saati aştığı zaman, -özellikle *Class* IIb ve III iskemi durumunda-, *post-reperfüzyon kompartman sendromu*nu önlemek için, *dört kompartman fasyotomi*si düşünülmelidir.

2. Akut ekstremite iskemisinde heparin tedavisinin mümkün olan en kısa sürede başlanmasının kanıta-dayalı terapötik tavsiye ve kanıt düzeyi nedir?

A. I A
B. I C
C. IIa A
D.IIa B
E. III

*Yanıt*: **B**, akut ekstremite iskemisinde heparin tedavisinin olabildiğince erken başlanması, - güçlü bir kanıtı olmamasına karşın-, tavsiye edilmektedir.

3. Ateroembolizmin klinik tablolarından olan *mavi parmak sendromu*nda hangi manifestasyon bulunmaz?

A. Ağrı (*pain*)
B. Solukluk (*paleness*)
C. Morluk (*purpleness*)
D. Nabızların alınması (*pulseness*)

*Yanıt*: **B**, *mavi parmak sendromu*nda akut bacak iskemisinin klinik manifestasyonlarından olan "palor" bulunmaz.

4. Ateroembolizmden en sık etkilenen organ hangisidir?

A.Beyin
B.Kalp
C.Barsak
D.Böbrek
E.Ekstremite

*Yanıt*: **D**, ateroembolizmden en sık etkilenen organ böbreklerdir.