T.C.
ERCİYES ÜNİVERSİTESİ
BİLİMSEL ARAŞTIRMA PROJELERİ
KOORDİNASYON BİRİMİ

MEME KANSERLERİNİN RADYOTERAPİSİNDE SUPRAKLAVİKULAR ALAN + TANJANSİYEL ALAN BİRLEŞİMİNDE VE YÜKSEK TANJANSİYEL ALANDA AKSİLLA LENF NODLARI DOZLARININ KARŞILAŞTIRILMASI

Proje No: **TSY-09-944**

Yüksek Lisans Tez Projesi

SONUÇ RAPORU

Proje Yürütücüsü:
Doç. Dr. Oğuz Galip YILDIZ
Tıp Fakültesi/Radyasyon Onkolojisi AD.

Araştırmacı
Tuğba VURAL KURTOĞLU
Sağlık Bilimleri Enstitüsü/
Radyasyon Fiziği Yüksek Lisans Programı

ŞUBAT 2011

KAYSERİ

Doç.Dr.Oğuz Galip YILDIZ Danışmanlığında **Tuğba VURAL KURTOĞLU** tarafından hazırlanan **"Meme Kanserlerinin Radyoterapisinde Supraklavikular Alan+Tanjansiyel Alan Birleşiminde ve Yüksek Tanjansiyel Alanda Aksilla Lenf Nodları Dozlarının Karşılaştırılması"** adlı bu çalışma, jürimiz tarafından Erciyes Üniversitesi Sağlık Bilimleri Enstitüsü **Radyasyon Onkolojisi** Anabilim Dalında **Radyasyon Fiziği Yüksek Lisans** tezi olarak kabul edilmiştir.

15 / 02 / 2011

JÜRİ		**İmza**
Başkan	: Doç. Dr. Serdar SOYUER	
Üye	: Doç. Dr. Oğuz Galip YILDIZ	
Üye	: Prof. Dr. Işın SOYUER	

ONAY

Bu tezin kabulü Enstitü Yönetim Kurulunun ……..tarih ve……..sayılı kararı ile onaylanmıştır.

……./…./…….

Prof.Dr.Saim ÖZDAMAR
Enstitü Müdürü

İÇİNDEKİLER

Sayfa no

İÇİNDEKİLER I
KISALTMALAR III
TABLO VE ŞEKİL LİSTESİ IV
ÖZET VI
ABSTRACT… VII

1. GİRİŞ VE AMAÇ 1
2. GENEL BİLGİLER 3
    2.1. MEME ANATOMİSİ VE LENFATİK YAYILIM 4
    2.2. EVRELEME 8
    2.3. MEME KANSERİNİN TEDAVİ YÖNTEMLERİ 11
        2.3.1.Cerrahi Tedavi 11
        2.3.2.Radyasyon Tedavisi 14
            2.3.2.1.Tedavi Volümü ve Radyoterapi Alanlarının Anatomik Sınırları 15
            2.3.2.2.Tedavi Dozları 17
        2.3.3.Sistemik Tedavi 18
    2.4. TERMOLÜMİNESANS DOZİMETRİ 18
        2.4.1.Termolüminesans 18
        2.4.2.Lityum Florür ve Fırınlanması 21
        2.4.3.TLD Uygulama Alanları 22
    2.5. MEDİKAL HIZLANDIRICILAR 23
    2.6. ÜÇ BOYUTLU KONFORMAL RADYOTERAPİ 24
    2.7. DOZ HACİM HİSTOGRAMLARI 25
3.GEREÇ VE YÖNTEM 26
    3.1. ARAÇ VE GEREÇLER 26
        3.1.1.Siemens Oncor Lineer Hızlandırıcı 26
        3.1.2.Siemens Somatom Emotion Bilgisayarlı Tomografi 27

3.1.3.XiO CMS Tedavi Planlama Sistemi.....28
3.1.4.Alderson Rando Fantom 28
3.1.5.Rexon UL-320 TLD Okuyucu 28
3.1.6.Protherm TLD Fırını 29
3.1.7.LiF (TLD-100) Termolüminesans Dozimetri 29
3.1.8.PTW RW3 Katı Su Fantomu.....29
3.2. YÖNTEM 29
3.2.1.Bilgisayarlı Tomografi 30
3.2.2.Tedavi Volümlerinin Belirlenmesi.....30
3.2.3.Üç Boyutlu Tedavi Planlaması ve Işınlama 31
3.2.4.Termolüminesans Dozimetri Kalibrasyonu 36
4. BULGULAR 38
5. TARTIŞMA VE SONUÇ.....43
6. KAYNAKLAR.....49
ÖZGEÇMİŞ

KISALTMALAR

AJCC	American Joint Committee on Cancer
BT	Bilgisayarlı tomografi
BTPS	Bilgisayarlı tedavi planlama sistemi
BTSİM	Bilgisayarlı tomografi simülatör ünitesi
DCIS	Ductal karsinoma in situ
DHH	Doz hacim histogramı
ECC	Element correction coefficient
EORTC	European Organization for Research and Treatment of Cancer
FFT	Hızlı Fourier dönüşümü
Gy	Gray
ICRU	International Commission on Radiation Units and Measurements
KV	Kilovolt
LiF	Lityum florür
MR	Magnetik rezonans
MV	Megavolt
NSABP	National Surgical Adjuvant Breast and Bowel Project
PET	Pozitron emisyon tomografisi
RCF	Reader calibration factor
RT	Radyoterapi
SCF	Supraklavikular fossa
SSD	Kaynak cilt mesafesi
TL	Termolüminesans
TLD	Termolüminesans dozimetri
YART	Yoğunluk ayarlı radyoterapi
γ	Gama

TABLO VE ŞEKİL LİSTESİ

Sayfa No

Tablo 2.1. Primer Tümör 9
Tablo 2.2. Bölgesel Lenf Nodları 9
Tablo 2.3. Metastaz 10
Tablo 2.4. Meme kanserinde TNM evreleme sistemi 10
Tablo 4.1. DHH bulgularının düzey 1 için karşılaştırılması 38
Tablo 4.2. DHH bulgularının düzey 2 için karşılaştırılması 39
Tablo 4.3. DHH bulgularının düzey 3 için karşılaştırılması 39
Tablo 4.4. DHH bulgularının sağ meme için karşılaştırılması 39
Tablo 4.5. İç ve dış tanjansiyel alanlar için DHH bulguları 40
Tablo 4.6. İç ve dış tanjansiyel alanlar + supraklavikular alan için DHH bulguları 40
Tablo 4.7. Aksilla lenf nodu düzeyleri için TLD-100 ölçüm sonuçları 40
Tablo 4.8. Supraklavikular + tanjansiyel alan tekniği ile BTPS' den ve TLD ölçümlerinden elde edilen doz sonuçları 41
Tablo 4.9. Yüksek tanjansiyel alan tekniği ile BTPS' den ve TLD ölçümlerinden elde edilen doz sonuçları 41

Şekil 2.1. Sagittal meme kesiti 5
Şekil 2.2. Aksiller lenf nodlarının yerleşimi 6
Şekil 2.3. Memenin lenfatik drenaj yolları 7
Şekil 2.4. Tanjansiyel, supraklavikular ve arka aksilla radyoterapi alanları 17
Şekil 2.5. Supralavikular, tanjansiyel ve internal mamaryen radyoterapi alanları 17
Şekil 2.6. Radyasyon ile uyarılan kristalde oluşan elektronların tuzaklanması 19
Şekil 2.7. Isıtma sonucu yeterli enerji alan tuzaklanmış elektronların daha düşük enerji durumlarına dönmeleri halinde foton yayınlanması 20
Şekil 2.8. TLD okuyucusunun şematik gösterimi 20
Şekil 2.9. LiF 'ün (TLD-100) ışıma eğrisi 22
Şekil 3.1. Siemens Oncor Lineer Hızlandırıcı 27
Şekil 3.2. Alderson Rando Fantom' un BT' deki görünümü 30
Şekil 3.3. Dozimetrist bilgisayarında konturlanan volümlerin koronal ve aksiyal görüntüleri 31

Şekil 3.4. İç ve dış tanjansiyel alanların sagittal görünümü 32
Şekil 3.5. SCF alanının coronal görünümü.....33
Şekil 3.6. Arka aksilla alanının coronal görünümü 33
Şekil 3.7. İç yüksek tanjansiyel alanın sagittal görünümü.....34
Şekil 3.8. Supraklavikular + tanjansiyel alanların kuş bakışı görünümü 34
Şekil 3.9. Yüksek tanjansiyel alanların kuş bakışı görünümü 35
Şekil 3.10. İç tanjansiyel alan için port film görünümü 35
Şekil 3.11. Supraklavikular + tanjansiyel alanlar 36
Şekil 3.12. Yüksek tanjansiyel alanlar.....36
Şekil 4.1. Supraklavikular + tanjansiyel alan tekniği için DHH.....42
Şekil 4.2. Yüksek tanjansiyel alan tekniği için DHH 42

MEME KANSERLERİNİN RADYOTERAPİSİNDE SUPRAKLAVİKULAR ALAN + TANJANSİYEL ALAN BİRLEŞİMİNDE VE YÜKSEK TANJANSİYEL ALANDA AKSİLLA LENF NODLARI DOZLARININ KARŞILAŞTIRILMASI

ÖZET

Bu çalışmanın amacı, bilgisayarlı tomografi girişli üç boyutlu tedavi planlama sistemi kullanarak sağ memede, supraklavikular alan + tanjansiyel alan birleşiminde ve yüksek tanjansiyel alanda aksiller lenf nodları; düzey 1, düzey 2 ve düzey 3' ün aldığı dozları termolüminesans dozimetri kullanarak karşılaştırmaktır.

Çalışmanın üzerinde gerçekleştirildiği Alderson Rando Fantom, eğik düzlem üzerinde sabitlenerek bilgisayarlı tomografisi çekildi. Hedef volümlerin ve kritik organların konturları girildi. Tedavi planlama sisteminde ilk tedavi tekniği olan supraklavikular alan + tanjansiyel alan tekniği için iç ve dış tanjansiyel alanlar, supraklavikular alan ve arka aksilla alanı, ikinci tedavi tekniği olan yüksek tanjansiyel alan tekniği için iç ve dış tanjansiyel alanlar açıldı ve iki teknik içinde doz homojenitesi sağlandı. Daha sonra kalibre edilmiş TLD-100 çipleri Alderson Rando Fantomun aksiller lenf nodu düzeylerine yerleştirildi ve lineer akseleratör ile 6 MV enerjide ışınlandı.

İki teknik için bilgisayarlı tedavi planlama sisteminden elde edilen doz sonuçlarına göre; ilk teknik için düzey 1 ortalama 40,65 Gray (Gy) alırken, ikinci teknikte ortalama 29,63 Gy almıştır. Düzey 2 için ortalama dozlar ilk teknikte 52,13 Gy iken, ikinci teknikte 40,49 Gy'dir. Düzey 3 için ise ortalama dozlar ilk teknikte 53,18 Gy iken, ikinci teknikte 25,01 Gy'dir. Sağ meme için ortalama dozlara bakıldığında ilk teknik için 48,86 Gy, ikinci teknikte ise 48,90 Gy'dir. Termolüminesans dozimetri kullanılarak elde edilen doz sonuçlarına göre; ortalama dozlar düzey 1 için 41,49 Gy, 30,84 Gy; düzey 2 için 53,10 Gy, 41,66 Gy; düzey 3 için 54,03 Gy, 25,99 Gy'dir.

Bilgisayarlı tedavi planlama sistemi ve termolüminesans dozimetri sonuçları karşılaştırıldığında aradaki farklar ilk teknikte %3' ten daha az, ikinci teknikte ise %5' ten daha az bulunmuştur.

Yapılan bu çalışma ile supraklavikular alan + tanjansiyel alan tekniğinin, aksiller lenf nodu düzeylerinin doz homojenitesinin sağlanmasında yüksek tanjansiyel alan tekniğinden daha iyi olduğu üç boyutlu bilgisayarlı tedavi planlama sistemi ve termolüminesans dozimetri kullanılarak gösterilmiştir.

Anahtar Kelimeler: Meme kanseri, radyoterapi, aksilla dozu, supraklavikular alan, yüksek tanjansiyel alan

COMPARING OF THE AXILLARY LYMPH NODES DOSE IN SUPRACLAVICULAR FIELD + TANGENTIAL FIELD JUNCTION AND HIGH TANGENTIAL FIELD IN BREAST CANCER

ABSTRACT

The object of this study is comparing with supraclavicular field + tangential field junction and high tangential field on axillary lymph nodes dose in Level I , Level II and Level III received at right breast using thermoluminesans dosimetri with Computed Tomography input three dimension treatment planning system.

Alderson Rando Phantom used for this study has been fixed at inclined plane and scanned with Computed Tomography. Contours of target volumes and critical organs were entered. At therapy planning system, the inner and outer tangential fields, supraclavicular field and posterior axillary field were opened for supraclavicular field + tangential field technique (1st treatment technique), the inner and outer tangential fields were opened for high tangential field technique (2nd treatment technique), and also dose homogeneity was ensured for both two technique. Then, calibrated TLD-100 chips has been placed at Alderson Rando Phantom's lymph node levels and irradiated with linear accelerator at 6 MV.

According to the dose results obtained from computerized treatment planning system for both two technique; while Level I received 40,65 Gray (Gy) mean dose for the 1st technique, it was 29,63 Gy for 2 nd technique. Mean dose for Level II was 52,13 Gy for 1st technique and 40,49 Gy for 2 nd technique. For Level III, mean dose was 53,18 Gy for 1st technique and 25,01 Gy for 2 nd technique. Average doses for right breast was 48,86 Gy for 1st technique and 48,90 Gy for 2 nd technique. According to the dose results obtained by using thermoluminesans dosimetri; mean doses was 41.49 Gy, 30,84 Gy for Level I; 53,10 Gy, 41,66 Gy for Level II; 54,03 Gy, 25,99 Gy for Level III.

When compared computerized treatment planning system and termoluminesans dosimetri results, difeferences are less than 3% for supraclavicular field + tangential field technique and less than 5% for high tangential field technique.

This study shows that supraclavicular field + tangential field technique is better than the high tangential field technique for providing the dose homogeneity of axillary lymph node levels by termoluminesans dosimetri and computerized three dimension treatment planning system.

Keywords: Breast cancer, radiotherapy, axillary dose, supraclavicular field, high tangential field

1.GİRİŞ VE AMAÇ

On dokuzuncu yüzyılın sonunda (1895), Wilhelm Röntgen yeni bir tür ışın keşfettiğini açıkladıktan sonra yeni keşfedilen bu X-ışınlarının biyolojik ve tedavi edici etkileri kısa sürede tanımlandı. 1896' nın başlarında, Wilhelm Röntgen' in keşfinin resmi duyurusundan birkaç hafta sonra, Emil Grubbe Chicago' da rekürrens karsinomalı bir meme hastasını, Herman Gocht ise Hamburg' da lokal ileri inoperabl meme kanserli bir hastayı ve aksillada rekürrent meme kanserli başka bir hastayı ışınlamıştır. Yetersiz ekipmanların teknik kısıtlamalarına rağmen, tümör küçülmesi ve zamanla tümörün tamamen ortadan kaldırıldığı fark edildi. Bununla beraber; radyoterapinin tüm kapasitesi, tedavi teknikleri, dokuya uygulanacak olan radyasyonun etkin ve güvenli doz değerinin hesaplanmasındaki belirsizlik, ve fraksiyon konusundaki yetersiz bilgiler nedeniyle o günlerde tam olarak kullanılamamıştır (1).

Radyasyon tedavisi meme kanseri olan kadınların tedavisinde önemli bir araçtır (2). Radyoterapi hastalığı tedavi etmek amacı ile küratif olarak ve hastalığı tümden yok etmenin mümkün olmadığı durumlarda hastanın şikayetlerini hafifletmek amacıyla palyatif olarak uygulanmaktadır. Meme kanseri radyoterapisinde göğüs duvarı veya meme dokusu, aksilla, mamaria interna ve supraklavikular alanlar ışınlanmaktadır (3). Pek çok hastada göğüs duvarı veya meme dokusu tanjansiyel foton ışınları ile tedavi

edilirken, supraklaviküler, aksiller ve eğer gerekirse internal mamaryan lenf nodları da ışınlanır. Işınlamalarda hedef volüm maksimum dozu alırken, normal doku komplikasyon olasılıklarının azaltılması amacıyla kritik doku ve organların minimum doz alması istenmektedir. Fakat bu durum her zaman mümkün olamamaktadır. Bu nedenle meme radyoterapisinde farklı tedavi teknikleri denenmektedir (4).

Memenin lenfatiklerinin % 75' den fazlası aksiller nodlara, geri kalanı ise parasternal lenflere geçiş yapar. Meme kanserinin bölgesel metastazı büyük oranla aksiller lenf nodlarınadır ve yaklaşık % 40 hastanın aksilla nodları tutulumunun histopatolojik tanısı bunu göstermektedir (5). Aksiller lenf nodlarının üçten fazla tutulduğu meme kanseri olgularında supraklavikular + aksiller lenf nodu radyoterapisi standart bir tedavi olarak kabul edilmiştir. Bu nedenle aksiller lenf nodlarının tedavisi radyoterapi uygulamalarında önemli bir yer tutmaktadır. Ancak supraklavikular ve aksiller lenf nodlarının lokalizasyonu hastalarda farklılık göstermektedir ve bu durum radyasyon tedavisi uygulanırken, supraklavikular ve aksiller lenf nodlarının alan içindeki yerleşimini etkilemektedir (6).

Bu çalışmanın amacı, Alderson Rando Fantomda sağ meme üzerinde yapılan bilgisayar destekli tomografi girişli üç boyutlu planlama sistemi kullanılarak, supraklavikular alan + tanjansiyel alan birleşiminde ve yüksek tanjansiyel alanda aksiller lenf nodları; düzey 1, düzey 2 ve düzey 3' ün aldığı dozların karşılaştırılmasıdır. Bu çalışmada, bilgisayarlı tedavi planlama sisteminden (BTPS) alınan doz değerleri, Alderson Rando Fantom üzerinde termolüminesans dozimetri (TLD) yöntemi kullanılarak elde edilen verilerle kontrol edilmiştir.

2. GENEL BİLGİLER

Meme kanseri kadınlarda en sık görülen malignitedir ve kansere bağlı ölümler içinde akciğer kanserinin ardından, ikinci sırada gelmektedir (7).

Meme kanserinin tüm formları, kontrolsüz hücre büyümesi sonucu ve işgal yeteneği, anjiogenez ve metastaz gibi fenotipik değişikliklerin gelişmesi ile ortaya çıkmaktadır (8).

Hastalık için çok sayıda risk faktörleri belirlenmiştir. Bunlar arasında, kadın olmak, ilerleyen hasta yaşı en önemlileridir. Daha az hasta grubunda rol oynayan faktörler; ailede genç yaşta meme kanseri öyküsü, erken menarş, geç menapoz, geç yaşta ilk canlı doğum, uzamış hormon replasman tedavisi, daha önce terapötik toraks duvarı radyoterapisi uygulaması, benign proliferatif meme kanseri ve BRCA1 ve BRCA2 genlerinde görülen genetik mutasyonlardır (7, 8).

Meme kanserinin doğal seyri ile ilgili ve bu hastaların tedavisi üzerinde derin etkileri olan kavramlar son 100 yılda büyük bir evrim geçirmiştir. Halsted modeli meme kanserinin bölgesel lenf nodlarına ve buradan da uzak metastaz alanlarına düzenli ilerleyeceği teorisine dayanır. Daha sonra Keynes ve Crile ve arkadaşları meme kanserinin sistematik bir hastalık olduğunu ve lokal tümör kontrolünü sağlamak için uygulanan yaygın cerrahinin inanıldığı gibi önemli olmadığı konusunda görüşlerini

bildirmişlerdir. Bu alternatif hipotez gerek laboratuvar gerekse klinik çalışmalarda Fisher tarafından uygulanmıştır. Fisher, ana-tümör etkileşimini içeren sistematik süreçte, meme kanserinde bölgesel tedavi varyasyonlarının sağkalım üzerine beklendiği kadar önemli bir etkisinin olmadığı kavramını geliştirmiştir. Hellman tarafından ileri sürülen üçüncü bir hipotez ise, meme kanserinin heterojen bir hastalık olduğudur. Burada heterojenlikten kasıt; meme tümörlerinin küçük bir lezyon halinde iken tespit edildiğinde bile sistematik olarak yayılabilen çeşidinden, varlığı süresince bulunduğu alanda sabit kalan çeşidine kadar geniş bir yelpazeye sahip olmasıdır. Küçük bir lezyon iken tespit edilen bir tümörün yayılabilmesi; metastazların tümörün büyüme ve ilerleme faktörlerinin bir fonksiyonu olduğunu gösterir.

Meme kanserinin en yaygın yerleşim alanı üst-dış kadrandır (%38,5). Merkezi alan (%29), üst-iç kadran (%14,2), aşağı-dış kadran (%8,8) ve aşağı-iç kadran (%5) bunu takip eder. Bu oranlar çeşitli kadranlardaki meme dokusu miktarı ile ilişkilidir. Kanser sol memede sağ memeden biraz daha yaygındır ve her iki memede de aynı anda görülebilir. Meme kanseri öyküsü olan kadınlarda kontralateral memede yeni bir primer tümör gelişme riski %10 ile %15' dir (8). Meme kanseri yinelemesi ortalama zamanı 2 - 5 yıldır, 15 - 20 yıl sonra da gözlenebilir (9).

2.1.MEME ANATOMİSİ VE LENFATİK YAYILIM

Meme göğsün ön tarafında sağlı sollu bir çift bez olup yüzeyel fasyanın iki yaprağı arasında bulunur. Yeri ve şekli şahıslar arasında değiştiği gibi aynı şahısta da değişik yaşlarda şekli ve büyüklüğü değişir. Yaklaşık 150-200 gr ağırlığında olan meme laktasyon döneminde 400-500 gr olur (10). Meme dokusunun iç ve dış sınırları tipik olarak sternum ve orta aksiller çizgidir. Kranial ve kaudal sınırları ise tipik olarak 2. ön kaburga ve 6. ön kaburgadır (9).

Meme; areola dokusundan, kan damarlarından, duktuslarla birbirine bağlı lobüllerden oluşan bir çok lobun bir araya gelmesi ile düzenlenen bir glandüler dokudur (4). Bez dokusu, yağ dokusu ve bağ dokusu olmak üzere üç kısımdan oluşur. Memenin merkezi kısmında bez dokusu, periferinde ise yağ dokusu hakimdir (10). Meme parankimi, damar ve lenfatik ağ açısından zengin olan bağ dokusu ile içiçedir. Meme yüzeyinde, yüzeysel fasya ile derin fasya arasında yerleşen, Cooper ligamentleri adı verilen fibröz lifler bulunur (Şekil 2.1.). Bu destek yapıları etkileyen tümörler ciltte karakteristik içeri çekilmeye neden olur. Memenin üst dış kadranı aşağı aksilla bölgesine uzanır ve aksiller

kuyruk olarak adlandırılır. Bu anatomik özellik, memenin üst-dış kadranının toplam meme dokusundaki diğer kadranlara oranla daha büyük bir hacimsel yüzdeye sahip olmasını sağlar ve bu nedenle meme kanserlerinin büyük bir yüzdesi bu anatomik konumda görülür (8).

Meme bezi lenfatikleri, interlobüler veya prelobular alanlarda başlar, duktusları takip eder ve cildin subareolar lenfatik ağında sonlanır (8). Yüzeyel lenf damarları derinin hemen altında bulunurlar ve koltuk altı lenf düğümlerine açılır, derin lenf damarları ise axillar, intercostal, diaphragmatik ve parasternal lenf düğümlerine drene olur. Memenin lenf damarlarının %75' i aksiller lenf düğümlerine, geri kalanı parasternal lenf düğümlerine drene olur. Meme bezinin lenflerinin %75' i aksilladaki lenf nodüllerine drene olduğundan memenin malign tümörleri axillaya metastaz yaparlar (10).

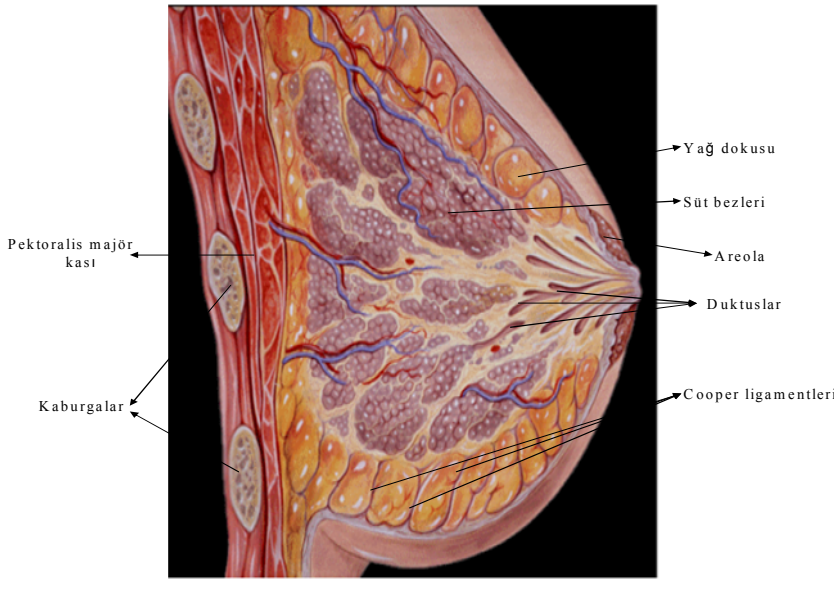

Şekil 2.1. Sagittal meme kesiti

Memenin baskın lenfatik drenajı, çoğunlukla üç düzey olarak tanımlanan aksiller lenf nodlarınadır. Bu düzeylerdeki lenf nodu bölgeleri, pektoralis minör kası temel alınarak tanımlanır (8).

Aksiller lenf nodları; interpektoral nodlar ve aksiller ven ve dalları boyunca uzanan lenf nodlarıdır ve aşağıdaki gibi seviyelere ayrılabilir (Şekil 2.2.).

- Düzey I (alt aksilla): Pektoralis minör kasının lateral sınırının lateralinde kalan lenf nodlarıdır.

- Düzey II (orta aksilla): Pektoralis minör kasının medial ve lateral sınırları arasında yer alan ve interpektoral yerleşen lenf nodlarıdır.
- Düzey III (apex aksilla): Apikal lenf nodları ve supraklavikular ve infraklavikular lenf nodları hariç pektoralis minör kasının medial kenarının medialinde kalan lenf nodlarıdır. Düzey III' ün üst sınırı, aksiller venin birinci kaburga üzerinden kavis yaptığı ve kostoklaviküler veya semilunar ligaman düzeyinde subklavyen ven ismini aldığı yerdir.Bu aynı zamanda Halsted ligamanı olarak da bilinir. Düzey III, nodal seviyeler arasında en ufak, en az yağ ve en az sayıda lenf nodu içerenidir.

Mamarya interna lenf nodları; endotorasik fasyada sternum kenarı boyunca interkostal boşluklarda bulunan lenf nodlarıdır (11). Birinci ile üçüncü interkostal aralıkta yer alırlar ve orta hattan 3-3,5 cm uzaktadırlar (9).

Supraklavikular lenf nodları; aksiller lenf nodları klavikula altında supraklavikular lenf nodları adını alarak devam eder (8).

Meme kanserinde bölgesel lenf nodu tutulumu en yaygın aksiller, mamarya interna ve supraklavikular bölgeleredir. Belirli nodal grupların tutulum olasılığının ve dağılımının anlaşılması tedavi planlaması için hayati önem taşımaktadır (5).

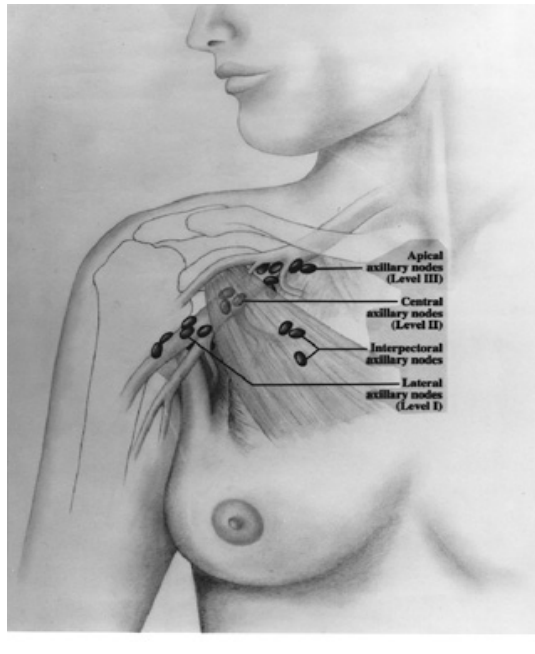

Şekil 2.2. Aksiller lenf nodlarının yerleşimi

Bölgesel lenf nodlarına tutulum çoğunlukla meme tabanından başlar ve aşağıdaki lenfatik yolları izler (Şekil 2.3.): Aksiller veya esas yol, memenin alt ve üst yarısından, ikinci ve üçüncü interkostal boşluk arasında yerleşmiş olan nodal zincire geçer. Transpektoral yol, pektoralis majör kasından, supraklavikular lenf nodlarına geçer. İnternal mamaryan yol, orta hat ve pektoralis majör ile interkostal kaslarından (genellikle sternuma yakın) internal mamaryan nod zincirine geçer (4).

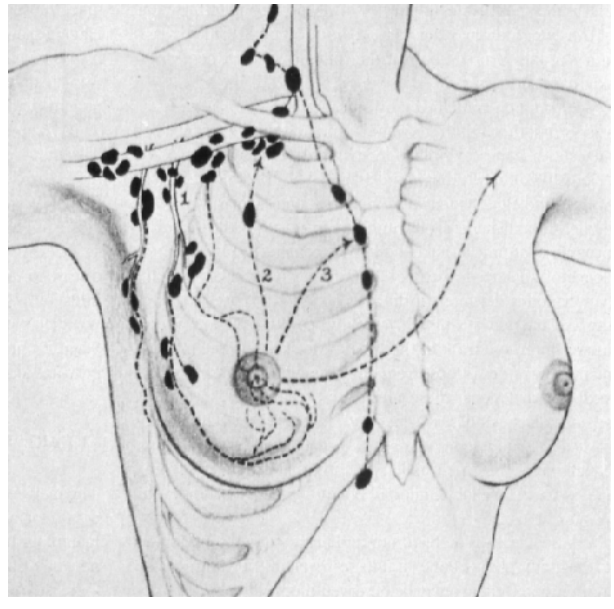

Şekil 2.3. Memenin lenfatik drenaj yolları

Meme kanserinde aksiller lenf nodu metastazının bulunup bulunmadığını saptamak, hem operatif strateji ve cerrahi dışı tedavi yöntemini, hem de sağkalım beklentisini belirgin olarak etkiler. Bunun başlıca nedeni, aksilla çukurundaki lenf ganglionlarına ulaşmış olan malign hücrelerin, lokalize hastalıktan sistematik yayılıma geçiş aşamasını temsil ettiklerine inanılmasıdır (12).

Aksiller lenf nodu tutlumu üzerine etkili olan faktörler; tümör çapı ve lenfatik veya vasküler invazyon, grade, tümör neovaskülerizasyonu, S-faz fraksiyonu, DNA ploidisi ve yaygın intraduktal komponent gibi tümörün histolojik özellikleridir. Bu faktörler aynı zamanda prognoz hakkında da fikir verirler. Aralarında en önemli olanı tümör çapıdır. Batı toplumlarında bugün hastaların yaklaşık olarak % 50' sine evre 0 veya 1 aşamasında tanı konabilmektedir ve tanı anında aksiller lenf nodu tutlumu oranları ise

% 30-35 dolayındadır. Aksiller lenf nodu tutulumu insidansı ductal karsinoma in situ (DCIS) için % 0-1, evre 1a (T1N0M0) tümörlerde % 3-5, T1b tümörlerde % 10-17, T2 tümörlerde % 23-48 ve T3 tümörlerde % 29-64' tür (13).

Aksiller lenf nodlarının patolojik durumu en önemli prognostik değişkendir (9). Standart aksiller lenf nodu diseksiyonu, düzey I ve II lenf nodlarına uygulanır. Düzey I ve II lenf nodları tutulmaksızın, düzey III lenf nodlarının tutulması çok nadir gözlenir. Meme lokalizasyonu ne olursa olsun, aksiller lenf nodu tutulumu en yaygın lenfatik tutlumdur. Ancak, medial, merkezi ve daha aşağı memede gelişen meme kanseri, aksillaya ek olarak internal mamarya lenf nodu zincirine, lateral ve üst kadranlarda meydana gelen meme kanserinden daha yaygın drenaj olur (8).

Estourgie ve arkadaşları tarafından rapor edilen bir çalışmada 700 hastanın sentinal lenf nodu haritası görüntülenmiştir. Bu çalışmada; iç-kadran lezyonlarında bile aksilla drenajı internal mamarya drenajından daha yaygındır. Ancak, internal mamarya drenajı, alt iç-kadran lezyonlarında % 50 üzerinde tespit edilmiştir (8).

Meme kanserinin bölgesel metastazında ikinci önemli konum internal mamarya lenf nodu zinciridir. Supraklavikular nodu tutulumunun birincil yolu aksilla lenf nodlarından geçer. Bu nodal tutulumun önemi, ilk olarak 119 hastada supraklavikular nodal diseksiyon yapan Halsted tarafından gösterilmiştir. Supraklavikular nodu pozitif olan 44 kadın hastadan sadece 2' sinde 5 yılda hastalık bulgusuna rastlanmamıştır. Bu nedenle, supraklavikular nod tutulumu aksiller tutlumun geç bir aşamasıdır ve bu hastalarda prognoz kötüdür (5).

2.2.EVRELEME

Meme kanseri tedavisinin planlanması için, hastalığın yaygınlığının ve mikroskobik özelliklerinin tam bilgisine sahip olunmalıdır. Bu özellikler hastalığın evresinin belirlenmesine, reküran kanser riskinin tahmin edilmesine yardımcı olur ve tedaviye yanıtı öngörmek için bilgi sağlar (7).

AJCC (American Joint Committee on Cancer) meme kanseri evreleme sistemi en yaygın kullanılan sistemdir (4). 2009' da yapılan son evreleme sistemi Tablo 2.1-2.4' de gösterilmektedir.

Tablo 2.1. Primer Tümör

Primer Tümör (T)	
T0	Primer tümör bulgusu yok.
Tis	Karsinoma in situ: duktal karsinoma in situ, lobuler karsinoma in situ veya meme başının tümörsüz paget hastalığı
T1	Tümör boyutu ≤ 2 cm
T1mic	En büyük mikroinvazyon boyutu ≤ 0,1 cm
T1a	0,1 cm < En büyük tümör boyutu < 0,5 cm
T1b	0,5 cm < En büyük tümör boyutu < 1 cm
T1c	1 cm < En büyük tümör boyutu < 2 cm
T2	2 cm < En büyük tümör boyutu < 5 cm
T3	5 cm < En büyük tümör boyutu
T4	Tümör boyutu ne olursa olsun göğüs duvarına / cilde uzanım var
T4a	Pektoralis major kası dışında göğüs duvarına uzanım
T4b	Meme derisinde ödem (peau d'orange dahil) ülserasyon, aynı memeye sınırlı satellit cilt nodulleri
T4c	İkisi birden (T4a + T4b)
T4d	Enflamatuvar karsinom

Tablo 2.2.Bölgesel Lenf Nodları

Bölgesel Lenf Nodları (N)			
Klinik Evreleme		**Patolojik Evreleme**	
cN0	Bölgesel lenf nodu bulgusu yok	pN0	Bölgesel lenf nodu bulgusu yok
cN1	Aynı taraf aksiller mobil lenf nodu metastazı	pN1mi	0,2 mm < Mikrometeastaz ≤ 2,0 mm
		pN1a	1-3 aksiller lenf nodu metastazı (En az biri > 2,0 mm)
		pN1b	İnternal mamarya nodal metastaz (Klinik olarak tespit edilemeyen ancak Sentinal Lenf Nodu biyopsisi ile tespit edilebilen mikrometestaz veya makrometastaz)
		pN1c	1-3 aksiller lenf nodu ve internal mamarya lenf nodu metastazı (Klinik olarak tespit edilemeyen ancak Sentinal Lenf Nodu biyopsisi ile tespit edilebilen mikrometestaz veya makrometastaz)
cN2a	Komşu dokulara yapışık aynı taraf aksiller lenf nodu metastazı	pN2a	4-9 aksiller lenf nodu metastazı (En az biri > 2,0 mm)

cN2b	Aksiller metastaz olmaksızın klinik olarak tespit edilebilen aynı taraf internal mamarya nodal metastaz	pN2b	Aksiller lenf nodu metastazı olmaksızın klinik olarak tespit edilebilen aynı taraf internal mamarya nodal metastaz
cN3a	Aynı taraf infraklavikular lenf nodu metastazı	pN3a	10 veya daha yukarı aksiller lenf nodu metastazı (En az biri > 2,0 mm); veya aynı taraf infraklavikular lenf nodu metastazı
cN3b	Klinik olarak görülebilen aynı taraf internal mamarya nodal metastaz ve aksiller lenf nodu metastazı	pN3b	Aksiller lenf nodu metastazı ile birlikte klinik olarak tespit edilebilen aynı taraf internal mamarya nodal metastaz veya mikroskobik internal mamarya nodal metastaz ve 3' den daha fazla aksiller lenf nodu metastazı
cN3c	Aynı taraf supraklavikular lenf nodu metastazı	pN3c	Aynı taraf supraklavikular lenf nodu metastazı

Tablo 2.3. Metastaz

Uzak Mestastaz (M)	
M0	Uzak metastaz yok
M0 (i+)	Klinik veya radyolojik olarak uzak metastaz kanıtı yok ancak semptom veya metastaz belirtisi olmayan bir hastada kan dolaşımında, kemik iliğinde veya diğer dokularda izole tümör hücresi tespiti ≤ 0,2 mm
M1	Uzak metastaz var veya histolojik olarak kanıtlanmış > 0,2 mm

Tablo 2.4. Meme kanserinde TNM evreleme sistemi

Evreler	**T**	**N**	**M**
0	Tis	N0	M0
IA	T1	N0	M0
IB	T0 T1	N1 N1	M0 (i+) M0 (i+)
IIA	T0 T1 T2	N1 N1 N0	M0 M0 M0
IIB	T2 T3	N1 N0	M0 M0

IIIA	T0 T1 T2 T3 T3	N2 N2 N2 N1 N2	M0 M0 M0 M0 M0
IIIB	T4 T4 T4	N0 N1 N2	M0 M0 M0
IIIC	T1-4	N3	M0
IV	T1-4	N0-3	M1

Evre III ve evre IIB' nin alt kümesi T3N0M0 yerel ileri hastalık olarak kabul edilir (9).

2.3.MEME KANSERİNİN TEDAVİ YÖNTEMLERİ

Cerrahi tedavi, kemoterapi ve radyoterapi halen meme kanseri tedavisinde birincil tedavi yöntemi olarak kullanılmaktadır.

Meme kanseri tedavisi, lokal ve sistemik hastalığın tedavisi olarak ikiye ayrılabilir. Lokal hastalığın tedavisi, cerrahi tedavi, radyasyon tedavisi veya her ikisi kullanılarak yapılan tedaviyi; sistemik hastalığın tedavisi ise, sitotoksik kemoterapi, endokrin tedavi, biyolojik terapi veya bunların kombinasyonlarıyla yapılan tedaviyi içermektedir. Çeşitli lokal veya sistematik tedavilere gerek duyulması ve bunların seçimi bir takım prognostik ve prediktif faktörlere bağlıdır. Bunlar arasında tümör histolojisi, primer tümörün klinik ve patolojik özellikleri, aksiller nod durumu, tümörün hormon reseptörü içeriği, saptanabilir metastatik hastalık olması veya olmaması, hastanın komorbid hastalıkları, yaşı ve menepoz durumu yer alır (7).

2.3.1.Cerrahi Tedavi

Parankim meme dokusunun çıkarılmasına yönelik yöntemler; radikal mastektomi, genişletilmiş radikal mastektomi, modifiye radikal mastektomi, basit (total) mastektomi, cilt koruyucu mastektomi ve meme ucu koruyucu mastektomileri içerir. Parsiyel mastektomi, lumpektomi, kadranektomi, meme koruyucu cerrahi yöntemleri olarak kullanılmaktadırlar. Cilt koruyucu ve meme ucu koruyucu mastektomi gibi meme koruyucu yaklaşımlar erken evre meme kanserinde kullanılırlar (8).

Tedavi, tümörün klinik yayılımına ve tümörün patolojik özelliklerine, biyolojik prognostik faktörlere, hasta yaşına (menapozal durum), hastanın tercihi ve psikolojik profiline dayanmalıdır (4).

Erken evre meme kanserinde genellikle ilk tedavi cerrahidir. Meme koruyucu cerrahi veya modifiye radikal mastektomi şeklinde yapılabilir. Bir dizi randomize çalışma, evre I ve evre II meme kanserli kadınların çoğunda aksiller lenf nodu diseksiyonuyla birlikte mastektominin veya lumpektomi, aksiller diseksiyon ve tüm meme radyoterapisiyle birlikte meme koruyucu tedavinin tıbbi olarak eşdeğer primer tedavi seçenekleri olduğunu göstermektedir (7).

Meme koruyucu tedavi, T1, T2 ve seçilmiş T3 tümörlerde pek çok hasta tarafından tercih edilmektedir. Modifiye radikal mastektomi, küçük tümörler için dahi; kozmetik sonucun önemli olmadığı veya 5-7 haftalık radyoterapiden sakınma arzusunda hasta tercihine bağlı olarak, lumpektominin kozmetik sonucu bozacak kadar çok doku çıkarılması gereken küçük memeli, büyük tümörlü hastalarda, lokal yineleme için yüksek riskli tümörlerde (negatif sınırın elde edilemediği yaygın intraduktal karsinom), yaygın mikrokalsifikasyonlar veya gros multisentrik hastalıkta, radyoterapi komplikasyonlarını artıracak cilt veya bağ dokusu hastalıklarının varlığında, takibe gelmeyecek hastalarda önerilebilir (4).

NSABP B-06 (National Surgical Adjuvant Breast and Bowel Project), EORTC (European Organization for Research and Treatment of Cancer) ve diğer bazı merkezlerdeki çalışmalar, meme kanserinde geniş tümör eksizyonu + aksiller diseksiyon ve radyoterapinin lokal kontrolü sağlamada radikal mastektomiye eşdeğer olduğunu göstermiştir. Bu nedenle, evre I ve evre II meme kanserinde meme koruyucu tedavi tercih edilen bir tedavi olmuştur (7).

Bir asırdan daha uzun süredir aksiller lenf nodu diseksiyonu memeye yönelik cerrahi girişim ile birlikte çeşitli amaçlarla uygulanmaktadır. İlk olarak 18 yy' da Lorenz Heister invazif meme kanserinin tedavisinin bir parçası olarak aksiller lenf nodu diseksiyonunu önermiştir. Richard von Volkman 1875 yılında meme dokusundaki lenfatik damarların aksiller lenf nodları ile ilişkisini ortaya koymuştur. Daha sonraki yıllarda ise klinik olarak aksillası negatif bile olsa tüm meme hastalarında aksiller lenf nodu diseksiyonu yapılması önerilmiştir (13).

Aksiller diseksiyonun lokorejyonel kontrol sağlamak yanında ve belki daha çok doğru evrelendirme ve bu yolla hangi hastalara adjuvan tedavi verilmesi gerektiğine karar verme sürecine katkısı büyüktür. Bu durum özellikle T evresi küçük olup çok sayıda aksiller lenf nodu metastazı olan hastalar için çarpıcı evre değişikliklerine neden olur. Böylece hastanın sağkalım süresinin belirgin olarak etkilenme riski ortaya çıkmaktadır (12).

Klinik evre I veya evre II meme kanseri olan bir kadında, aksiller lenf nodu durumunun patolojik değerlendirmesi gereklidir. Geleneksel olarak, aksiller lenf nodlarının patolojik değerlendirmesi formal I. düzeyde ve II. düzeyde aksiller lenf nodu diseksiyonunu gerektirmektedir. Yalnızca I. veya II. derece nodlarda makroskobik hastalık bulunması durumunda, aksiller diseksiyon, III. derece lenf nodlarını kapsayacak şekilde genişletilmelidir (7).

Aksilla diseksiyonunun kendisine ait yan etkileri (kol ödemi, omuz hareketi kısıtlılığı ve deformitesi, kol kuvvet azlığı ve uyuşukluk vs.) ve aksillanın sadece prognostik bir faktör olarak kabul edilmesi, bu işlemin yapılmasını tartışma konusu yapmıştır (7).

Son yıllarda aksiller lenf nodu diseksiyonundan elde edilen bilgi ve faydaları sağlayacak ancak morbiditesi daha düşük olan sentinel lenf nodu biyopsisi gibi daha konservatif girişimler denenmeye başlanmıştır.

Aksillaya yaklaşımda genel konsensus kurallarına göre klinik olarak aksillada lenfadenopati ele geliyorsa düzey I ve II aksilla lenf nodu diseksiyonu yapılmalıdır ve ideal olarak en az 10 adet lenf nodu çıkartılmalıdır. T1-2, N0 hastada sentinel lenf nodu biyopsi tekniği aksillaya yaklaşımda güvenilir bir yöntemdir; bu hastalarda sentinel lenf nodu negatif ise aksilla lenf nodu disseksiyonu yapılmasına gerek görülmemektedir ancak sentinel lenf nodu pozitif ise aksilla lenf nodu diseksiyonu yapılmalıdır (13).

Sonuç olarak kol morbiditesi oranlarını azaltan ancak aynı zamanda aksilla için yeterli değerlendirme gerekliliğini de yerine getiren, agresif olmayan bir diseksiyonun, meme kanserli hastaların konvansiyonel cerrahi tedavisi için uygun bir prosedür olacağı düşünülmüştür (12).

2.3.2.Radyasyon Tedavisi

Radyasyon tedavisi meme kanseri tedavisinde önemli ve kritik bir rol oynamaktadır. Genel olarak radyasyon onkolojisi uygulamalarında, meme kanseri tipik olarak toplam hasta yükünün yaklaşık % 25' ini oluşturur (8).

Duktal karsinoma in situ veya erken evre invaziv kanserli hastalar için radyoterapi meme koruyucu tedavide merkezi bir rol oynar. Benzer şekilde, neoadjuvan kemoterapinin yeterli bir yanıt oluşturduğu lokal ileri hastalığı olan seçilmiş hastalarda, bölgesel radyoterapi meme koruyucu yaklaşımın önemli bir parçasıdır. Orta ya da ileri evre hastalığı olan mastektomi yapılmış ve lokal-bölgesel nüksün yüksek risk oluşturduğu hastalarda postmastektomi ışınlama yararlıdır. Radyasyon tedavisi ayrıca, inflamatuar karsinom, yerel-bölgesel nüks karsinom ve primeri bilinmeyen aksiller nodal hastalıkta önemli bir rol oynar. Sonuçta, semptomatik metastazı olan hastalarda radyoterapinin akıllıca kullanılması yaşam kalitesini artırır ve işlevi yüksek bir düzeyde tutmaya yardımcı olur (2).

Eski postmastektomi radyoterapi çalışmaları, hasta seçimi, teknik ve sistemik tedavi olmaması açısından kısıtlıdır. Bu çalışmalarda radyoterapiye bağlı sağkalım zararı kardiyak/pulmoner toksisite nedeniyledir. Modern randomize çalışmalarda postmastektomi radyoterapi için genel sağkalım yararı gösterilmiştir. Postmastektomi radyoterapi endikasyonları, T3-T4 tümör, pozitif cerrahi sınırlar, gros kapsül dışı yayılım ve 4 veya daha fazla pozitif nod tutulumudur. 1-3 aksiller lenf nodunun tutulumu için, postmastektomi radyoterapi endikasyonu net değildir. Karar verilirken, tümör boyutu, sınırlar, lenfovasküler boşluk invazyonu, aksiller diseksiyonun boyutu göz önünde tutulmalıdır. Postmastektomi radyoterapi, gros rezidü tümör ya da yetersiz nod diseksiyonu için gereklidir (9).

Bölgesel lenf nodlarının tedavisinde, supraklavikular lenf nodları, aksiller lenf nodları ve internal mamarian bölge lenf nodları radyoterapinin lenfatik hedef volümünü oluşturur. Bu bölgelerin radyoterapisi planlanırken hedef bölgenin optimum dozu alırken, normal yapıların minimal dozu alması ve homojen bir doz dağılımını garanti etmek önemlidir (14).

Supraklavikular radyoterapi dört ve daha fazla tutulmuş aksiller lenf nodu olan hastalara uygulanmalıdır. 1-3 tutulmuş aksiller lenf nodları için supraklavikular radyoterapi endikasyonları daha az nettir (9).

Aksiller lenf nodu tutulumu ve değerlendirilmesi ile ilgili bir diğer önemli nokta da tutulan lenf nodlarının seviyesidir. En sık tutulan lenf nodları Düzey I' de yer alırlar. Aksillası pozitif olan hastaların % 90' dan fazlasında Düzey I lenf nodlarında tutulum vardır. Bu hastaların % 60' ında ise sadece Düzey II' de tutulum söz konusudur. Düzey I negatif iken Düzey II lenf nodlarının tutulumu çok nadirdir (< %3). Aksillası pozitif olan hastalarda Düzey I ve II negatif iken Düzey III lenf nodlarının pozitif olması da yine nadir görülen bir durumdur (< %3). Bu sebeple aksiller radyoterapi planlamasında genellikle düzey I ve II hedef volume dahil edilir.

Aksillası klinik olarak pozitif olan hastalarda düzey I ve II aksiller lenf nodu diseksiyonu yapılması optimal lokal kontrol sağlamak amacıyla gereklidir. Aksillası klinik olarak negatif olan hastalarda ise radyoterapi lokal kontrolü sağlamada cerrahinin alternatifi olabilir. Özellikle genel anestezinin bir risk oluşturduğu hastalarda ve aksiller lenf nodu diseksiyonu sonrası elde edilen bilginin tedavi seçimini değiştirmeyeceği hallerde radyoterapi iyi bir alternatif olabilmektedir (13).

Aksillanın daha büyük yüzdesinin tedavi edilmesinin istendiği durumlarda yüksek tanjansiyel teknik kullanılabilir (9). Eğer supraklavikular nodlar bir risk oluşturmuyorsa, ayrı bir aksiller alan her zaman aksilla tedavisi için gerekli olmayabilir. Aksillada cerrahi klipler bulunan 39 kadın hasta ile yapılan bir araştırmada, Schlembach ve arkadaşları düzey I ve düzey II lenf nodlarının çoğunluğunu içeren yüksek tanjansiyel alanı gösterdiler (8).

2.3.2.1.Tedavi Volümü ve Radyoterapi Alanlarının Anatomik Sınırları

Meme, geniş lokal ekizyon, segmental mastektomi veya kadrantektomi sonrası, lateral ve medial tanjansiyel alanlarla ışınlanmaktadır. Tüm meme ve göğüs duvarı, akciğerin küçük bir kısmı ile birlikte ışınlanan volüme dahil edilmelidir. Tümör yatağının sınırına konulan radyo-opak cerrahi klipsler, hedef volümün belirlenmesinde yardımcı olabilir (9).

Tüm meme veya göğüs duvarı;

Alanın üst sınırı, bir supraklavikular saha ile birleştirildiğinde, ikinci interkostal aralığa (Louie açısı) konulur. Eğer bölgesel lenf nodları ışınlanmıyorsa (intraduktal hastalıklı, negatif aksiller lenf nodlu hastalarda veya pozitif aksiller lenf nodlu hastalarda adjuvan kemoterapi uygulandığında), sahaların üst sınırı, tüm memeyi içermek üzere klavikula

başına yerleştirilmelidir. Eğer internal mamaryen saha kullanılmaz ise, medial sınır orta hattın 1 cm üzerinde olmalıdır. Eğer internal mamaryen saha kullanılır ise, medial tanjansiyel saha, internal mamaryen alanın lateral sınırına yerleştirilir.Lateral/posterior sınır, tüm palpabl meme dokusunun 2 cm ilerisine genellikle orta-aksiller hatta yakın olacak şekilde yerleştirilmelidir. İnferior sınır, inframamaryen sulkusun 2-3 cm aşağısında çizilir (Şekil 2.4.) (4). Genellikle, tedavi alanının 1-2 cm altındaki akciğer kabul edilebilir (9).

Supraklavikular lenf nodları;

Eğer yalnızca aksillanın apeksi tedavi ediliyorsa (modifiye radikal mastektomi veya aksiller diseksiyon sonrası) supraklavikular alanın alt sınırı, birinci veya ikinci interkostal aralıktır. Medial sınır, orta hattın 1 cm diğer tarafından sternokleidomastoid kasının medial sınırını takip ederek yukarı, thyrokrikoid oluğa doğru uzanır. Lateral sınır, ön aksiller kıvrım seviyesindeki dikey bir hattır. Humerus başı, yüksek aksiller lenf nodlarının kapsanmasını tehlikeye sokmadan, mümkün olduğunca korunmalıdır. Bu alan spinal kordu korumak üzere 15-20 derece açılandırılır. Arka aksilla, yalnızca ekstrakapsüler tümör varsa veya aksiller diseksiyon yapılmazsa tedavi edilir. Bu durumda supraklavikular alan modifiye edilerek, alt sınırı 2. kaburga hizasına kadar (Louie açısı) iner ve lateral sınır ön aksiller kıvrımda fall-off olacak kadar açılır (4).

Aksiller lenf nodları;

Bu alanın medial sınırı, port filminde akciğerin 1,5-2 cm görünmesine müsaade edecek şekilde çizilir. Alt sınır, supraklavikular sahanın alt sınırıyla aynı seviyededir. Üst sınır klavikulayı ikiye ayırır ve süperiolateral sınır, humerus başını korur ve ikiye böler. Aksillanın orta düzlemine, supraklavikular alandan gelen doz, klavikula ortasından yaklaşık 2 cm aşağıda bir noktada hesaplanır. Aksillanın orta düzlemine doz, bir arka aksiller alanla tamamlanır (4).

İnternal mamaryen lenf nodları;

İnternal mamaryen lenf nodlarını tedavi etmenin faydası, bu bölgedeki klinik başarısızlıklar çok nadir olduğundan çözümlenmemiş bir konudur. İnternal mamaryen ışınlama yalnızca, iç kadran veya periareolar yerleşimli çapı 3 cm' den büyük tümörlü hastalarda uygulanmaktadır. İnternal mamaryen sahanın medial sınırı orta hattır. Lateral sınır genellikle orta hattın yaklaşık 5 cm lateralidir. Üst sınır supraklavikular sahanın alt

sınırına birleşiktir ve alt sınır ksifoidden geçer. Eğer yalnızca internal mamaryen nodlar tedavi ediliyorsa, alanın üst sınırı, klavikula başının üst yüzeyindedir. Alan, medial tanjansiyel saha ile birleşmek üzere, bir oblik geliş açısı ile ayarlanır (Şekil 2.5.) (4).

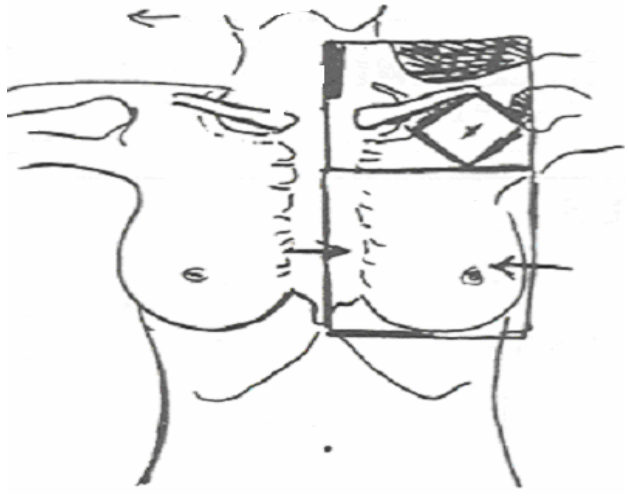

Şekil 2.4. Tanjansiyel, supraklavikular ve arka aksilla radyoterapi alanları

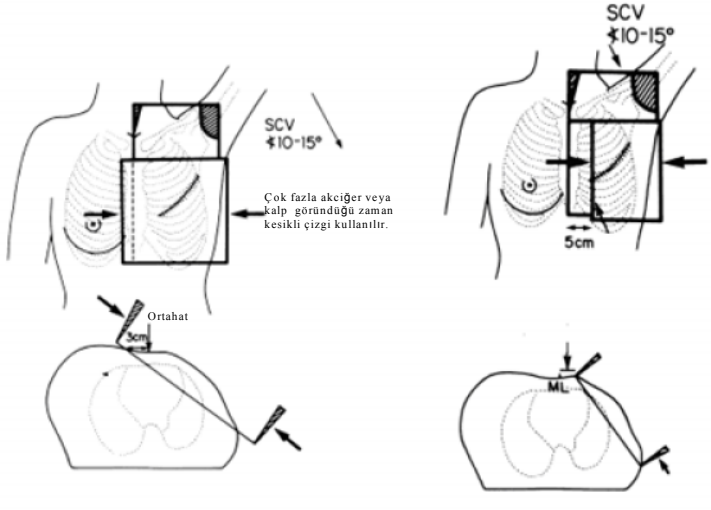

Şekil 2.5. Supralavikular, tanjansiyel ve internal mamaryen radyoterapi alanları

2.3.2.2.Tedavi Dozları

Tüm memeye tanjansiyel alanlar ile 1,8-2 Gy' lik fraksiyon dozu 5-6 haftada, toplam doz 45-50 Gy olacak şekilde verilir. Toplam tümör yatağı dozunu 60-66 Gy' e getirecek şekilde elektronlar ile ek doz ışınlaması yapılabilir (9).

Supraklavikular alana toplam doz, günlük 2 Gy fraksiyonla 3 cm derinlikte haftada 5 fraksiyondan 46 Gy' dir.Alternatif bir şemada 1,8 Gy fraksiyonla 50,4 Gy' dir. Aksilla orta düzlemine 46-50 Gy' i tamamlamak için ek doz uygulanır. Gerekli olduğunda, 10-15 Gy' lik boost dozu daraltılmış alanlar ile verilir. İnternal mamaryen alanın dozu, cilt yüzeyinin 4-5 cm aşağısındaki bir noktada günlük 1,8-2 Gy' lik dozlarla toplamda 45-50 Gy olacak şekilde hesaplanır. Altta bulunan akciğer, mediasten ve spinal kordu korumak üzere, 12-16 MeV elektronlar tedavinin bir kısmı için tercih edilirler. Genel oran 14,4 Gy' in 4-6 MV fotonlarla, 30,6-35,6 Gy' in de elektronla verilmesi şeklindedir (4).

4-6 MV' luk X-ışın enerjileri, memeyi tedavi etmek üzere tercih edilir. 6 MV' dan daha büyük foton enerjileri, cilt yüzeyinin altındaki yüzeyel dokulara düşük doza neden olabilir; ancak daha yüksek enerjili fotonlar, iri memelerde integral meme dozunu azaltmada yardımcı olabilir. Göğüs duvarı ışınlamalarında; tedavinin % 50' si süresince göğüs duvarına ve mastektomi skarına tedavi boyunca bolus uygulanır (4).

2.3.3.Sistemik Tedavi

Sistemik tedavi hem erken evre nod-negatif meme kanserinde hem de ileri evre hastalıkta önemli bir bileşendir. Hormonal tedavi, sitotoksik kemoterapi ve son zamanlarda bahsedilen biyolojik terapiler erken evre meme kanserli hastaların büyük çoğunluğunda uygulanırlar. Her evreden meme kanserli hastalar için sistematik terapinin, relatif mortalite ve nüks riskini düşürdüğü gözlenmiştir (8).

Günümüzde adjuvan sistemik tedavi yapılmasına karar vermede aksilla lenf nodu diseksiyonundan elde edilen bilgilere çok da fazla ihtiyaç duyulmamaktadır ancak hangi adjuvan sistemik tedavi yapılacağına karar vermede önemli olabilir. Adjuvan sistemik tedavi yapılmasına karar vermede tümör çapı aksiller lenf nodu tutulumuna oranla daha önemli bir parametredir ve tümörü 1 cm' den büyük olan hastalarda lenf nodu tutulumundan bağımsız olarak sistemik adjuvan tedaviler uygulanmaktadır (13).

2.4.TERMOLÜMİNESANS DOZİMETRİ

2.4.1.Termolüminesans

Termolüminesans, kristale verilen enerjinin, kristal ısıtıldığı (≈300°C) zaman optik radyasyon şeklinde geri yayınlanması olayıdır. Kristallerin termolüminesans özellik göstermelerinin ana nedeni, kristal içi yapı bozuklukları veya kristal içine yabancı

atomların ilave edilmesidir. Maddenin yapısındaki bozukluklardan dolayı değerlik bandı ile iletkenlik bandı arasındaki yasak enerji aralığında lokalize olmuş yarı kararlı enerji seviyeleri bulunur. Bu enerji seviyeleri elektronlar için tuzak merkezlerini oluşturur (15,16).

Madde üzerine iyonizan radyasyon gönderildiğinde, kristal içindeki elektronlar uyarılarak değerlik bandından iletkenlik bandına geçer ve bunun sonucunda değerlik bandında boşluklar (holler) oluşur. İletkenlik bandındaki elektronlar bu uyarılmış düzeyden tekrar değerlik bandına dönerken iletkenlik bandının altında bulunan farklı derinliklerdeki tuzaklara (yarı kararlı enerji seviyelerine) yakalanırlar (Şekil 2.6.) (15,16).

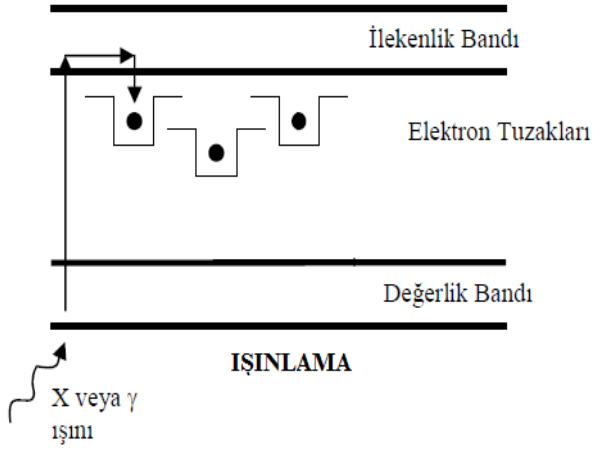

Şekil 2.6. Radyasyon ile uyarılan kristalde oluşan elektronların tuzaklanması

Elektronların yarı kararlı düzeyden taban düzeyine (değerlik bandına) doğrudan geçişleri yasaklanmıştır. Kristal ısıtılarak tuzaktaki elektronlara yeterli enerji verildiğinde elektronlar iletkenlik bandına geçerek buradan taban düzeyine geri dönerler ve kazanmış oldukları enerjiyi bu geçiş sırasında foton olarak geri verirler. Bu olaya termolüminesans denir. Yayımlanan foton miktarı soğrulan doz ile orantılı olduğundan açığa çıkan ışık şiddeti ölçülerek maddenin soğurduğu radyasyon miktarı bulunabilir (Şekil 2.7.) (15,16).

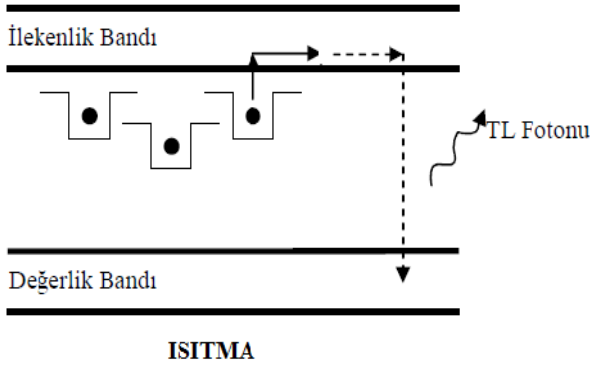

Şekil 2.7. Isıtma sonucu yeterli enerji alan tuzaklanmış elektronların daha düşük enerji durumlarına dönmeleri halinde foton yayınlanması

Bir termolüminesans dozimetri (TLD) sistemi, fosfor kristali, TLD fırını ve TLD okuyucusundan oluşur. TLD okuyucuları, TLD içerisinde soğurulan dozu, ısı yolu ile açığa çıkaran sistemlerdir. Bir TLD sisteminde olması gereken temel parçalar ısıtıcı, fotoçoğaltıcı tüp (PMT) ve elektrometredir. Işınlanmış TLD' ler ısıtıcıya yerleştirilerek ısıtılırlar ve termolüminesans ışık yayarlar. Bu ışık PMT tarafından ölçülerek elektrik sinyaline dönüştürülür ve bu sinyaller elektrometrede yük veya akım cinsinden kaydedilir (16). Şekil 2.8.' de tipik bir TLD okuyucusunun temel parçaları gösterilmiştir.

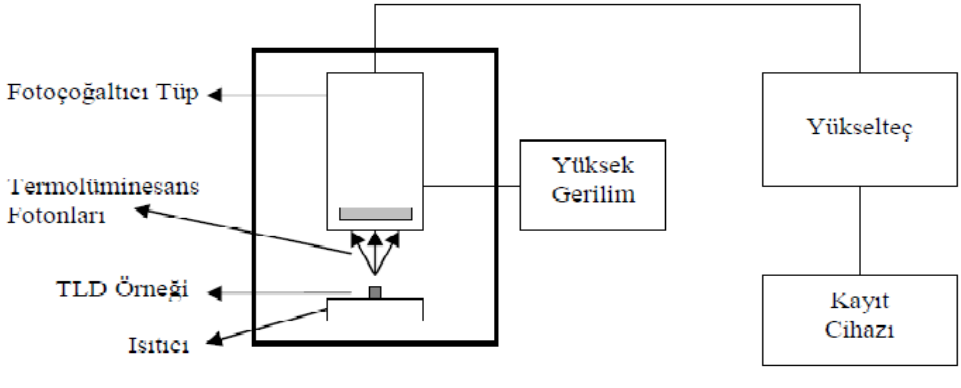

Şekil 2.8. TLD okuyucusunun şematik gösterimi

Bir TLD okuyucusunda işlem yapılırken ısıtıcı tepsi üzerinden düzenli olarak azot geçirmek gerekir. Bunun iki amacı vardır. Birincisi ısıtıcı tepsinin oksitlenmesini azaltmak, diğeri ise ısıtıcı tepsinin ve fosforun sıcaklıklarının artmasından sonra görülen, bazı istenmeyen sinyallerin en aza indirilmesini sağlamaktır. Fosfor azot

atmosferinde okunduğunda sonuçlar daha kararlıdır ve özellikle düşük doz sıcaklıklarında bu hemen fark edilir. Farklı TLD cihazlarının, azot gazı akış hızları da farklı olabilir. Satıcı firma tarafından cihaz için önerilen azot akış hızının altındaki değerlerde çalışmak herhangi bir fayda sağlamaz, çok üzerindeki değerlerde çalışmak ise, okuma esnasında fosfor soğurmaya başlayacağından, anormal ışıma eğrisi ve sonuçları elde edilir. Genelde TLD cihazlarında kullanılacak olan azot % 99 saflıkta, kuru ve düşük basınçta olmalıdır. Azotun yerine bir soygaz da kullanılabilir. Azot tavsiye edilmesinin nedeni ucuz ve kolay bulunmasıdır.

2.4.2.Lityum Florür ve Fırınlanması

Termolüminesans madde olarak en çok kullanılan fosforlar Lityum florür (LiF), Lityum borat ($Li_2B_4O_7$), Kalsiyum florür (CaF_2)' dür. Termolüminesans dozimetrelerin toz, çip ve çubuk gibi değişik formları mevcuttur. Medikal alanda radyasyon doz ölçümünde en yaygın olarak kullanılan termolüminesans madde, etkin atom numarası dokuya eşdeğer olan LiF' dür. Dokunun etkin atom numarası 7,42 iken LiF' ün 8,14’ dür. LiF' ün 10 mR ile 1000R arasındaki ışınlama dozuna olan yanıtı doğrusaldır. Enerjiye bağımlılığı azdır (16).

Işıma eğrisi zamanın ya da sıcaklığın bir fonksiyonu olarak termolüminesans ışıma şiddetinin bir grafiğidir. LiF fosforundaki tuzakların farklı enerji seviyelerine sahip olmalarından dolayı, ışıma eğrisinde farklı sıcaklıklarda, farklı yarı ömürlere sahip beş pik ortaya çıkar. Bu piklerin yarı ömürleri sırasıyla; birinci pik 5 dakika, ikinci pik 10 saat, üçüncü pik 6 ay, dördüncü pik 70 yıl ve beşinci pik’ in yarı ömrü 80 yıldır (Şekil 2.9.). Fosfor 400 °C' de bir saat fırınlandıktan ve ışınlandıktan sonra okuma 30 dakika geciktirilirse, yarı ömrünün 5 dakika olmasından dolayı, birinci pik tamamen ortadan kaybolacaktır. Benzer durum ikinci pik için de geçerlidir. Buradan birinci ve ikinci pikin rutin dozimetri çalışmaları için uygun olmadığı sonucu çıkar (16).

Bir ışıma eğrisinin şekli, yeri ve piklerinin sayısı fosfor maddesine bağlıdır. Işıma eğrileri altında kalan toplam alan, fosforun ısıtıldığında yaydığı toplam ışık miktarıyla ve bu da fosforun soğurduğu radyasyon dozu ile orantılıdır. Soğurulan birim radyasyon başına fosfor tarafından bırakılan ışık miktarına termolüminesans duyarlılık denir.

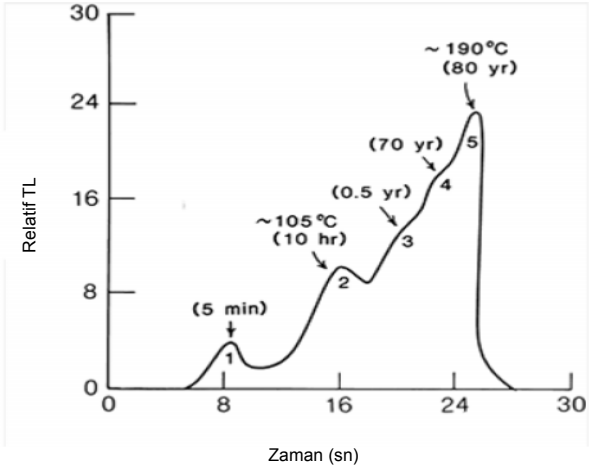

Şekil 2.9. LiF 'ün (TLD-100) ışıma eğrisi

Bir TLD fosforunun ideal doz yanıt eğrisi kalibrasyonu ve kullanımını basitleştirmek için doğrusal olmalıdır. Radyasyon dozu ölçümünde kullanılan dozimetrelerin duyarlılıklarının radyasyon enerjisinden bağımsız olması istenir. LiF' ün radyasyon dozimetresi olarak kullanılmasının başlıca nedenlerinden biri, onun iyi bir enerji yanıtına sahip olmasıdır. Işıma eğrisinin şeklini etkileyen en önemli faktörler; ısıtma hızı ve düzgünlüğü, fosforun büyüklüğü, şekli ve termal iletkenliği, kullanılan kayıt aleti, ışınlamanın düzeyi, radyasyonun tipi, fosforun fırınlanması ile ışınlanıp okunması arasında geçen zamandır (16).

TLD kalibre edilebilmekte ve buna göre bilinmeyen doz ölçülebilmektedir. Fakat TLD' nin daha önce maruz kaldığı etkilerden kurtulması gerekmektedir. Radyasyona karşı duyarlılıklarını artırmak ve bütün tuzaklarını boşaltmak, tekrar kullanılmalarını sağlamak amacıyla fosforların fırınlanmaları zorunludur. Fosforlar, ışınlamadan önce ve sonra olmak üzere iki kere fırınlanır. Işınlamadan önceki fırınlama, TLD numunesinin radyasyona karşı duyarlılığını arttırmak için; ışınlanmadan sonraki fırınlama ise, numunedeki kararsız, düşük sıcaklık piklerini ortadan kaldırmak için yapılır. Her TLD materyalinin farklı fırınlama sıcaklıkları vardır. TLD-100 (LiF) için bu 400° C' de bir saattir (16).

2.4.3.TLD Uygulama Alanları

Günümüzde TLD teknikleri, başta tıp uygulamaları olmak üzere birçok alanda yaygın olarak kullanılmaktadır. Başlıca kullanıldığı uygulama alanları şu şekilde sıralanabilir.

- Klinik dozimetri uygulamalarında
- Diagnostikte soğrulan doz ölçümünde
- Radyoterapide kalite kontrol çalışmalarında (yüzde derin doz ve profil ölçümlerinde) Radyoterapide hastaya verilen tedavi dozu ve kritik organ dozu ölçümlerinde
- Personel dozimetrisinde (tüm vücut ve bazı organların (el, parmak, gonad, vb.) doz ölçümlerinde)
- Yüklü parçacık ve nötron dozimetrisinde
- Jeolojik yaş tayininde
- Medikal araştırmalarda, hayvan deneylerinde

Sonuç olarak TLD' nin genel özelliklerini; zamanla meydana gelen enerji kaybının önemsiz olmasından dolayı soğurulan enerjiyi uzun süre muhafaza etmesi, yeterli hassasiyet ve geniş bir kullanım aralığı olması, doz hızına bağımlılığının olmaması, enerjiden yeteri kadar bağımsız olması, soğurduğu enerjiyi kayıp olmadan geri vermesi, ışınlamanın hızlı, basit ve tercihen otomatik olarak değerlendirilip kayıt edilebilir olması, dozimetrenin küçük olması ve çok pahalı olmaması şeklinde sıralayabiliriz.

2.5.LİNEER HIZLANDIRICILAR

Radyoterapinin ilk yıllarında kullanılan x-ışını demetleri, en fazla 250-400 KV potansiyel farkından x-ışını tüpleri ile elde edilen ışınlardı. Radyoterapinin esasını x-ışınları ile yapılan tedaviler oluşturuyordu. Bu enerji seviyesinde elde edilen x ışınlarının giricilik yetenekleri düşük olduğundan derine yerleşmiş tümörlerin tedavisinde üst kısımda bulunan sağlam dokular fazla doz almakta ve özellikle cilt reaksiyonları fazla olmaktadır. Kemik dokusu ile yumuşak doku arasındaki büyük soğurma farkları konvansiyonel x-ışınları ile yapılan tedavide bir sakınca oluşturuyordu. Bu nedenle doku içinde uygun dozu verebilecek x-ışınlarının cilt ve sağlam dokularda etkilerini azaltacak kemik ve diğer dokularda aynı soğurmayı verecek x-ışını cihazları üzerinde yoğun çalışmalar yapıldı. Bunun sonucunda yüksek enerjili x-ışını demetlerinin konvansiyonel tipte çalışan cihazlar ile elde edilemeyeceği anlaşıldı. Bunun üzerine bilim adamları yüklü parçacıkları hızlandıracak başka sistemler üzerine araştırma ve buluşlar yaptılar. 1928 yılında İsveçli fizikçi R. Wideröe ilk hızlandırıcıyı

planladı ve yaptı. Yapmış olduğu hızlandırıcı boru şeklinde olup elektrotları yüksek frekanslı alternatif akım kaynağına bağlanmıştı. Tanecik olarak pozitif iyonlar kullanılmıştı.

1940 yılından sonra yüksek frekanslı çok kısa dalga boylu osilatörler geliştirildi ve bunlar lineer hızlandırıcılarda elektronları hızlandırmak için kullanıldı. Yüksek frekanslı güç kaynağı olarak magnetronlar, klystronlar ve amplitronlar kullanılarak lineer hızlandırıcılar yapıldı. Lineer hızlandırıcılarda yüksek frekanslı elektromagnetik dalgalar kullanılır ve elektronlar hızlandırılır.

Radar dalgalarını elde etmek için kullanılan magnetron veya klystorn gibi özel tüplerden frekansı yaklaşık 3500 mHz olan elektromagnetik dalgalar elde edilir. Lineer hızlandırıcılarda çıkan ışınların odak noktası çok küçüktür (2-3 mm) bu nedenle radyasyon demetinin sınırları keskindir, yani penumbrası çok azdır. Lineer hızlandırıcılarda güç kaynağı, modülatöre DC akımı sağlar. Modülatör, şebekeye puls' lı akım sağlar. Bu akım modülatör içinde bulunan hidrojen thyratron lambaları vasıtasıyla elde edilir. Hızlandırıcı tüpler genellikle bakırdan yapılmıştır. Elektron demeti targete çarptırılarak yüksek enerjili foton demetleri elde edilir. Işınlar hastaya verilmeden önce düzeltici filtrelerden geçirilir. Elektron tedavisinde ise saçıcı filtreden geçirilir ve taramalı demet yöntemiyle elektronlar magnetik alan aracılığıyla geniş alan demetleri sağlanır. Düzeltici filtreler tungsten veya alüminyumdan yapılmıştır. Cihazın kafası içinde primer kolimatörler, monitör iyon odaları, ışık demeti sistemi ve ayna sistemi bulunur. Ayarlı kolimatörün alt kısmında wedge filitre koyucu blok tepsisi takmaya özel yerler vardır (16).

2.6.ÜÇ BOYUTLU KONFORMAL RADYOTERAPİ

Üç boyutlu konformal radyoterapi ile yüksek doz volümü ve hedef doz volüme göre şekillendirilerek hedef dışı organların daha düşük doz alması sağlanır. Bu teknik hastanın fiksasyonu ile başlayan, hedef volümlerin ve riskli organların belirlenmesi, dozun tanımlanması, ışının şekillendirilmesi, bilgisayar kontrolünde dozun verilmesi ve tedavinin verifikasyonu ile sonlanan süreçtir.

Kritik organ, tümör ve hedef volüm belirleme işlevi, radyasyon onkoloğu tarafından gerçekleştirilir. Çoğu yapıların bilgisayar faresi yada dijital kalem yardımıyla manuel olarak dış hatları belirlenirken, cilt yüzeyi gibi sınırları olan bazı yapıların otomatik olarak hatları belirlenebilir.

Üç boyutlu planlama sistemleri birkaç farklı kaynaktan elde edilen görüntüleri harmanlayıp, planlama yapılacak tomografi görüntüleri ile birleştirilebilmektedir. Bu sayede hedef volümler daha iyi belirlenebilmekte, risk altındaki organlar daha iyi korunabilmektedir. Günümüzde MR,PET,PET/CT görüntüleri planlama tomografisine destek verebilmektedir. Yakın gelecekte ise manyetik rezonans anjiografi ve manyetik rezonans spektroskopi gibi yeni görüntüleme teknikleri devreye girmesi beklenmektedir. Hedef volümler ve riskli organlar belirlendikten sonra planlama sisteminde otomatik olarak alanlar oluşturulur ve şekillendirilir. Bu işlem için çok yapraklı kolimatörler kullanılabileceği gibi kurşun bloklarda dökülebilir. Üç boyutta alanlar yerleştirildikten sonra plan yapılır. Tanımlanan hedef volümün doz tarafından tamamıyla sarılıp sarılmadığı kontrol edilerek uygun izodoz seçimi ve doz volüm histogramları yardımıyla plan değerlendirilir.

Tedavi planlama cihazı ile lineer akseleratör arasındaki ağ yardımıyla haberleşme sağlanır. Hastanın tedavi alanları portal görüntüleme sistemi yardımıyla belirlenerek planlama sisteminde ayarlanan alanlar belirlenerek hasta tedavi süreci başlamış olur (17).

2.7.DOZ HACİM HİSTOGRAMLARI

Üç boyutlu konformal planı değerlendirebilmek için en önemli parametrelerden birisi doz hacim histogramlarıdır (DHH). Histogramı hesaplamak için her hacim eşit oranlara bölünür, bunlara voksel denir. Dozun her vokselden homojen geçebilmesi için vokseller oldukça küçük aralıklara bölünür. Tümör ve normal doku hacmi içinde oransal doz dağılımını gösterir. Işınlanan her hacimdeki doz aralığı ise Gy cinsinden ifade edilir. İki çeşit doz-hacim histogramı mevcuttur.

1. Diferensiyal doz -hacim histogramı: Her doz aralığı için o dozu alan voksellerin sayısı tablo haline getirilmiştir.

2. Kümülatif doz- hacim histogramı: Aynı doz hacim verileri başka bir şekilde ifade edilir. Grafik 0 noktasında, yani 0 doz alan % 100 hacim noktasında başlar. İlk doz aralığında, örneğin 0-0,5 Gy doz alan hacim, total hacimden çıkarılır. Bu hacim daha sonra total hacmin yüzdesi olarak ifade edilir. Böylece eğrinin herhangi bir noktasında verilen doza eşit ya da daha büyük olan dozda ışın alan hacim ifade edilir (17).

3.GEREÇ VE YÖNTEM

3.1.ARAÇ VE GEREÇLER

Bu çalışmada kullanılan araç ve gereçler aşağıda belirtilmiştir.

1. Siemens Oncor Lineer Hızlandırıcı
2. Siemens Somatom Emotion Duo Bilgisayarlı Tomografi
3. XiO CMS Tedavi Planlama Sistemi
4. Alderson Rando Fantom
5. Rexon UL-320 TLD Okuyucu
6. Protherm TLD Fırını
7. LiF Termolüminesans Dozimetri
8. PTW RW3 Katı Su Fantomu

3.1.1.Siemens Oncor Lineer Hızlandırıcı

6 ve 18 MV'lik foton ile 6, 9, 12, 15 ve 18 MeV nominal enerji seviyelerinde elektron demetlerine sahip bir lineer hızlandırıcıdır. Cihaz 82 liften oluşan bir kolimatör sistemine sahiptir. Çoklu lifler alt kolimatöre X kolimatörün yerine yerleştirilmiştir. Lif genişliği izomerkezde 1 cm' dir. Üst kolimatör sistemi bağımsız hareket edebilen Y kolimatöründen (Y jaw) oluşmuştur. Durağan dalga hızlandırıcı, 270' lik eğici magnet ve çift saçıcı filtre kullanır. Y kolimatörün kapalı durumdan açık duruma her 2 mm de doz verimini değiştirerek hareket etmesiyle oluşturulmaktadır. Foton huzmeleri için

maksimum doz derinliği; 6 MV için 1,5 cm, 18 MV için 3,2 cm' dir. Fakat birçok firma tarafından yapılan farklı lineer hızlandırıcıların yapı ve özelliklerine göre bu derinlik değerlerinde değişiklikler olabilir. 100 cm kaynak cilt mesafesinde (SSD) maksimum alan boyutları 40 x 40 cm²' dir. Cihaz elle takılıp çıkartılan 15º, 30º, 45º, 60º fiziksel kama filtrelere ve bilgisayarla idare edilen 15º, 30º, 45º, 60º sanal kama filtrelere sahiptir. Hasta bilgileri bilgisayar ağı ile lineer hızlandırıcıya ulaşmaktadır. Cihaz çoklu yaprak (multileaf) kolimatör sistemine sahiptir. Elektron ışını uygulamalarında, çapı(Ø) = 5 cm, 10 x 10cm^2, 15 x 15cm^2, 20 x 20cm^2 ve 25 x 25cm^2' lik standart alanlı konüsler kullanılır. Yoğunluk ayarlı radyoterapi (YART) yapabilme özelliğine sahip olup cihazda, elektronik portal görüntüleme sistemi mevcuttur (18). Şekil 3.1' de Siemens Oncor lineer hızlandırıcı görülmektedir.

Şekil 3.1. Siemens Oncor Lineer Hızlandırıcı

3.1.2.Siemens Somatom Emotion Bilgisayarlı Tomografi

Çalışmada kullandığımız Siemens marka (SIEMENS AG, Somatom Emotion Duo Germany) Bilgisayarlı Tomografi-Simülatör ünitesinin (BTSİM), en düşük kesit aralığı 1mm olup sarmal teknik ile de kesit alabilmektedir. Tek turda iki kesit görüntü alabilen bu cihaz radyoterapi uygulamaları için dizayn edilmiştir. Bu sistemden elde edilen kesit görüntülerle oluşturulan üç boyutlu rekonstriksiyon görüntüleri üzerinde sanal simülasyon yapılabilmektedir (19).

3.1.3.XiO CMS Tedavi Planlama Sistemi

XiO CMS planlama sistemi (Computerized Medical Systems, St. Louis, MO, USA) iki boyutlu, üç boyutlu ve YART radyasyon tedavi ve brakiterapi planlama özelliğine sahip kombine bir sistemdir. Sahip olduğu hesaplama algoritmaları foton ışınları için; Clarkson, hızlı fourier dönüşümü(fast fourier transform, FFT), standard süperpozisyon, FFT convolution, elektron ışınları için 3-D pencil beam' dir. Bu algoritmalarla foton ve elektron huzmelerinin doz dağılımlarını hesaplayabilmekte olup organların doz hacim histogramını (DHH) çıkarmaktadır. Tedavi planlama sistemi brakiterapi doz planlamalarını da yapabilmektedir (20).

3.1.4.Alderson Rando Fantom

Dozimetrik ölçümlerde katı fantom, su fantomu ve insan eşdeğeri olan fantomlar kullanılmaktadır. İnsan eşdeğeri olan fantomlardan en bilineni 30 yılı aşkın bir süredir kullanılan ve tüm dünyadaki sayıları yaklaşık 2000 olan Alderson Rando Fantomlarıdır. Rando Fantom vücut dokuları insan doku ve boşluklarının yapısına uygun materyallerden oluşturulmuş olup x-ışını ve elektronlar için insan dokusuna eşdeğer soğurma özelliğindedir. Fantomun kemik yapılar dışındaki dokuları, etkin atom numarası 7,30 ± % 1,25 olup kütle yoğunluğu 0,985 ± % 1,25 g/cm^3 olan, rando plastikten üretilmiştir. Kemik yapılar ise doğal insan kemikleri ile oluşturulmuştur. Fantom, kullanım amacına uygun olarak, kalınlıkları 2,5 cm olan 34 adet yatay kesite ayrılmıştır. Her bir kesitte içindeki tıpalar çıkarıldığında TLD yerleştirmeye elverişli hale gelen delikler bulunmaktadır. Çalışmada kullanılan fantomun kol ve bacakları bulunmamaktadır (21).

3.1.5.Rexon UL-320 TLD Okuyucu

UL-320 TLD okuyucu çok çeşitli TLD fosforlarını okumak için tasarlanmış çok amaçlı ve güvenilir bir cihazdır. Sistem, örneklerin hassas olarak belli derecelerde ısıtılması için gerekli olan programlanabilir sıcaklık kontrol ünitesini içerir. Kullanımı kolay bir arayüze sahip Windows uyumlu bir yazılım ise yapılan ölçüm sonuçlarını saklama ve işleme işlevini yerine getirir. Sistem; günlük kullanıma uygun, test edilmiş yüksek güvenilirli bir teknoloji üzerine inşa edilmiştir. İçerisinde bulunan sürgülü çekmece, ısıtma ve optik ünitelerin temizlenmesine kolay erişim sağlamaktadır. Bu çok amaçlı UL-320 sistemi, TLD materyallerinin bütün formlarını işleyebilir. Cihaz basit bir ısıtıcı, barkod okuyucu, azot akış aparatı, referans ışık kaynağı, fotoçoğaltıcı tüp ve TL ışık

çıkışının ölçülmesi için gerekli elektronik devrelerden oluşmaktadır. Windows uygulaması ise tüm sistemin kontrolü, dosya yönetimi ve diagnostik işlemlerden sorumludur. TLD çipleri planchett ismi verilen tepsiler üzerine konularak kartuşlar aracılığıyla okuyucuya yerleştirilir. Cihazın bu özelliği sayesinde yaklaşık 100 planchett tek seferde okunabilir (22).

3.1.6.Protherm TLD Fırını

TLD çiplerini tavlamak için kullanılan Pratherm marka PLF 100/3 model TLD fırını, maksimum 1000 °C' ye 70 dakikada çıkar. Sıcaklık ayar hassasiyeti 1 °C' dir. Set point fırının ulaşılması istenen hedef sıcaklığı, process variable fırının içerisindeki sıcaklığın anlık değerini gösterir. TLD–100 çipleri için oluşturulan tavlama prosedürü, oda sıcaklığından başlanarak 400 °C' ye kadar ısıtılma, 400 °C' de 60 dakika bekleme ve oda sıcaklığına kadar soğutulma işlemlerinden oluşur (23).

3.1.7.LiF (TLD-100) Termolüminesans Dozimetri

Çalışma kullanılan TLD - 100 çiplerinin, yoğunluğu 2,64 gr/cm^3 olup foton etkin atom numarası 8,2' dir. Li, F, Mg, Cu ve P atomlarından oluşan çiplerin ana ışıma piki sıcaklığı 190-210 °C iken ışımanın dalga boyu 400 nm' dir. Fiziksel olarak mikro çubuk, teflon kaplı pul, kare mikro çubuk, yuvarlak mikro çubuk biçimlerinde bulunabilir. Bu çalışmada kullanılan beyaz teflon ile kaplanmış 0,5 x 3 x 3 mm^3 boyutlarındaki 100 adet TLD çipi, üzerlerinde karışmalarını engelleyen harf ve sayılardan oluşan kodlanmış küçük TLD cepleri içerisinde kullanılmıştır (24).

3.1.8.PTW RW3 Katı Su Fantomu

Yoğunluğu 1,045 gr/cm^3, elektron yoğunluğu 3,43 x 1023 e/cm^3 olan PTW marka RW3 katı su fantomu beyaz polystrenden 30 x 30 cm^2 ve 40 x 40 cm^2 boyutlarında 1, 2, 5 ve 10 mm kalınlıklarında plakalar şeklindedir. Kullanılan iyon odalarına göre uygun delikler içerir (25).

3.2.YÖNTEM

Bu çalışmada, BT girişli 3 boyutlu tedavi planlama sistemi kullanılarak sağ memede, supraklavikular alan + tanjansiyel alan birleşiminde ve yüksek tanjansiyel alanda aksilla lenf nodları; düzey 1, düzey 2 ve düzey 3' ün aldığı dozlar termolüminesans dozimetri kullanılarak karşılaştırılmıştır.

3.2.1.Bilgisayarlı Tomografi

Alderson Rando Fantom, BT' si çekilmeden önce eğik düzlem üzerine yatırıldı (Şekil 3.2.). Standart hasta sabitlemesinde kullanılan; tedavi alanına girmemesi amacıyla tedavi edilen tarafa ait kolun baş üzerine gelecek şekilde açılması işlemi çalışmada kullanılan Alderson Rando Fantom' un kol ve bacakları olmadığı için gerçekleştirilemedi.

Alderson Rando Fantom üzerine; tedavi set-up' ı sırasında kolaylık sağlaması için sagittal, koronal ve transversal lazerler işaretlendi. Tedavi planlaması işlemi sırasında kolaylık sağlaması için tanjansiyel alanlar ile supraklavikular alan birleşimine marker konuldu. 1 mm' lik kesit aralıkları ile Alderson Rando Fantom' un BT' si çekildi ve elde edilen kesit görüntüleri Dicom protokolü aracılığı ile konturlama işleminin yapıldığı dozimetrist bilgisayarına gönderildi.



Şekil 3.2. Alderson Rando Fantom' un BT' deki görünümü

3.2.2.Tedavi Volümlerinin Belirlenmesi

BT' den görüntülerin aktarılması işleminden sonraki aşama, dozimetrist bilgisayarında tümör ve normal dokuların konturlanması işlemidir. Dozimetrist BT' den aktarılan görüntüler üzerinde organların tanımlandığı ve hedef volümlerin belirlenip çizildiği bir bilgisayardır.

Dozimetrist bilgisayarında her bir kesit için ayrı ayrı volüm tanımları yapıldı. Hedeflerin ve ilgili anatomik yapıların çizilmesindeki bu işlem segmentasyon (kesitleme) olarak tanımlanır. Tez çalışması Alderson Rando Fantom' un sağ tarafında yapıldığı için sağ meme, sağ tarafa ait düzey 1, düzey 2, düzey 3 aksiller lenf nodları, akciğerler, medulla spinalis, cilt ve aksilla lenf nodlarının konturlanmasına yardımcı olması için klavikula konturları girildi (Şekil 3.3.). Konturlama işlemi tamamlandıktan sonra görüntüler tedavi planlaması için Xio bilgisayarlı tedavi planlama sistemine gönderildi.

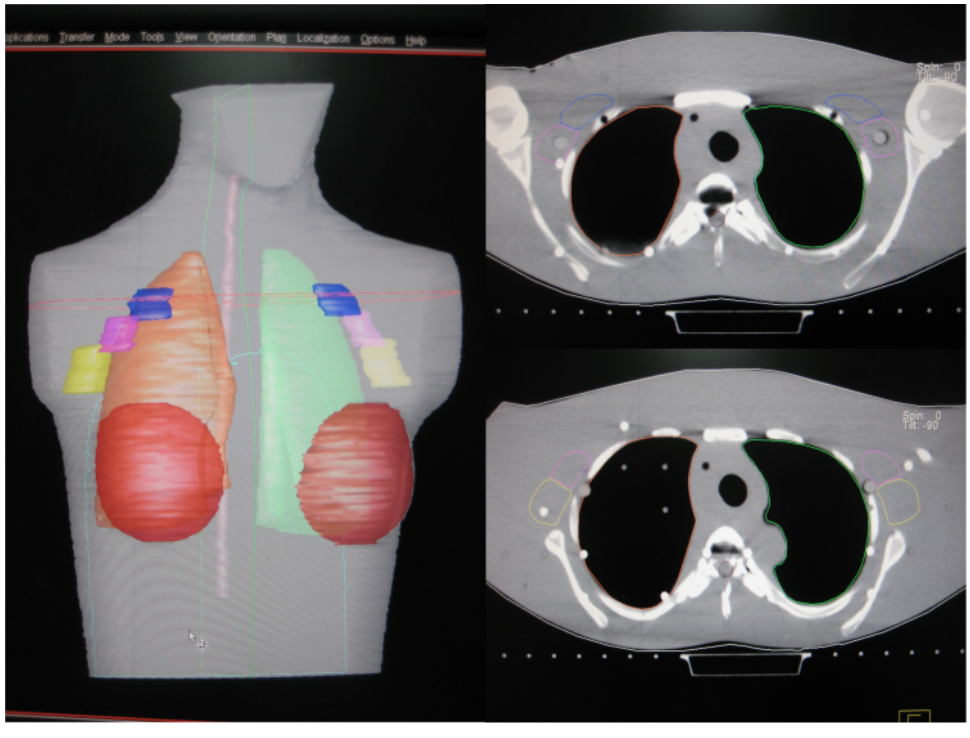

Şekil 3.3. Dozimetrist bilgisayarında konturlanan volümlerin koronal ve aksiyal görüntüleri

3.2.3.Üç Boyutlu Tedavi Planlaması ve Işınlama

Tedavi planlama sisteminde hastanın kaç ışın demeti ile tedavi edileceği ve bu ışınların vücuda hangi açılardan gireceğine karar verilir. Her ışın demeti gerek kurşun bloklar yardımıyla gerekse çok yapraklı kolimatörler kullanılarak şekillendirilir ve sağlam yapıların korunması sağlanır. Uygulanacak günlük doz değeri planlama yazılımına girildikten sonra, bilgisayarın hesapladığı doz dağılımı incelenir. Tümörlü bölgede homojen bir dağılım elde etmek ve çevre yapılardaki dozu azaltmak için belirli ışınlarda "wedge" adı verilen kama şekilli filtreler kullanılır veya ışınların bağıl ağırlıkları değiştirilir. Homojen doz dağılımı incelendikten sonra hedef ve kritik organlara ait doz volüm histogramı çizdirilir. Doz-volüm histogramı hangi anatomik yapının, hangi

hacminin hangi dozu aldığını gösteren bir eğridir. Bu eğri tedavi planlama yazılımı tarafından otomatik olarak çizilir. International Commission on Radiation Units and Measurements (ICRU) 50 no' lu raporunda, hedef hacim içindeki doz homojenitesinin belirlenen tedavi dozunun % 95' i ile % 107' si arasında olması gerektiği belirtilmiştir.

Xio bilgisayarlı tedavi planlama sisteminde planlaması yapılan Alderson Rando Fantom üzerinde 6 MV enerji kullanılarak iç ve dış tanjansiyel alanlar; alan sınırları ve anatomik yapılar dikkate alınarak, izomerkez tedavi alanının merkezinde olacak şekilde açıldı. Supraklavikular fossa (SCF) alanı tanjansiyel alanlarla bir doz bütünlüğü sağlayacak şekilde ayarlandı ve aksiller doz yeterliliğini sağlamak için arka aksilla alanı dördüncü alan olarak tedavi planlamasına eklendi. Meme kanseri tedavisinde diğer bir tedavi şekli olan yüksek tanjansiyel alanlar iç ve dış olmak üzere Alderson Rando Fantom üzerinde uygulandı. İki farklı tedavi planlamasında da homojen bir doz dağılımı sağlandıktan sonra planlamaya ait tüm veriler Lantis veri aktarma programı ile tedavi cihazına gönderildi.

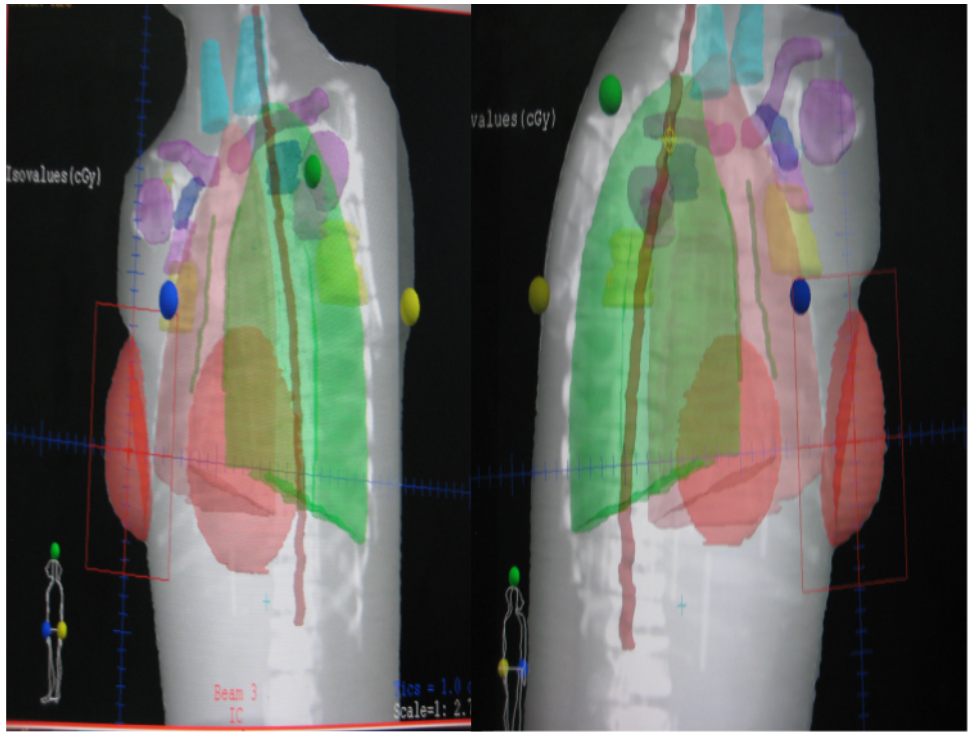

Şekil 3.4. İç ve dış tanjansiyel alanların sagittal görünümü

Tanjansiyel alanlar;

İç tanjansiyel açı = 58°, alan boyutu = 9,3 x 14,8 cm^2, SSD = 94,9 cm, kama filtre = 30°, kolimatör açısı = 357°, masa açısı = 0°

Dış tanjansiyel açı = 231°, alan boyutu = 9,3 x 14,8 cm^2, SSD = 94,8 cm kama filtre = 30°, kolimatör açısı = 3°, masa açısı = 0° (Şekil 3.4.)



Şekil 3.5. SCF alanının coronal görünümü

SCF alanı; Açı = 15°, SSD = 100 cm, alan boyutu = 14,6 x 12,1 cm^2, kolimatör açısı = 358°, masa açısı = 0° (Şekil 3.5.)

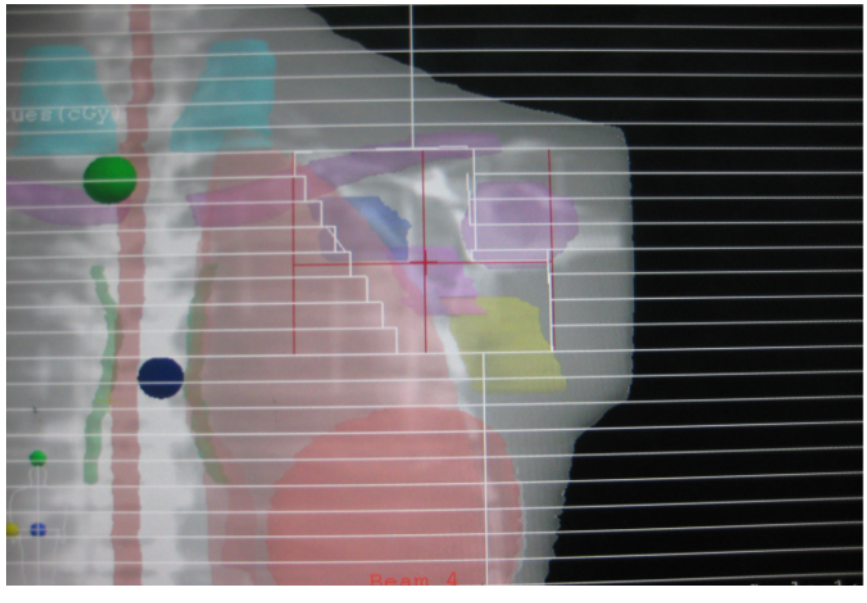

Şekil 3.6. Arka aksilla alanının coronal görünümü

Arka aksilla alanı; Açı = 180°, SSD = 100 cm, alan boyutu = 9,1 x 8,0 cm^2, kolimatör açısı = 0°, masa açısı = 0° (Şekil 3.6.)

Yüksek Tanjansiyel alanlar;

İç tanjansiyel açı = 63°, alan boyutu = 9,2 x 22,4 cm^2, SSD = 95,2 cm, kama filtre = 30°, kolimatör açısı = 350°, masa açısı = 0° (Şekil 3.7.)

Dış tanjansiyel açı = 238°, alan boyutu = 9,2 x 22,4 cm^2, SSD = 95,3 cm kama filtre = 30°, kolimatör açısı = 10°, masa açısı = 0°

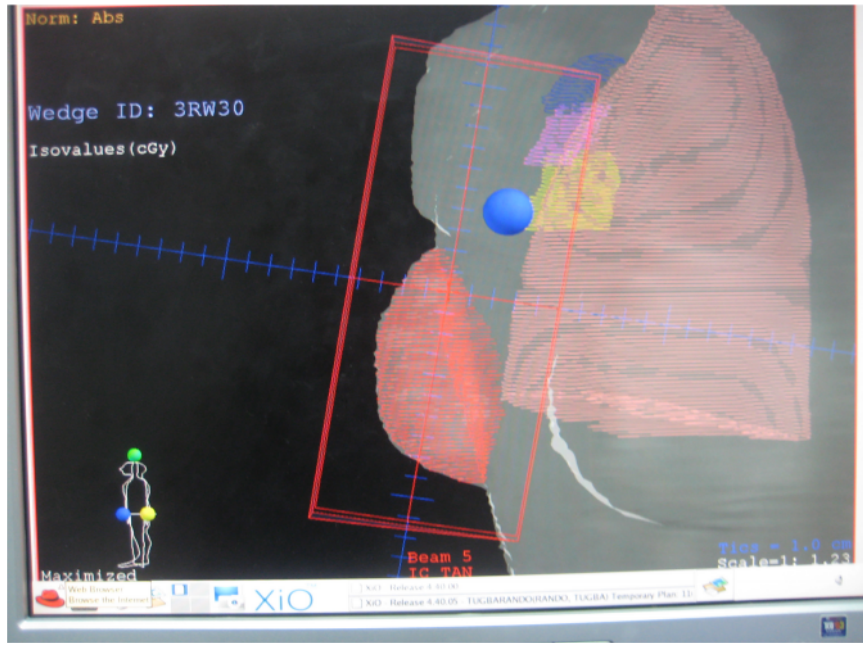

Şekil 3.7. İç yüksek tanjansiyel alanın sagittal görünümü

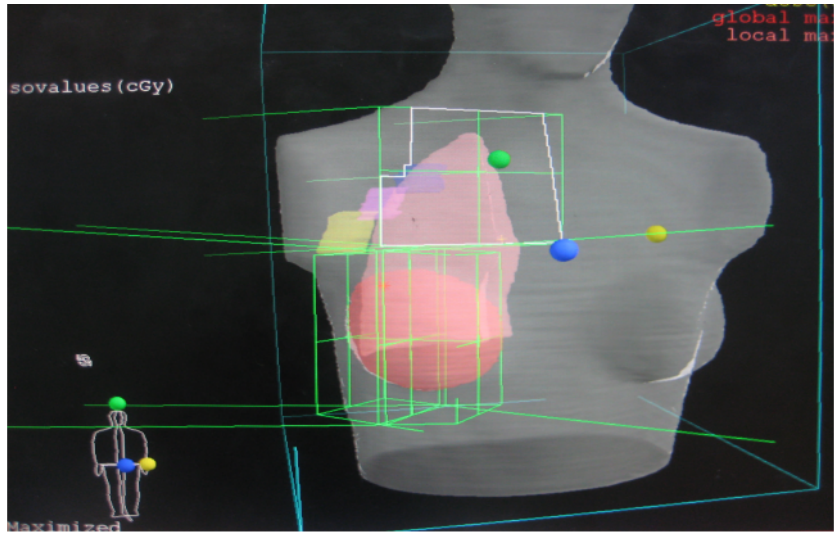

Şekil 3.8. Supraklavikular + tanjansiyel alanların kuş bakışı görünümü

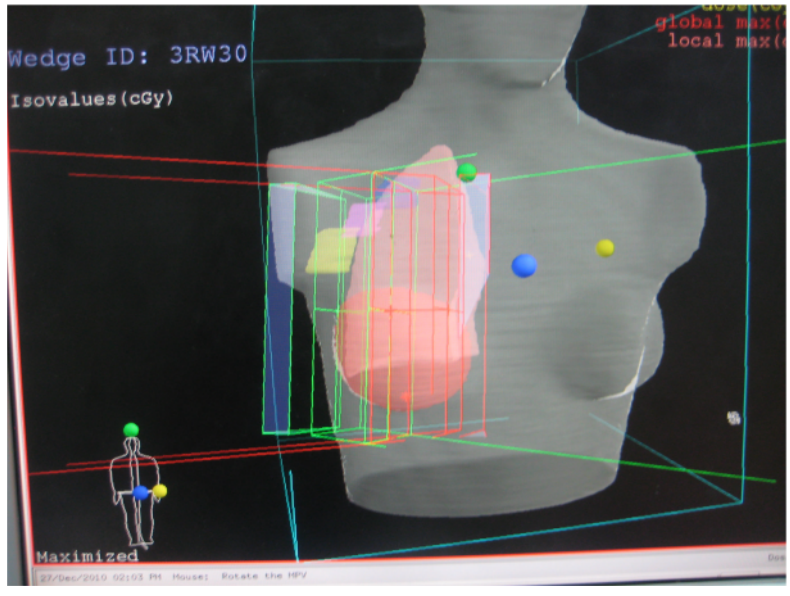

Şekil 3.9. Yüksek tanjansiyel alanların kuş bakışı görünümü

Şekil 3.8' de tanjansiyel alanlarla birlikte supraklavikular alanların ve Şekil 3.9' da yüksek tanjansiyel alanların kuş bakışı görünümü görülmektedir.

Alderson Rando Fantom, BT' de yatırıldığı pozisyonda ve eğik düzlem değerleri aynı olacak şekilde tedavi masası üzerindeki eğik düzleme yatırıldı. Tedavi öncesi set-up işlemi gerçekleştirildi. Bütün alanlar için port filmlerle tedavi alanı doğrulandı (Şekil 3.10.) ve bu alanlar Alderson Rando Fantom üzerine çizildi (Şekil 3.11. ve Şekil 3.12.). Bu işlem hem tanjansiyel, supraklavikular fossa ve arka aksilla alanları için hem de yüksek tanjansiyel alanlar için ayrı ayrı yapıldı ve Siemens Oncor lineer hızlandırıcıda ışınlama işlemine geçildi.

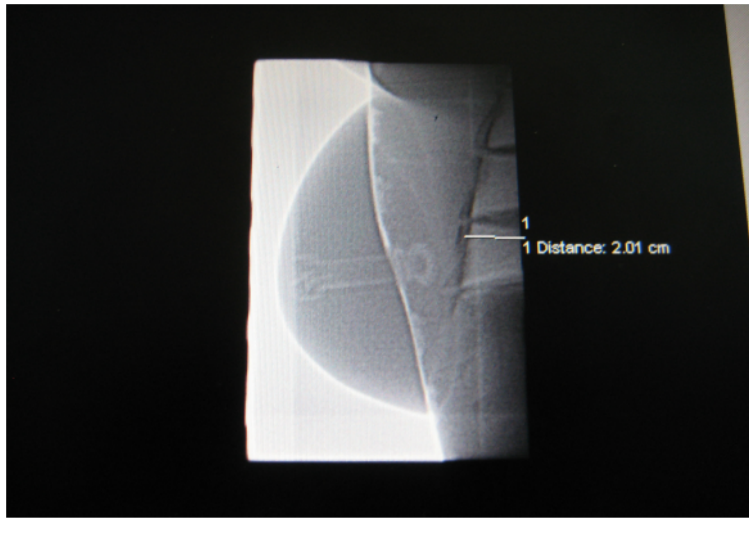

Şekil 3.10. İç tanjansiyel alan için port film görünümü

Şekil 3.11. Supraklavikular + tanjansiyel alanlar



Şekil 3.12. Yüksek tanjansiyel alanlar

3.2.4.Termolüminesans Dozimetri Kalibrasyonu

Termolüminesans dozimetre ölçümleri, iyonlaştırıcı radyasyonu soğurma özellikleri doku eşdeğeri olan LiF (TLD-100) çipleri kullanılarak gerçekleştirildi. TLD-100 okumalarında Rexon UL-320 TLD okuyucu kullanıldı. Ölçümlere geçilmeden önce tüm TLD' ler tuzaklarının tamamen boşaltılması amacıyla her ışınlama işleminden önce 400 °C' de 1 saat boyunca fırınlandılar ve tüm TLD' ler ışıma eğrisindeki kısa yarı-ömürlü

piklerin etkisinin ortadan kaldırılması amacıyla, ışınlamanın ardından 24 saat sonra okundular.

TLD' ler doz hesaplamalarında kullanılmadan önce iki temel kalibrasyonunun yapılması gerekmektedir. Bunlardan ilki TLD çiplerinin duyarlılığını gösteren ECC (Element Correction Coefficient) değerlerinin bulunması ve diğeri ise okuyucudan alınan, fototüp akımının soğurulan radyasyon miktarına çevirmede kullanılan dönüşüm katsayısı RCF (Reader Calibration Factor)' nin bulunmasıdır. Tüm TLD çipleri aynı hassasiyetle üretilmediği için, aynı miktarda radyasyon soğurmalarına karşın okuma sırasında farklı miktarda ışık salarlar. Bu farklılığı ortadan kaldırmak için her çipe bir ağırlık faktörü verilir. Bu faktör ECC' dir. RCF katsayısının bulunması için öncelikle RCF' nin bulunmasında kullanılacak olan TLD çiplerinin ECC katsayılarının bulunması gereklidir. Bunun için öncelikle 100 adet TLD-100 çipi lineer hızlandırıcı cihazında RW3 katı su fantomu kullanılarak, 6MV foton enerjisinde 30 x 30 cm^2 alanda, 5 cm derinlikte her birine 100 cGy verilecek şekilde ışınlandı. Daha sonra TLD-100 çipleri TLD okuyucusunda okundu. ECC katsayıları ± % 1 içerisinde kalan TLD-100 çipleri ayırıldı. ECC değeri her bir TLD'nin karakteristiğini gösterdiği için fırınlama ve doz ölçümleri sırasında TLD'lerin sıralamalarının karıştırılmaması gerekir. Bu sebeple limitler içinde kalan TLD' ler sırası bozulmadan RCF katsayısının bulunması için tekrar katı su fantomu kullanılarak, aynı ışınlama düzeneğinde her birine 100 cGy verilecek şekilde ışınlandı ve daha sonra TLD okuyucusunda her birinin bu doza verdiği yanıt kaydedildi.

Alderson Rando Fantom ışınlanmadan önce fantomun kesitleri birbirinden ayrıldı ve TLD-100 çipleri, aksilla lenf nodları; düzey 1, düzey 2, düzey 3 lenf nodlarının karşılık geldiği 11, 12, 13 ve 14 numaralı kesitlere her bir noktada 3 tane TLD-100 çipi olmak üzere düzey 1' de üç , düzey 2 ve düzey 3' de iki noktaya yerleştirildi. Daha sonra fantomun kesitleri tekrar birleştirilerek sabitlenip ışınlamaya hazır hale getirildi ve her iki teknikte 2 kez ışınlama yapıldı.

4. BULGULAR

Bu çalışmada kullanılan supraklavikular alan + tanjansiyel alan birleşim tekniğinde ve yüksek tanjansiyel alan tekniğinde, BTPS' den düzey 1, düzey 2, düzey 3 aksilla lenf nodları ve sağ meme dokusu için elde edilen doz-hacim histogramları sonuçları Tablo 4.1-4.4' de gösterilmektedir.

Bu sonuçlar incelendiğinde; iki teknik arasında, doz hacim histogramlarındaki ortalama değerlere bakıldığında sağ meme için % 0,08 fark oluşurken, bu fark düzey 1 aksilla lenf nodları için % 27, düzey 2 aksilla lenf nodları için % 22, düzey 3 aksilla lenf nodları için % 53' lere kadar çıkmaktadır.

Tablo 4.1. DHH bulgularının düzey 1 için karşılaştırılması

DÜZEY 1			
Tedavi Tekniği	**Minimum Doz Gy**	**Maksimum Doz Gy**	**Ortalama Doz Gy**
Supraklavikular + Tanjansiyel Alan	11,24	51,91	40,65
Yüksek Tanjansiyel Alan	2,5	51,98	29,63

Tablo 4.2. DHH bulgularının düzey 2 için karşılaştırılması

DÜZEY 2			
Tedavi Tekniği	**Minimum Doz Gy**	**Maksimum Doz Gy**	**Ortalama Doz Gy**
Supraklavikular + Tanjansiyel Alan	48,58	56,07	52,13
Yüksek Tanjansiyel Alan	3,61	48,05	40,49

Tablo 4.3. DHH bulgularının düzey 3 için karşılaştırılması

DÜZEY 3			
Tedavi Tekniği	**Minimum Doz Gy**	**Maksimum Doz Gy**	**Ortalama Doz Gy**
Supraklavikular + Tanjansiyel Alan	47,89	56,92	53,18
Yüksek Tanjansiyel Alan	1,21	45,18	25,01

Tablo 4.4. DHH bulgularının sağ meme için karşılaştırılması

SAĞ MEME			
Tedavi Tekniği	**Minimum Doz Gy**	**Maksimum Doz Gy**	**Ortalama Doz Gy**
Supraklavikular + Tanjansiyel Alan	22,89	58,44	48,86
Yüksek Tanjansiyel Alan	20,93	58,83	48,90

Supraklavikular alan + tanjansiyel alan birleşim tekniğinde, düzey 1, düzey 2, düzey 3 aksilla lenf nodlarının sadece iç ve dış tanjansiyel alanlar için doz hacim histogram sonuçları Tablo 4.5' de gösterilmektedir.

Tablo 4.5. İç ve dış tanjansiyel alanlar için DHH bulguları

Aksilla Lenf Nodu Düzeyleri	**Minimum Doz Gy**	**Maksimum Doz Gy**	**Ortalama Doz Gy**
Düzey 1	0,40	27,73	3,92
Düzey 2	0,23	1,39	0,58
Düzey 3	0,13	0,36	0,23

Supraklavikular alan + tanjansiyel alan birleşim tekniğinde, düzey 1, düzey 2, düzey 3 aksilla lenf nodlarının sadece iç ve dış tanjansiyel alanlarla birlikte supraklavikular alan için doz hacim histogram sonuçları Tablo 4.6' da gösterilmektedir.

Tablo 4.6. İç ve dış tanjansiyel alanlar + supraklavikular alan için DHH bulguları

Aksilla Lenf Nodu Düzeyleri	**Minimum Doz Gy**	**Maksimum Doz Gy**	**Ortalama Doz Gy**
Düzey 1	10,84	43,78	35,13
Düzey 2	39,52	48,60	43,92
Düzey 3	41,48	49,54	45,85

Supraklavikular alan + tanjansiyel alan birleşim tekniğinde ve yüksek tanjansiyel alan tekniğinde termolüminesans dozimetri kullanılarak alınan ölçüm sonuçları Tablo 4.7' de gösterilmektedir.

Tablo 4.7. Aksilla lenf nodu düzeyleri için TLD-100 ölçüm sonuçları

Aksilla Lenf Nodu Düzeyleri	**Ölçüm Noktası**	**Supraklavikular + Tanjansiyel Alan**	**Yüksek Tanjansiyel Alan**
Düzey 1	A	36,66	32,09
	B	41,81	31,05
	C	45,99	29,38
	Ortalama	41,49	30,84
Düzey 2	D	53,18	42,03
	E	53,02	41,30
	Ortalama	53,10	41,66
Düzey 3	F	53,91	25,90
	G	54,15	26,08
	Ortalama	54,03	25,99

Supraklavikular + tanjansiyel alan tekniği ile aksillla lenf nodu düzeyleri için BTPS' den ve TLD ölçümlerinden elde edilen doz sonuçları Tablo 4.8' de ve yüksek tanjansiyel alan tekniği ile elde edilen doz sonuçları ise Tablo 4.9' da verilmektedir.

Tablo 4.8. Supraklavikular + tanjansiyel alan tekniği ile BTPS' den ve TLD ölçümlerinden elde edilen doz sonuçları

Aksilla Lenf Nodu Düzeyleri	BTPS' den elde edilen doz sonuçları (Gy)	TLD-100 ölçümlerinden elde edilen doz sonuçları (Gy)	Fark (%)
Düzey 1	40,65	41,49	2,07
Düzey 2	52,13	53,10	1,86
Düzey 3	53,18	54,03	1,60

Tablo 4.9. Yüksek tanjansiyel alan tekniği ile BTPS' den ve TLD ölçümlerinden elde edilen doz sonuçları

Aksilla Lenf Nodu Düzeyleri	BTPS' den elde edilen doz sonuçları (Gy)	TLD-100 ölçümlerinden elde edilen doz sonuçları (Gy)	Fark (%)
Düzey 1	29,63	30,84	4,08
Düzey 2	40,49	41,66	2,89
Düzey 3	25,01	25,99	3,92

Supraklavikular + tanjansiyel alan tekniği ile BTPS' den ve TLD ölçümlerinden elde edilen doz sonuçları aksillla lenf nodu düzeylerinin hepsi için karşılaştırıldığında aradaki fark % 3' ten azken, yüksek tanjansiyel alan tekniğinde bu fark % 5' ten az bulunmuştur.

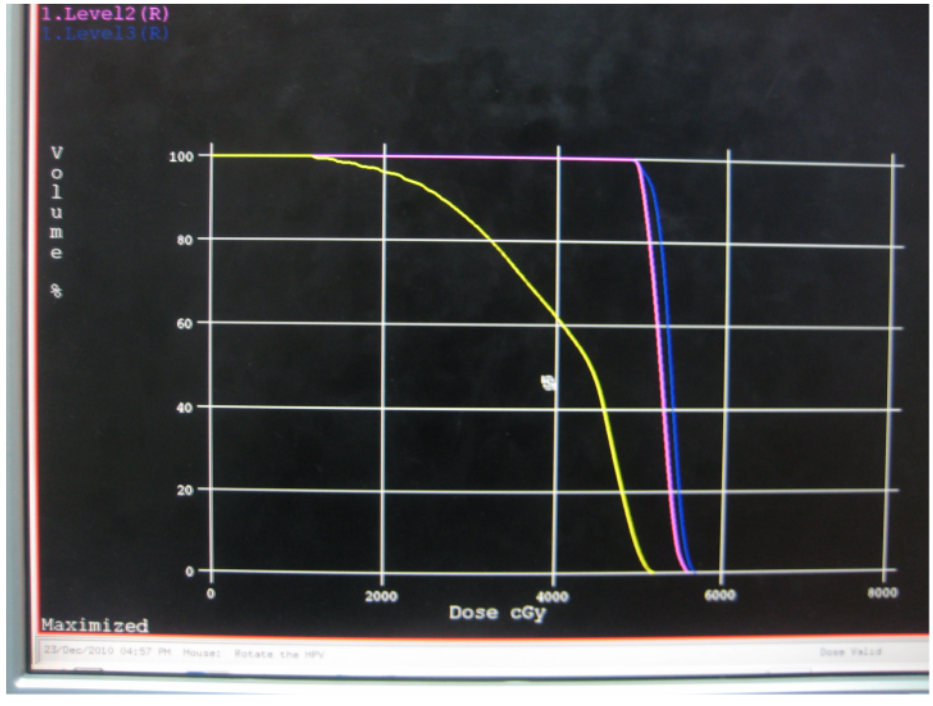

Şekil 4.1. Supraklavikular + tanjansiyel alan tekniği için DHH

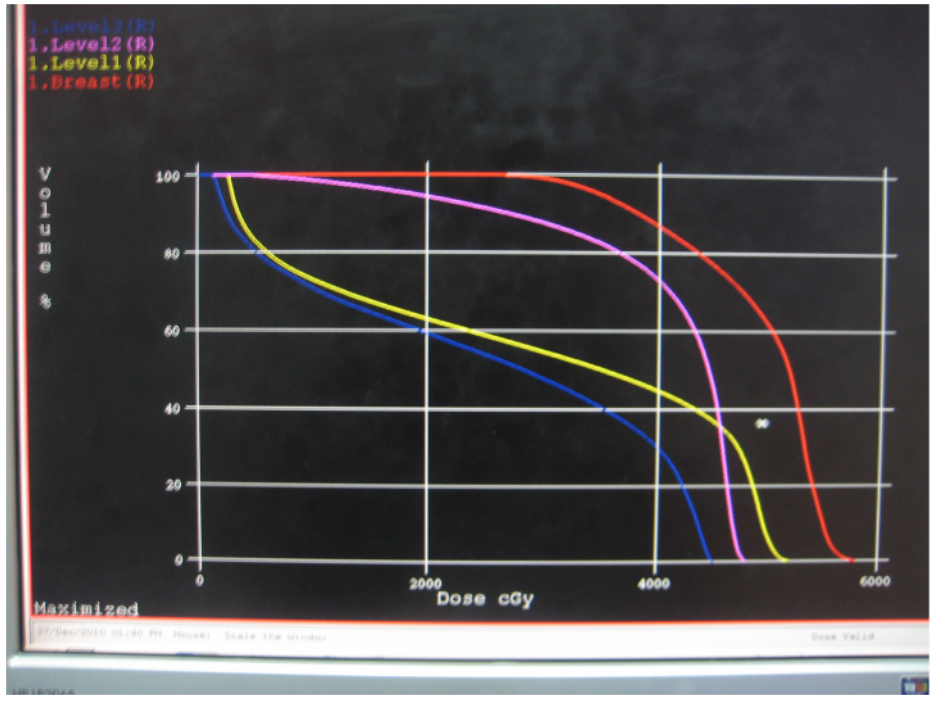

Şekil 4.2. Yüksek tanjansiyel alan tekniği için DHH

Supraklavikular + tanjansiyel alan tekniğinde aksillla lenf nodu düzeyleri; düzey 1, düzey 2, düzey 3 için elde edilen DHH şekil 4.1' de, yüksek tanjansiyel alan tekniğinde elde edilen DHH ise Şekil 4.2' de gösterilmektedir.

5. TARTIŞMA VE SONUÇ

Meme kanserinin sık görülmesi, sıklığının giderek artması, erken evrelerde tanı konulabilmesi ve tedavi edilebilir olması, meme kanseri tedavisinin önemini artırmaktadır. Ayrıca son yıllarda meme kanserli hastalar radyoterapi ve kemoterapideki gelişmelere bağlı olarak daha üst düzeyde tedavi edilmektedir (26).

İnvaziv ve noninvaziv meme kanseri tedavisinde radyoterapi önemli role sahiptir (27). Erken evre meme kanserinde meme koruyucu cerrahi sonrası standart bir tedavi olan radyoterapinin amacı tedavide normal doku ve organlara en az hasar verecek radyoterapi tekniği seçilerek lokal-bölgesel yineleme riskini en aza indirmektir (28). Radyoterapi lokal nükslerin kabaca üçte ikisini önleyebilmektedir. Ancak uzun dönem izlemlerde tedavilere bağlı yan etkilerin neden olduğu morbidite ve mortalite ön plana çıkmıştır. Radyoterapinin major komplikasyonları olarak kardiak morbidite/ mortalite, ikincil kanser gelişimi, pnomonitis, brakial pleksopati, kol ödemi, kosta fraktürü sayılabilir (29). Lokal ileri meme kanserinin postoperatif radyoterapisinde her dört kadından biri bu komplikasyonların birinden muzdarip olmaktadır ve bu komplikasyonlar kadınların yaşam kalitelerini çarpıcı bir şekilde olumsuz yönde etkilemektedir (30). Son yıllar içerisinde meme kanseri nedeniyle radyoterapi uygulanmış olgularda bu komplikasyonlar giderek azalmıştır. Bunun sebepleri

radyoterapi tekniğinin gelişmesi, bilgisayarlı tomografi ile yapılan planlama, kalp dozunun hesaplanıp buna göre planlamada gerekli düzeltmenin yapılması, radyoterapi alan seçiminde gösterilen titizlik gibi faktörlerdir (29). Evre I ve II meme kanserli (< 4 cm, negatif sınırlar) 1851 hastada yapılan bir çalışmada Fisher ve ark. (31) tarafından hastalar; total mastektomi, yalnız lumpektomi ve lumpektomi + 50 Gy radyoterapi kollarına randomize edilmiştir ve 20 yıl izlemde, 3 grup arasında hastalıksız sağkalım, genel sağkalım, yada uzak metastassız sağkalım açısından anlamlı bir farklılık bulunmamasına rağmen, lumpektomiye radyoterapi eklenmesiyle yerel yinelemenin % 39' dan % 14' e düştüğü gösterilmiştir. Yine < 2,5 cm tümörlü 570 hastada yapılan bir çalışmada Veronesi ve ark. (32) tarafından yalnız cerrahi (kadrantektomi + aksiller diseksiyon) ve cerrahi + 60 Gy radyoterapi kollarına randomize edilen hastalarda 10 yıl izlemde, radyoterapi eklenmesi ile yerel yinelemenin % 23,5' ten % 5,8 düştüğü, ancak genel sağkalımda farklılık olmadığı gösterilmiştir. Altı bin üç yüz altmış yedi hastayı içeren 18 modern postmastektomi çalışmasının metaanalizinde Whelan ve ark. (33) ise postmastektomi radyoterapi eklenmesinin yerel bölgesel yinelemeyi % 75 kadar azalttığı ve genel sağkalımı % 17 kadar iyileştirdiğini göstermişlerdir.

Pek çok çalışmada, kadınlardaki meme kanseri tedavisinde lokal-bölgesel radyoterapinin önemi gösterilmiştir (14). Meme kanseri vakalarında aksiller bölgenin patolojik olarak değerlendirilip evrelenmesi son derece önemli prognostik göstergedir. 2000 yılında yapılan konsensus toplantısında aksiller diseksiyonun standart meme kanser tedavisi içinde yer aldığı ve level 1-2 diseksiyonun yeterli olduğu bildirilmiştir. Son zamanlarda tarama yöntemlerinin gelişmesi ve sıklaşması ile erken evre meme kanseri görülme olasılığı artmıştır. Bu hastalarda lezyon çapı daha küçük bulunurken, aynı zamanda aksillada palpabl lenf nodu tespit edilememektedir (34).

Aksiller lenf bezi durumunun tanımlanması lokal ve sistemik hastalık için belirleyici olmaktadır. Günümüzde konsensus sonuçlarına göre 4 ve üzeri aksiller lenf bezi metastazı olan olgularda adjuvan radyoterapi önerilmektedir. T1-2 evresinde olup da aksiller lenf bezi metastazı 1-3 ile sınırlı olgularda postoperatif radyoterapi rutin olarak önerilmemektedir. Saint Gallen adjuvan tedavi konsensusunda 1-3 aksiller lenf bezi metastazı varlığında mastektomi sonrası radyoterapinin yerini irdeleyen randomize bir çalışma yapılması önerilmiştir. Sonuç olarak bu çalışmada çevre invazyonu olsa bile aksiller lokal kontrolün sağlanmasında radyoterapi etkili bulunmuştur (35). Haydaroğlu

ve ark. (35) yapmış oldukları çalışmada mastektomi sonrası adjuvan radyoterapi uygulanan meme kanserli olgularda tümör evresi, nodal evre, evre, metastatik aksiller lenf bezi sayısı, cilt invazyonu, lenf damarı invazyonu gibi prognostik faktörlerin lokal-bölgesel kontrol, hastalıksız ve genel sağkalımı etkilediğini saptadıkları gibi, mastektomi sonrası T3, T4 tümörlerde, aksiller lenf bezi tutulumu 1-3 olan yüksek riskli olgularda, tüm 4 ve daha fazla aksiller lenf bezi tutuluşlarında radyoterapinin vazgeçilmez bir tedavi yöntemi olduğunu göstermişlerdir. Çıkarılan aksiller lenf nodu sayısı üzerine yapılan bir çalışmada ise Tai ve ark. (36), çıkarılmayan lenf nodlarındaki mikrometastazların bulunma olasılığının yüksek olmasına karşın düşük sayıda aksiller nod alınmasının neden olduğu belirsizliğin, radyoterapi kullanılarak kısmen de olsa üstesinden gelineceğini göstermişlerdir.

Yapılan bu çalışmada aksilla lenf nodlarının supraklavikular alan + tanjansiyel alan birleşim tekniğinde ve yüksek tanjansiyel alan tekniğinde yeterli dozu alıp alamadığına bakılmıştır. Tablo 4.5' te ilk teknikte iç ve dış tanjansiyel alanlardan aksiller lenf nodu düzeylerinin aldığı dozlar görülmektedir. Bu verilere göre düzeylerin aldığı dozlar çok düşük bulunmuştur. Bunun sebebi olarak Şekil 3.4' te de görüldüğü gibi düzey 2 ve düzey 3 lenf nodlarının tamamen alan dışında kalması ve düzey 1 lenf nodunun ise çok küçük bir hacminin alan içine dahil olması gösterilebilir.

Reed ve ark. (37) da yaptıkları çalışmada standart tanjansiyel meme alanlarının; aksiller düzey I ve II lenf nodları volümüne yeterli terapatik dozu sağlayamadığını göstermişlerdir. Hiçbir hastada aksiler düzey I ve II lenf nodu volümünün tamamen kapsanmadığını ve cerrahi sırasında yerleştirilen aksiller klipslerin düzey I ve II yeterince tarif edemediğini belirtmişlerdir. Düzey I ve II aksiller lenf nodu bölgesinin tam olarak ışınlanması, standart tanjansiyel alanların özellikle 3 boyutlu tedavi planlaması kullanılarak modifikasyonuyla ancak mümkün olduğunu bunun da meme parankim volümüne ek olarak tanımlanan aksiller lenf nodu volümünün hedeflenmesi işlemiyle gerçekleşeceğini belirtmişlerdir.

İç ve dış tanjansiyel alanlara supraklavikular alanın eklenmesi ile elde edilen dozlar ise Tablo 4.6' da gösterilmiştir. Supraklvikular alan eklenmesiyle tüm düzeylerde elde edilen ortalama dozlarda artış sağlanmıştır. Ancak terapatik dozlara ulaşılamamıştır. Şekil 3.5' te aksiller lenf nodu düzeylerinin alan içindeki konumları görülmektedir. Şekilden de görüldüğü gibi düzey 1 lenf nodları, tanjansiyel alan ve supraklavikular

alan birleşiminde kullanılan bloklama altında kaldığı için düzey 2 ve düzey 3 lenf nodlarından daha az doz almıştır. Eksik kalan dozun tamamlanması için arka aksilla alanı açılmıştır. Arka aksilla alanın içindeki aksiller lenf nodu düzeylerine ait hacimler ise Şekil 3.6' da gösterilmektedir. Bu alanın da tedavi planlamasına eklenmesi ile düzey 1 aksiller lenf nodu hariç diğer düzeylerde de istenilen dozlara ulaşılmıştır. Ancak son yıllarda tedavi planlama sistemlerinin giderek gelişiyor olması arka aksilla alanını tartışmalı hale getirmiş ve yapılan yeni çalışmalarla farklı teknikler denenmeye başlanmıştır. Bu çalışmalardan biri olan Wang ve ark.' nın (14) yaptıkları çalışmada aksiller lenf nodalarını ışınlamada posterior aksiller boost tekniğinin, supraklavikular alandaki aksiller lenf nodlarının tedavisinde optimal teknik olmadığını anterior aksiller boost alanının ve YART' ın posterior aksiller boost alanına göre doz açısından hedef hacmi çok daha fazla kapsadığını göstermişlerdir. Ayrıca belirlenen hedef volüm etrafında doz optimizasyonlu BT tedavi planlamasının, supraklavikular ve aksiller lenf nodlarının radyasyon tedavisinde standart hale gelmesi gerektiğini önermişlerdir.

Yüksek tanjansiyel alan tekniği ise Tablo 4.1 - 4.4' de görüldüğü gibi aksiller lenf nodu düzeylerinin tedavisinde başarısız olmuştur. Şekil 3.7' de aksiller lenf nodu düzeylerinin iç tanjansiyel alandaki konumları görülmektedir. Tedavi alanları içinde kalan lenf nodu düzeylerine bakıldığında düzey 1 lenf nodları derinliğinden kaynaklı olarak, düzey 3 lenf nodları ise kranial kısmının tedavi alanı içinde olmamasından dolayı düzey 2 lenf nodlarına göre daha az doz almışlardır.

Karakoyun ve ark. (6) yaptıkları çalışmada supraklavikular ve aksiller lenf nodlarının lokalizasyonunun hastalarda farklılık gösterdiğini söylemişlerdir. Yine Bentel ve ark. (38) supraklavikular ve aksiller lenf nodlarının derinliği üzerinde yaptıkları çalışmada radyasyon tedavisi gören meme kanserli hastalarda supraklavikular ve aksiller lenf nodlarının, maksimum derinliğinin oldukça değişken olduğunu göstermişlerdir ve supraklavikular ve aksiller lenf nodları derinde olduğunda, karşılıklı supraklavikular ve aksiller alanlar ve/veya yüksek enerji demetinin kullanımının daha mantıklı olduğunu söylemişlerdir.

Aksiller lenf nodlarının yerleşiminin farklı olduğunu gösteren başka bir çalışma ise Garg ve ark. yaptığı bir çalışmadır. Garg ve ark. (39) tanjansiyal meme ve supraklavikular fossa radyoterapisi gören meme kanserli 20 hastada, superior tanjansiyel/supraklavikular birleşim hattında düzey 3 aksiller lenf nodu üzerinde

çalışmışlardır. Birleşim hattının yerleşimine göre her hasta için 3 farklı tedavi planı oluşturmuşlardır. Konturlanan düzey 3 aksiller lenf nodlarının tedavi alanı içinde bulunan volümü superior tanjansiyel/supraklavikular birleşim hattının ipsilateral klavikular kafaya göre yerleşimine bağlı olarak belirgin biçimde değişiklik göstermiştir. % 90'lık izodoz eğrisi tarafından kapsanan düzey 3 lenf nodlarının ortalama volümü, birleşim hattının klavikular kafaya göre kaudal yerleşimiyle % 100, orta konumda yerleşimiyle % 92, kranial yerleşimiyle % 68 olmuştur. Superior tanjansiyal/supraklavikular birleşim hattının klavikular kafaya göre kaudal yerleştirilmesi düzey 3 aksiller lenf nodalarını dozimetrik kapsama alanını belirgin biçimde artırmıştır.

Goodman ve ark. (40) da yaptıkları çalışmada supraklavikular ve aksiller lenf nodlarının her ikisinde ve bu nodal grupların ortaya çıktığı alanlarda dikkate değer farklılıklar olduğunu göstermişlerdir. Tedavisi planlanan nodal grupların gerçekten tedavi edildiğinden emin olmak için ve de aynı zamanda tedavisi planlanmayan nodal gruplarında aldığı dozu minimize etmek için radyasyon alanlarının yerleştirilmesinden önce nodal grupların BT taramadan geçirilmesini tavsiye etmişlerdir.

Aksiller lenf nodlarında oluşan büyük farklara rağmen supraklavikular alan + tanjansiyel alan birleşim tekniği ve yüksek tanjansiyel alan tekniğinin her ikisinde de sağ meme dokusu için doz-hacim histogramlarının ortalama değerlerine bakıldığında % 0,08' lik çok küçük bir fark oluşur. Bu sonuç meme dokusunun her iki tedavi tekniğinde de yeterli dozu alması açısından önemlidir.

Ayrıca her iki teknik için dozimetrik sürecin kontrolünde kullanılan TLD ölçümleri supraklavikular alan + tanjansiyel alan birleşim tekniğinde % 3' ten daha az ve yüksek tanjansiyel alan tekniğinde % 5' ten daha az bulunmuştur. İki teknik arasındaki bu dozimetrik fark TLD-100 çiplerinin yerleşim noktalarının yüksek tanjansiyel alan tekniğinde aksiller lenf nodu düzeylerinin alan içindeki konumundan kaynaklanmaktadır.

Sonuç olarak meme kanseri, birbirine göre farklı düzlemlerde ve derinliklerde uygulanan ışınların yarattığı karmaşık bir geometride tedavi edilmektedir. Hastadan hastaya farklılık gösteren aksiller lenf nodu düzeylerinin derinliği ve anatomik yerleşimi meme kanseri tedavisini daha zor ve karmaşık bir hale getirmektedir. Bu nedenden dolayı meme kanseri tedavisinde belirlenen hedef volüm etrafında doz homojenitesini

sağlamak için BT veri tabanlı üç boyutlu bilgisayarlı tedavi planlama sistemlerinin supraklavikular ve aksiller lenf nodlarının radyasyon tedavisinde standart hale gelmesi gerektiği söylenebilir. Yapılan bu çalışmayla da supraklavikular alan + tanjansiyel alan birleşim tekniğinde aksiller lenf nodları; düzey 1, düzey 2 ve düzey 3 etrafında doz homojenitesinin daha iyi sağlandığı ancak, yüksek tanjansiyel alan tekniğinin aksiller lenf nodu düzeylerinin doz homojenitesini sağlamada başarısız olduğu üç boyutlu bilgisayarlı tedavi planlama sistemi ve termolüminesans dozimetri kullanılarak gösterilmiştir.

6. KAYNAKLAR

1. Heimann R. Management of breast diseases, Springer Verlag, Berlin Heidelberg 2010; ss 277.
2. Hunt KK, Robb GL, Strom EA, Ueno NT. Breast Cancer. In: Tereffe W, Strom EA (eds), Radiation Therapy for Early and Advanced Breast Cancer. 2 nd ed. Springer Science, New York 2008; pp 271-308.
3. Levitt SH, Purdy JA, Vijayakumar S. Technical Basis of Radiation Therapy. In: Motwani SB, Strom EA, McNeese MD (eds), Breast Cancer. 4 th ed. Springer, Berlin 2006; pp 485-510.
4. Clifford Chao KS, Perez CA, Brady LW. Radiation Oncology Management Decisions. Çeviri: Gemici C, Mayadağlı A, Parlak C. Bölüm Çeviri: Parlak C, Gemici C. Meme:Evre Tis, T1 ve T2 Tümörler. Kitap:Radyasyon Onkolojisi Tedavi Kararları. Nobel Tıp Kitabevleri, İstanbul 2004; ss 345-366.
5. Khan FM. Treatment Planning in Radiation Oncology (2 nd ed), Lippincott Williams & Wilkins, Philadelphia 2007; pp 391-393.
6. Karakoyun CO, Hoca S, Bölükbas Y, Olacak N, Haydaroglu A. Do we overtreat or undertreat the axillary region in lymph node-positive breast cancer patients?. I. J. Radiation Oncology, Biology, Physics 2008; 72(1): 34-41.

7. Aydıner A, Topuz E. Meme Kanseri Tanı-Tedavi-Takip, Nobel Tıp Kitabevleri, İstanbul 2007; ss 1-61.

8. Halperin CH, Perez CA, Brady LW. Perez and Brady' s Principles and Practice of Radiation Oncology. In: Haffty BG, Buchholz TA, Perez CA (eds), Early Stage Breast Cancer. 5 th ed. Lippincott Williams & Wilkins, Philadelphia 2008; pp 1175-1291.

9. Hansen EK, Roach M. Handbook of Evidence-based Radiation Oncology. Çeviri: Fayda M, Aksu G. Bölüm Çeviri: Gültekin M. Meme Kanseri. Kitap: Kanıta Dayalı Radyasyon Onkolojisi El Kitabı. Nobel Matbaacılık, İstanbul 2009; ss 182-207.

10. Unur E, Ülger H, Ekinci N. Anatomi (2. baskı), Medikal Kitabevi, Kayseri 2005; ss 138, 180, 181.

11. Sobin LH, Wittekind C. TNM Classification of Malignant Tumours (6th ed). Çeviri: Türk Kanser Araştırma ve Savaş Kurumu. Bölüm: Meme Tümörleri. Kitap: Malign Tümörlerde TNM Sınıflaması. Alp Ofset Matbaacılık, Ankara 2008; ss 157-170.

12. Can MF, Görgülü S, Yağcı G, ve ark. Aksiller lenf nodu negarif meme kanserli hastalarda çıkarılan lenf nodu sayısının prognostik önemi. Fırat Tıp Dergisi 2007; 12(2): 102-106.

13. Özbaş S, Koçak S. Meme kanserinin cerrahi tedavisinde aksiller lenf nodu disseksiyonu. Meme Sağlığı Dergisi 2006; 2(2): 59-63.

14. Wang X, Yu TK, Salehpour M, et al. Breast cancer regional radiation fields for supraclavicular and axillary lymph node treatment: Is a posterior axillary boost field technique optimal?. Int J Radiation Oncology Biol Phys 2008; 35(2): 1-6.

15. Stanton R, Stinson D. Radiation Oncology, Medical Physics Publishing, Wisconsin 1991; pp 74-78.

16. Khan FM. The Physics of Radiation Therapy (3 rd ed), Lippincott Williams & Wilkins, Philadelphia 2003; pp 42-50, 144-148.

17. Akfırat C, Kurtman C. Üç Boyutlu Konformal Radyoterapi Planlaması. Ankara Üniversitesi Dikimevi Sağlık Hizmetleri Meslek Yüksek Okulu Yıllığı 2001; 2(1): 69-75.

18. Siemens Oncor Impression Linear Accelerator by Siemens Medical Solutions, USA 2007 pp 57-140.

19. Somatom Emotion Duo-Operatör Kullanım Kılavuzu, Syngo CT; 2007.

20. Xio User Guide by CMS, Missouri, 2008; pp 10-17.

21. Instruction Manuel of ART Phantoms” Radiology Support Devices.

22. Rexon System UL-320, 320-AD & 320-FDR TLD Reader Instruction Manual. pp 9-13.

23. PLF Serisi Kullanım Kılavuzu, 2004; ss 5-7.

24. Mckinlay AF. Textbook of the national radiological protection board, thermoluminescence dosimetry, 1973.

25. Instruction Manuel Of RW3 Solid Water Phantom, PTW Freiburg.

26. Aydıntuğ S. Meme kanserinde erken tanı. Sürekli Tıp Eğitimi Dergisi 2004; 13(6): 226-228.

27. Bölükbaşı Y, Demirci S, Özsaran Z, ve ark. Duktal karsinoma in situ tanılı olgularda meme koruyucu cerrahi ve adjuvan radyoterapi:Eege Üniversitesi deneyimi. Meme Sağlığı Dergisi 2009; 5(1): 13-17.

28. Alço G, Dinçer M, Ece T, ve ark. Meme kanseri radyoterapisi sonrası gelişen bronşiolitis obliterans organize pnömoni (boop) sendromu. Meme Sağlığı Dergisi 2009; 5(3): 157-161.

29. Dinçer M. Mastektomi sonrası adjuvan radyoterapi: tartışılan endikasyonlar. Meme Sağlığı dergisi 2008; 4(1): 9-14.

30. Hayes SB, Freedman GM, Li T, et al. Does axillary boost increase lymphedema compared with supraclavicular radiation alone after breast conservation?. Int. J. Radiation Oncology Biol. Phys 2008; 72(5): 1449-1455.

31. Fisher B, Anderson S, Bryant J, et al. Twenty-year follow-up of a randomized trial comparing total mastectomy, lumpectomy, and lumpectomy plus irradiation for the treatment of invasive breast cancer. N Engl J Med 2002; 347: 1233-1241.

32. Veronesi U, Marubini E, Marian L, et al. Radiotherapy after breast-conserving surgery in small breast carcinoma: long-term results of a randomized trial. Ann Oncol 2001; 12: 997-1003.

33. Whelan TJ, Julian J, Wright J, et al. Does locoregional radiation therapy improve survival in breast cancer? A meta-analysis. J Clin Oncol 2000; 18: 1220-1229.

34. Demirbaş S, Filiz Aİ, Yıldırım Ş, ve ark. Erken evre meme kanserinde sentinel lenf nodu biyopsisinin yeri; aksiller diseksiyonun yerini alabilir mi?. Erciyes Tıp Dergisi 2004; 26(3): 119-125.

35. Haydaroğlu A, Kamer S, Yalman D, ve ark. Mastektomi sonrası adjuvan radyoterapi: 1494 olgunun değerlendirilmesi. Meme Sağlığı Dergisi 2006; 2(2): 77-84.

36. Tai P, Yu E, Sadıkov E, et al. A long-term study of radiation therapy in T1-2 node-negative breast cancer in relation to the number of axillary nodes examined. Int. J. Radiation Oncology Biol. Phys 2008; 72(5): 1-5.

37. Reed DR, Lindsley SK, Mann GN, et al. axillary lymph node dose with tangential breast irradiation. Int. J. Radiation Oncology Biol. Phys 2005; 61(2): 358-364.

38. Bentel GC, Marks LB, Hardenbergh PH, et al. Variability of the depth of supraclavicular and axillary lymph nodes in patients with breast cancer: is a posterior axillary boost field necessary?. Int. J. Radiation Oncology Biol. Phys 2000; 47(3): 755-758.

39. Garg AK, Frıja EK, Sun TL, et al. Effects of variable placement of superior tangential/ supraclavcular match line on dosimetric coverage of level III axilla/axillary apex in patients treated with breast and supraclavicular radiotherapy. Int. J. Radiation Oncology Biol. Phys 2009; 73(2): 370-374.

40. Goodman RL, Grann A, Saracco P, et al. The relationship between radiation fields and regional lymphs nodes in carcinoma of the breast. Int. J. Radiation Oncology Biol. Phys 2001; 50(1): 99-105.