T.C.

ERCİYES ÜNİVERSİTESİ

BİLİMSEL ARAŞTIRMA PROJELERİ

KOORDİNASYON BİRİMİ

DİŞETİ MORFOMETRİK DEĞERLENDİRMELERİNDE BİLGİSAYAR DESTEKLİ STANDARDİZE DİJİTAL FOTOGRAFİK GÖRÜNTÜLEME YÖNTEMİNİN GÜVENİLİRLİK VE TUTARLILIĞININ DEĞERLENDİRİLMESİ İÇİN PLC KONTROLLÜ TAM OTOMASYONLU SİSTEM TASARIMI VE GERÇEKLEŞTİRİLMESİ

PROJE NO:

TOA-2015-5584

Proje Türü

Çok Disiplinli Araştırma Projesi

SONUÇ RAPORU

Proje Yürütücüsü:

Prof. Dr. Cem A. GÜRGAN

E. Ü. Diş Hekimliği Fakültesi Periodontoloji A.D.

Araştırmacılar:

Prof. Dr. Şahin YILDIRIM

E. Ü. Mühendislik Fakültesi / Mekatronik Mühendisliği Bölümü

Doç. Dr. Turgay TEMEL

Bursa Teknik Üniv. Doğa Bilimleri Fakültesi / Mekatronik Mühendisliği Bölümü

Dt. M. Yakup SARI,

E. Ü. Diş Hekimliği Fakültesi Periodontoloji A.D.

Öğr.Gör. Emir ESİM ve Arş. Gör. Sertaç SAVAŞ

E. Ü. Mühendislik Fakültesi / Mekatronik Mühendisliği Bölümü

Mayıs 2017

KAYSERİ

TEŞEKKÜR

Bu çalışmanın gerçekleştirilmesi için gerekli desteği veren Erciyes Üniversitesi Rektörlüğüne ve Bilimsel Araştırma Projeleri birimine teşekkür ederiz.

İÇİNDEKİLER

	Sayfa No
ÖZET	4
ABSTRACT	6
AMAÇ VE KAPSAM	8
GENEL BİLGİLER	9
GEREÇ VE YÖNTEM	13
BULGULAR	20
TARTIŞMA VE SONUÇ	23
KAYNAKLAR	27
EKLER	32

DİŞETİ MORFOMETRİK DEĞERLENDİRMELERİNDE BİLGİSAYAR DESTEKLİ STANDARDİZE DİJİTAL FOTOGRAFİK GÖRÜNTÜLEME YÖNTEMİNİN GÜVENİLİRLİK VE TUTARLILIĞININ DEĞERLENDİRİLMESİ İÇİN PLC KONTROLLÜ TAM OTOMASYONLU SİSTEM TASARIMI VE GERÇEKLEŞTİRİLMESİ

ÖZET

El ile çekilen fotografik kayıtlarda meydana gelen açılama hataları, pozlandırma farklılıkları, ortam aydınlatılması gibi faktörler estetik amaçlı ağız içi yumuşak dokuda yapılacak işlemlerin sonuçlarının doğru ve yüksek hassasiyette değerlendirilmesini etkilemektedir. Bu faktörlerin ortadan kaldırılması ve gözlemci hata payının en düşük seviyeye indirilmesi için; 1) Farklı dönme açılarında alınan ağız içi görüntülerinin pozisyonlanmasında oluşan hataları minimize edebilecek bilgisayar destekli elektro-mekanik yapıya sahip çene dayama mekanizmasının tam otomasyonlu olarak oluşturulması ve 2) Bu sistemi ile elde edilen dijital fotografik kayıtlar üzerindeki ölçümlerin güvenilirlik ve tutarlılığının klinik ortamlarda test edilmesi bu projenin amaçlarını oluşturmuştur

Bu amaçlar doğrultusunda öncelikle, bilgisayar destekli elektro-mekanik yapıya sahip çene dayama mekanizmasının tam otomasyonlu olarak oluşturulması sağlandı ve klinik ortamda test edildi. İkinci aşamada, klinik ortamda elde edilen fotografik kayıtların değerlendirilmesi için, 10 diş ve dişeti yönü sağlıklı bireyin oluşturduğu grubun dişeti morfolojisi ile ilgili klinik kayıtları alındı. Kullandığımız standardize dijital fotografik kayıt sistemi ile bireylerin ağız içi sağ ve sol yarım çenelerindeki 1. premolar dişler arasındaki her bir diş için mesial ve distal ara ve vestibül orta yüzler için dişlerin uzun aksına 90°'lik ve yatay düzlemde 180°'lik açılarda cepheden ve profil fotoğrafları çekildi. Fotografik kayıtlar üzerinde dişeti morfolojisi ve diş ile olan ilişkisi ile ilgili parametreler kaydedildi. Fotografik ve klinik kayıtlar ve üzerlerinde yapılan ölçümler 10-15 gün ara ile tekrarlandı. Elde edilen fotoğraflar üzerinde yapılan ölçümler klinik kayıtlar ile kıyaslanarak ölçümlerin "güvenilirliği", tekrarlanan görüntüler üzerindeki ölçümler ile ölçümlerin "tutarlılığı" test edildi.

Sonuç olarak; tam otomasyonlu olarak standardize ağız içi fotografik kayıt sistemi başarılı bir şekilde programlanan açılarda fotografik kayıt alabilmiş ve farklı zamanlarda alınan görüntüler arasında da oldukça az bir sapma olduğu gözlenmiştir.

Bu yönü ile cihaz ağız içi dişeti morfolojik değişimleri ile ilgili yapılacak tedavi amaçlı cerrahi müdahalelerin klinik olarak değerlendirilmesinde ve hassas analizlerinde başarılı bir şekilde kullanılacaktır.

Anahtar sözcükler: Gingivomorfometri, fotografik kayıt, görüntü analizi.

DESIGN AND REALIZATION OF FULLY AUTOMATED SYSTEM WITH PLC CONTROLLED FOR THE EVALUATION OF RELIABILITY AND REPRODUCIBILITY OF COMPUTER SUPPORTED STANDARDIZED DIGITAL PHOTOGRAPHIC RECORDING SYSTEM IN MORPHOMETRIC EVALUATION OF GINGIVA

ABSTRACT

For the analysis of photogrammetric measurements, the standardization of clinical photography technique is a prerequisite. For this purpose, a standardized photography room with the lighting equipment, the subject and the camera were immobilized in their designated locations, and pictures were always taken under identical illumination conditions so that errors that might occur during the taking of pictures were minimized. In this study, a newly designed fully automated system is being introduced for obtaining standardized and reproducible intraoral photographs.

The aims of this present study were first, to introduce a fully automated system for standardized and reproducible intraoral photographic recordings and secondly, to test its reproducibility both by super-positioning of the consecutive images taken at separate time points and evaluation of reproducibility of the measurements on those images and validity of the measurements on photos by comparing them with the clinical measurements.

The proposed system is a mechatronic structure where hygienic concerns have been taken in to consideration and works by the help of a servo drive mechanism with a precision of 0.1 mm in all axes. The accuracy of angular positioning of the camera system is 1 degree. Following the manually positioning of head and jaw, all the movements of the system are controlled by computer via a custom made software. The room illumination was arranged to CRI 95 which was close to the Calvin values obtained by using a standard flash in order to have the closest ones to the natural colors.

Standardization of photographic recording was achieved by using a laser beam directed to mid-facial line. After positioning of the face, photographs of each anterior tooth including canines and lateral and central incisors directed to mid labial and mid-papillary region were obtained at baseline and 2 weeks later. . At each imaging, camera was positioned at 90° to the longitudinal axes of each tooth and its lateral papillae.

Evaluation of fully automated photographic recording system introduced for the standardization and reproducibility of intraoral photographic recordings worked well.

No problem in movements of camera or recording of both the reference and consecutive images. The registration of reference images for the evaluation of reproducibility of consecutive images taken in two-weeks intervals was quite good. Statistical analysis revealed high reproducibility with no significant differences between the range of mean values of all five parameter measured in two intervals.

Keywords: Gingivomorphometry, photographic recording, image analysis.

AMAÇ ve KAPSAM

Araştırmamızın amacı, diş etinin biyotip ve morfolojik değerlendirilmelerinde, bilgisayar destekli PLC kontrollü ve tam otomasyonlu standardize dijital fotografik kayıt sistemini değerlendirmekti. Bu sistemin kullanılması ile elle ayarlanarak çekilen fotografik görüntülerde meydana gelen açılama ve tekrar konumlandırmalardaki farklılıklardan kaynaklanan görüntü bozulmalarının ortadan kaldırılması hedeflenmiştir.

Araştırmamızda test edilecek hipotezi ise, kişiye özel ve tekrarlanabilir koşullarda fotografik kayıt alabilecek bu PLC kontrollü tam otomasyonlu sistem ile dişeti morfolojik özelliklerinin klinik kayıtlarla kıyaslandığında doğru ve yüksek hassasiyette değerlendirilebileceğidir.

Bu hipotezin test edilmesi amacıyla;

1- *Güvenilirlik*: Ölçümlerin doğruluğu yönü ile, klinikte alınan ölçümler ile bilgisayar destekli standardize dijital fotografik görüntüler üzerindeki ölçümler arasındaki ilişki değerlendirildi.

2- *Tutarlılık*: Fotografik kayıtlar üzerinde yapılan ölçümlerin tekrarlanabilirliği farklı zamanlarda yapılacak ölçümlerdeki sapmanın belirlenmesi ile ortaya konuldu.

4- Sağlıklı durumda dişeti morfolojisi üzerine etkili olan faktörlerin, komşu dişler arası ilişkiler ve yumuşak dokunun keratinize dişeti, alveoler mukoza ve interdental papil konumu ve morfolojilerinin değerlendirilmesi ile analizi yapıldı.

Sağlıklı koşullarda ve hastalık durumunda dokular arasındaki ilişkileri değerlendirmek için kullanılacak bilgisayar destekli tam otomasyonlu standardize dijital fotografik görüntü analizlerinin klinik gerçeğe en yakın sonuçlar vermesi ve bu sonuçların aynı koşullar altında tekrarlanması sırasında oluşabilecek sapmaların <0.01 mm boyutlarında olması hem ilerideki araştırmaların hem de klinikte yapılan rutin uygulamalar sonrası ve uygulamalar arasındaki değişimlerin değerlendirilmesi açısından önemlidir.

Oluşturduğumuz ve test ettiğimiz bu sistem ile, sistemin doğası gereği invaziv olmayan bir yöntem kullanılarak yumuşak doku ile ilgili dişeti kenar kalınlığı da dahil olmak üzere hemen hemen tüm ölçümlerin rahatlıkla yapılabilmesi hedeflenmiştir.

GENEL BİLGİLER

Periodontal biyotip (Siebert ve Lindhe 1989), periodontal morfotip (Olsson ve ark. 1993) veya periodontal fenotip (Muller ve Eger 1997) tanımlamaları, kemik morfotiplerini, dişin şeklini, periodonsiyum ve dişetinin morfolojik karakteristiğini içermektedir. Ancak dokular arasındaki ilişkiler konusunda tam bir karar birliği söz konusu değildir.

Klinik düzeyde, periodontal biyotipin doğru teşhisi estetik (kök yüzeyi kapatma işlemleri gibi..) ve implant diş hekimliğini ile ilgili tedavilerin belirlenmesinde önemli kabul edilir (Fu et al. 2010, Cook et al. 2011).

1923'te, Hirschfeld ince alveolar kemik konturunun muhtemelen ince bir dişeti formu ile kaplı olduğunu bildirmiştir. 1950'lerin sonlarına doğru, Morris (1958) dişeti marjininin pozisyonunun diş pozisyonu ile ilişkili olduğunu bildirmiştir. Kuru insan kafatalarında yapılan bir çalışmada, interproksimal kemikğin posterior bölgede büyük oranda düz ve anterior bölgede ise dışbükey olduğu gözlenmiştir (O'Connor ve Biggs 1964).

Ochsenbein ve Ross (1969), dişeti anatomisinin altındaki kemik anatomisi tarafından belirlendiğini önermişt ve "dantelimsi" ve "düz" dişeti terimleri sunmuşlardır. Belirgin dantelimsi tip dişeti uzun ince kronlarla eşleşirken, kare diş formu düz tip dişeti yapısı ile beraber gözlenmektedir.

1977'de, Weissgold (1977) şekil ve işlevin ilişkili olduğunu vurgulamış ve dantelimsi bir periodonsiyumdaki dişeti dokularının düz periodonsiyuma göre genellikle daha ince olduğu belirtmişmiştir. Bu nedenle ince-dantelimsi tip ve kalın-düz tip terimlerini tanıtılmıştır. Kalın-düz biyotipin belirgin servikal dışbükeylilikler ve genişçe kontak alanlarında konumlandığını ancak, ince-dantelimsi biyotipin ise ince bir servikal dışbükeylilik ve çok küçük kontak alanlara sahip olduğunu vurgulamıştır. Weissgold' a göre; ince-dantelimsi tip dişetinde kontakt yüzeyleri dişin kesici köşesine yakın konumlanmış, daha az yapışık dişetine sahip olma eğiliminde ve irritasyona çekilme ile karşılık verir. Bu yorum daha sonra, geniş kare forma sahip örneklere kıyaslanan uzun dar santral kesicilerin ince bir periodonsiyuma sahip olduğunu ve daha fazla çekilme gösterdiğini bulan Olsson &ve Lindhe 'nin çalışmasında (1991) doğrulanmıştır. Kois (1996) restoratif marjinle ilişkili periodontal biyotip için bir sınıflama sunmuştur. Bununla mine-sement birleşimi ve kemik tepesi göz önünde bulundurulmuş ve üç sınıfta

tanımlanmıştır (yüksek, normal ve alçak tepe). Bu her üç tepe pozisyonlarındaki restoratif tedavi sonucu dişeti ve alveol tepe formu ile güçlü ilişkide olduğu ileri sürülmüştür.

Dişeti biyotipin tanımlanması klinik pratikte önemlidir, çünkü dişeti ve kemik yapıdaki farklılıkların restoratif tedavinin sonuçları üzerine belirgin etkisi olduğu gösterilmiştir. Doğal dişlenmede, kuron boyu uzatma işlemlerinden sonra "kalın-düz" dişeti biyotipli hastalarda "ince-kıvrımlı" biyotipli hastalara göre daha fazla yumuşak doku kazanımı gösterilmiştir (Pontoriero ve ark. 2001). Bu gözlem, daha sonra Olsson ve Lindhe (1991) tarafından rapor edilen yüksek dişeti çekilme sıklığıyla benzer paralellik göstermektedir. Ayrıca implant restorasyonlarında dişeti biyotipi, başarılı tedavinin anahtarlarından biri olarak gösterilmiştir. Özellikle immediyat tek diş implantlar ve komşu dişler arasındaki papil varlığı belirgin olarak "kalın-düz " biyotiple ilişkilendirilmiştir (Romeo ve ark. 2008). Ayrıca ince biyotipe sahip hastaların immediyat tek diş implant restorasyonlarında daha fazla çekilme tespit edilmiştir (Evans ve ark. 2008).

De Rouck ve ark. (2009) dişeti biyotipi konusunu yeniden değerlendirmişler ve dört klinik parametreye dayanarak, dişeti biyotip sınıflaması için yeni bir metod olan "görsel muayeneyi" geliştirmişlerdir. Referans olan 4 parametre: a) Kron genişliğinin-kron uzunluğuna oranı, b) dişeti yüksekliği, c) interdental papil yüksekliği ve d) dişeti kalınlığı. Bu parametrelerle yapılan sınıflamada sadece üst çene değerlendirilmiş ve dişeti biyotipleri şöyle tanımlanmıştır: a) İnce – kıvrımlı ve b) kalın – düz dişeti biyotipi. Birey için biyotip tek olarak kabul edildiğinden sınıflamada yine üst ve alt çene arasında bir fark yapılmamıştır. Bununla birlikte; bugüne kadar maxilla ve mandibulanın biyotipini karşılaştıran bir çalışma da yapılmamıştır.

Yine insan klinik çalışmaları (Tarnow ve ark. 1992), dişeti papilinin, interproximal kontak noktasından alveolar kemik kretine olan mesafenin ≤5 mm olduğu durumda embraşürlerin % 100 doldurduğunu; bu mesafenin 6 mm olduğu durumda doldurma oranının % 56 ve 7 mm olduğu durumda ise bu oranın % 27 olduğunu rapor etmiştir. İlave olarak, dolum oranında interproksimal mesafe, toplam embraşür ve boşluk hacmi gibi diğer faktörlerin de katkı sağlayabileceğini bildirmişlerdir. Yakın zamanda yayınlanan uzun dönem bir çalışmada, 10 yıl içerisinde interproksimal mesafenin <0.8 mm olduğu durumda % 28 oranda papilde kayıp olduğunu ve ≥1mm olduğu durumda ise bu oran % 56 olduğunu belirtilmiştir (Kim ve ark. 2008). Buna karşılık Cho ve ark.

(2006) embraşürü dolduran papil sayısının interproksimal mesafe artışıyla azaldığını ve papilin interproksimal mesafenin ≥4 mm olduğu durumda daima kaybolduğunu belirtmişlerdir. Ayrıca Martegani ve ark. (2007) kökler arasında artan interproksimal mesafenin, proximal kontak noktasından papil tepesine kadar olan mesafenin artışıyla paralellik gösterdiğini göstermiştir.

Ancak, biyotip sınıflaması ve bunların hastalık gelişimi ve tedavi prognozları üzerine etkilerine yönelik pek çok yayın bulunmasına karşın, dişeti kalınlığının dental papilin görünüşü üzerine etkisini inceleyen bir çalışma yapılmamıştır. Sağlığı korumak, plak kontrolünü geliştirmek için gerekli minimum keratinize ve yapışık dişeti genişliği ile ilgili bir karar birliği bulunmamasına rağmen, dar keratinize dişetinin olduğu alanlar mekanik travmaya ve zayıf oral hijyene maruz kaldığında, artmış dişeti çekilmesiyle ilişkilendirilmiştir (Wennström ve Lindhe 1983). Bu bulgular ışında keratinize ve yapışık dişeti genişliğinin özellikle enflamasyon varlığında papil genişliğini de etkileyebileceği spekule edilebilir. Ancak, bu yönü ile yayınlanmış deneysel veya uzun dönem takip çalışmaları bulunmamaktadır.

Dişeti kalınlığı, dişeti ve kemik morfotipi, diş boyutu ve keratinize doku parametrelerinin ilişkilerini inceleyen çalışmaların sistematik derlemesinde Zweers ve ark (2014), klinik değerlendirmede her ne kadar bilimsel kanıtlarla desteklenmese ve mevcut tanımlamalar yetersiz kalsa da, "ince-kıvrımlı" ve "kalın-düz" biyotipin görsel olarak tanımlandığını belirtmişlerdir. Sistematik derlemelerinin sonucu; diş, dişeti ve kemik morfolojileri arasında zayıf ilişkileri gösterse de, kemik morfolojisi, dişeti kalınlığı ve keratinize doku arasında zayıf pozitif yönde ilişki olduğu rapor edilmiştir (Şekil 1).

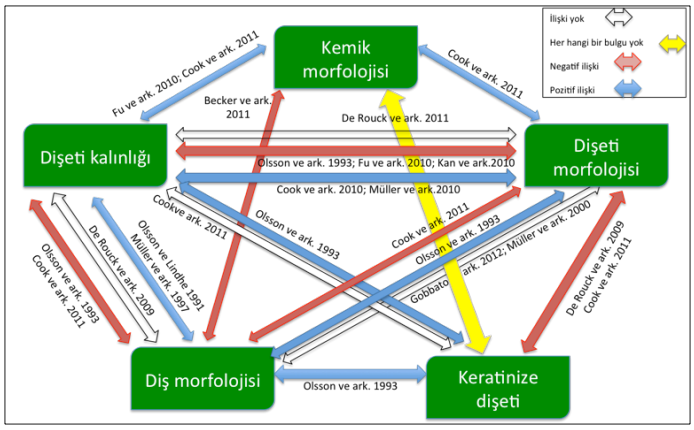

Şekil 1. Periodontal biyotip: Morfolojik unsurlar arası ilişki (Zweers ve ark (2014)).

Programlanabilir mantık denetleyicisi (PLC) tarafından kontrol edilen doğru akım (DC) makineleri ile ilgili az sayıdaki makale yayınlanmıştır. Armatür voltajını değiştirmek için bir PLC kullanarak bir DC motor/jeneratör setinin hız kontrolü için bulanık mantık yönteminin uygulanması (Graham ve Etezadi-Amoli 2000) ve kendi kendini ayarlayan regülatör teknolojisine dayanan uyarlanabilir denetleyicinin mevcut bir endüstriyel PLC'ye dahil edilmesi gerçekleştirilmiştir (Grandakly ve ark. 1996). Ayrıca, makineler ile PLC'ler arasında arabirim bulunmaktadır. Böylece, kademeli motorların beş eksenli rotor konumunu, yön ve hızını kontrol etmek, devre bileşenleri sayısını azaltmak, maliyeti düşürmek ve güvenilirliği arttırmak için bir endüstriyel PLC kullanılmıştır (Zein El din 1996). Anahtarlı manyetik dirençli motorlar için ayarlanabilir hız ve dc sürücülere alternatif olarak, tork ve hızı kontrol eden tekli lojik denetleyici, bir güç denetleyicisine bağlı dijital mantığı uygulamak için bir PLC kullanır (Hossain ve Ahmed 1995). Yapılan bir diğer uygulama sürücü sisteminin kontrolünü ve veri edinimini sağlayan bir PLC'ye sahip yolcu asansörleri için bir doğrusal indüksiyon motoru ile ilgilidir (Wing 1993). Güç kalitesini izlemek, bir elektrik tesisinin üretimini kesintiye uğratan aksaklıkları ve ekipmanın hassasiyetini belirlemek için iki PLC kullanılmıştır (Wagner ve ark. 1990).

GEREÇ VE YÖNTEM

Bu çalışmanın etik kurul onayı Erciyes üniversitesi Tıp Fakültesi Etik Kurulu'nun 20.12.2013 tarih ve 2013/763 nolu toplantı onayı ile alınmıştır.

Tam otomasyonlu standardize dijital fotografik kayıt sistemi

Önerilen ve test edilen sistem, tüm eksenlerde 0.1 mm hassasiyet ile servo motor mekanizma ile çalışan ve hijyenik koşulların göz önüne alınarak oluşturulmuştur.

Kamera sisteminin açısal hassasiyet 1 derecedir. Baş ve çenenin manuel olarak yerleştirilmesini takiben sistemin tüm unsurlarının hareketi sisteme ve kullanılan kameraya özgü olarak hazırlanmış yazılım ile gerçekleştirildi..

Sistemin temel elemanları (Şekil 2):

Lineer kızak ve servo motor: Sistem ufak bir servo motor ve Z-ekseni üzerinde çalışan dişli mekanizması ile çalışmaktadır. kameranın yarım daire sınırları içinde 210 derecelik hareketi yine servo motor ve hareket sensörleri ile kontrol edilen basamaklı dişli sistemi ile sağlanmaktadır.

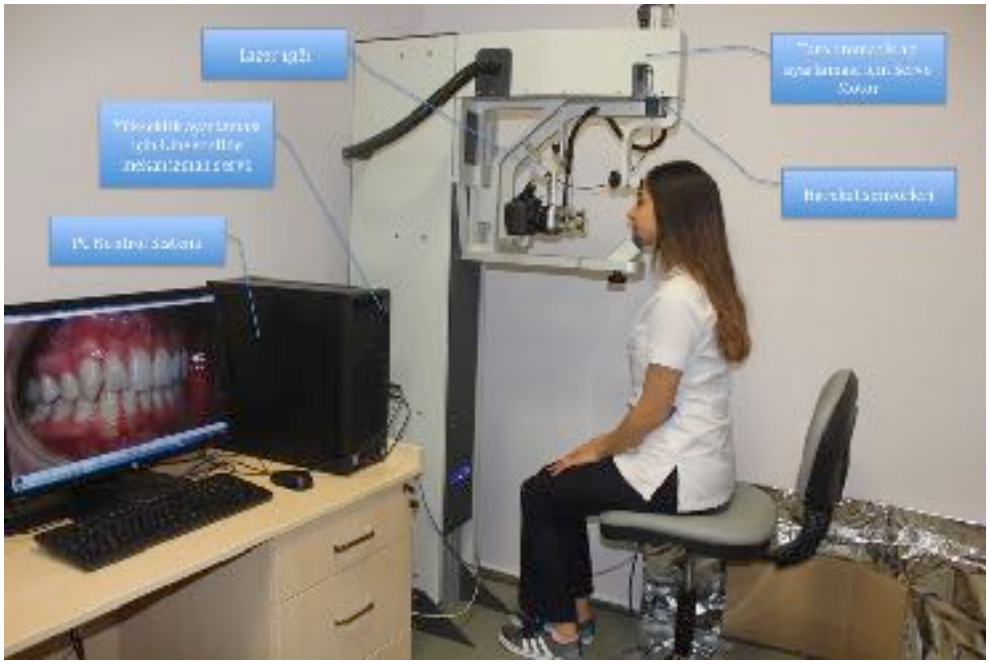

Şekil 2: Tam otomatik bilgisayar destekli ağız içi fotografik görüntüleme sistemi.

Kamera sabitleyici düzenek: Kamera temel tripod sabitleyici düzeneğine bağlanarak hasta ağızının sanal merkezi çevresinde 201 derecelik yarı çapta hareket etmektedir (Şekil 23). Ağız için ön dişlerin çekimi 0 ila 201 derecelik pozisyonlandırmalarda alınmıştır. İlave olarak, kameranın yüksekliği kişisel düzeyde çene ve baş konumlandırması ile sağlanmıştır. Kamera bağlantı aygıtı için 7000 serisi aliminyum ve lineer kızak için ise sıfır boşlukla sertleştirilmiş çelik kullanılmıştır

Baş ve çenenin konumlandırılması: Baş ve çene konumunda hasta otururu posizyondadır ve uygun tutuculara manuel olarak yerleştirilerek konumlandırma sağlanır. Her iki aparey de hareketlidir ve kişisel olarak ayarlanabilirler (Şekil 3). baş dayayıcı aparey 314 seri paslanmaz nikel-koryum karışımı olup üzeri plastik alaşım ile kaplıdır.



Şekil 3: Tam otomatik bilgisayar destekli ağız içi fotografik görüntüleme sisteminin baş ve çene konumlandırma ve standardizasyon için işaretleme parçaları.

PLC ünite ve yazılım: Sistemin çalışması ve fotografik kayıtların kontrolü için özel şahsi bir yazılım hazırlandı (Şekil 4). İlave olarak, hasta şahsi kayıtları (yaş, cinsiyet, hastane kayıtları gibi.) yazılım kullanılarak kaydedildi

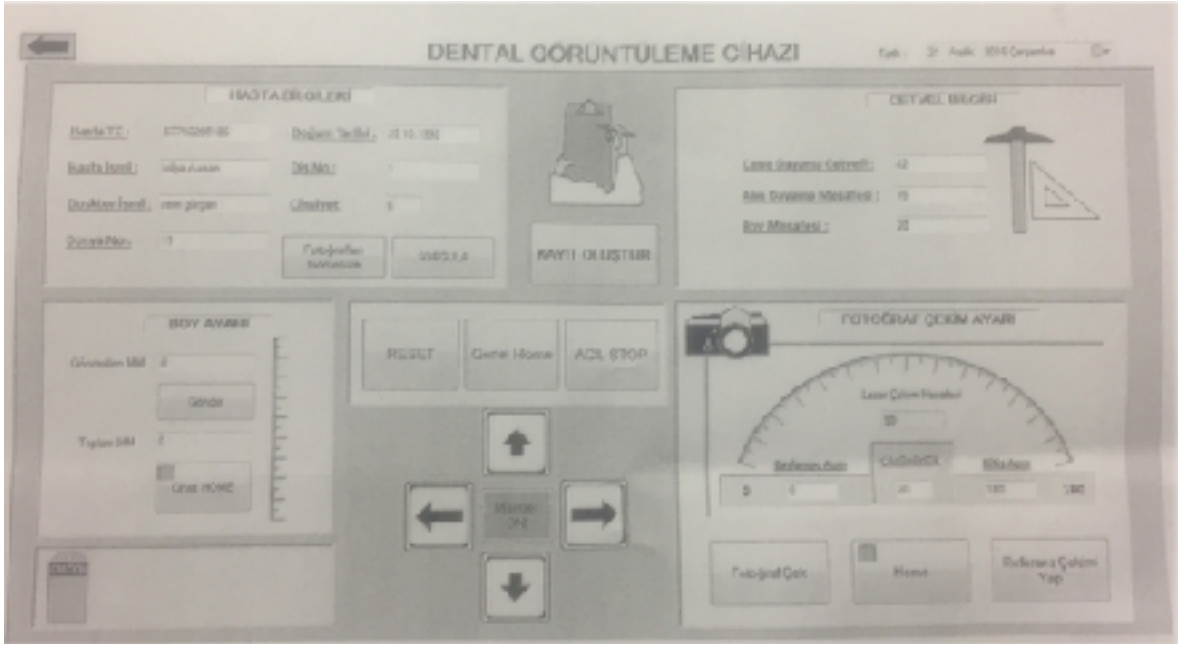

Şekil 4: Tam otomatik bilgisayar destekli ağız içi fotografik görüntüleme sisteminde kullanılan yazılımın arayüzü

Dijital kamera

Çalışmamızda fotografik kayıtlar için yüksek kalitede 60 mm'lik makro lens (Canon EF-60 mm, f 2.8 Macro, Canon Inc., Öta Tokyo, Japonya) ile beraber DSLR kamera (Canon EOS 70D, Canon Inc., Ōta, Tokyo, Japonya) ve odak mesafesi önceden ayarlanmış LED ışık sistemi kullanılmıştır (Şelik 5).

Sistemin fotografik kayıt alabilmesinde aşağıda tanımlana çekim ayarları kullanılmıştır: Hassasiyet: her açılamadaki yansımanın kontrol edilmesindeki ISO değerleri otomatik modda; deklanşör hızı: 1/125 s; açıklık: F 22; beyaz dengesi: Yüzde 18'lik gri kart (Kodak Grey Cards Cat N° E152 7795, Eastman Kodak Co., Rochester, New York), ve odak: Otomatik.

Sistemin klinik ortamda test edilmesi

Çalışma grubu:

Erciyes Üniversitesi Diş Hekimliği Fakültesi lisans, doktora ve uzmanlık öğrencileri arasından aşağıda sıralanan "dahil olma" kriterlerine göre seçilecek olan gönüllü bireyler çalışma gruplarını oluşturdu.

Dahil olma kriterleri:

1- 18 yaş ve üzeri sistemik yönden sağlıklı bireyler.

2- Her iki çenede de, sağ-sol 1. premolar dişler arasında eksik diş olmaması

3- Sigara içmeyen bireyler

4- Son 6 ay içerisinde antibiyotik ve antienflamatuar ilaçları kullanmamak.

5- Dişeti morfolojisi üzerine etkili sistemik durumu olmamak ve/veya ilaç kullanmamak.

6- Analizlerin yapılacağı bölgelerdeki dişlerde sürme problemi veya çapraşıklık, restorasyon, çürük ve diş dokusu madde kaybı olmamak.

7- Miller Sınıf I 'den daha ileri düzeyde dişeti çekilmesi olmamak

8- Gönüllü olmayı kabul etmek ve hasta onam formunu imzalamak.

Bu kriterler doğrultusunda 10 gönüllü Diş Hekimliği Fakültesi lisans öğrencisi çalışmaya dahil edildi.

Ağız içi fotografik kayıtlar:

Sağ-sol 1. premolar dişler (toplam 6 diş) arasındaki her bir diş için mesial ve distal ara kontakt noktasında ve vestibül orta yüzlerde dişlerin uzun aksına 90°lik ve orta vestibül yüzeyinde profili yakalayabilmek için 180°lik açı ile fotoğrafları çekildi (Şekil 5).

Tüm fotoğrafik kayıtlar, %10'luk iyot solüsyonu ile boyanmadan ve boyandıktan sonra alındı. Yüzde 10'luk iyot solüsyonu ile alınan fotografik kayıtlarda 0.5 mm'lik ölçüm aralığını gösteren periodontal sondanın görüntüsünün de kayıtlarda olması sağlandı ve bu fotoğraflar kalibrasyon işlemlerinde ve ölçüm analizlerinde kontrol olarak kullanıldı.

Her bireyin her çenesi için toplam 22 (11 adet %10 luk iyot solüsyonu ile boyanmadan ve 11 adet boyandıktan sonra) ağız içi fotoğrafı çekildi.

Çekilen her fotoğrafın açılaması, kadraj sınırlarındaki referans noktaları, kadraj ve aydınlatma (oda ve flaş ışığı) değerleri kaydedildi.



Şekil 5: Farklı açılarda programlanmış fotograf makinesinin hareketleri

Fotografik kayıtlar üzerinde yapılan ölçümler (Weinlander verk. 2009):

i- Yumuşak doku (Dişeti) :

1. Keratinize dişeti genişliği
2. Papil boyutları: Genişliği ve Yüksekliği

ii- Kuron morfolojisi:

1. Kuron genişliği
2. Kuron yüksekliği

Elde edilen tüm veriler 0,001 pixel hassasiyetinde kaydedildi.

Klinik ortamda sistemin test edilmesi:

Fotografik kayıtlar üzerindeki ölçümlerin doğruluğu (*Güvenilirlik*) aşağıdaki yöntemlerle değerlendirildi:

1- %10'luk iyot solüsyonu ile boyanarak alınan fotoğraflar üzerinde yapılan ölçümler boyanmadan alınan görüntüler üzerinde yapılan ölçümlerle kıyaslandı.

2- Klinik kayıtlardaki değerlerin %10'luk iyot solüsyonu ile boyanarak ve boyanmadan elde edilen fotoğraflardaki ölçümlere olan yakınlığı hesaplandı.

Fotografik kayıtlardaki ölçümlerin tekrar edilebilirliğinin (*Tutarlılık)* değerlendirilmesi için hem fotografik hem de klinik kayıtlar her iki gruptan rastgele seçilen 4'er (tüm materyalin % 40'sini oluşturacak şekilde) birey için 10 gün ara ile tekrarlandı.

Fotografik kayıtlardaki ölçümlerin tutarlılığı ise yine iki şekilde değerlendirildi. Bunlar:

1- Tüm ölçümler 15 gün ara ile tekrar edilerek ölçüm sapmaları hesaplandı,

2- 10 gün ara ile elde edilen görüntüler üst üste çakıştırılarak görüntü analiz programları (*ImageJ*) ile kayma ya da bozulmanın mevcut olup olmadığı kontrol edildi.

Görüntü analizi

Çalışmamızda elde edilen görüntülerin analizi ve ölçümler için *Apple IMac* ve *IOS* işletim sistemidir. Ölçümler için ise ImageJ yazılımı 4428x2828 standart resim boyutlarında kullanıldı (Şekil 6).

Şekil 6: Ölçümler için kullanılan ImageJ yazılımı ve 4428x2828 standart resim boyutlarında değerlendirilen bir örnek fotografik kayıt.

İstatiksel analiz

Kolmogorov-Smirnov testi kullanılarak verilerin normal dağılıp dağılmadı kontrol edildi. İstatiksel analizlerde, 10 öğrenciden alınan yukarıda bahsedilen ölçümler havuzlanarak farklı zamanlarda eledilen fotografik görüntüler üzerinde hesaplandı.

Ölçümlerin güvenilirliği gözlemci içi ve gözlemciler arası değişkenler eşleştirilmiş t-testi, intra-class correlation coefficient (ICC) ve Pearson korelasyon katsayısı hesaplamaları kullanılarak yapıldı.

Ölçümlerin geçerliliği de Spearman's rank korelasyon katsayısı hesaplamaları kullanılarak yapıldı.

Testlerin güvenilirliğin de p değeri < 0.05 kabul edildi. Tüm analizler ticari bir istatistik yazılımı (SPSS Statistics 20.0, SPSS Inc., Chicago, USA) kullanılarak yapıldı.

BULGULAR

Tam otomasyonlu sistem başarı ile özel aydınlatmalı Periodontoloji A.D.'daki arşiv odasına kuruldu ve sistemin elemanlarının çalışması kontrol edildi (Şekil 2 ve 3). hem hasta başı konumlandırılmasında hem de fotografik kayıtların farklı zamanlarda elde edilmesinde her hangi bir problem yaşanmadı.

Ölçümlerin tekrarlanabilirliği

Tablo 1'de gözlemci içi ve gözlemciler arası tutarlılık ve klinik ölçümlerle olan ilişki.ler gösterilmektedir

Eşleştirilmiş t-testi analizinde istatiksel olarak her hangi bir anlamlı fark bulunamadı.

ICC analizinde gözlemci içi katsayılar 0,831 ila 0,941 arasında iken gözlemciler arası değerlerin sınırları 0,941 ila 0,969 arasındaydı. Aynı yüksek tutarlılık değerleri Pearson korelasyon analizinde de kaydedildi (Tablo 1).

Tablo 1: Gözlemci içi ve gözlemciler arası tutarlılık ve klinik ölçümlerle olan ilişki.

	Gözlemci içi		
Değişkenler	Gözlemci 1	Gözlemci 2	Gözlemciler arası
	Paired t-test		
Keratinize dişet - genişliği	A.D.	A.D.	A.D.
Papil boyutu: Genişlik	A.D.	A.D.	A.D.
Papil boyutu: Yükseklik	A.D.	A.D.	A.D.
Kuron genişliği	A.D.	A.D.	A.D.
Kuron yüksekliği	A.D.	A.D.	A.D.
	ICC		
Keratinize dişet - genişliği	0.926*	0.901*	0.941*
Papil boyutu: Genişlik	0.892*	0.897*	0.901*
Papil boyutu: Yükseklik	0.892*	0.897*	0.901*
Kuron genişliği	0.831*	0.843*	0.921*
Kuron yüksekliği	0.941*	0.856*	0.969*
	Pearson's korelasyon katsayısı		
Keratinize dişet - genişliği	0.914**	0.935**	0.974**
Papil boyutu: Genişlik	0.894**	0.884**	0.934**
Papil boyutu: Yükseklik	0.882*	0.847*	0.911*
Kuron genişliği	0.891**	0.885**	0.874**
Kuron yüksekliği	0.857**	0.863**	0.894**

ICC: Intra Class Corelation katsayısı ICC değeri 0.81-1.00- Mükemmel güvenilirlilik
(*) $p<0.05$. (**) $p<0.01$. A.D.: Anlamlı değil.

Görüntülerin çakıştırılması

Şekil 7'de üst çene ön bölgedeki tüm dişler için iki hafta ara ile eldilen görüntüler ve Şekil 8 (Santral dişler için) ve 9'da (Lateral ve kanin dişler için) da görüntülerin çakıştılması gösterilmektedir.

Şekil 7: Başlangıçta ve 15 gün sonra, üst çene santral, lateral ve kanin dişlerinin orta hattına 90 derecelik açı ile alınan fotografik kayıtlar.

Şekil 8: Başlangıçta ve 15 gün sonra alınan fotografik kayıtlar santral dişler için çakıştırıldı.

Şekil 9: Başlangıçta ve 15 gün sonra alınan fotografik kayıtlar lateral ve kanin dişleri için çakıştırıldı.

Ölçümlerin güvenilirliği

Gözlemci 1 ve 2 için yumuşak doku ölçümleri için Spearman's rank katsayıları sırası ile; 0.811 ve 0.807 ($p < 0.01$) di. Kuron morfolojisi ölçümleri için aynı analiz sonuçları; gözlemci 1 ve 2 için sırası ile 0.849 ve 0.843 ($p < 0.01$) di. Şekil 10. klinik fotografik ölçümler ile klinik ölçümler arasındaki ilişkiyi göstermektedir.

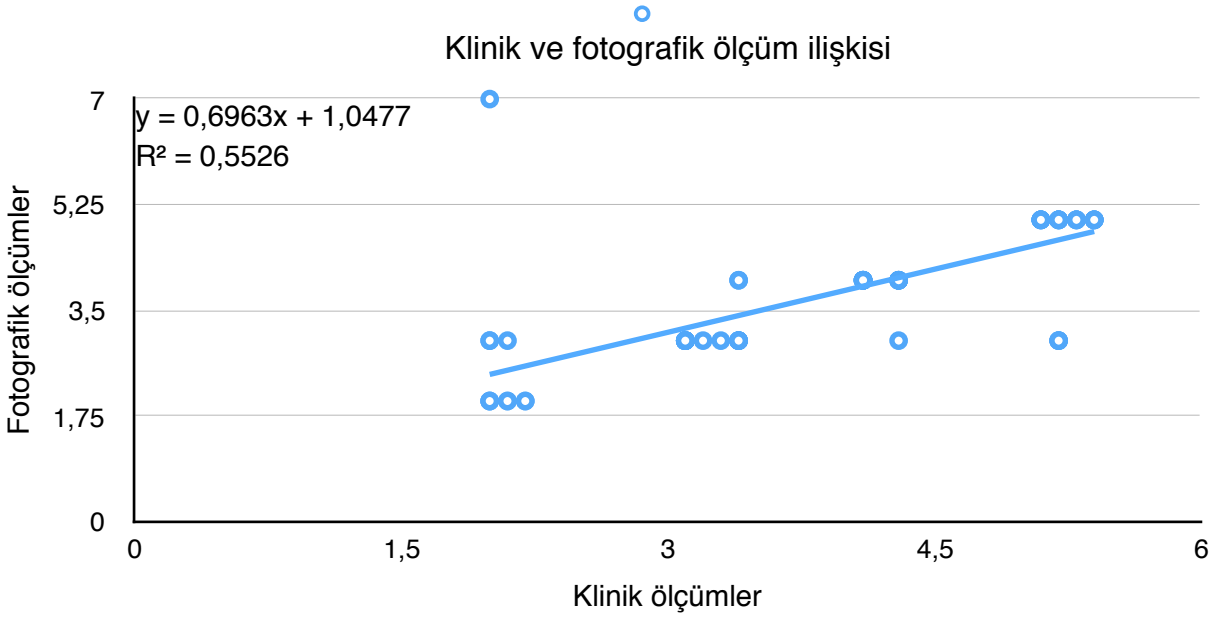

Şekil 10. Klinik ve fotografik ölçümler arası ilişki

TARTIŞMA VE SONUÇ

Tasarımı ile orijinal olan yapımını gerçekleştirdiğimiz ve klinik ortamda da test ettiğimiz tam otomasyonlu fotografik kayıt sistemi iki hafta ara ile alınan görüntülerin tekrarlanabilirliği ve görüntü üzerinde yapılan ölçümlerin tutarlılığı açısından oldukça iyi ve klinik ortamlar açısından kabul edilebilir bulunmuştur.

Tek lensli refleks konvansiyonel bir fotograf makinesi kullanılarak yapılan ve ayarlamaları elle olan Rosa and Elizondo (2015) tarafından yayınlanan benzer bir sistem hafif olması ve sahada da kullanılabilmesi açısından değerlendirilmiştir. her ne kadar yazarlar görüntüler üzerindeki ölçümlerini güvenilir bulsa da görüntülerin belli bir zaman aralığında tekrarlanmasını değerlendirmemişlerdir. Aksine bizim oluşturduğumuz bu sistem sadece hassas ölçümlere izin vermekle kalmıyor hem görüntülerin aynı standartta belli zaman aralıklarında da alınabilmesini sağlamaktadır.

Gingivomorfometri metodu, Weinlander ve ark. (2009) tarafından tanıtılmış yeni bir kavram olarak hem yumuşak doku hem de kuron morfolojisi üzerinde ölçüm yapmaya ve bunlar arasındaki estetik ilişkilerin saptanmasına katkıda bulunmaktadır.

Elde edilen görüntüler üzerinde yapılan ölçümler ve bunların tutarlılık analizleri yüksek tekrarlanabilirlik sonuçları vermiştir (Tablo 1).

Kamera konumlandırılması, zayıf odaklama, yüksek ve düşük pozlama ve ilgili alanın kadraja yeterince yerleştirilememesi gibi pek çok hata fotografik kayıt işlemleri sırasında oluşabilmektedir. Diğer bir problem ise hasta konumumlandırması ve Frankfort düzleminin yanlış ayarlanmasına bağlı olabilir. Fotografik kayıt kalitesi ise ile ilgili olarak; fotograf çekme eğitimi ve tecrübesi, kameranın iligili objeye görü konumlandırılması ve açılama önem kazanmaktadır. El ayarı ile yapılan çekimlerde, 1. ile 2. ve hatta sonraki çekimlerde kadraj kayması meydana geldiğinden çekilen resimlerin değerlendirilmesi ve ölçüm alınması zorlaşmakta hatta imkansız hale gelmektedir.

Bizim oluşturduğumuz bu sistemde bilgisayar komutları ile fotograf makinasını yönlendirilerek istenen açı ve uygun kadrajın ayarlanması sağlamaktadır. Dijital fotoğraf makinası kullanılacağından dolayı görüntünün istenen açıda olup olmadığı hem kamera ekranından hem de sistemdeki ray üzerindeki açı değerinden kontrol edilebilmektedir. Bu ayarlama esnasında kadraj ve konum bilgileri *özel yazılım* vasıtasıyla *bilgisayar*a kaydedilmekte ve bir sonraki çekimde aynı birey için olan değerlere göre çekim

yapılarak standarizasyon sağlanmaktadır. Böylece bireyin ilk fotografik kayıdı ile diğer kayıtları arasında kadraj ve açılama farklarını en aza indirmekte ve ölçümler minimum hatayla yapılabilmektedir.

en önemli konulardan bir de başın konumlandırmasının standardizasyonudur(Ettorre ve ark. 2006; Schaaf ve ark. 2006). En ufak bir konum değişikliği referans alınan anatomik landmarklarda konum değişimine sonucunda da yapılan ölçümlerin tutarsızlığına yol açacaktır. Bu amaçla sistemimizde sadece baş ve çene konumu sabitleyicileri değil heme yatay hem de dikey düzlemde de konum standardizasyonu için lazer ışını ile işaretleme yapılmaktadır.

Sistemimizde 60 mm'lik makro lens kullanılmıştır. Bunun sebebi yeni nesil dijital SLR kameraların sensör özelliği 35 mm'lik kemaralar göre %50 daha fazla olmasıdır. Bu yönü ile dijital kameralarda kullanılan 60 mm'lik makro lens 35 mm'lik film kamerlardaki 90 mm'ye denk gemektedir (Hoffman 2006).

Görüntü analizinde kullanılan program, ImageJ herkese açık bir program olup her türlü ölçüm ve alan hesaplama 0,001 piksel hassasiyetinde yapılabilmekte (Abramoff ve ark. 2004) ve güvenilir ve tekrarlanabilirliğinin yüksek olduğu gösterilmiştir (Kerner ve ark. 2007).

Güvenilir ve tekrarlanabilir fotografik kayıt teknikleri klinik ortamda hassas ve tutarlığı ölçüm ve değerlendirmelerin yapılmasını sağlamaktadırlar (Snow 009).

Sistem ile ilgili başarı kriterleri:

1- Sistemin planladığımız şekilde kurulması ve mekanik aksamın kusursuz bir şekilde çalışması: Klinik ortamda yapılan testler bunu göstermiştir.

2- Yazılımın başarılı bir şekilde mekanik aksamı her seferinde aynı hassasiyette çalıştırması: Sistemin kendi başına çalışabilmesi gösterilmişir.

Fotografik kayıt sistemi ile ilgili başarı kriterleri:

1- Kalibrasyonun başarılı olması.

2- Güvenilir ve tutarlı fotografik görüntüleme analiz yönteminin planlanan dizayn ölçüsünde oluşturulması.

Araştırma doğru, tekrarlanabilir ve invaziv olmayan bir tam otomasyonlu ağız içi fotografik kayıt sisteminin test edilerek klinik uygulamalar sonrası yapılacak etkinlik

değerlendirmelerinde ölçüm ve yorum bazında daha hassas ve tutarlı olunabilmesini amaçlamaktadır.

Tasarlanıp üretilen sistemle ilgili literatürler detaylı incelendiğinde, tam otomasyonlu ve çok hassas pozisyonlamaya sahip yapının olmadığı gözlemlenmiştir. Burada, bu sistemin bir ilk olması ile özellikle diş hekimliği dalında ağız içi görüntüleme yönü ile büyük bir açığı kapatması hedeflenmişti.

Dişeti morfolojik unsurlarının klinik kayıtlar dışında değerlendiren literatürde yayınlanan teknikler (Chang ve ark. 1999; Furhauser ve ark. 2005, Ricci 2007, Alpiste-Illueca 2004, Tsiolis ve ark. 2003, Januario ve ark. 2008, Barriviera ve ark. 2009, Thomason ve ark. 2005, Walivaara ve ark. 2007, Mormann ve Bindl 2002, Windisch ve ark. 2007 ve Weinlander ve ark. 2009) arasında önerilen yöntemler dişeti morfolojisinin belli bölümlerinin değerlendirilmesinde kullanılabilirken, araştırmamızda geliştirdiğimiz bu yöntem bilgisayar destekli tam otomasyonlu olması yönü ile sadece morfolojik durum ve ilişkiler değil, rutin cerrahi ve cerrahi olmayan periodontal tedaviler sonrası gözlenen iyileşme hem yumuşak doku görüntüsündeki değişimler ile *kalitatif*, ve <0.01 mm ölçüm hassasiyeti ile yapılan morfolojik ve konum değişikliği ölçümleri ile *kantitatif* olarak hem de, uygulanan tedavilerin uzun dönem takiplerinde en önemli problem olan ölçümlerin tutarlılık boyutu yönüyle de değerlendirebilmektir.

Bu kapsamda araştırmamızın özgünlüğü;

1- Bilgisayar destekli ve tam otomasyonlu olarak çalışan ilk sistem olması.

Fotografik kayıtlar genellikle profesyonel fotoğrafçılar tarafından alınmaktadır. Bu durumda fotoğrafçının görsel hafızası önem kazanmakta ya da bir önceki kayıt görüntüsü rehber alınarak aynı konumda fotografik kayıt yenilenebilmektedir. Her iki durumda da kayıt sisteminin kontrolü fotoğrafçının elindedir.

El ile ayarlanarak (Manuel) alınan fotografik kayıt sistemlerinin sınırları arasında tekrarlanan konumların tutarsızlığı ilk sırayı oluşturmaktadır. Bilgisayar ile desteklenen tam otomasyonlu hareket sistemi ise açılamaların tekrarlanabilmesini sağlamakta ve seçilen referans noktaları ile değişenkenlik gösteren ölçüm noktaları arasındaki ölçümler gerçeğe daha yakın olmaktadır. Test edeceğimiz sistemin de en önemli özelliği bu tekrarlanabilir kayıtların en az hata ile elde edilmesidir.

2- Kullanıcı hata payını sıfıra oldukça yakın değerlere indirebilecek bir sistem olmasıdır.

Tüm ölçüm sistemlerinde hata payının en büyük kısmı ölçüm noktalarının neler ve nerede olduğuna karar veren gözlemcilere aittir. Özellikle de gözlemcinin kendi içindeki

tutarsızlık başka bir gözlemci ile kıyaslandığında daha büyüktür. Bu hata payının en aza indirgenmesi, kalibrasyon ve seçilecek noktaların en belirgin şekilde gözlemciye sunulması ile mümkün olacaktır. Sistemizin diğer bir özgünlüğü ise tekrarlanabilir ölçümler için tüm noktaların en doğru şekilde gözlemciye sunulabilmesidir. Bu amaçla görüntü çözünürlüğü hem kayıtta hem de analiz safhasında yüksek seviyede tutuldu. Böylece, referans noktalar gözlemci için daha kolay belirgin hale geldi ve tekrarlanan değerlendirmelerde gözlemcinin ölçüm yapması dışında karar vermesi gereken bir durum kalmadı. Kullanılan fotografik analiz programı ile de hassasiyet gerçek referans düzleminin (periodontal sonda) piksel boyutu ile kıyaslanarak sıfıra en yakın değere indirilmeye çalışıldı.

3- Klinik uygulamaların sonuçlarının değerlendirilmesinde tarafsızlığı (objektifliği) hem güvenilirlik hem de tutarlılık düzeyinde sağlayabilecek olması.

Klinik uygulamlarda başarı hedeflenen doku konum ve görünümlerindeki istenen yöndeki değişimlerin saptanabilmesidir. Ancak, önyargılı yaklaşımlar ve objektif olmayan kriterler ile karar verilmesi sonuçlardaki tarafsızlığı etkiler. Oysa ki, tamamiyle objektif kriterler ve değişimlerin tüm referans noktalarının sabit kalıp değerlendirilen noktaların konum değişimlerinin değerlendirildiği bir sistem klinik sonuçların objektif bir şekilde değerlendirilmesini sağlamıştır.

Bütün bu özellikleri ve açıklanan özgünlüğü ile test edeceğimiz sistem, hassas ve alan olarak ufak boyutta çalışılması gereken dişeti veya alveolar mukoza ile ilgili yapılacak tüm tedavilerin sonuçlarının en optimum ve güvenilir şartlarda değerlendirilmesini mümkün kılabilecektir.

Sonuç

Tam otomasyonlu olarak standardize ağız içi fotografik kayıt sistemi başarılı bir şekilde programlanan açılarda fotografik kayıt alabilmiş ve farklı zamanlarda alınan görüntüler arasında da diş bazında hiç genel çene içi konumlarda ise oldukça az bir sapma olduğu gözlenmiştir.

Bu yönü ile cihaz ağız içi dişeti morfolojik değişimleri ile ilgili yapılacak tedavi amaçlı cerrahi müdahalelerin klinik olarak değerlendirilmesinde ve hassas analizlerinde başarılı bir şekilde kullanılabilecektir.

KAYNAKLAR

Abdallah S, Nijmeh S. Two axes sun tracking system with PLC control. Energy Conversion and Management , 2004, 45, 1931–1939.

Abramoff, M. D., Magelhaes, P. J. & Ram, S. J. (2004) Image processing with ImageJ. Biophotonics International 11, 36–42.)

Alpiste-Illueca F. Dimensions of the dentogingival unit in maxillary anterior teeth: a new exploration technique (parallel profile radiograph). Int J Periodontics Restorative Dent 2004;24:386–96.

Barriviera M, Duarte WR, Januario AL, et al. A new method to assess and measure palatal masticatory mucosa by cone-beam computerized tomography. J Clin Periodontol 2009;36:564–8.

Cardaropoli D, Re S, Corrente G. The Papilla Presence Index (PPI): a new system to assess interproximal papillary levels. Int J Periodontics Restorative Dent 2004;24:488–92.

Chang M, Wennstrom JL, Odman P, Andersson B. Implant supported single-tooth replacements compared to contralateral natural teeth. Crown and soft tissue dimensions. Clin Oral Implants Res 1999;10:185–94.

Cho, H. S., Jang, H. S., Kim, D. K., Park, J. C., Kim, H. J., Choi, S. H., Kim, C. K. & Kim, B. O. (2006) The effects of interproximal distance between roots on the existence of interdental papillae according to the distance from the contact point to the alveolar crest. Journal of Periodontology 77, 1651–1657.

Chong K.K., Wong C.W.. General formula for on-axis sun-tracking system and its application in improving tracking accuracy of solar collector. Solar Energy, 2009, 83, 298-305.

Cook, D. R., Mealey, B. L., Verrett, R. G., Mills, M. P., Noujeim, M. E., Lasho, D. J., Cronin, R. J. & JR., (2011) Relationship between clinical periodontal biotype and labial plate thickness: an in vivo study. International Journal of Peri- odontics and Restorative Dentistry 31, 345–354.

De Rouck, T., Eghbali, R., Collys, K., De Bruyn, H. & Cosyn, J. (2009) The gingival biotype revisited: transparency of the periodontal probe through the gingival margin as a method to discriminate thin from thick gingiva. Journal of Clinical Periodontology 36, 428–433.

Ettorre G, Weber M, Schaaf H, Lowry JC, Mommaerts MY, Howaldt HP: Standards for digital photography in craniomaxillofacial surgery e part I: basic views and guidelines. J Cranio Maxill Surg 34: 65e73, 2006.

Evans, C. D. & Chen, S. T. (2008) Esthetic out- comes of immediate implant placements. Clini- cal Oral Implants Research 19, 73 –80.

Fu, J. H., Yeh, C. Y., Chan, H. L., Tatarakis, N., Leong, D. J. & Wang, H. L. (2010) Tissue biotype and its relation to the underlying bone morphology. Journal of Periodontology 81, 569– 574.

Furhauser R, Florescu D, Benesch T, et al. Evaluation of soft tissue around single-tooth implant crowns: the pink esthetic score. Clin Oral Implants Res 2005;16:639-44.

Gobbato, L., Tsukiyama, T., Levi, P. A. Jr, Grif- fin, T. J. & Weisgold, A. S. (2012) Analysis of the shapes of maxillary central incisors in a Caucasian population. International Journal of Periodontics and Restorative Dentistry, 32, 69 – 78.

Graham M. and Etezadi-Amoli M., "Design, implementation and simulation of PLC based speed controller using fuzzy logic,"in Proc. IEEE Power Eng. Soc. Summer Meeting, vol. 4, 2000, pp. 2475–2480.

Ghandakly A. A., Shields M. E., and Brihoum M. E., "Design of an adaptive controller for a DC motor within an existing PLC framework," in Proc. Conf. Rec. 31st IEEE Industry Applications Society Annu. Meeting, vol. 3, 1996, pp. 1567– 1574.

Henriksson K, Jemt T. Measurements of soft tissue volume in association with single-implant restorations: a 1-year comparative study after abutment connection surgery. Clin Implant Dent Relat Res 2004;6:181–9.

Hirschfeld, I. (1923) A study of skulls in the American museum of natural history in rela- tion to periodontal disease. Journal of Dental Research 5, 241–265.

Hoffman WY: Photography in plastic surgery. In: Mathes SJ (ed.), Plastic Surgery, Philadelphia: Saunders, 151e165, 2006

Hossain A. and Ahmed A.,"A new integrated controller for switched reluctance motor,"inProc. Conf. Rec. 30th IEEE Industry Applications Society Annu. Meeting, vol. 3, 1995, pp. 1917–1921.

Ioannides M.G. Design and Implementation of PLC-Based Monitoring Control System for Induction Motor. IEEE Transactions on Energy Conversion, 2004. 19, (3), 469-476.

Januario AL, Barriviera M, Duarte WR. Soft tissue cone-beam computed tomography: a novel method for the measurement of gingival tissue and the dimensions of the dentogingival unit. J Esthet Restor Dent 2008;20: 366–73; discussion 374.

Jemt T. Regeneration of gingival papillae after single-implant treatment. Int J Periodontics Restorative Dent 1997;17:326–33.

Kerner S, Etienne D, Malet J, Mora F, Monnet-Corti V, Bouchard P. Root coverage assessment: validity and reproducibility of an image analysis system. J Clin Periodontol 2007; 34: 969–976. doi: 10.1111/j.1600-051X.2007.01137.x.)

Kim, T., Miyamoto, T., Nunn, M. E., Garcia, R. I. & Dietrich, T. (2008) Root proximity as a risk factor for progression of alveolar bone loss: the Veterans Affairs Dental Longitudinal Study. Journal of Periodontology 79, 654–659.

Kois, J. C. (1996) The restorative-periodontal interface: biological parameters. Periodontology 2000 11, 29 –38.

Martegani, P., Silvestri, M., Mascarello, F., Scipioni, T., Ghezzi, C., Rota, C. & Cattaneo, V. (2007) Morphometric study of the interproximal unit in the esthetic region to correlate anatomic variables affecting the aspect of soft tissue embrasure space. Journal of Periodontology 78, 2260–2265.

Mormann WH, Bindl A. All-ceramic, chair-side computer-aided design/computer-aided machining restorations. Dent Clin North Am 2002;46:405–26.

Morris, M. L. (1958) The position of the margin of the gingiva. Oral Surgery, Oral Medicine, and Oral Pathology 11, 969–984.

Muller, H. P. & Eger, T. (1997) Gingival pheno- types in young male adults. Journal of Clinical Periodontology 24, 65 –71.

Muller, H. P., Heinecke, A., Schaller, N. & Eger, T. (2000) Masticatory mucosa in subjects with different periodontal phenotypes. Journal of Clinical Periodontology 27, 621–626.

Nordland WP, Tarnow DP. A classification system for loss of papillary height. J Periodontol 1998;69:1124–6.

O'Connor, T. W. & Biggs, N. (1964) Interproximal craters. Journal of Periodontology 35, 326–330.

Ochsenbein, C. & Ross, S. (1969) A reevaluation of osseous surgery. Dental Clinics of North America 13, 87 –102.

Olsson M, Lindhe J. Periodontal characteristics in individuals with varying form of the upper central incisors. J Clin Periodontol 1991;18:78-82.

Olsson, M., Lindhe, J. & Marinello, C. P. (1993) On the relationship between crown form and clinical features of the gingiva in adolescents. Journal of Clinical Periodontology 20, 570–577.

Pontoriero, R. & Carnevale, G. (2001) Surgical crown lengthening: a 12-month clinical wound healing study. Journal of Periodontology 72, 841–848.

Rosa G.M. and Elizondo M.L.. New portable system for dental plaque measurement using a digital single-lens reflex camera and image analysis: Study of reliability and validation Journal of Indian Society of Periodontology, Vol. 19, No. 3, May-June, 2015, pp. 279-284

Ricci A. An objective method to measure soft tissue behavior around single-tooth implants. Part 1: vertical measurements. Eur J Esthet Dent 2007;2:434–46.

Romeo, E., Lops, D., Rossi, A., Storelli, S., Ro- zza, R. & Chiapasco, M. (2008) Surgical and prosthetic management of interproximal region with single-implant restorations: 1-year pro- spective study. Journal of Periodontology 79, 1048–1055

Savitha B, Vandana KL. Comparative assesment of gingival thickness using transgingival probing and ultrasonographic method. Indian J Dent Res 2005;16:135-9.

Seibert, J. & Lindhe, J. (1989). Esthetics and peri- odontal therapy. In: Lindhe, J. (ed.) Textbook of Clinical Periodontology, 2nd edition, pp. 477–514.

Schaaf H, Streckbein P, Ettorre G, Lowry JC, Mommaerts MY, Howaldt HP: Standards for digital photography in cranio-maxillofacial surgery e part II: additional picture sets and avoiding common mistakes. J Cranio Maxill Surg 34: 444e455, 2006

Snow SR Assessing and achieving accuracy in digital dental photography. J Calif Dent Assoc. 2009 Mar;37(3):185-91.

Tarnow, D. P., Magner, A. W. & Fletcher, P. (1992) The effect of the distance from the contact point to the crest of bone on the presence or absence of the interproximal dental papilla. Journal of Periodontology 63, 995–996.

Tsiolis FI, Needleman IG, Griffiths GS. Periodontal ultrasonography. J Clin Periodontol 2003;30:849–54.

Wagner V. E., Andreshak A. A., and Staniak J. P., “Power quality and factory automation, ”IEEE Trans. Ind. Applicat., vol. 26, pp. 620–626, July/Aug. 1990.

Walivaara DA, Isaksson S, Rosen S. Description of a technique for evaluation of three-dimensional shape alterations in soft tissue after intra oral bone reconstruction. Br J Oral Maxillofac Surg 2007;45:382–6.

Weinlander M, Lekovic V, Spadijer-Gostovic S, et al. Gingivomorphometry esthetic evaluation of the crown-mucogingival complex: a new method for collection and measurement of standardized and reproducible data in oral photography. Clin Oral Implants Res 2009;20:526–30.

Weisgold, A. S. (1977) Contours of the full crown restoration. Alpha Omegan 70, 77 – 89.

Wennstrom, J. & Lindhe, J. (1983) Plaque-induced gingival inflammation in the absence of attached gingiva in dogs. Journal of Clinical Periodontology 10, 266–276

Windisch SI, Jung RE, Sailer I, et al. A new optical method to evaluate three-dimensional volume changes of alveolar contours: a methodological in vitro study. Clin Oral Implants Res 2007;18:545–51.

Wing, “Control of an elevator drive with a single-sided linear induction motor,”in Proc. 5th Eur. Conf. Power Electronics and Applications, vol. 4, 1993, pp. 353–358.

Zein El Din A. S.,“High performance PLC controlled stepper motor in robot manipulator,”inProc. EEE Int. Symp. Industrial Electronics, vol. 2, 1996, pp. 974–978.

Zweers J, Thomas RZ, Slot DE, Weisgold AS, Van der Weijden GA. Characteristics of periodontal biotype, its dimensions, associations and prevalence: a systematic review. J Clin Periodontol 2014; 41: 958–971. doi: 10.1111/jcpe.12275.

Ekler:

Proje kapsamında elde edilen sonuçları ve proje amacını içeren 2 adet uluslararası bildiri sunulmuş ve ilgili dergilerde proje kodu ile E.Ü. BAP birimine atıfta bulunularak, yayınlanmıştır:

1- The IRES – 7th International Conference on Medical and Health Science (ICMHS) konferansında "A NEW FULLY AUTOMATED SYSTEM DESIGN FOR EVALUATION OF STANDARDIZED AND REPRODUCIBLE DATA IN INTRAORAL PHOTOGRAPHY OF GINGIVA" isimli tebliğ olarak sunuldu ve IRES'in Proceedings of TheIRES 5th International Conference, Barcelona, Spain, 2nd Aug. 2015, ISBN: 978-93-85465-60-4 dergisinde yayınlandı (Ek: 1).

2- C. A. GÜRGAN and Ş. YILDIRIM, Design of Neural Predictor for Performance Analysis of Experimental Automated System in Oral Photography of Dental Treatment . International Journal of Control Systems and Robotics 2017, Vol:1 169-176. (Ek: 2).