T.C.
ERCİYES ÜNİVERSİTESİ
SAĞLIK BİLİMLERİ ENSTİTÜSÜ
ANATOMİ ANABİLİM DALI

DEĞİŞİK YAZILIMLAR KULLANILARAK BEYİN HACMİNİN VE YÜZEY ALANININ MR GÖRÜNTÜLERİ İLE HESAPLANMASI

Hazırlayan
Erdal KURTOĞLU

Danışman
Doç.Dr. Niyazi ACER

Yüksek Lisans Tezi

Aralık 2013
KAYSERİ

T.C.

ERCİYES ÜNİVERSİTESİ

SAĞLIK BİLİMLERİ ENSTİTÜSÜ

ANATOMİ ANABİLİM DALI

DEĞİŞİK YAZILIMLAR KULLANILARAK BEYİN HACMİNİN VE YÜZEY ALANININ MR GÖRÜNTÜLERİ İLE HESAPLANMASI

Hazırlayan

Erdal KURTOĞLU

Danışman

Doç.Dr. Niyazi ACER

Bu çalışma; Erciyes Üniversitesi Bilimsel Araştırma Projeleri Birimi tarafından TYL-2012-4104 kodlu proje ile desteklenmiştir

Aralık 2013

KAYSERİ

BİLİMSEL ETİĞE UYGUNLUK

Bu çalışmadaki tüm bilgilerin, akademik ve etik kurallara uygun bir şekilde elde edildiğini beyan ederim. Aynı zamanda bu kural ve davranışların gerektirdiği gibi, bu çalışmanın özünde olmayan tüm materyal ve sonuçları tam olarak aktardığımı ve referans gösterdiğimi belirtirim.

Erdal KURTOĞLU

İmza:

YÖNERGEYE UYGUNLUK ONAYI

"DEĞİŞİK YAZILIMLAR KULLANILARAK BEYİN HACMİNİN VE YÜZEY ALANININ MR GÖRÜNTÜLERİ İLE HESAPLANMASI" adlı **Yüksek Lisans Tezi**, Erciyes Üniversitesi Lisansüstü Tez Önerisi ve Tez Yazma Yönergesi'ne uygun olarak hazırlanmıştır.

Hazırlayan

Erdal KURTOĞLU

Danışman

Doç. Dr. Niyazi ACER

Anatomi ABD Başkanı

Prof. Dr. Harun ÜLGER

iv

Doç. Dr. Niyazi ACER danışmanlığında **Erdal KURTOĞLU** tarafından hazırlanan **"DEĞİŞİK YAZILIMLAR KULLANILARAK BEYİN HACİM VE YÜZEY ALANINI MR GÖRÜNTÜLERİ İLE HESAPLANMASI "** adlı bu çalışma, jürimiz tarafından Erciyes Üniversitesi Sağlık Bilimleri Enstitüsü **Anatomi Anabilim Dalı**'nda **Yüksek Lisans Tezi** olarak kabul edilmiştir.

04/12 / 2012

JÜRİ **İmza**

Danışman: Doç. Dr. Niyazi ACER
(Erciyes Üniversitesi Tıp Fakültesi
Anatomi Anabilim Dalı)

Üye : Prof. Dr. Harun ÜLGER
(Erciyes Üniversitesi Tıp Fakültesi
Anatomi Anabilim Dalı)

Üye : Prof. Dr. Mehmet BİLGEN
(Erciyes Üniversitesi Tıp Fakültesi
Biyofizik Anabilim Dalı)

ONAY

Bu tezin kabulü Enstitü Yönetim Kurulunun .....tarih ve..24 ARA 2013.....sayılı kararı ile onaylanmıştır.

24 ARA 2013
...../...../.....

Prof.Dr. Salim ÖZDAMAR
Enstitü Müdürü

TEŞEKKÜR

Yüksek lisans öğrenimim süresince engin bilgi ve tecrübelerinden yararlandığım, tez çalışmam boyunca bilgi ve desteğini esirgemeyen sayın Doç. Dr. Niyazi ACER'e teşekkürlerimi sunarım.

Anatomi Anabilim Dalında geçirdiğim süre boyunca yetişmemde büyük emekleri olan anabilim dalımızın değerli hocaları sayın Prof. Dr. Kenan AYCAN, Prof. Dr. Erdoğan UNUR, Prof. Dr. Harun ÜLGER, Yrd. Doç. Dr. Tolga ERTEKİN ve Yrd. Doç. Dr. Mehtap NİSARİ'ye de içtenlikle teşekkür ederim.

Tezimin oluşum aşamasında ilgi ve yardımlarını esirgemeyen Uzm. Dr. Ayşe Sağıroğlu'na, doktora öğrencisi Şerife Çınar'a ve Yüksek lisans öğrenimim süresince sıcak bir ortamda birlikte çalıştığımız yüksek lisans ve doktora öğrenimini yapan kıymetli tüm arkadaşlarıma, samimi ilgilerini ve içtenliklerini esirgemeyen anatomi personeline de teşekkürlerimi sunarım.

Bugünlere gelmem için fedakârlıklarını hiçbir zaman esirgemeyen ve üzerimde büyük emekleri olan sevgili annem, babam ve kardeşlerime, yüksek lisans öğrenimim süresince anlayış ve desteğini esirgemeyen, her türlü zorluğumda hep yanımda olan eşime ve ailesine de sonsuz sevgi ve şükranlarımı sunarım.

Erdal KURTOĞLU

Kayseri, Aralık 2013

DEĞİŞİK YAZILIMLAR KULLANILARAK BEYİN HACMİNİN VE YÜZEY ALANININ MR GÖRÜNTÜLERİ İLE HESAPLANMASI

Erdal KURTOĞLU
Erciyes Üniversitesi Sağlık Bilimleri Enstitüsü
Anatomi Anabilim Dalı
Yüksek Lisans Tezi, Aralık 2013
Danışman: Doç. Dr. Niyazi ACER

ÖZET

İnsan beynindeki hacimsel değişikliklerin klinik teşhis ve tedavide önemli bir yeri vardır. Bu çalışmanın amacı; Nokta sayımı metodu (Cavalieri prensibi) ile ImageJ, EasyMeasure, StereoInvestigator ve Analyze11.0 yazılımları kullanılarak elde edilen beyin hacim değerleri ile bu yöntemler arasındaki farklılıkların ortaya çıkarılması amaçlanmıştır.

Çalışmamızda Erciyes Üniversitesi Tıp Fakültesi Anatomi Anabilim Dalı bilgisayarlarındaki PACS (Picture archivingandcommunicationsystem)'tan alınan 27 bireyin beyin MR (manyetik rezonans) görüntüleri kullanıldı. Çalışmada güvenilir bir yöntem olan Cavalieri prensibi kullanılarak MRG (manyetik rezonans görüntüleme) ile beyin hacmi hesaplandı. Bu metot ile hesaplanan beyin hacmi gerçek hacim olarak değerlendirildi ve altın standart olarak kabul edildi. Nokta Sayımı Metodu (Cavalieri prensibi) ile elde edilen beyin hacim değerleri ile ImageJ, EasyMeasure, StereoInvestigator ve Analyze11.0 programlarından elde edilen hacim değerleri karşılaştırıldı. Beyin yüzey alanı hesaplamada skloid sonda ile elde edilen yüzey alanı değerleri ile EasyMeasure ve Analyze11.0 programları ile elde edilen sonuçlar karşılaştırıldı ve istatistiksel analizleri yapıldı.

Çalışmamızda ImageJ, EasyMeasure, StereoInvestigator, Analyze11.0 ve Cavalieri prensibiyle hesaplanan ortalama beyin hacim değerleri sırasıyla 1019.96±132.73 cm^3, 1022.65±133.25 cm^3, 1085.28±135.95 cm^3, 1021.72±128.53 cm^3 ve 1025.23±123.47 cm^3 olarak hesaplandı. Çalışmamızda skloid sonda ile manuel teknik, EasyMeasure ve Analyze11.0 yazılımları kullanılarak hesaplanan ortalama beyin yüzey alanı değerleri sırasıyla 1740±500 cm^2, 1730±510 cm^2, 1730±510 cm^2 olarak tespit edildi.

Alınan MRG kesitlerinden elde edilen sonuçlara göre EasyMeasure yazılımı ile hesaplanan hacim değerlerinin altın standarda en yakın değerler olduğu tespit edildi. Ayrıca, beyin hacmi ve yüzey alanı hesaplamasında yapılan sınıf içi korelasyon testi sonucunda yöntemlerin birbirleri ile uyumlu olduğu tespit edilmiştir. Sonuç olarak, çalışmamızda kullanılan yazılımlar ile stereolojik ya da manuel tekniklerin beyin hacim ve yüzey alanı tahminleri için kullanılabilir yöntemler olduğu söylenebilir. MRG'de beyin hacim ve yüzey alanı ölçümleri ile farklı nörolojik ve nöropsikiyatrik hastalıkları olan insanlarda bu değerlerin hesaplanması faydalı olabilir.

Anahtar Kelimeler: Beyin hacmi, Beyin yüzey alanı, Cavalieri prensibi, Analyze11.0, EasyMeasure, StereoInvestigator, ImageJ

ESTIMATION OF THE BRAIN VOLUME AND SURFACE AREA USING DIFFERENT SOFTWARE WITH MRI

Erdal KURTOĞLU
Erciyes UniversityInstitute of MedicalSciences
Department of Anatomy
PostgraduteThesisDecember 2013
Thesis Advisor: Doç. Dr. Niyazi ACER

ABSTRACT

Magnetic resonance imaging (MRI) provides a detailed knowledge of normal and diseased anatomical structures for medical research. The aim of the current study was to compare the volumes of brain in healthy subjects using stereological (point-counting) method, ImageJ, EasyMeasure, StereoInvestigator and Analyze 11.0 softwares.

In this study, we worked on the brain MR images of 27 subjects and we were obtained MRIs from PACS (picture archiving and communication system) on the computers in Erciyes University, Faculty of Medicine, Department of Anatomy. In this study, Cavalieri principle, a reliable method, was used to measure brain volume with MR images.The volume which is calculated according to the principle of Cavalieri is the actual volume of the brain and this value was accepted as the gold standard. We compared the estimated values obtained from ImageJ, EasyMeasure, StereoInvestigator and Analyze 11.0 softwares with this measurement accepted as the gold standard. In addition to brain volume, we estimated the brain surface area of the brain surface area using cycloid probe, Easymeasure and Analyze 11.0 software with MRIs.

The brain volumes obtained with ImageJ, Easymeasure, StereoInvestigator, Analyze 11.0 softwares and the gold standard were 1019.96±132.73 cm^3, 1022.65±133.25 cm^3, 1085.28±135.95 cm^3, 1021.72±128.53 cm^3, and 1025.23±123.47 cm^3, respectively. We calculated the brain surface area using cycloid probe, EasyMeasure and Analyze 11.0 software. The results were 1740±500 cm^2, 1730±510 cm^2, 1730±510 cm^2, cycloid probe, EasyMeasure, Analyze 11.0, respectively.

It was found that the results obtained from EasyMeasuresoftwares were the closest values to the gold standard results.In addition, the brain volume and surface area made on the calculation result of intraclass correlation test methods have been found to be compatible with each other.From these results, it can be concluded that the softwares and stereologicalormanuel techniques can be used for reliable surface area and volume estimation of brain.

MRI based volume measurements of brain volume can be useful indicators in humans suffering from different neurologic and neuropsychiatric diseases.

Keywords: Brain volume, Brain surface area, Cavalieri Principle, Analyze 11.0, Easymeasure, StereoInvestigator, ImageJ

İÇİNDEKİLER

Sayfa no

İÇ KAPAK i
BİLİMSEL ETİĞE UYGUNLUK SAYFASI ii
YÖNERGEYE UYGUNLUK SAYFASI iii
KABUL VE ONAY SAYFASI iv
TEŞEKKÜR v
ÖZET vi
ABSTRACT vii
İÇİNDEKİLER viii
KISALTMALAR x
TABLO LİSTESİ xi
ŞEKİL LİSTESİ xii

1.GİRİŞ VE AMAÇ 1
2. GENEL BİLGİLER 3
2.1. SİNİR SİSTEMİNİN EMBRİYOLOJİSİ 3
2.1.1. Beynin Gelişimi 4
2.1.2. FlexuraEncephalicae 5
2.2. BEYİN ANATOMİSİ 7
2.2.1. Beyin (Encephalon) 7
2.2.2. Beyin Lobları 9
2.3. MANYETİK REZONANS GÖRÜNTÜLEME (MRG) 13
2.4. BEYİN HACMİNİN HESAPLANMASINDA DEĞİŞİK YAZILIMLARIN KULLANILMASI 14
2.5. YÜZEY ALANI HESAPLANMASI 19
3. GEREÇ VE YÖNTEM 23
3.1. MRG GÖRÜNTÜLERİNİN ELDE EDİLMESİ 23
3.2. NOKTA SAYIMI METODU (CAVALİERİ PRENSİBİ) İLE BEYİN HACMİ HESAPLANMASI 24
3.3. IMAGEJ PROGRAMI İLE BEYİN HACMİ HESAPLANMASI 27
3.4. EASYMEASURE PROGRAMI İLE BEYİN HACMİ HESAPLANMASI 32

Sayfa no

3.5. STEREOINVESTIGATOR PROGRAMI İLE BEYİN HACMİ HESAPLANMASI 35
3.6. ANALYZE 11.0 PROGRAMI İLE BEYİN HACMİ HESAPLANMASI 39
3.7. SKLOİD SONDA İLE BEYİN YÜZEY ALANI HESAPLANMASI 43
3.8. EASYMEASURE PROGRAMI İLE BEYİN YÜZEY ALANI HESAPLANMASI 45
3.9. ANALYZE 11.0 PROGRAMI İLE BEYİN YÜZEY ALANI HESAPLANMASI 48
3.10. İSTATİSTİKSEL DEĞERLENDİRME 55
4. BULGULAR 56
4.1. BEYİN HACİM VERİLERİ 56
4.1.1. Nokta sayımı metodu (Cavalieri prensibi) ile elde edilen veriler 57
4.1.2. ImageJ programı ile elde edilen veriler 58
4.1.3. EasyMeasure programı ile elde edilen veriler 59
4.1.4. StereoInvestigator ile elde edilen veriler 59
4.1.5. Analyze11.0 programı ile elde edilen veriler 60
4.2. BEYİN YÜZEY ALANI VERİLERİ 64
4.2.1. Skloidsonda ile elde edilen veriler 64
4.2.2. EasyMeasure programı ile elde edilen veriler 65
4.2.3. Analyze11.0 programı ile elde edilen veriler 65
5. TARTIŞMA VE SONUÇ 67
6. KAYNAKLAR 75
EK 1
ÖZGEÇMİŞ

KISALTMALAR

MR : Manyetik Rezonans

MRG : Manyetik Rezonans Görüntüleme

VUR : VerticalUniformRandom(Dikey Tekdüze Rastgele)

IUR :IzotropicUniformRandom(Izotropik Tekdüze Rastgele)

BT : Bilgisayarlı Tomografi

PACS : Picture ArchivingandCommunicationSystem(Görüntü Arşivleme ve İletişim Sistemi)

T : Tesla

FOV :Field of View (Görüş Alanı)

TR : Time Repetition (Zaman Tekrarı)

TE :EchoDelay Time (Gecikme Süresi)

DICOM :DigitalImagingand Communications in Medicine(Tıpta Sayısal Görüntüleme ve İletişim)

.hdr :Header File (Bağlantı Dosyası)

.img : Image File (Görüntü Dosyası)

ROI :Regionof Interest (İlgilenilen Bölge)

SPSS : Statistical PackageforSocialSciences(Sosyal Bilimler İçin İstatistiksel Paket)

Ort : Ortalama

RF :Radyo Frekans

cm : santimetre

mm : milimetre

TABLO LİSTESİ

Sayfa no

Tablo 2.1.Günümüzde MR görüntüleri üzerinde hacim hesaplama ve görüntü işleme için sık kullanılan bazı yazılımlar. 22

Tablo 4.1.MR görüntüleri üzerinde ölçülen beyin hacim değerlerinin minimum-maksimum, aritmetik ortalama ve standart sapma değerleri (cm^3) 57

Tablo 4.2. Aksiyal, koronal ve sagittal görüntülerde ImageJ programı ile hesaplanan hacim değerleri ile altın standart hacim değerlerinin karşılaştırılması (cm^3).....58

Tablo 4.3. Aksiyal, koronal ve sagittal görüntülerde EasyMeasure programı ile hesaplanan hacim değerleri ile altın standart hacim değerlerinin karşılaştırılması (cm^3) 59

Tablo 4.4. Aksiyal, koronal ve sagittal görüntülerde Stereo Investigator programı ile hesaplanan hacim değerleri ile altın standart hacim değerlerinin karşılaştırılması (cm^3) 60

Tablo 4.5. Aksiyal, koronal ve sagittal görüntülerde Analyze 11.0 programı ile hesaplanan hacim değerleri ile altın standart hacim değerlerinin karşılaştırılması (cm^3) 61

Tablo 4.6. ImageJ, EasyMeasure, StereoInvestigator, Analyze 11.0 programlarıyla ve Cavalieri prensibinde hesaplanan beyin hacim değerlerinin sınıf içi korelasyon değerleri (InterclassCorrelationTest) 62

Tablo 4.7. ImageJ,EasyMeasure, Stereo Investigator, Analyze 11.0programlarıyla hesaplanan beyin hacim değerlerinin Cavalieri prensibinde ölçülen hacme göre “p” değerleri 63

Tablo 4.8. MR görüntüleri üzerinde ölçülen beyin yüzey alanı değerlerinin minimum-maksimum, aritmetik ortalama ve standart sapma değerleri (cm^2) 64

Tablo 4.9. Skloid sonda, Analyze 11.0 programı ve EasyMeasure programı yapılan ölçümlerden hesaplanan yüzey alanı ortalama değerleri arasındaki farklar (cm^2) 66

Tablo 4.10. EasyMeasure, Analyze 11.0 programları ile ve Skloid sonda ile hesaplanan beyinyüzey alanı verilerinin sınıf içi korelasyon değerleri (InterclassCorrelation Test)66

Tablo 4.11. EasyMeasure, Analyze11.0 programlarıyla ve Skloid sonda ile hesaplanan beyin yüzey alanı verilerinin “p” değerleri 66

ŞEKİLLER LİSTESİ

Sayfa No

Şekil 2.1: Sinir sisteminin oluşumu 4
Şekil 2.2: Beyin veziküllerinin oluşumu 5
Şekil 2.3: FlexuraEncephalica 5
Şekil 2.4: Hemisferlerin gelişimi 7
Şekil 2.5: Beynin sulcusları 10
Şekil 2.6: Beynin lobları 12
Şekil 2.7: Lobusinsularis 12
Şekil 2.8: Bir MR görüntüleme cihazı 14
Şekil 2.9: Nokta sayımı metodu (Cavalieri prensibi) ile beyin MR görüntüsü üzerine gelen nokta sayılarının hesaplanması 16
Şekil 2.10: ImageJ programı ile beyin MR görüntüsünün eşik değerinin ayarlanarak beyin görüntüsünün kenarları çizilmesi ile kesit yüzey alanı hesaplanması ve kesit yüzey alanlarının toplamı ile beyin hacminin hesaplanması 17
Şekil 2.11: EasyMeasure programı ile beyin MR görüntüsünün nokta sayımı prensibine göre otomatik olarak sayılarak hesaplanması 18
Şekil 2.12:MRIcroprogramı ile MR görüntüsü üzerindeki beyin haricindeki yapıların segmantasyonun yapılması 18
Şekil 2.13: StereoInvestigator programı ile beyin MR görüntüsü üzerine rastgele atılan noktaların programda bulunan simgelerle işaretlenmesi 19
Şekil 2.14: Analyze11.0 yazılımı ile beyin MR kesitlerinin eşik değer ayarlanarak birleştirilmesi ve beyin haricindeki yapıların otomatik segmentasyon yapılarak hacminin hesaplanması 19
Şekil 2.15: Skloid sonda 20
Şekil 2.16: Beyin MR görüntüsü üzerine atılan skloid sonda ile noktaların sayımı ve yüzey alanı hesaplanması 21
Şekil 2.17: Beyin MR görüntüsünde EasyMeasure programı ile noktaların otomatik olarak sayılması ve yüzey alanı hesaplanması 21
Şekil 2.18: Analyze 11.0 programı ile segmente edilen beyin MR görüntüsünün 3 boyutlu gösterilmesi ve yüzey alanın otomatik olarak hesaplanması 21
Şekil 3.1: Eşit aralıklı kesitlere ayrılan beyin görüntüsü ve bu kesitlerden birinin yüzeyi 24
Şekil 3.2: Beyin MR görüntüsü üzerine noktalı alan ölçüm cetveli atılması. 24
Şekil 3.3: Kesitler üzerine noktalı alan ölçüm cetveli atılması 25
Şekil 3.4: SU, SL ve d değerlerinin gösterilmesi 26

Şekil 3.5: Beyin MR görüntü kesitlerinin ImageJ programında açılması.....27
Şekil 3.6: ImageJ programında açılan beyin MR görüntülerinin birleştirilmesi (stack yapılması).....28
Şekil 3.7: Birleştirilen (stack yapılan) beyin MR görüntülerinin Analyze olarak kaydedilmesi.29
Şekil 3.8:MRIcro programında MR görüntülerinin açılması 30
Şekil 3.9: Skullstripping ile beyin haricindeki yapıların otomatik segmentasyonu 30
Şekil 3.10: ImageJ programı kullanılarak beyin haricindeki yapıların silinmesi 31
Şekil3.11: ImageJ programında açılan MR görüntüsünün eşik değeri (threshold) ayarlaması yapılarak MR görüntüsünün ikili (binary) görüntüye çevrilmesi 32
Şekil 3.12:İkili (binary) görüntüde beyin sınırları çizilerek kesit yüzey alanı hesaplanması.....32
Şekil 3.13: EasyMeasure programı ile Analyze formatındaki MR görüntüsünün açılması 33
Şekil 3.14: Hacim hesaplaması yapılabilmesi için gerekli bilgilerin yazılması 34
Şekil 3.15: EasyMeasure programı ile görüntü üzerine otomatik olarak noktalar atılması.....34
Şekil 3.16: EasyMeasure programında otomatik nokta sayımı ile elde edilen sonuçların değerlendirilmesi 35
Şekil 3.17: StereoInvestigator programında açılan MR görüntülerindeki skala ile kalibrasyon yapılması.....36
Şekil 3.18: Kalibrasyon yapılan MR görüntüleri üzerine noktalı alan ölçüm cetveli yerleştirilmesi 36
Şekil 3.19: Beyin görüntüleri üzerine denk gelen noktaların seçilen işaretle (marker) işaretlenmesi.....37
Şekil 3.20: StereoInvestigator programında görüntüler üzerinde yapılan işlemler sonucunda beyin hacim değerinin gösterilmesi.....38
Şekil 3.21: Analyze11.0 programında açılan görüntülerin segmentasyonu 39
Şekil 3.22: Analyze11.0 programında açılan görüntülerin segmentasyonu için eşik değeri seçimi.....40
Şekil 3.23: Analyze11.0 programında açılan görüntülerin segmentasyonu için eşik değeri seçilmesi ve segmentasyonu.....40
Şekil 3.24: Segmentasyonu yapılan görüntülerin Object Map olarak kaydedilmesi.....41
Şekil 3.25: Object Map olarak kaydedilen görüntülerin Volume Render penceresinde açılması.....42
Şekil 3.26: Beyin MR görüntülerinde hemisferlerin, beyincik ve beyin sapının birbirinden ayrıştırlması için yapılan işlemler dizini 42
Şekil 3.27: Beyin hacmi hesaplanması.....43
Şekil 3.28: Sagittal beyin görüntüsü üzerine skloid sonda atılması 44

Şekil 3.29: EasyMeasure programında açılan görüntüler üzerinde runreformatting işleminin yapılması 45
Şekil 3.30: Vertikal kesit rotasyonun belirlenmesi 46
Şekil 3.31: Vertikal kesit yöntemi ile oryantasyonların belirlenmesi 46
Şekil 3.32: Yüzey alanı hesaplaması için runstereology penceresinde istenilen değerlerin girilmesi 47
Şekil 3.33: EasyMeasure programında yüzey alanı değerinin gösterilmesi 48
Şekil 3.34: Analyze11.0 programında açılan görüntülerin segmentasyonu 48
Şekil 3.35: Analyze11.0 programında açılan görüntülerin segmentasyonu için eşik değeri seçimi 49
Şekil 3.36: Analyze11.0 programında açılan görüntülerin segmentasyonu için eşik değeri seçilmesi ve segmentasyonu 49
Şekil 3.37: Segmentasyonu yapılan görüntülerin Object Map olarak kaydedilmesi 50
Şekil 3.38: Object Map olarak kaydedilen görüntülerin Volume Render penceresinde açılması 51
Şekil 3.39: Beyin MR görüntülerinde hemisferlerin, beyincik ve beyin sapının birbirinden ayrıştırlması için yapılan işlemler dizini 51
Şekil 3.40: Analyze11.0 programında region of interest sekmesinin açılması 52
Şekil 3.41: ROI penceresinden bir görünüm 53
Şekil 3.42: ROI penceresinde istenilen ayarların gösterilmesi 54
Şekil 3.43: Analyze11.0 programında yüzey alanı değeri gösterilen sonuç penceresi 54

1.GİRİŞ VE AMAÇ

Beyin cavitas cranii içinde bulunan merkezi sinir sisteminin en büyük parçasıdır. İnsan beyni yaklaşık 1400 gr ağırlığındadır ve vücut ağırlığının %2 si kadardır. Beyin denilince ilk olarak düşünebilme, hafıza ve şuurluluk gibi önemli fonksiyonlar akla gelir. Fakat bunlar, beyinin çok kompleks fonksiyonlarından birkaçıdır (1).

İnsan beyni ve bölümlerinin gelişimi doğumdan sonraki yaşamın ilk 1.5 yılını kapsar. Gelişim oranı fetal hayatta ve doğum sonrası ilk aylarda en fazladır. Beyin gelişimi 2 yaşına kadar erişkin beyninin %80-90'ına ulaşır (2, 3). Yapılan çalışmalarda prenatal gelişimde 8 yaşına kadar beyin ve beyin sapında hücre sayısının arttığı ve hacminin azaldığı gösterilmiştir (4). Beyin hacminin ölçülmesi normal kişilerde ve hastalarda, beyin büyümesinin ve beynin değişikliklerin doğru veya objektif bir değerlendirilmesi için önemlidir (5). Çocuklarda ve yetişkinlerde beyin hacmi, birçok hastalığın teşhisi için önemli bir parametredir. Yapılan çalışmalarda otizim, hiperaktivite bozukluğu, şizofreni, alzheimer, epilepsi, multipl skleroz gibi birçok hastalıkta beyin hacimlerinde değişiklikler olduğu bildirilmiştir (6, 7). Beyinin gelişimi sırasında oluşan herhangi bir problem sinir sisteminde kalıcı hasarlara yol açabilir. Aynı zamanda epilepsi, şizofreni, Williams sendromu gibi bazı nörolojik hastalıklarda beyin yüzey alanındaki değişiklerde önemli olduğu bildirilmektedir (7-11).

Klinikte MR çekimlerinin büyük bir çoğunluğu santral sinir sistemi incelemeleri için çekilmektedir. MR çekimlerinde santral sinir sistemini kas-iskelet sistemi incelemeleri takip etmektedir (12-15).

Çeşitli yazılım paketleri ile MR görüntüleri postprocessing ile üç boyutlu görüntülerin elde edilmesi sonucu görüntülerin klinik yorumlanmasında kullanılmaktadır. Örneğin;

bu yazılım paketleri ile beynin ya da subkortikal yapılar ile ilgili ilgilenilen belirli kısımların daha basit olarak inceleme olanağı sunmaktadır (16).

Literatürde çeşitli metotlar kullanılarak beyin ve beyin ile ilgili bazı yapıların hacim hesaplamaları yapılmıştır. Bu çalışmalarda farklı metotlar kullanılmıştır. Bu metotlar manuel, yarı otomatik ya da otomatik temelli metotlardır. Bu metotların avantajları ve dezavantajları bulunmaktadır (16). Bazı metotlar çok komplike iken bazıları ise çok pahalıdır. Bazıları ise kullanıcı dostu olarak planlanmamış, ileri bilgi ve birikim gerektirmektedir.

Çalışmalarda hacim hesaplamasında başta manuel yöntemler olmak üzere değişik yöntemler ve yazılımlar kullanılmıştır (17, 18) . Bu çalışmalarda amigdala, hipokampus, cerebellum, nuc. caudatus gibi subkortikal yapıların hacimleri MEASURE, BRAINS, Freesurfer, ANALYZE gibi otomatik ve yarı otomatik yazılımlar kullanılarak hesaplanmıştır (19, 20). Bu çalışmaların bazılarında yarı otomatik yöntemler ile stereolojik yöntemler karşılaştırılarak hacim sonuçları karşılaştırılmıştır (21, 22).

Bu çalışmada beyin hacimlerini hesaplamak için stereolojik bir yöntem olan Cavalieri prensibi ile birlikte ImageJ, Easymeasure, MRIcro, StereoInvestigator, Analyze 11.0 gibi yazılımlar kullanılarak beyin hacimleri hesaplanmıştır. Bu yöntemlerden Cavalieri prensibi içerisinde bulunan nokta sayımı metodu altın standart olarak kabul edilmiş ve diğer yazılımlardan elde edilen hacim değerleri ile karşılaştırılması yapılmıştır. Bu sayede birçok nörolojik ve psikiyatrik hastalığın teşhisinin yanı sıra bu hastalıkların seyrinin incelenmesinin kolaylaşacağını düşünmekteyiz. Klasik yöntemdeki 2 boyutlu görüntülere bakarak yapılan göreceli tahminlerin de önüne geçilmesini ve nörodejeneratif hastalıkların teşhisinde kolaylıklar sağlamayı amaçlamaktadır.

2.GENEL BİLGİLER

2.1.SİNİR SİSTEMİNİN EMBRİYOLOJİSİ

Döllenmeden sonraki 3. haftanın sonunda insan embriyosu oval bir plak şeklinde, amniyon boşluğu ve yolk kesesi adı verilen iki boşluk arasında bulunmaktadır. Bu embriyonun dıştan içe doğru 3 tabakası vardır: 1. Ektoderm, 2. Mesoderm, 3. Endoderm (1, 23).

Embriyonun middorsal hattında bulunan ektoderm hücreleri fazlaca çoğalarak (kalınlaşarak), önden arkaya uzanan nöral plağa lamina neuralis denir. Merkezi sinir sistemi nöral plaktan yani ektodermden gelişecektir. Gelişimin ilerlemesiyle birkaç gün içeresinde nöral plağın önünden arkaya doğru bir çöküntü oluşur. Bu çöküntüye sulcus neuralis denir. Sulcus neuralis'in yan duvarlarını oluşturan katlantılara ise plica neuralis denir (1, 23).

Ektoderm hücreleri çoğaldıkça sulcus neuralis derinleşmeye başlar ve nöral plikalar birbirlerine yaklaşmaya başlarlar. Daha ileri gelişmede nöral katlantılar birleşirler ve sulcus neuralis bir tüp şeklini alır. Bu tüpe tubus neuralis (nöral tüp) denir. Tubus neuralis'in lümenine canalis neuralis denir. Tubus neuralis'in ön ucundaki açıklığa neuropolis cranialis (anterior), arka tarafındaki açıklığa ise neuropolis caudalis (posterior) denir (1, 23).

Tubus neuralis geçici bir süre neuropolis cranialis ve caudalis adı verilen açıklıklar ile amnion boşluğuna açılmaktadır. Neuropolis cranialis (anterior) 25. günde, neuropolis caudalis (posterior) ise 27. günde kapanmaktadır. Önden arkaya doğru uzanan tubus neuralis' ten sinir sisteminin bölümleri oluşur (Şekil 2.1) (1, 23).

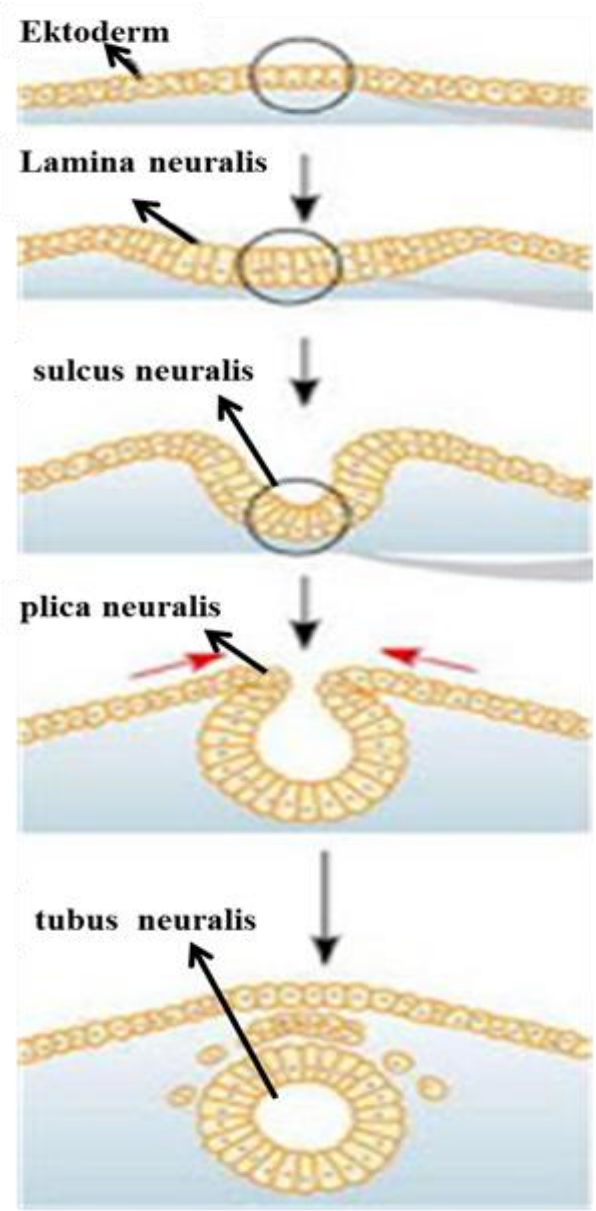

Şekil 2.1: Sinir sisteminin oluşumu

2.1.1.Beynin Gelişimi

Tubus neuralis'in ön ucunda 4 haftalık bir embriyoda 3 primer kesecik belirir. Bu 3 primer kesecik embriyonun 5. haftasında tubus neuralis'in ön ucunda 3 vezikül içeren bir tüp halini alır. Bu veziküller önden arkaya doğru dizilmişlerdir. En öndekine prosencephalon, ortadakine mesencephalon, arkadakine ise rhomboencephalon adı verilir (Şekil 2.2).

Gelişmenin ilerleyen evrelerinde prosencephalon ve rhombencephalon ikiye bölünür ve böylece tubus neuralis' de 5 vezikül oluşur (23).

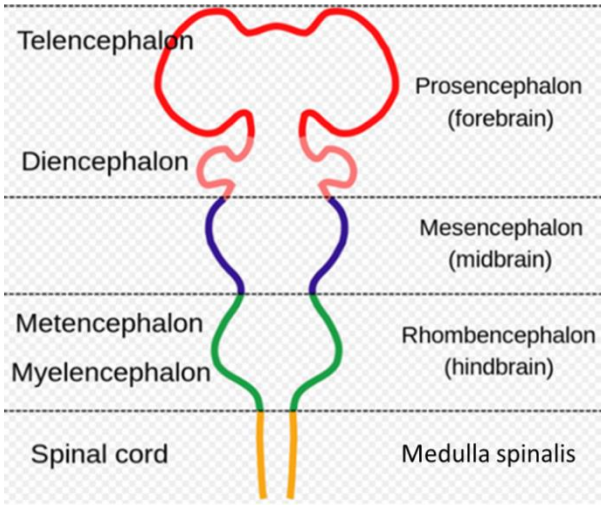

Şekil 2.2: Beyin veziküllerinin oluşumu

2.1.2.Flexura Encephalicae

5 vezikülden oluşan tubus neuralis'te gelişmenin devam etmesiyle embriyonun başının gelişmesi ve ventrale doğru kıvrılmasına uyarak ön kısmında bazı kıvrılmalar ortaya çıkar. Önce ön beyin (prosencephlaon) 40°C' ye yakın ventrale kıvrılır ve flexura cephalica'yı oluşturur. Bu esnada servikal kısımda 90°C'ye yakın bir kıvrılma daha olur ve flexura cervicalis'i oluşturur. Flexura cervicalis ve flexura cephalica arası düzdür. Daha sonra düz olan bu hat da tepesi ventrale bakan 90°C' lik bir açı yapan bir kıvrılma oluşur ve bu kıvrılma sonucunda da flexura pontina oluşur (Şekil 2.3) (23).

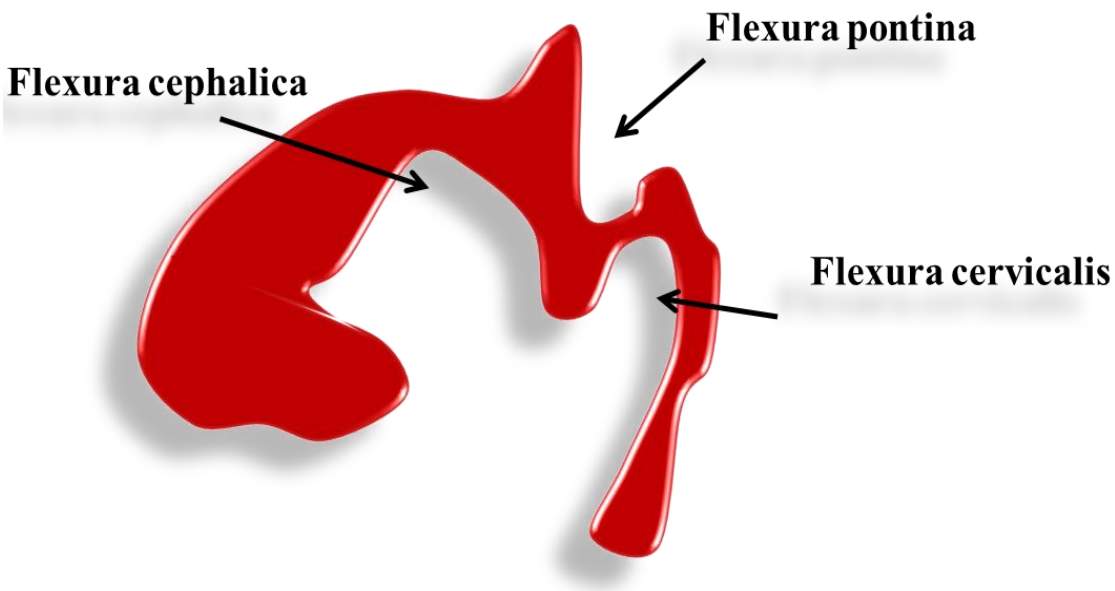

Şekil 2.3: Flexura Encephalica

6. hafta sırasında prosencephalon; diencephalon ve telenencephalon olmak üzere iki alt bölüme ayrılır. Telencephalon, vesicula cerebralis olarak adlandırılan iki lateral divertikül ve bir median bölüm içermektedir (24). Vesicula cerebralisler diencephalon'u üstten ve yandan örterler. Bu divertiküller hemispherium cerebri'lerin ilkel şeklidir. Telenecephalon'un içindeki canalis neuralis' de gelişerek sağ ve sol olmak üzere iki odacığa ayrılır. Bu odacıklar ventriculus lateralis olarak isimlendirilir (23).

Hemispherium cerebri'ler diencephalon, mesencephalon ve rhombencephalon'u sararak gelişir ve sonuçta orta hatta birbirleri ile birleşirler. Bunlar arasında fissura longitudinalis'de kalan mezenşim, duramater'in median plakası olan falx cerebri'yi yapmaktadır. 6. haftada corpus striatum her bir hemispherium cerebri'nin tabanında belirgin bir şişkinlik ortaya çıkarmaktadır. Hemispherium cerebri'nin tabanı oldukça büyük corpus striatum içermesi nedeniyle, ince kortikal duvardan daha yavaş genişlemekte ve bu nedenle hemispherium cerebri'ler ve ventriculus lateralis'ler C şeklini almaktadır (24).

Hemispherium cerebri'lerin yüzeyi başlangıçta düzdür. Ancak büyüme sürecinde sulcus ve gyrus gelişmektedir. Sulcus ve gyrus kranial boyutta artma olmadan corteks cerebri' nin yüzey bölgelerinde artmaya olanak sağlamaktadır (Şekil 2.4) (24).

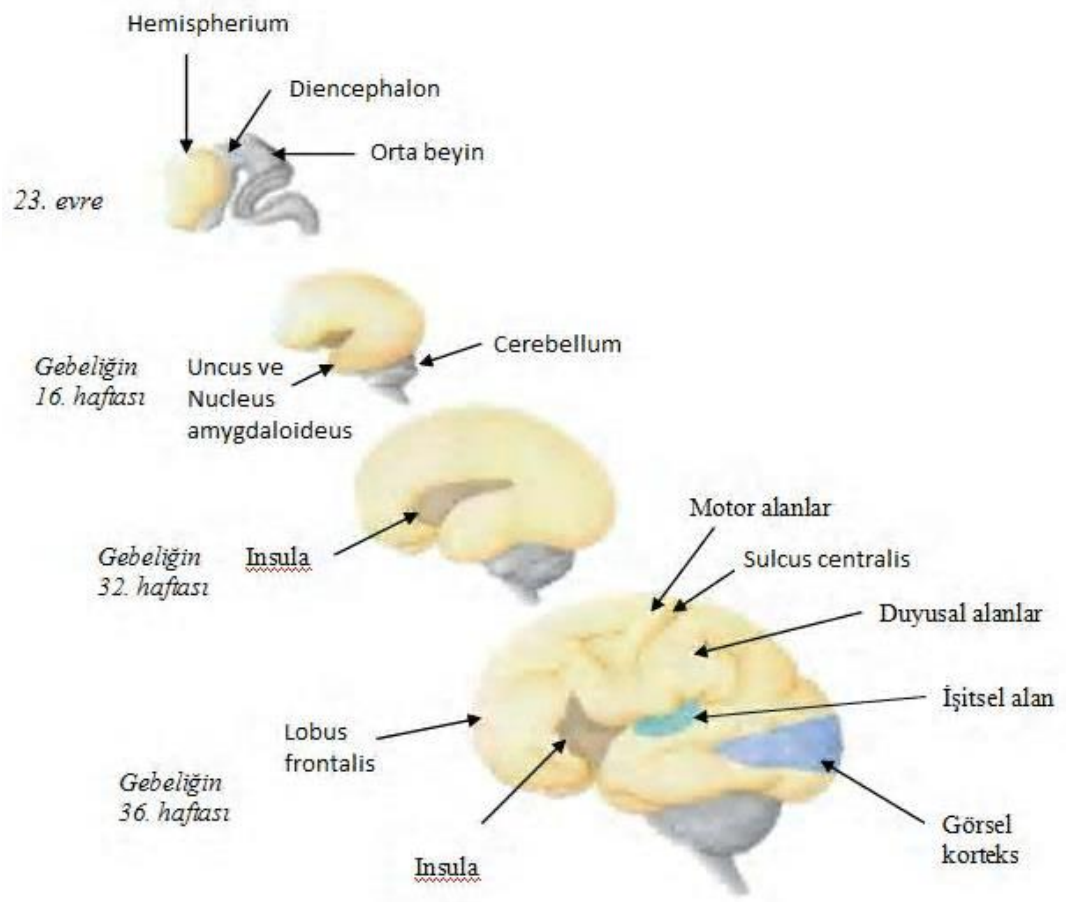

Şekil 2.4: Hemisferlerin gelişimi (25)

2.2.BEYİN ANATOMİSİ

2.1.1.Beyin (Encephalon)

Beyin cavitas cranii içinde bulunan merkezi sinir sistemine ait bir parçadır. İnsan beyni yaklaşık 1400 gr ağırlığındadır ve vücut ağırlığının %2 si kadardır (1).

Beyin denilince ilk olarak düşünebilme, hafıza ve şuurluluk gibi önemli fonksiyonlar akla gelir. Fakat bunlar, beyinin çok kompleks fonksiyonlarından birkaçıdır. Bunların yanında birçok fonksiyonu daha vardır. Çevremizdeki veya vücudumuzdaki tüm uyarılar, ilgili reseptörler tarafından alınarak, sinir impulsları şeklinde beyne iletilir. Beyin, gelen bu bilgileri inceler, değerlendirir ve sonunda korteksinde duyu olarak anlamlandırılır. Beyne gelen impulsların cins ve şiddetinin farklı olması, öğrenmenin esasını oluşturur. Eğer beyne gelen bu impulslar aynı cins ve şiddette olsaydı, öğrenme ve hafıza diye bir durum söz konusu olmazdı. Dikkat, şuurluluk, hissi davranışımız ve uyuma gibi olaylar, hep beyin tarafından oluşturulur. Hafıza, hayal kurma, düşünme ve

bir şey yaratmanın mekanizması pek bilinmese de beynin kompleks fonksiyonlarından olduğu kabul edilmektedir. Beynin diğer bir fonksiyonu da motor aktiviteyi, endokrin ve somatik fonksiyonları ve organların düzenli çalışmasını kontrol etmektedir (1).

İnsan beyni ve bölümlerinin gelişimi gebelikten sonraki yaşamın ilk 1,5 yılını kapsar, beyin gelişim oranı fetal hayatta ve doğum sonrası ilk aylarda en fazladır. Beyin gelişimi 2 yaşına kadar erişkin beyninin %80-90'ına ulaşır (2,3). Son çalışmalar prenatal gelişimden 8 yaşına kadar beyin ve beyin sapının tümünde hücre sayısının arttığını ve sıvı hacminin azaldığını göstermiştir (4). Beyin hacminin ölçülmesi normal kişilerde ve hastalarda, beyin büyümesinin ve beynin değişikliklerin doğru veya objektif bir değerlendirilmesi için önemlidir (5). Çocuklarda ve yetişkinlerde beyin hacmi, birçok hastalığın teşhisi için önemli bir faktördür. Otizim, hiperaktivite bozukluğu, şizofreni, alzheimer, epilepsi, multiple skleroz gibi birçok hastalıkta yapılan çalışmalarda beyin hacimlerinde ki değişiklikler görülmüştür (6, 7). Beyinin gelişimi sırasında oluşan herhangi bir problem sinir sisteminde kalıcı hasarlara yol açabilir. Epilepsi, şizofreni, Williams sendromu gibi bazı nörolojik hastalıklarda beyin yüzey alanındaki değişiklerde önemli olabilmektedir (7-11).

Cerebrum hemisferlerini birbirinden ayıran yarığa fissura longitudinalis cerebri denir (1). Sağ ve sol hemisferler, bu yarığın derininde yer alan corpus callosum vb. kommisural demetlerle birbirine bağlanır. Her hemisfer içinde beyin omurilik sıvısı ile dolu birer boşluk (ventriculus lateralis) bulunur. Boşluğu çevreleyen beyin dokusu, nöronların gövdeleri, uzantıları, nöroglia ve kan damarlarından oluşmuş bir duvar şeklindedir. Duvarın dış bölümü nöronların hücre gövdeleri ile oluşmuştur ve cortex cerebri olarak isimlendirilir. Cortex cerebri, analiz sentez merkezi olup, birçok motor, duyu ve psişik merkezleri ve birçok fonksiyon için özel merkezleri içerir. Duvarın ventrikül boşluğu tarafında kalan bölümü ise sinir liflerinden oluşmuştur. Nöronların hücre gövdelerinin oluşturduğu doku gri renkte görüldüğü için substantia grisea, sinir lifleri tarafından yapılan doku ise beyaz renkte görüldüğünden dolayı substantia alba olarak isimlendirilir (24).

Bir hemispherium cerebri'de en dışta cortex cerebri, içte substantia alba tabakası bulunur. Substantia alba beyin hemisferinin önemli bir bölümünü oluşturur ve miyelinli liflerden meydana gelir. Bu lifler hemispherium cerebri' de bazı merkezleri birbirine bağlar.

Beyin hemisferlerinin dış yüzünde oluklar ve bu olukların arasında kabartılar bulunur. Bu oluklara sulci cerebri, kabarıntılara ise gyri cerebri denir ve kişiler arasında farklılık gösterir ve hatta aynı kişilerin sağ ve sol hemisferleri arasında da farklılıklar gösterebilir. Buna rağmen gelişmenin erken döneminde hemen her şahısta belirgin olarak gözükür ve sulcuslara göre her bir beyin hemisferi loblara ayrılır. Bu loblar kafa kemiklerinin isimlerine göre lobus frontalis, lobus parietalis, lobus temporalis, lobus occipitalis ve bir de daha derinde bulunan lobus insularis olmak üzere bölümlere ayrılır (26).

2.2.2.Beyin Lobları

Her bir hemispherium cerebri'nin lobus frontalis, lobus parietalis, lobus temporalis, lobus occipitalis ve bir de bu lobların daha derininde lobus insularis olmak üzere 5 lobu ve facies superolateralis, facies medialis, facies inferior olmak üzere üç yüzü vardır.

Kafatası kemikleri ile komşuluk yapan konveks şekilli dış yüzüne facies superolateralis (facies convexa), iki hemisferin birbirine bakan ve fissura longitudinalis ile birbirinden ayrılan yüzüne facies medialis, kafatası tabanı ve tentorium cerebelli üzerine oturan alt yüzeyine ise facies inferior (facies basalis) denilir (27).

Her bir hemisferin yüzlerinde görülen oldukça derin olan oluklar beyin hemisferini yapı ve fonksiyon olarak farklılıklar gösteren ve lobus olarak isimlendirilen bölümleri sınırlar (23).

Sulcus centralis (Fissura Rolandi); her bir hemisferin orta noktasının 1 cm arkasından başlar, konveks yüzde oblik olarak aşağıya ve öne doğru uzanır. Aşağıda sulcus lateralis'ten ince bir korteks kıvrımıyla ayrılmıştır ve bu sulcus iç yüzde görülmez (Şekil 5) (23). Lobus frontalis ile lobus parietalis'i birbirinden ayırır (27).

Sulcus lateralis (Sylvius); lobus frontalis ile lobus temporalis'i birbirinden ayıran bir oluktur. Önde lobus frontalis' in yan yüzüne doğru ayrılan ramus anterior ve ramus ascendes dalları vardır. Arkaya doğru uzanan bir dalı vardır ve ramus posterior adı verilir. Sulcus lateralis hemisferin derinlerine gider ve kapsadığı alana fossa cerebri lateralis denir. Sulcus lateralis' in derininde lobus insula bulunur (Şekil 5) (23).

Sulcus parieto-occipitalis; lobus parietalis ve lobus occipitalis'i birbirinden ayıran oluktur ve iç yüzde daha belirgindir. Üst kenarın yakınında olmak üzere hemisferin arka ucunun 5 cm kadar ön-dış yüzünden başlar, iç yüzde öne-arkaya doğru seyreder (Şekil 2.5) (27).

Sulcus circularis insula; fossa cerebri lateralis'in derininde lobus insularis'i çevreleyen oluktur ve dışarıdan görülmez (Şekil 2.7) (23).

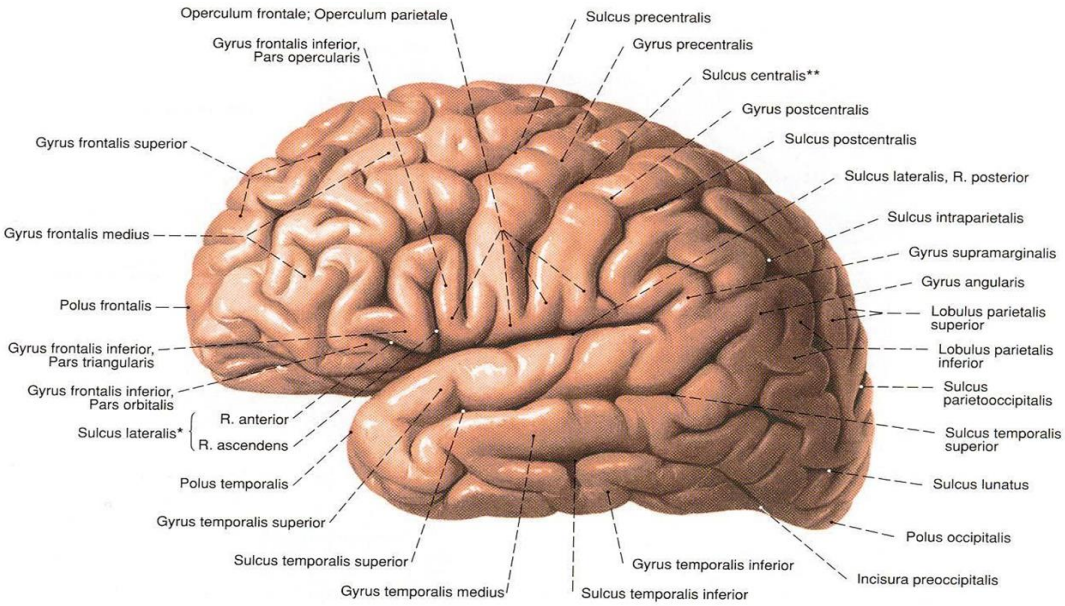

Şekil 2.5: Beynin sulcusları (28)

Lobus frontalis; beyin hemisferlerinin en büyük lobu olarak bilinir ve temel fonksiyonu motor eylemlerle ilgilidir (27). Beyin hemisferinin ön kısmındadır. Arkada sulcus centralis'e, aşağıda ise sulcus lateralis ile sınırlanır ve beynin her üç yüzeyinde de bölümleri vardır. Lobus frontalis'in ön ucuna polus frontalis denilir (1). Lobus frontalis'in dış yüzünde 3 sulcusla birbirinden ayrılmış 4 gyrus vardır. Sulcus centralis'in hemen önünde bulunan ve sulcus centralis'e paralel olarak uzanan oluğa sulcus precentralis denilir ve bu iki oluğun arasında gyrus precentralis bulunur. Sulcus precentralis'in ön tarafında horizantal olarak uzanan gyrus frontalis superior, medius ve inferior bulunur. Gyrus frontalis superior ve medius'un arasında bulunan oluğa sulcus frontalis superior, gyrus frontalis medius ve inferior arasında bulunan oluğa ise sulcus frontalis inferior bulunur. Sulcus lateralis'in ramus anterior ve ramus ascendens'i gyrus frontalis inferior'u pars orbitalis, pars triangularis ve pars opercularis olmak üzere üç kısma ayrılır (26).

Lobus frontalis motor lob olarak adlandırılmıştır ancak iki grup fonksiyon merkezi vardır. Birinci grup merkez, konuşma ile ilgili hareketler de dahil olmak üzere istemli hareketleri idare eder. İkinci grup merkezler ise çeşitli emosyonel ifadeler ile moral ve töresel davranışlar ile ilgi olup tipik merkezler şeklinde organize olmamışlardır.

Brodman' ın 4. alanı olan temel motor alan, 6. alanı olan premotor alan ve 8. alanı olan frontal göz merkezi ve Broca'nın konuşma merkezi lobus frontalis' te bulunur (27).

Lobus parietalis; önde sulcus centralis, arkada sulcus parieto-occipitalis, aşağıda sulcus lateralis'in ramus posterior'u ve bunun arka ucundan sulcus parieto-occipitalis'e çekilen çizgi arsında kalan beyin hemisferi bölümü olarak belirlenmiştir (1). Dış yüzde sulcus centralis'e paralel olarak uzanan sulcus postcentralis ve bu iki sulcus arasında kalan gyrus postcentralis bulunur. Sulcus postcentralis'e horizantal uzanan lobulus parietalis superior ve lobulus parietalis inferior bulunur ve bu iki lobulus arsında da sulcus intraparietalis denilen oluk bulunur. Lobulus parietalis inferior'un alt kısmında sulcus lateralis'in ramus posterior'unun uç kısmını çevreleyen gyrus supramarginalis ve sulcus temporalis superior'un uç kısmını çevreleyen gyrus angularis olmak üzere iki gyrus bulunur (26). Lobus parietalis korteksi genel duyu ve tat duyusunun değerlendirildiği yerdir (27).

Lobus occipitalis; beyin hemisferinin arka kısmında bulunur ve tıpkı lobus frontalis gibi beyin hemisferinin üç yüzünde de bölümleri vardır. Arka ucuna polus occipitalis denilir (1). Lateral yüzde, lobus occipitalis ile buna komşu lobus parietalis ve lobus temporalis arsında belirgin bir sınır yoktur. Ancak medial yüzde lobus occipitalis ile lobus parietalis'i birbirinden ayıran sulcus parieto-occipitalis lateral yüze doğru uzanır (26). İç yüzde bulunan sulcus calcarinus bu yüzü iki kısma ayırır. Üste kalan kısmına cuneus, altta kalan kısmına ise gyrus lingualis bulunur. Dış yüzde bulunan sulcus occipitalis transversus'un üst kısmına gyrus occipitalis superior, alt kısmına ise gyrus occipitalis inferior bulunur (1). Lobus occipitalis'te görme merkezi ile ilgili bölümler bulunur (23).

Lobus temporalis; yukarıda sulcus lateralis ile lobus frontalis'den; arka-üst kısımda sulcus lateralis'in arka ucunu polus occipitalis'e birleştiren çizginin ön yarısı ile lobus parietalis'den; arkada sulcus parieto-occipitalis'i incissura occipitalis'e birleştiren çizginin alt yarısı ile de lobus occipitalis'den ayrılmaktadır. Ön taraftaki çıkıntılı kısmına polus temporalis denilmektedir (1). Dış yüzde sulcus lateralis'e paralel olarak uzanan gyrus temporalis superior, medius ve inferior olmak üzere üç gyrus vardır. Gyrus temporalis superior ile medius arasında sulcus temporalis superior, gyrus temporalis medius ile inferior arasında ise sulcus temporalis inferior bulunur (26). Lobus temporalis'in korteksi başta işitme ve denge olmak üzere belli derecede emosyon, hafıza ve konuşma fonksiyonları ile ilgilidir (Şekil 2.6)(23).

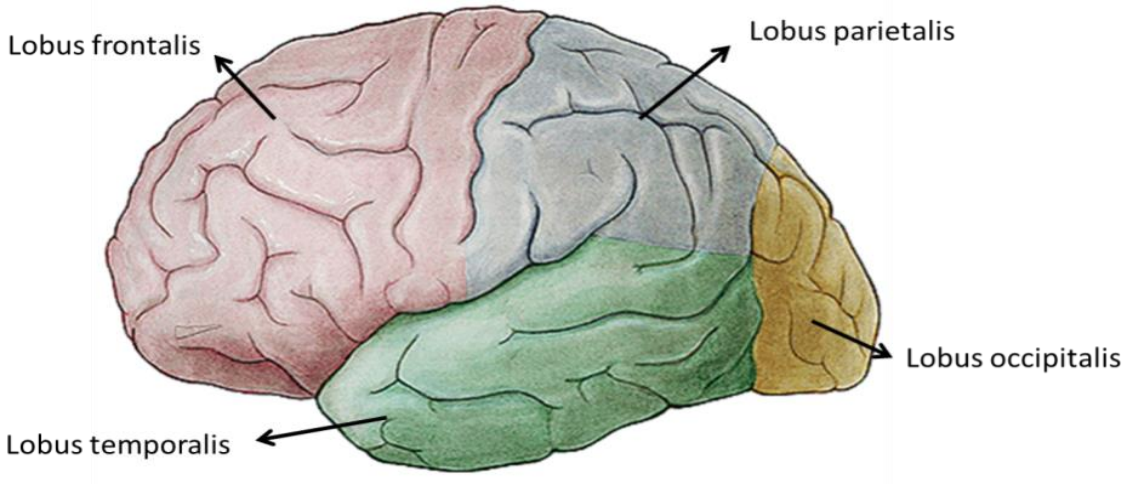

Şekil 2.6: Beynin lobları (28)

Lobus insularis; sulcus lateralis'in derininde bulunur. Sulcus lateralis'e komşu lobus frontalis, lobus parietalis ve lobus temporalis kısımları kaldırıldığında görülen korteks kısmıdır (Şekil 2.7).

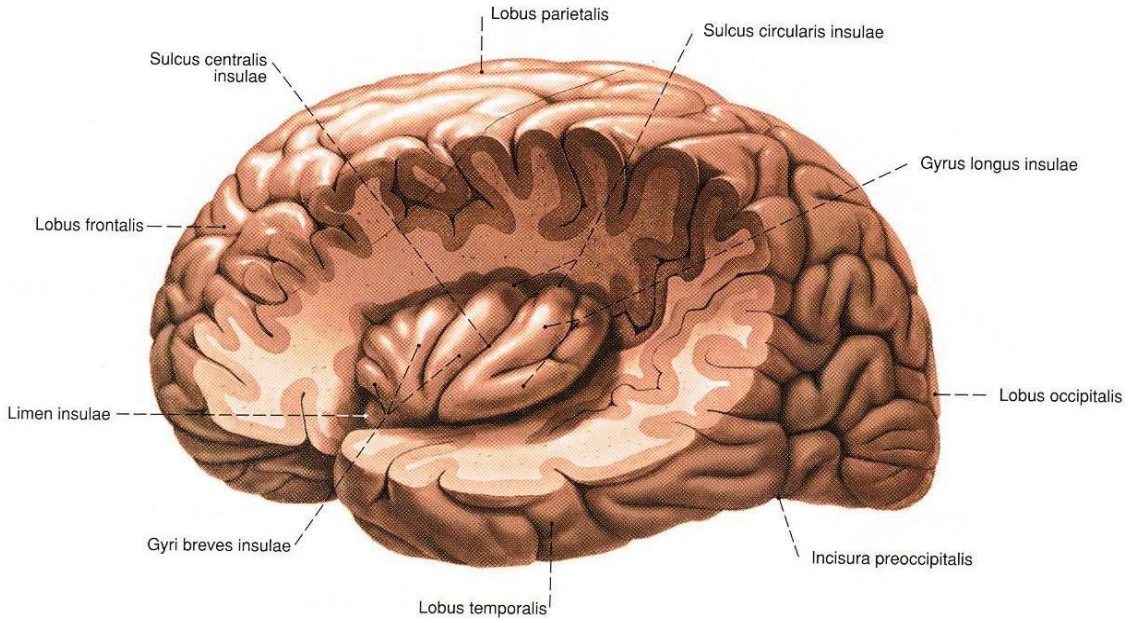

Şekil 2.7: Lobus insularis (28)

2.3.MANYETİK REZONANS GÖRÜNTÜLEME (MRG)

Radyolojik görüntüleme yöntemlerinin çok hızla gelişmekte olduğu bu yıllarda MRG tüm dünyada üzerinde en çok çalışma ve araştırmaların yapıldığı, çok hızlı bir biçimde gelişmelerin elde edildiği ve rutin radyolojik incelemeler arasında en çok ilgi çeken yöntemdir (12).

Vücudumuzuın büyük bir kısmı olarak yağ ve sudan oluşmakta ve bu oluşumların moleküler yapısında ağırlıklı olarak hidrojen atomları yer almaktadır. MRG; su ve yağın, dolayısı ile de vücudumuzun büyük bir bölümünün yapısında mevcut bulunan hidrojen atomlarının, güçlü bir manyetik alan içerisinde, kendilerini rezonansa uğratacak bir radyofrekans (RF) dalgası ile uyarılıp titreştirilmesinden elde olunan sinyallerin görüntüye dönüşmesidir (12-14, 29).

Vücudun büyük bir bölümünü oluşturan yumuşak dokuların yüksek kontrast çözünürlüğü altında birbirinden kolayca ayrıştırılabilmesi, iç yapıların daha iyi bir şekilde ortaya konması kolaylaştırmaktadır. Bu nedenle MRG tekniği birçok kanser türünün tanısında önemli bir yer tutmaktadır. Ayrıca MRG ile hastanın pozisyonunu değiştirmeden çok düzlemden görüntüler elde edilebilir (12, 15, 30).

Klinikte MR çekimlerinin büyük bir çoğunluğu santral sinir sistemi incelemeleri için çekilmektedir. MR çekimli oranlarında santral sinir sistemini kas-iskelet sistemi incelemeleri takip etmektedir (12-15).

Santral sinir sisteminde MRG kullanımı alanları arasında infarktların, serebral iskeminin ve beyin tümörlerinin saptanması ve değerlendirilmesi oluşturmaktadır (18). Beyin tümörlerinde dokular arasındaki kontrast ayırımını en iyi şekilde gösteren farklı sekanslarla ve çok düzlemden alınan kesitlerle MRG gerek lezyonların ayırıcı tanısına gerekse lezyon sınırlarının ve komşuluk ilişkilerinin daha iyi belirlenmesine ve evrelendirilmesine büyük katkı sağlar (12, 31).

MRG' nin yüksek yumuşak doku ve konrast çözünürlüğü sebebiyle beynin gri-beyaz cevherin birbirinden ayrı görüntülenebilmesi ile beyaz cevher lezyonlarının belirlenmesini sağlamaktadır. Bu sayede özellikle multipl skleroz gibi hastalıkların teşhisini kolaylaştırmaktadır (12, 15).

Omurga ve omurilikte MRG kullanımını çoğunlukla disk patolojileri oluşturmaktadır. Kas-iskelet sisteminde ise başta diz olmak üzere çoğunlukla eklem patolojilerinin tespiti için kullanılmaktadır (12, 15).

Şekil 2.8: Bir MR görüntüleme cihazı

2.4.BEYİN HACMİNİN HESAPLANMASINDA DEĞİŞİK YAZILIMLARIN KULLANILMASI

MR görüntü kalitesinin ve kontrastının mükemmel düzeyde olması nedeniyle makroskobik nöroanatomik çalışmalarda tercih edilen bir yöntem haline gelmiştir (18, 25). Çeşitli yazılım paketleri ile MR görüntüleri yeniden biçimlendirilerek üç boyutlu görüntülerin elde edilmesiyle çeşitli alanlarda çalışma imkanı sunmaktadır. Örneğin; yazılım paketleri vücudun veya bireysel yapıların ilgilenilen belirli bölmesinin daha basit ve daha gelişmiş ölçüm yapma ve inceleme olanağı sunmaktadır (16).

MR görüntülerinden beyin hacmi tahmin etmek için mevcut manuel ve birçok yarı otomatik ve otomatik teknikler bulunmaktadır (16). Otomatik yöntemler belirlenmiş nöroanatomik sınırlarda büyük ölçüde tatmin edici bir şekilde ihtiyacı karşılamaktadır ancak manuel yöntemlerde ise araştırmacının nöroanatomik sınırları belirlemesi gerekmektedir (16, 22, 32, 33).

Manuel teknikte MR görüntüleri üzerinde beyin ya da beyin bölümlerinin hacmini hesaplamanın iki ana temeli vardır; nokta sayımı ve dilimleme. Yani stereoloji yöntemidir. Dolayısıyla en güzel dilimleme yapılması MR ile mümkün olmaktadır.

Dilimleme kesit kalınlığını göstermektedir. Yapılan çalışmalarda stereolojik yöntemler MR görüntüleri üzerinde beyin ve beyin bölümleri hacmi ve yüzey alanı hesaplaması yapılmıştır (22, 32, 33). Bütün manuel yöntemler ilgilenilen alanda uzmanlık gerektiren bir araştırmacı gerektirir ve bu nedenle elde edilen sayısal veriler en güvenilir veriler olarak kabul edilmektedir. Bu nedenle tüm otomatik yöntemlerin temelinde bu teknikler ile karşılaştırma yapılarak doğruluğu tespit edilmektedir (16).

Yarı otomatik ve otomatik tekniklerde, ilgilenilen bölgenin manuel tekniklerin aksine MR görüntü sayısını ve tarifini gerektirmez. Genellikle, yarı otomatik yöntemlerde görüntü üzerinde ilgili bölgenin anatomik noktaların manuel işaretlenmesi ile yoğunluk ve eşik esaslı takip ederek segmentasyonu yapılmaktadır. Otomatik yöntemler ise kullanıcıdan bağımsız olarak programın temelindeki şablonlarla görüntüleri karşılaştırarak segmentasyon yapmaktadır. Yarı otomatik ve otomatik tekniklerin birincil sakıncaları oluşturulan anatomik özgüllük eksikliğidir. Manuel tekniklerde nöroanatomi detaylı bilgiye sahip deneyimli gözlemcinin gerektirmesi ilgili nöroanatomik bölgeye atfedilen tahminlerin güvenilir olmasının sebebidir. Öte yandan, manuel teknikler artan emek yoğunluğu ve azalan zaman verimliliği de dahil olmak üzere pratik dezavantajları vardır.

Sayısal görüntü analizleri için birçok yazılım paketleri bulunmaktadır. Bu yazılımların çoğunun temelinde önceki sürümlerinde otomatik analiz sırasında gelişmiş geometrik dönüşümler için bazı matematiksel değişiklikler vardır. Bu yazılımların büyük çoğunluğu yazılımı geliştiren ana kurumlarının internet sitelerinden ücretsiz indirilebilmektedir (16). Çalışmamızda Stereoloji yöntemi (Cavalieri prensibi) (Şekil 2.9), ImageJ (Şekil 2.10), Easymeasure (Şekil 2.11), MRIcro (Şekil 2.12), StereoInvestigator (Şekil 2.13), Analyze 11.0 (Şekil 2.14) programlarını kullanılmıştır.EasyMeasure, StereoInvestigator ve Analyze 11.0 yazılımları Cavalieri prensibine göre dizayn edilmiş yazılımlardır. ImageJ ve MRIcro ise görüntü işleme yazılımları olup ücretsiz olarak web adresinden indirilebilmektedir.

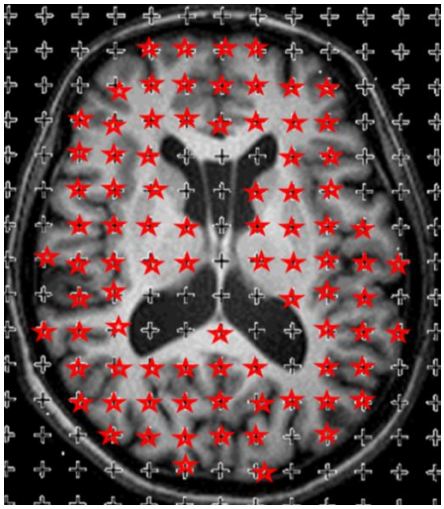

Şekil 2.9: Nokta sayımı metodu (Cavalieri prensibi) ile beyin MR görüntüsü üzerine denk gelen nokta sayılarının hesaplanması

Organ hacimleri Cavalieri prensibi ile ardışık seri kesitler aracılığıyla hacim tahminleri yapılabilmektedir (34). Bu yönteme göre hacmi hesaplanmak istenen biyolojik oluşumlar beyin, karaciğer, dalak gibi çevre yapılardan izole edilebilen bir kontura sahipse doğrudan ölçüm yapılabilmektedir. Bu durumda sık kullanılan bir yöntem ilgilenilen yapıyı içi su dolu dereceli bir silindir içine yerleştirilerek artan su miktarını ölçmektir. Bu yöntem literatür de Arşimet prensibi olarak bilinmektedir ve bu yöntem altın standart olarak kullanılmaktadır (35). Fakat çoğu zaman ilgilendiğimiz yapılar, çevre bileşenlerden izole edilemezler ya da canlı bireyden organın çıkarılıp hacminin ölçülmesi imkansızdır. Bu durumda, Cavalieri prensibi olarak bilinen ve ilk kez İtalyan matematikçi Bonaventura Cavalieri tarafından XVII. yüzyılda ortaya konmuş olan kendi adıyla literatüre geçmiş bir prensip olan Cavalieri yöntemi kullanılmaktadır. Cavalieri prensibi, stereolojik yöntemlerde en sık kullanılan hacim hesaplama yoludur. Cavalieri prensibini uygulamak için, hacmi hesaplanmak istenen yapı eşit aralıklı ve birbirine paralel kesitlerle baştan sona kadar kesitlere ayrılır (36, 37). Örneklerde taraflılığı ortadan kaldırmak için ilk kesit, kesit kalınlığı mesafesindeki herhangi bir noktadan alınmaya başlanmalı ve sistematik olarak eşit aralıklı kesitler alınacak şekilde kesme işlemine devam edilmelidir. Elde edilen kesit görüntülerinin kesit yüzey alanları hesaplandıktan sonra her bir kesitin ya da dilimin hacmi hesaplanır ve en sonunda dilimlerin hacmi toplanarak yapının tüm hacmi hesaplanır (37).

Kesitlerde ortaya çıkan yüzey alanını hesaplamak için kullanılan noktalı alan ölçüm cetveli, eşit aralıkta noktaların dizilimi ile elde edilen şeffaf bir asetattır (Şekil 2.9). Bu

asetat ilgilenilen yapının üzerine rastgele olarak atılır ve ilgilenilen yapıya isabet eden noktalar sayılarak alan hesaplanır. Şekil 2.9'da bir beyin kesit üzerine noktalı alan ölçüm cetvelinin rastgele atılıp kesit üzerine denk gelen noktaların ise kırmızı ile işaretlenmiş şekli görülmektedir.

Noktalı alan ölçüm cetveli ilgilenilen görüntü üzerine rastgele olarak atıldıktan sonra ilgilenilen kesit yüzey alanı ile çakışan noktalar sayılır. Bu işlem her bir ardışık kesit için tekrarlanır ve elde edilen nokta sayısı her kesit için toplanır ve toplanan nokta sayısı kesit kalınlığı ile çarpılarak hacim hesaplanır (16, 22, 36, 37). Ancak literatürde çeşitli yazılımlar kullanılarak hacim hesaplamaları yapılmaktadır (38, 39, 40)

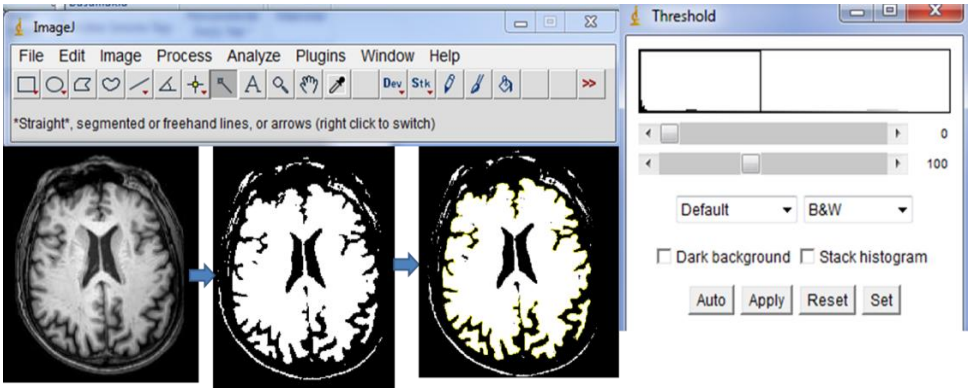

Şekil 2.10: ImageJ programı ile beyin MR görüntüsünün eşik değerinin ayarlanarak beyin görüntüsünün kenarları çizilmesi ile kesit yüzey alanı hesaplanması ve kesit yüzey alanlarının toplamı ile beyin hacminin hesaplanması

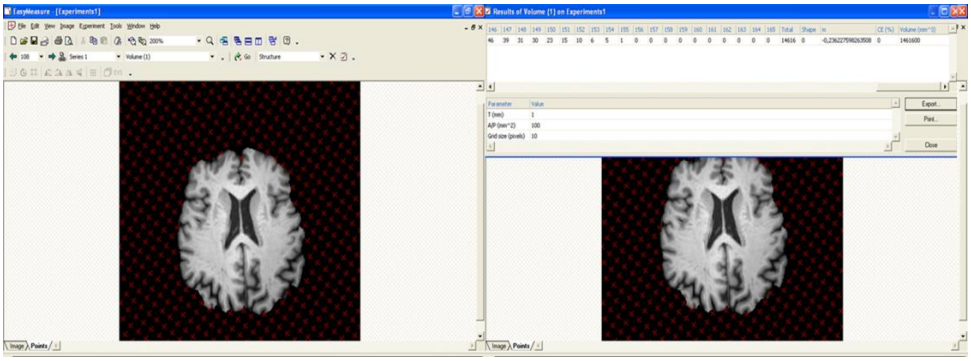

Şekil 2.11: EasyMeasure programı ile beyin MR görüntüsünün nokta sayımı prensibine göre otomatik olarak sayılarak hesaplanması

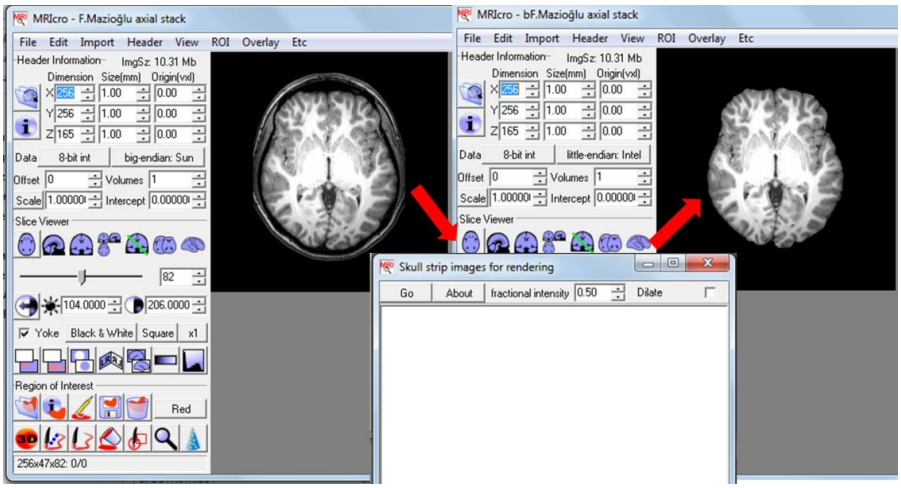

Şekil 2.12:MRIcro programı ile MR görüntüsü üzerindeki beyin haricindeki yapıların segmantasyonun yapılması

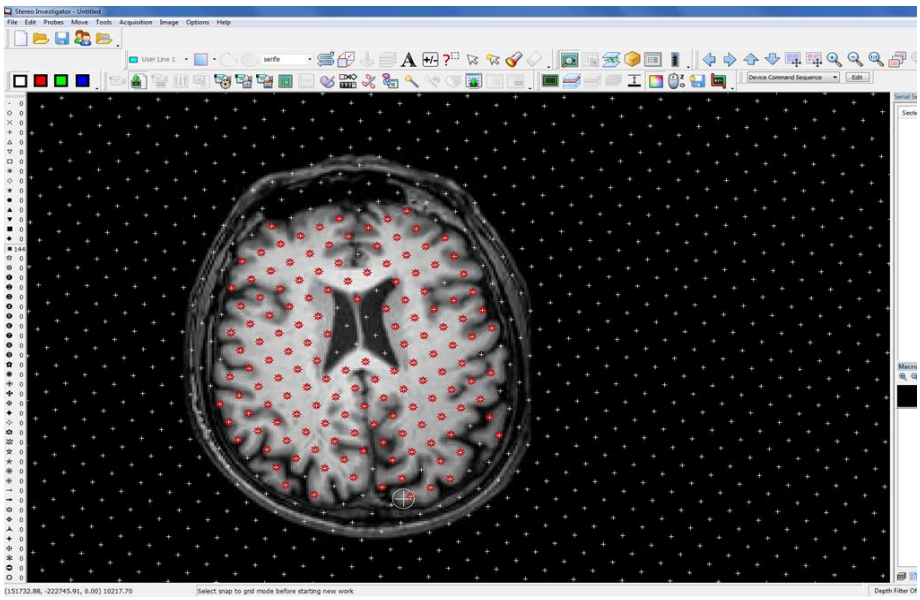

Şekil 2.13: StereoInvestigator programı ile beyin MR görüntüsü üzerine rastgele atılan noktaların programda bulunan simgelerle işaretlenmesi

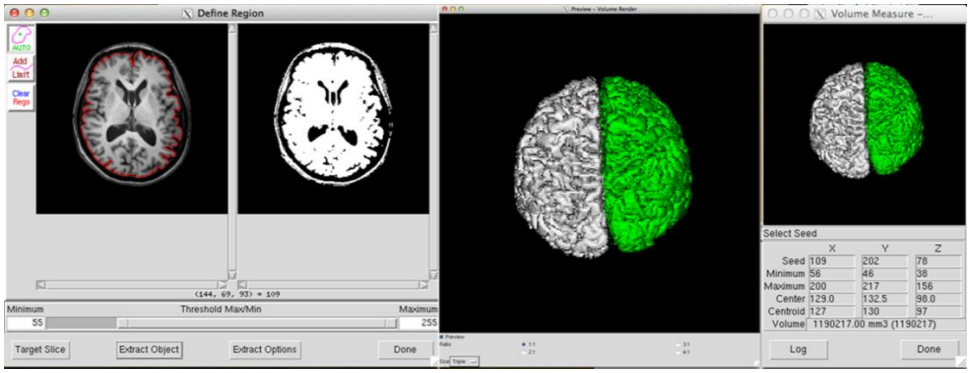

Şekil 2.14: Analyze 11.0 yazılımı ile beyin MR kesitlerinin eşik değer ayarlanarak birleştirilmesi ve beyin haricindeki yapıların otomatik segmentasyon yapılarak hacminin hesaplanması

2.5. YÜZEY ALANI HESAPLANMASI

Bir organın yüzey ile ilgili fonksiyonların incelenmesinde yüzey alanı yapı hakkında önemli bir bilgi olarak kullanılmaktadır. Bu sebeple herhangi bir organın yüzey alanını hesaplamak gerekebilir. Yüzeyi düzgün olmayan biyolojik yapılarda yüzey alanı tarafsız olarak hesaplayabilmek için ilgili organın yüzeyini örneklemek gerekir. Stereolojik olarak yüzey alanı tahmini vertical uniform random (dikey tekdüze rastgele) (VUR) ve izotropic uniform random (izotropik tekdüze rastgele) (IUR) şeklinde hesaplanabilmektedir. Ancak VUR tekniği IUR tekniğinden daha pratik olarak bilinmektedir (41).

Stereolojik metotlar vertikal kesitler kullanılarak yüzey alanı tahmininde tarafsız yüzey alanı tahminleri oluşturur (41). Bu teknikte 3 boyutlu yüzey rastgele pozisyonlarda örneklenir. Bu yöntem dikey kesitlerle Cavalieri prensibinin birleştirilmesidir ve bu şekilde diğer yüzey alanı tahmin yöntemlerine göre büyük avantajlar sağlar (41-43). Vertikal kesit yöntemi ilk defa Baddaley ve arkadaşları tarafından 1986 yılında geliştirilmiştir (41).

Yüzey alanı tahminin tarafsız yapılabilmesi için vertikal kesit tekniğinde genellikle skloid sonda kullanılır (Şekil 2.15). Bu teknikte önemli olan ilk kesitin rastgele başlamasıdır ve yine kesitler arasındaki mesafe eşit olmalıdır.



Şekil 2.15: Skloid sonda

Stereolojik olarak dikey kesitler, bir yatay düzleme dik olarak alınan herhangi bir düzlem üzerinde olan kesitlerdir, yüzey alanında genellikle kullanılan ise onların yatay düzlem üzerinde olan izotropik rastgele örnekleridir (IUR). (44, 45)

Üç boyutlu ilgilenilen yapının yönetilen her bir oryantasyonu boyunca rastgele örnekleme pozisyonları vertikal kesitlerin "n" kadar Cavalieri kesitine bölünür. 3 boyutlu görüntü verileri Bilgisayarlı Tomografi (BT) ve Manyetik Rezonans (MR) gibi farklı tekniklerle elde edilebilir. MR görüntüleri bu seri kesitlerin mükemmel elde edilmesinde özellikle kullanılır. MR görüntüleri üzerinde yapılacak olan yüzey alanı tahmininin tarafsız olması için kesit başlangıcının ve oryantasyonların rastgele başlaması gerekmektedir. Beyin yüzey alanını hesaplamak için manuel yöntemler kullanılacağı gibi bazı otomatik yazılımlarda kullanılmaktadır (11, 46). Biz aşağıda otomatik ya da elle işaretlenerek ölçülebilen EasyMeasure ve Analyze 11.0 programları ile beyin yüzey alanı hesaplamayı örnek olarak koyduk. Yine bu yazılımların bazı avantajları olduğu gibi dezavantajları da bulunmaktadır. Örneğin Analyze 11.0 çok pahalı bir yazılımdır. EasyMeasure ise kullanıcı için bir miktar karışıktır. Manuel yapılan işlemler ise çok zaman almakta ve uygulayıcının yorulmasına neden olmaktadır. Aşağıda günümüzde yaygın olarak kullanılan bazı yazılımlar ve özellikleri ile ilgili bilgi verilmiştir (Tablo 2.1). Çalışmamızda beyin yüzey alanı hesaplamak için skloid sonda (Şekil 2.16), EasyMeasure (Şekil 2.17), Analyze 11.0 (Şekil 2.16) programları kullanılmıştır.

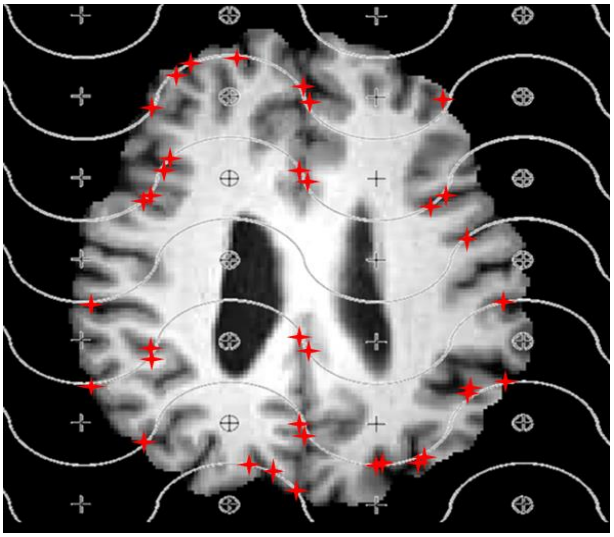

Şekil 2.16: Beyin MR görüntüsü üzerine atılan skloid sonda ile noktaların sayımı ve yüzey alanı hesaplanması

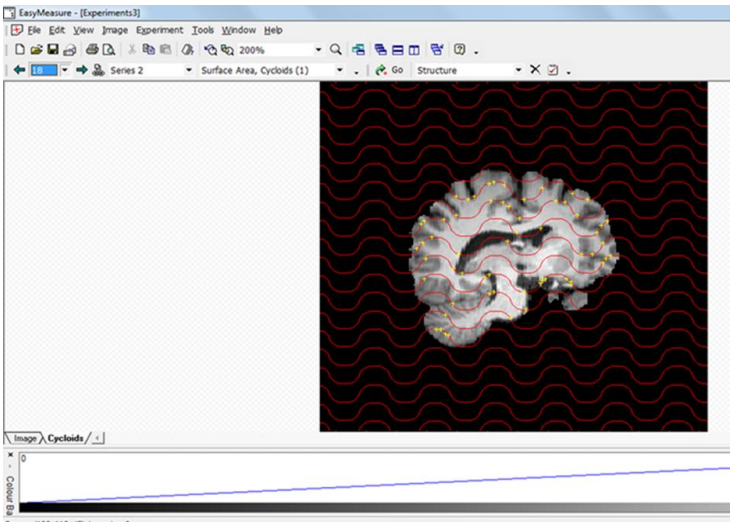

Şekil 2.17: Beyin MR görüntüsünde EasyMeasure programı ile noktaların otomatik olarak sayılması ve yüzey alanı hesaplanması

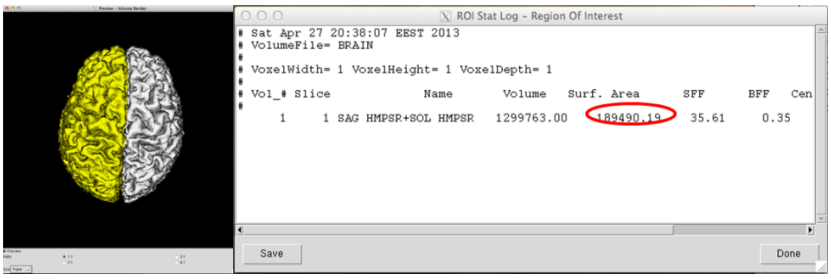

Şekil 2.18: Analyze 11.0 programı ile segmente edilen beyin MR görüntüsünün 3 boyutlu gösterilmesi ve yüzey alanın otomatik olarak hesaplanması

Tablo 2.1. Günümüzde MR görüntüleri üzerinde hacim hesaplama ve görüntü işleme için sık kullanılan bazı yazılımlar.

Yazılımın adı	Web adresi	Çalıştığı işletim sistemi	Ücretli / Ücretsiz	Fonksiyonu
Analyze	www.analyzedirect.com	Windovs, Linux, Unix ya da Mac OS	ücretli	2 boyutlu ve 3 boyutlu görüntüleri açabilme, yeniden biçimlendirme, ROI sınırlama ve çıkarma, stereoloji kullanarak ROI ölçümü
Easymeasure	www.liv.ac.uk/mariac	Windows	ücretsiz	2 boyutlu görüntüleri açabilme, Stereolojik hesaplamalar yapabilme
FreeSurfer	http://surfer.nmr.mgh.harvard.edu	Linux ve Mac OS	Ücretsiz fakat FS-FAST bileşeni Matlab lisans gerektirir	2 boyutlu ve 3 boyutlu görüntüleri açabilme, yeniden biçimlendirme, beyin çıkarabilme, doku segmentasyonu, ROI ölçümü
FSL	www.fmrib.ox.ac.uk/fsl	Windovs, Linux, SUN ya da Mac OS	ücretsiz	2 boyutlu ve 3 boyutlu görüntüleri açabilme, yeniden biçimlendirme, beyin çıkarabilme, doku segmentasyonu, ROI ölçümü, stereotaksik şablon oluşturabilme
ImageJ	http://rsb.info.nih.gov/ij	Windovs, Linux ya da Mac OS	ücretsiz	2 boyutlu ve 3 boyutlu görüntüleri açabilme, yeniden biçimlendirme, geliştirme, düzenleme ve temel ölçümler yapabilme
Measure	http://cis.jhu.edu	Windovs	ücretsiz	2 boyutlu ve 3 boyutlu görüntüleri açabilme, yeniden biçimlendirme, stereolojik gözlem ve ölçüm yapabilme
MRIcro	www.sph.sc.edu/comd/rorden/mricro.html	Windovs, Linux ve SUN	ücretsiz	2 boyutlu ve 3 boyutlu görüntüleri açabilme, yeniden biçimlendirme, kemik yapıyı çıkarabilme, ROI işaretlemesi
SPM	www.fil.ion.ucl.ac.uk/spm	Windovs, Linux, SUN ya da Mac OS	Ücretsiz fakat FS-FAST bileşeni Matlab lisans gerektirir	2 boyutlu ve 3 boyutlu görüntüleri açabilme, yeniden biçimlendirme, doku segmentasyonu, ROI ölçümü, stereotaksik şablon oluşturabilme

3. GEREÇ VE YÖNTEM

Çalışmamızda Erciyes Üniversitesi Tıp Fakültesi Anatomi Anabilim Dalı bilgisayarlarından PACS (Picture archiving and communication system)'tan alınan 27 bireyin beyin MR görüntüleri kullanılmıştır. Çalışmaya başlamadan önce Erciyes Üniversitesi Tıp Fakültesi Etik Kurulu Başkanlığı tarafından etik kurul onayı alınmıştır (Etik kurul karar no: 2012/280). Çalışmamızda kullanılan MR görüntüleri herhangi bir merkezi sinir sistemi hastalığı olmayan ve yaş aralığı dikkate alınmadan rastgele olarak seçilmiştir.

3.1. MR GÖRÜNTÜLERİNİN ELDE EDİLMESİ

Alınan MR'ların çekim protokolü aşağıdaki şekildedir.

MR protokolü: MRG morfometrik incelemesi, 1.5T Magnet (PhilipsIntera, Hollanda) cihazı ve standart kafa koili kullanılarak yapıldı. T1 agırlıklı sagittal planda alan ölçümü için interhemisferik hattan faydalanılarak (3 boyutlu) MPRAGE sekans alındı ve şu teknik faktörler uygulandı: TR (repetition time) = 1900 msn, TE (echodelay time)= 3 msn, FOV (field of view) = 165x250, matriks= 256x256, flip açısı 15 derece ve hacim için kesit kalınlıgı = 1 mm, gap=0 olarak belirlendi.

Bu tezde 5 farklı yöntem kullanarak beyin hacmi hesaplaması yapıldı.

- **Nokta Sayımı Metodu (Cavalieri Prensibi)**
- **ImageJ ile planimetrik yöntem**
- **Easymeasure**
- **StereoInvestigator**
- **Analyze 11.0**

Yukarıdaki yöntemlerden ilk ikisi Cavalieri prensibine göre nokta sayımı ve planimetrik yöntemler içerisinde değerlendirilmektedir. Geri kalan 3 yöntem de hacim hesabı yapılabilen farklı yazılımlardır.

3.2. NOKTA SAYIMI METODU (CAVALİERİ PRENSİBİ) İLE BEYİN HACMİ HESAPLANMASI

İlgilenilen bir yapının stereolojik olarak hacmini hesaplamak için Cavalieri prensibi kullanılmaktadır. Bu yöntemle hacim hesaplamak için birbirine paralel ve eşit aralıkta olan kesitler kullanılmaktadır (Şekil 3.1). Bu paralel kesitlerin aynı yöne bakan yüzeylerine üzerinde eşit aralıklı noktalar bulunan şeffaf bir cetvel rastgele atılıp ilgilenilen yapının üzerine denk gelen noktalar sayılarak yapılmaktadır. Manuel olarak hacim hesaplaması yapılan bu yöntemde genellikle MR ve BT görüntüleri kullanılmaktadır (Şekil 3.2).

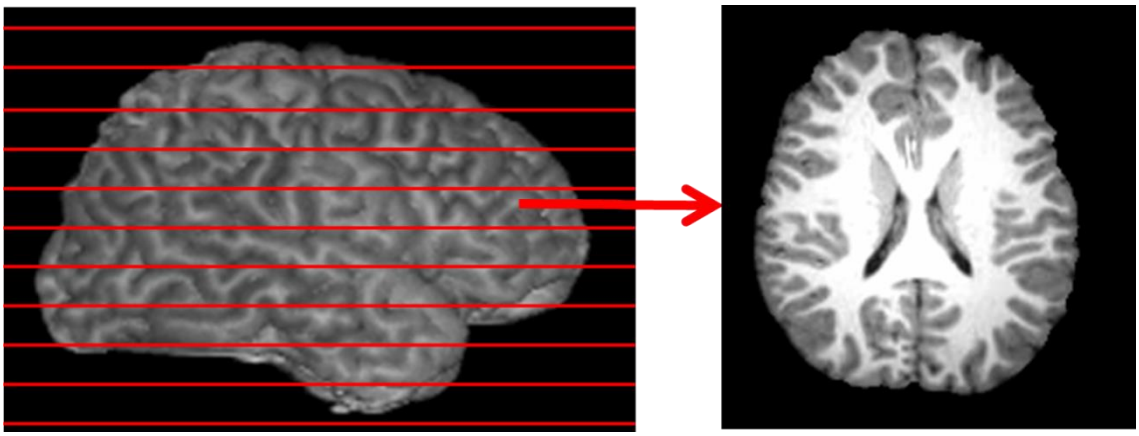

Şekil 3.1: Eşit aralıklı kesitlere ayrılan beyin görüntüsü ve bu kesitlerden birinin yüzeyi

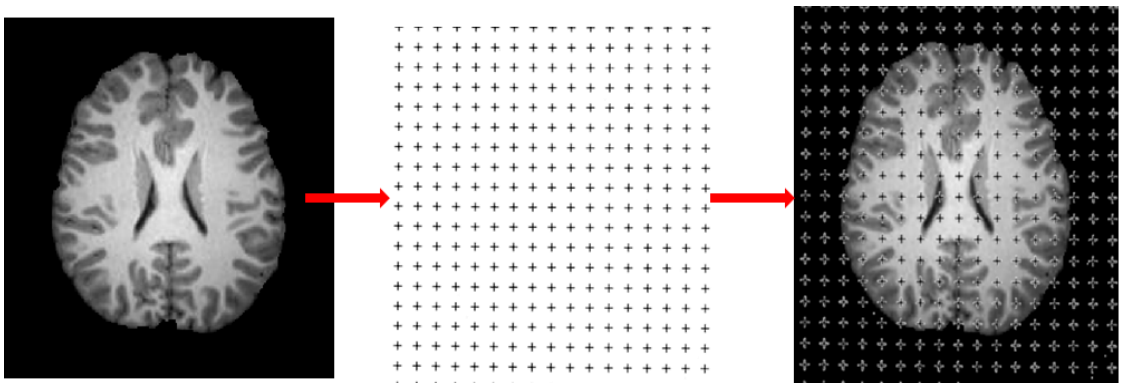

Şekil 3.2: Beyin MR görüntüsü üzerine noktalı alan ölçüm cetveli atılması

Bu çalışmada aksiyal, sagittal, koronal planda çekilmiş beyin MR görüntülerinde hacim hesaplaması yapıldı. Örnek olarak bir beyin koronal planda 2 cm kesit kalınlığında

kesildiğinde ortalama 6 kesit elde edilir. Kesitler üzerine noktalı alan ölçüm cetvelini rastgele olarak atıldığında toplam olarak elde edilen yaklaşık nokta sayısı 303 (∑P)'dür (Şekil 3.3). Kesit kalınlığını yani iki kesit arasındaki mesafe 2 cm (t), iki nokta arasındaki mesafe (görüntü üzerine atılan şeffaf cetvel üzerindeki iki nokta arası mesafe) 0.8 cm (d), görüntüdeki skalanın cetvel ya da kumpas ile ölçülen uzunluğu 5 cm (SL), görüntü büyütmesini gösteren skalanın temsil ettiği uzunluğu 8 cm (SU) dir(Şekil 3.4).

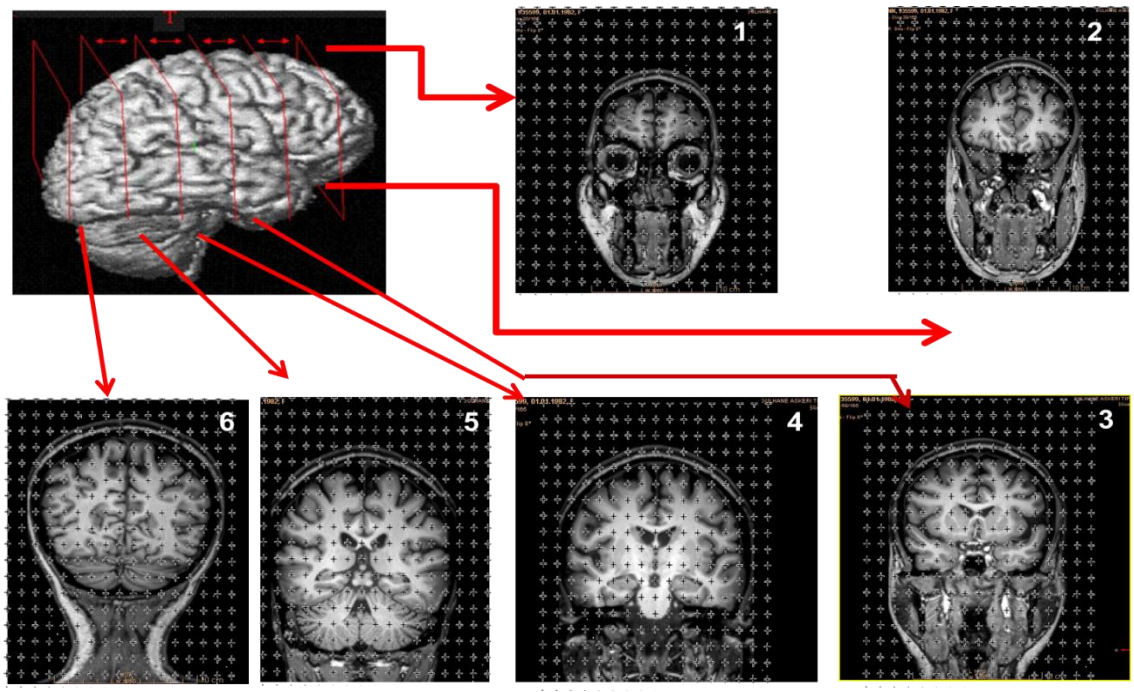

Şekil 3.3: Kesitler üzerine noktalı alan ölçüm cetveli atılması

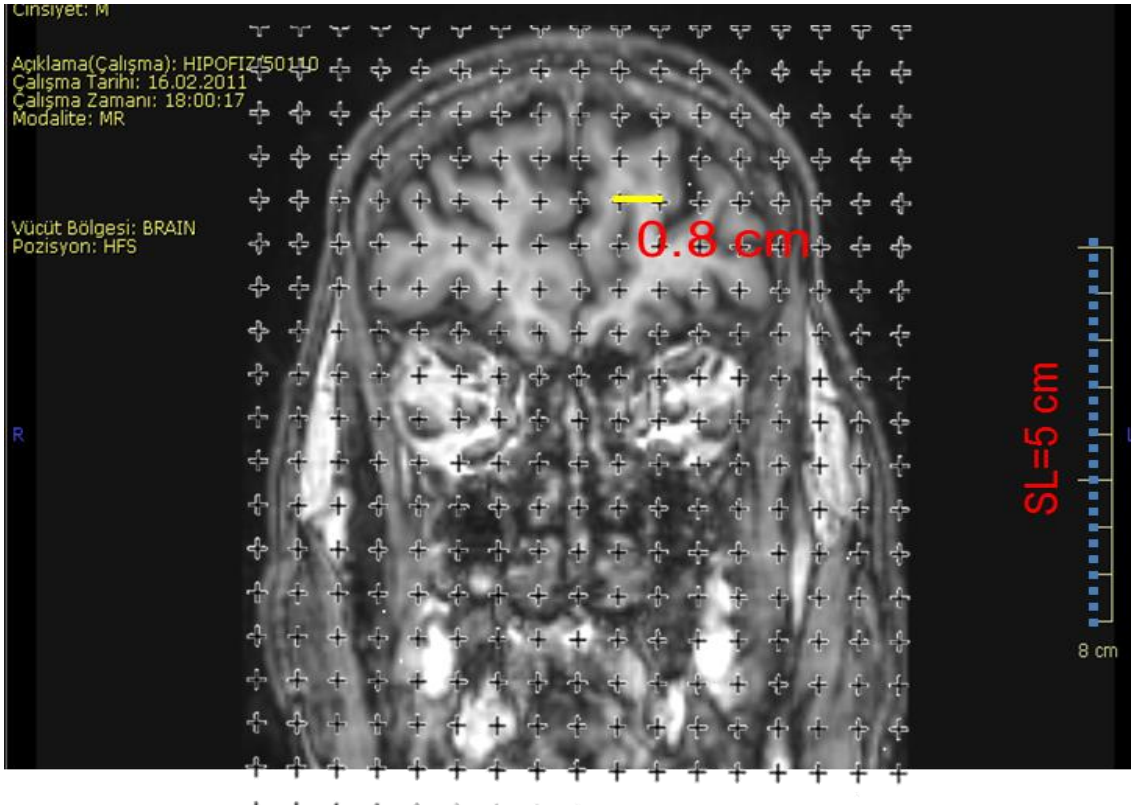

Şekil 3.4: SU, SL ve d değerlerinin gösterilmesi

Buna göre aşağıdaki formül kullanılarak hacim hesaplaması yapılmaktadır (3.1). Bu yöntemin temelinde Cavalieri prensibi kullanılmaktadır ve literatürde yer almaktadır. Aşağıda formülü ile birlikte bir beyin için hacim hesaplaması verilmiştir.

$$V = t \times \left[\frac{SU \times d}{SL}\right]^2 \times \sum P$$
$$V = 2 \times \left[\frac{8 \times 0.8}{5}\right]^2 \times (25 + 44 + 75 + 62 + 56 + 41)$$
$$V = 992cm^3$$

(3.1)

t: kesit kalınlığını yani iki kesit arasındaki mesafeyi,

d: iki nokta arasındaki mesafeyi,

SL: görüntüdeki skalanın cetvel ya da kumpas ile ölçülen uzunluğunu,

SU: görüntü büyütmesini gösteren skalanın temsil ettiği uzunluğu,

***P*:** tüm kesitlerde elde edilen nokta sayılarının toplamını ifade etmektedir.

3.3. IMAGEJ PROGRAMI İLE BEYİN HACMİ HESAPLANMASI

Erciyes Üniversitesi Tıp Fakültesi PACS'tan alınan T1 ağırlıklı MR görüntüleri DICOM formatında her hasta için ayrı ayrı kaydedildi. DICOM, sağlık bilimlerinde, özellikle de radyoloji dalında dijital görüntüleme amacıyla kullanılır ve bir araştırmanın tüm özelliklerini ve hastaları 123 farklı kategoride kaydeder.

Hastaya ait görüntülerin hepsi ImageJ programında aynı anda açıldı (Şekil 3.5). Her kesit için ayrı ayrı olan bu görüntüler ImageJ programında bulunan image sekmesinin "stack" bölümünden "image to stack" yapılarak birleştirildi (Şekil 3.6) ve programın "file" sekmesindeki "save as" bölümünden "Analyze 7.5" seçilerek .hdr ve .img formatında otomatik olarak program tarafından kaydedildi (Şekil 3.7).

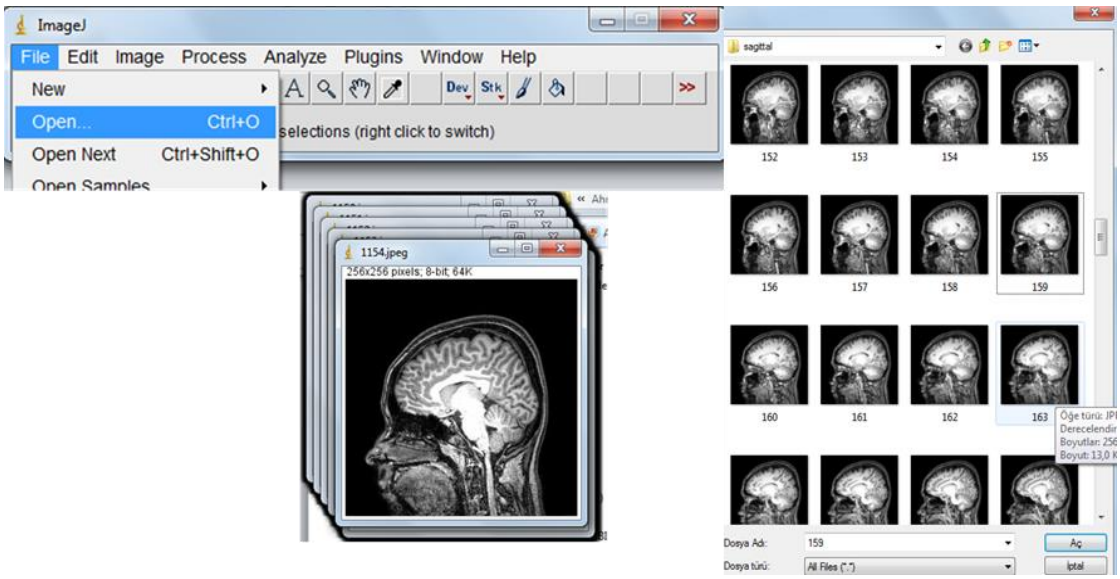

Şekil 3.5: Beyin MR görüntü kesitlerinin ImageJ programında açılması

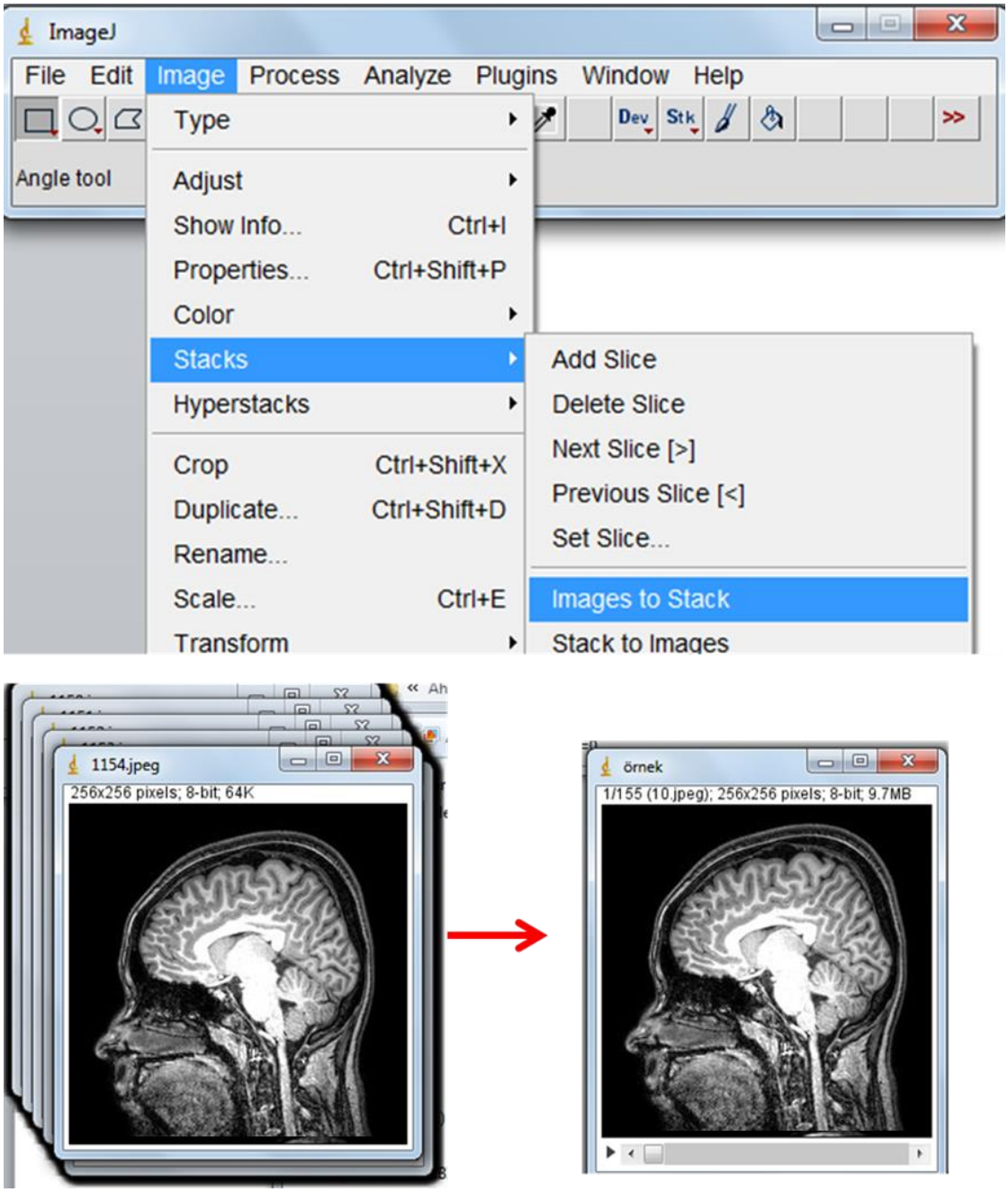

Şekil 3.6: ImageJ programında açılan beyin MR görüntülerinin birleştirimesi (stack yapılması)

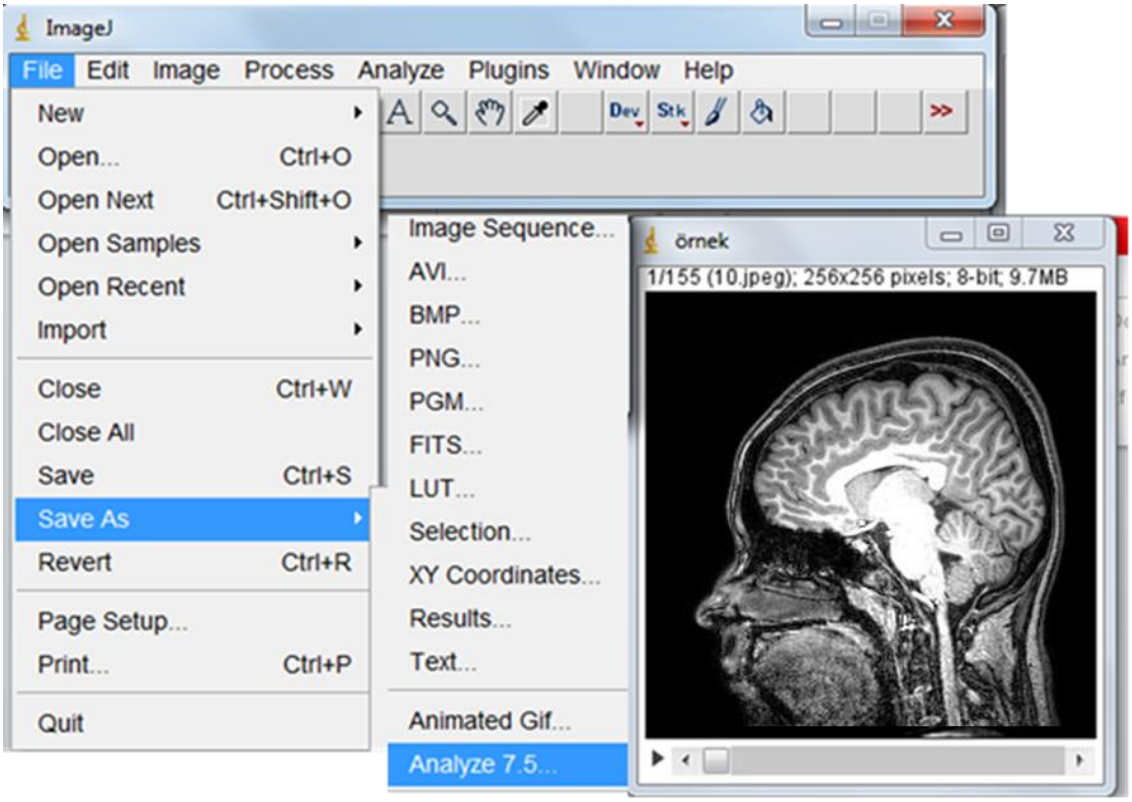

Şekil 3.7: Birleştirilen (stack yapılan) beyin MR görüntülerinin Analyze olarak kaydedilmesi

Kaydedilen bu görüntü dizini MRIcro programında görüntülerde bulunan kemik yapıdan ayrıştırmak için açıldı (Şekil 3.8). MRIcro programının "etc" sekmesinden "skull strip image using BET…" seçildi ve fractional intersity değeri 0,50 seçilerek kemik yapı ayrıştırıldı ve program tarafından otomatik olarak dosya isminin başına "b" harfi koyarak yeniden kaydedildi (Şekil 3.9).

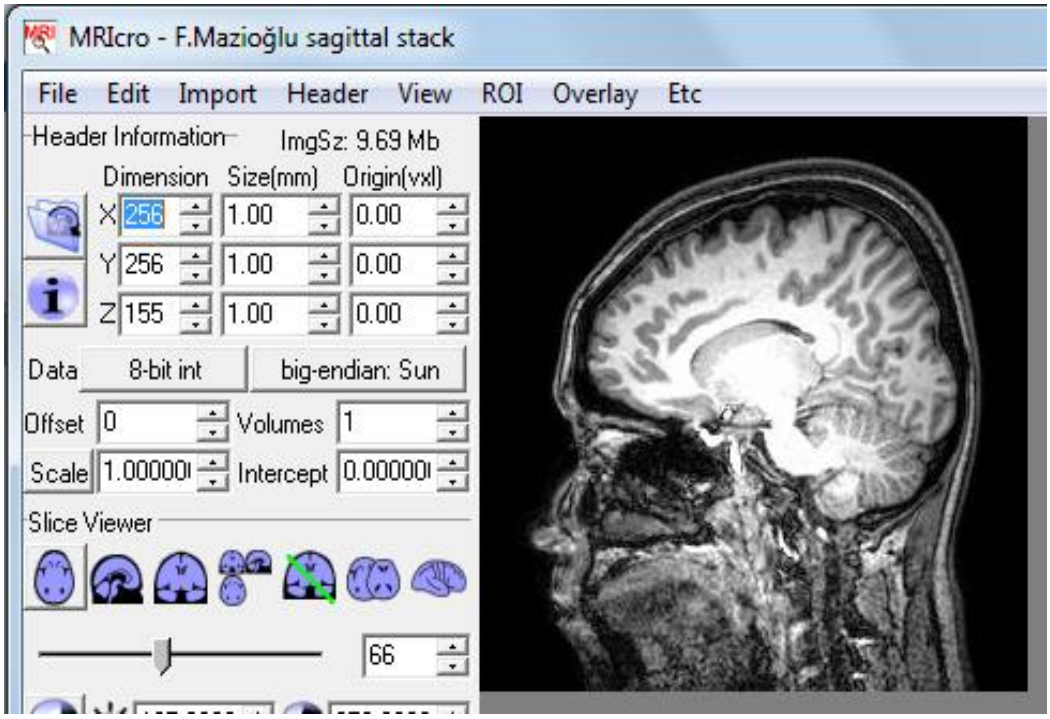

Şekil 3.8:MRIcro programında MR görüntülerinin açılması

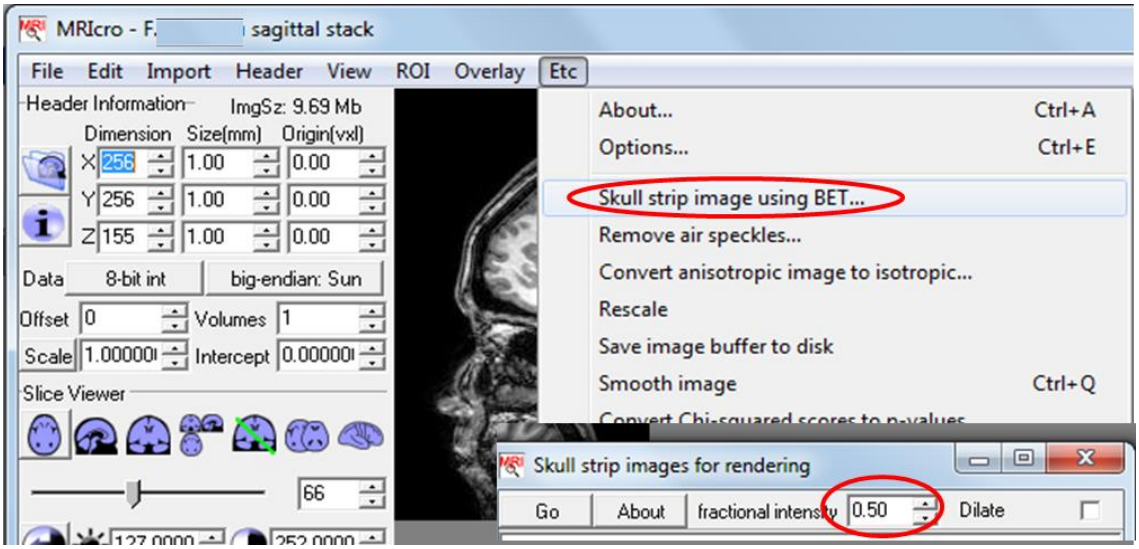

Şekil 3.9: Skull stripping ile beyin haricindeki yapıların otomatik segmentasyonu

Daha sonra kemik yapıdan ayrıştırılan bu görüntüler ImageJ programında açılarak beyin hemisferleri dışında kalan yapılar paint brushtool “ ” yardımı ile silindi (Şekil 3.10) ve yeniden .hdr ve .img formatında kaydedildi.

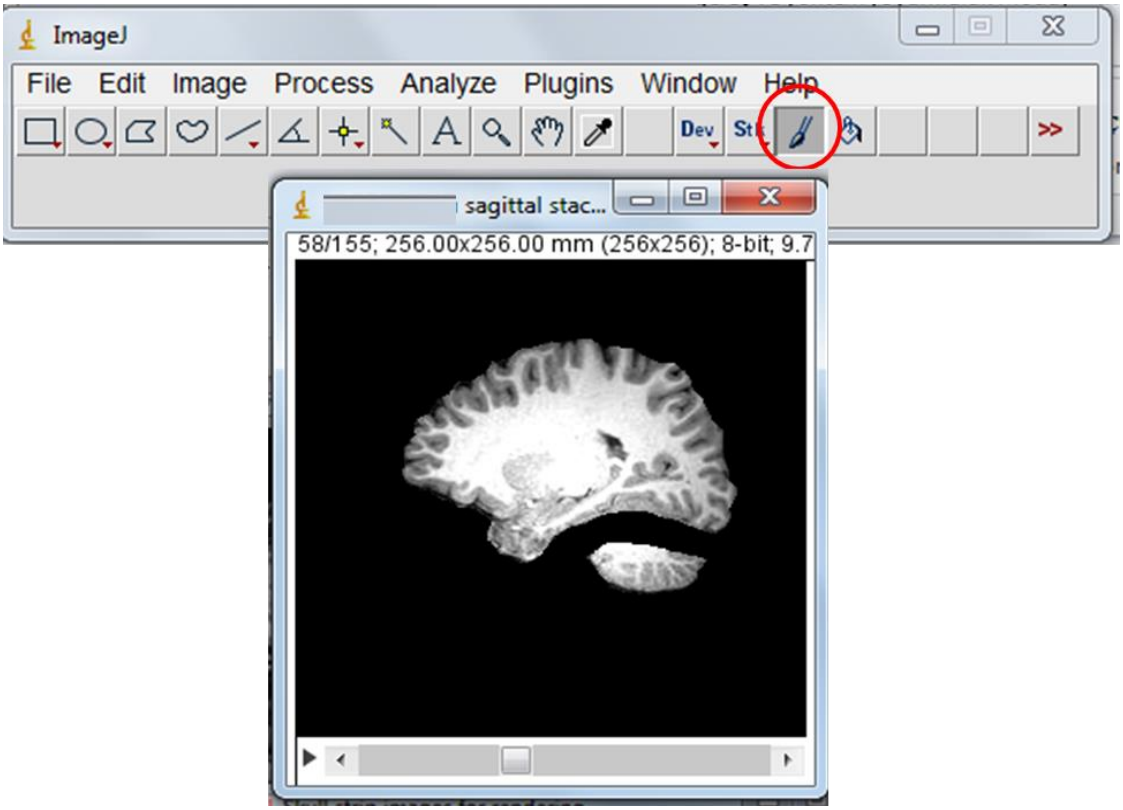

Şekil 3.10: ImageJ programı kullanılarak beyin haricindeki yapıların silinmesi

Beyin MR görüntüleri ImageJ yazılımı ile bir yarı otomatik eşik tekniği kullanılarak hacim hesaplandı. Beyin kesit alanı ölçmek için, işlenmiş görüntü ImageJ yüklendi ve eşik değeri seçilerek iki renkli görüntüye çevrildi. İkili görüntülemeye dönüştürülen resimlerin orijinal görüntü ile eş olması için uygun eşikleme yapıldı (Şekil 3.11). Daha sonra wand tool butonu " "ile kesit yüzeyi seçildi ve "M" tuşuna basarak kesit yüzeyi hacmi elde edildi (Şekil 3.12). Sonuçta her bir kesit için elde edilen piksel değerleri toplandı ve bu değerler önceden yapılan kalibrasyon sayesinde cm^3'e dönüştürüldü. Bütün kesitlerden elde edilen değerler toplandı ve kesit kalınlığı ile çarpılarak beyin hacmi elde edildi.

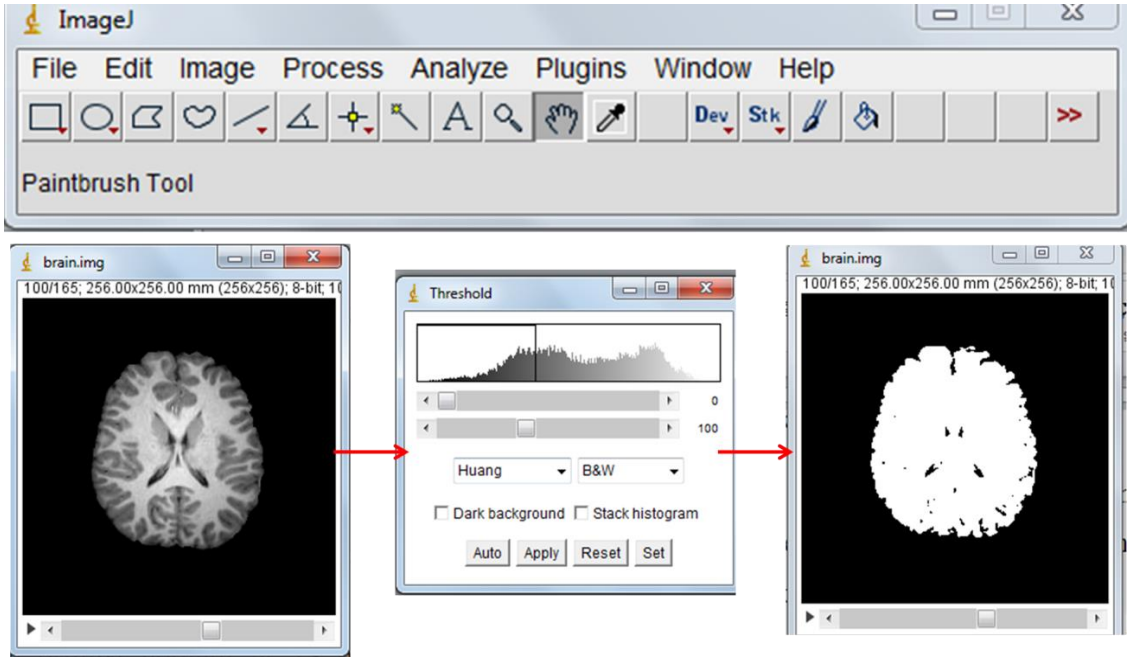

Şekil 3.11: ImageJ programında açılan MR görüntüsünün eşik değeri (threshold) ayarlaması yapılarak MR görüntüsünün ikili (binary) görüntüye çevrilmesi

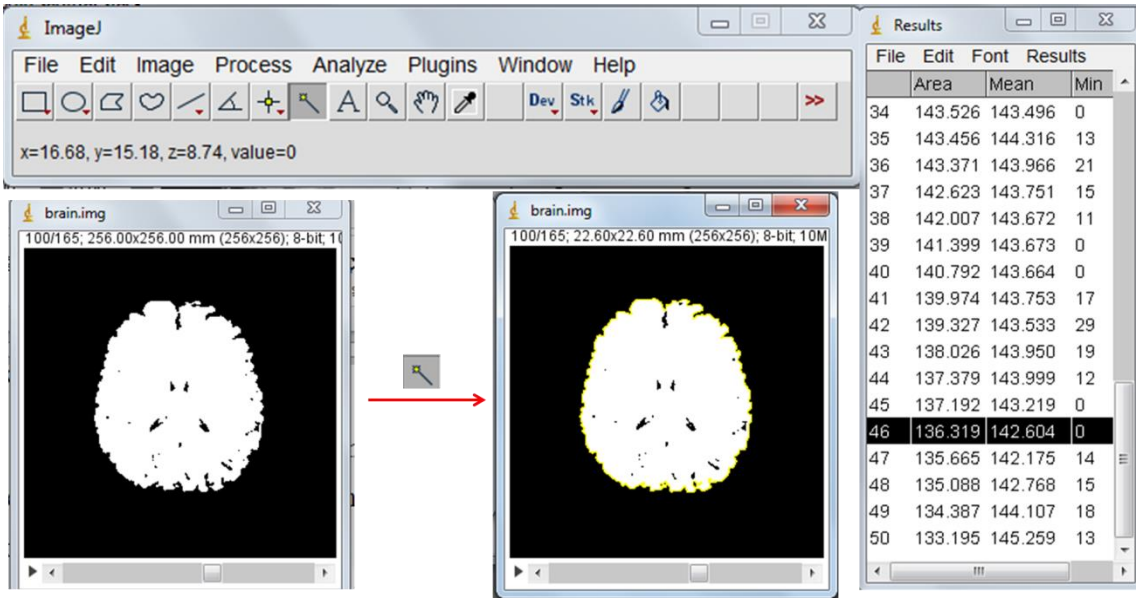

Şekil 3.12:İkili (binary) görüntüde beyin sınrları çizilerek kesit yüzey alanı hesaplanması

3.4.EASYMEASURE PROGRAMI İLE BEYİN HACMİ HESAPLANMASI

Easymeasure programında görüntüleri açabilmek için görüntülerin .hdr formatında kayıtlı olması gerekir. Bunun için ImageJ programında Analyze formatında (.hdr, .img) kaydedilen görüntüler kullanıldı. Görüntüleri açmak için "File" sekmesinden "Open" sekmesini tıkladıktan sonra daha önceden kaydedilen Analyze formatındaki dosya seçilerek açıldı (CTRL+O) (Şekil 3.13).

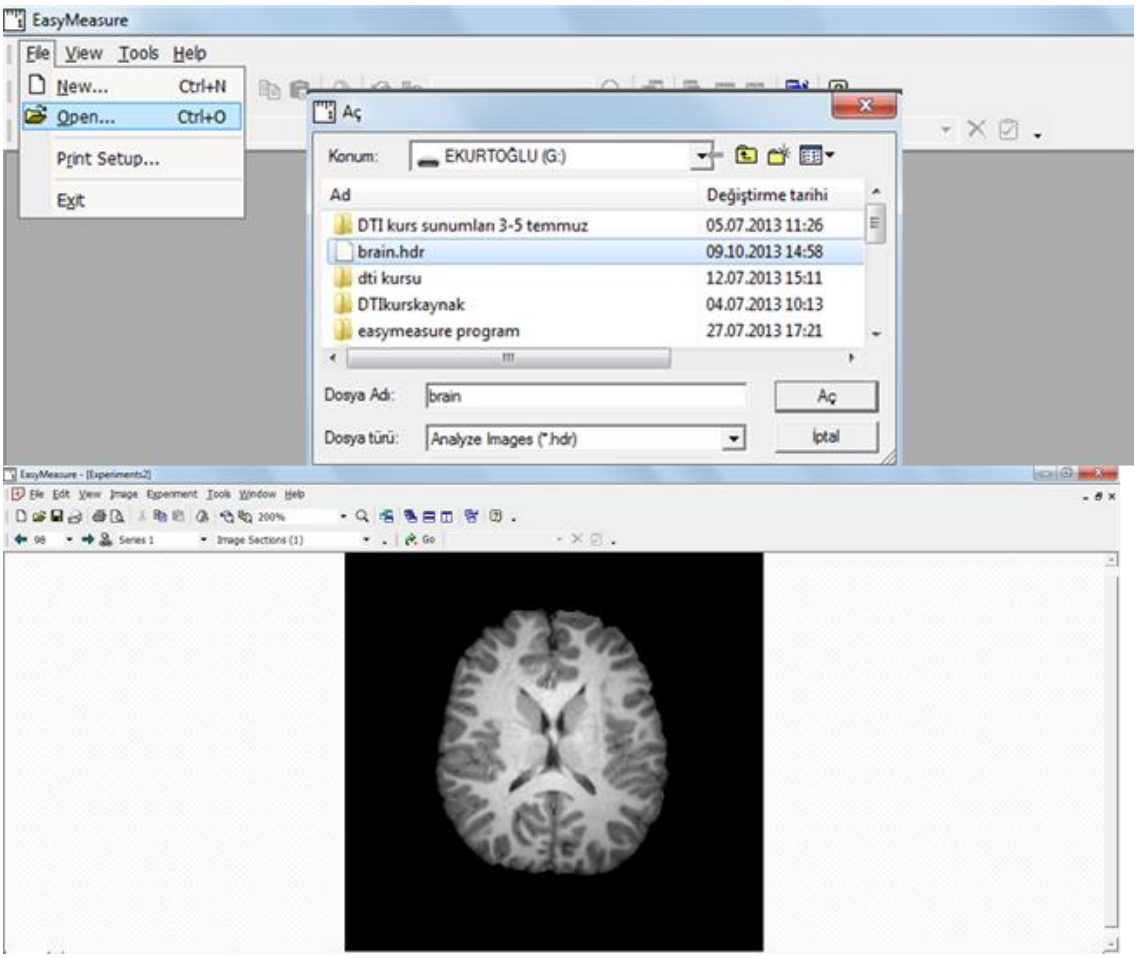

Şekil 3.13: EasyMeasure programı ile Analyze formatındaki MR görüntüsünün açılması

Daha sonrasında "experiment" sekmesinden "run stereology" sekmesi seçildi (CTRL+G), açılan pencerede "volume" dosyası seçildi. İstenilen noktalar arası mesafe (grid size) değerine "10", kesit aralığı (section interval) değerine "1" değerleri girildi ve "count automatically" işaretlendi, sonrasında ise eşik değeri (threshold) 50 seçildi "run" butonu tıklandı (Şekil 3.14).

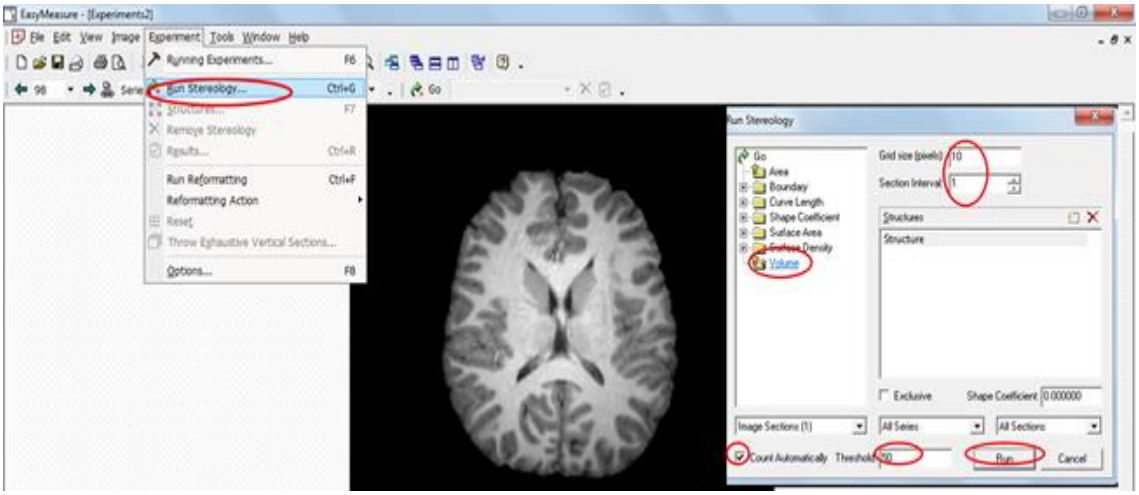

Şekil 3.14: Hacim hesaplaması yapılabilmesi için gerekli bilgilerin yazılması

Bu işlemler sonrasında program Cavalieri prensibine benzer bir şekilde görüntü üzerine belirlenen eşik değerine (50) göre noktalar atılır (Şekil 3.15) ve otomatik olarak sayılır, bu işlem birkaç saniye sürer ve sonrasında yine "experiment" sekmesindeki "result" (CTRL+R) seçeneği seçilince her kesi t üzerindeki nokta sayılarını, bütün kesitlerdeki nokta sayısını ve hacim değerini gösteren bir pencere açılır (Şekil 3.16).

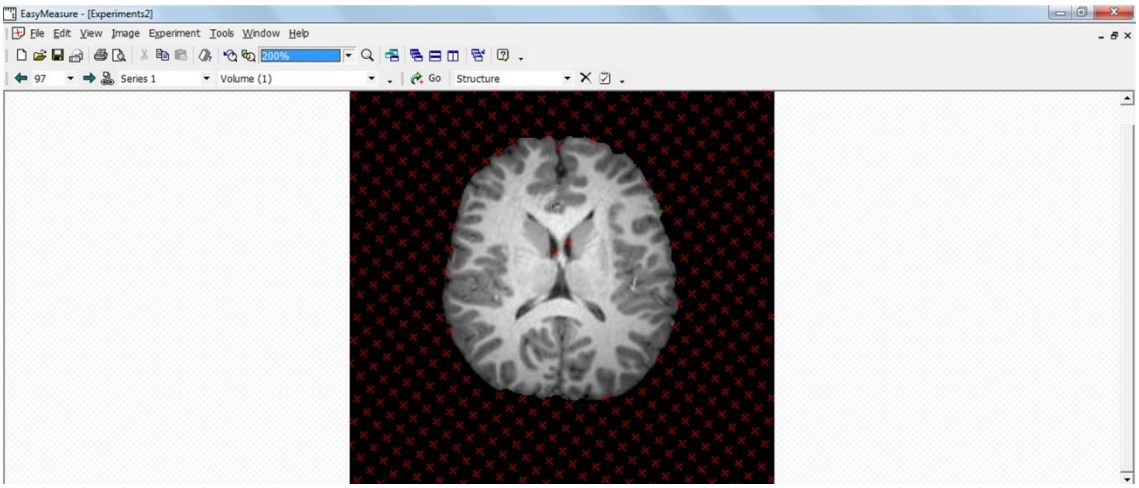

Şekil 3.15: EasyMeasure programı ile görüntü üzerine otomatik olarak noktalar atılması

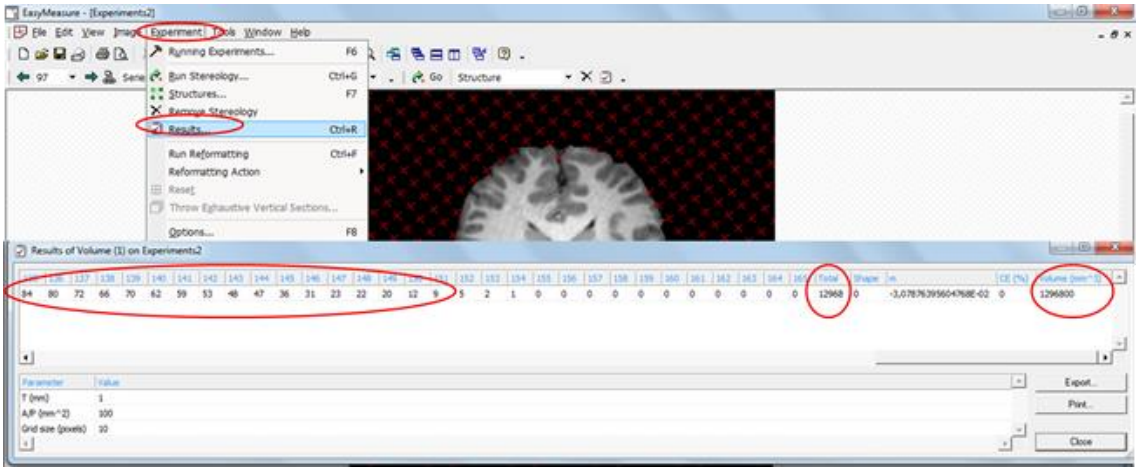

Şekil 3.16: EasyMeasure programında otomatik nokta sayımı elde edilen sonuçların değerlendirilmesi

EasyMeasure programında yapılan bu işlemler sonucunda beyin hacmi değerleri elde edildi.

3.5. STEREOINVESTIGATOR PROGRAMI İLE BEYİN HACMİ HESAPLANMASI

StereoInvestigator isimli bu program stereolojik yöntemlerden Cavalieri prensibine dayanan bir nokta sayımı tekniği kullanmaktadır. StereoInvestigator isimli özel bir yazılım programının kullanıldığı bilgisayar destekli stereolojik analiz cihazı yardımıyla MR görüntüleri üzerinde beyin hacimleri hesaplandı.

İlk adımda; MR görüntüleri StereoInvestigator yazılımı ile açıldı, “Tools” sekmesindeki “define new lens” seçildi ve görüntüler üzerindeki skala değerleri kullanılarak kalibrasyon yapıldı (Şekil 3.17).

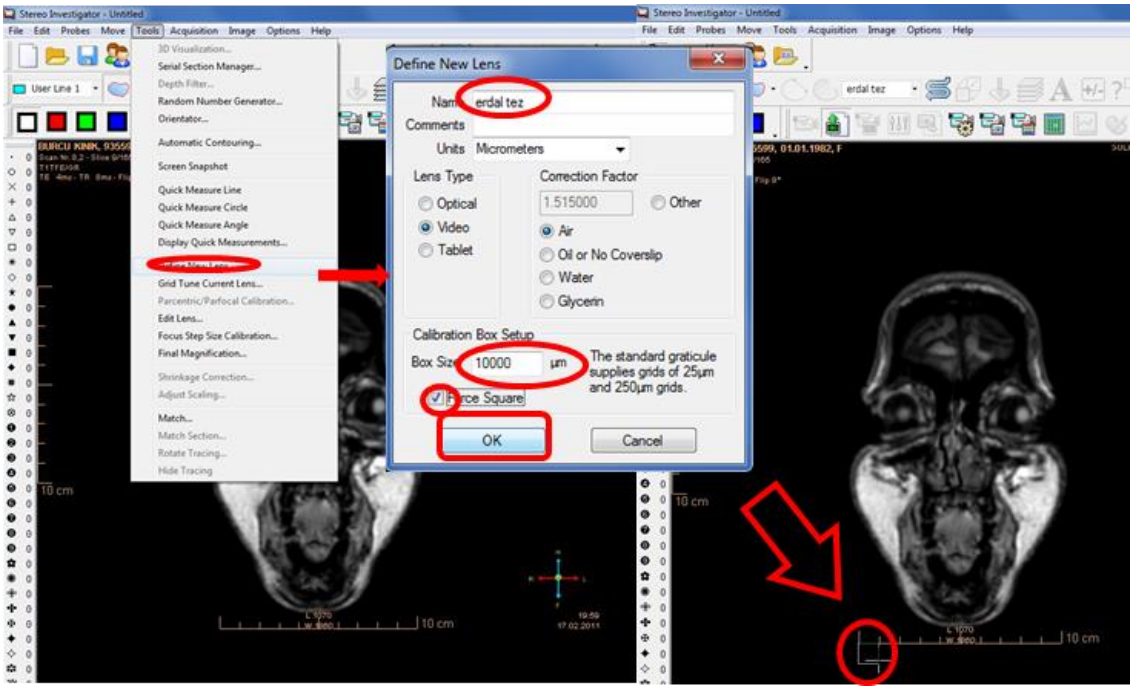

Şekil 3.17: StereoInvestigator programında açılan MR görüntülerindeki skala ile kalibrasyon yapılması

İkinci adımda; programın "Probes" sekmesindeki "Cavalieri Estimator" seçildi. Açılan pencerede nokta aralıları belirlendi ve noktalı alan ölçüm cetveli program tarafından görüntüler üzerine rastgele yerleştirildi (Şekil 3.18). Daha sonra stereoinvestigator penceresinin sol tarafında bulunan herhangi bir işaret (marker) seçildi ve beyin görüntüsü üzerine denk gelen noktalar işaretlendi (Şekil 3.19).

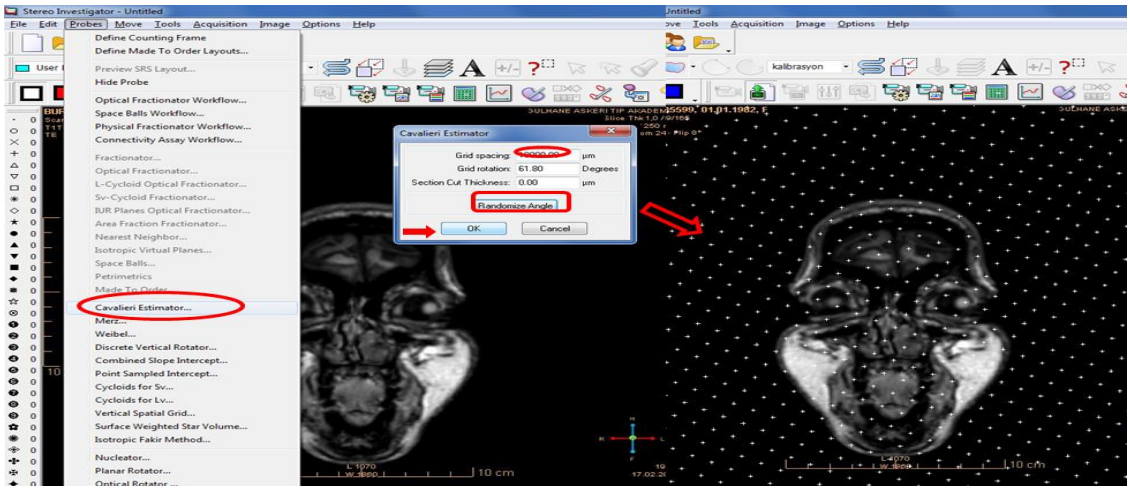

Şekil 3.18: Kalibrasyon yapılan MR görüntüleri üzerine noktalı alan ölçüm cetveli yerleştirilmesi

Şekil 3.19: Beyin görüntüleri üzerine denk gelen noktaların seçilen işaretle (marker) işaretlenmesi

Üçüncü ve son adımda ise; programın “Probes” sekmesindeki “Display Prob Run List” seçildi ve ölçülen µm birimindeki beyin hacmi değerleri cm^3 dönüştürüldü (Şekil 3.20).

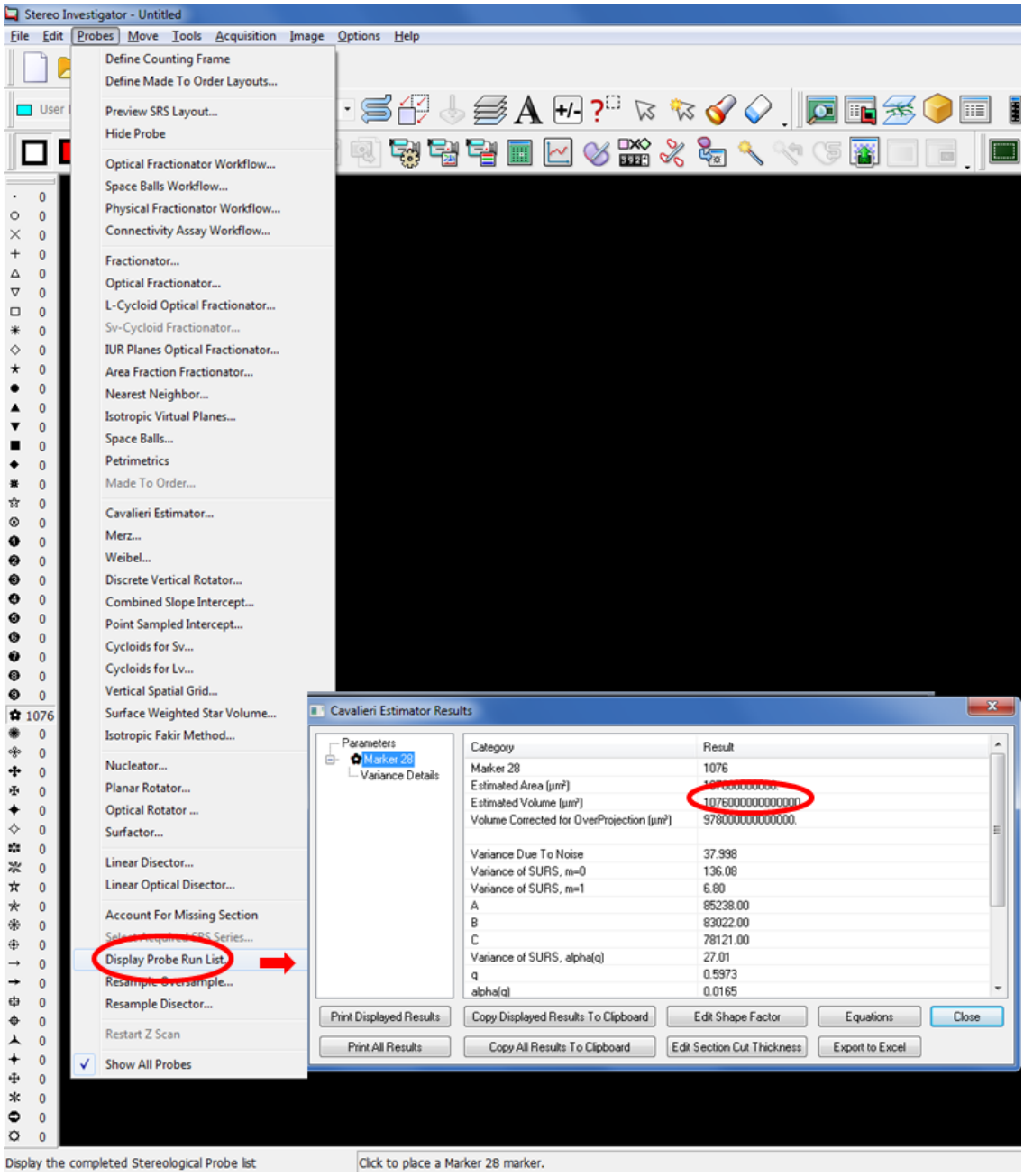

Şekil 3.20: StereoInvestigator programında görüntüler üzerinde yapılan işlemler sonucunda beyin hacim değerinin gösterilmesi

3.6. ANALYZE 11.0 PROGRAMI İLE BEYİN HACMİ HESAPLANMASI

Analyze 11.0 programı otomatik olarak hacim ve yüzey alanı hesaplaması yapabilen bir programdır.

Analyze programında, ImageJ programında daha önceden birleştirdiğimiz (stack yapılan) analyze formatında kaydedilen beyin MR görüntüleri kullanıldı. Bu görüntüler Analyze 11.0 programı çalıştırıldıktan sonra açıldı. Daha sonrasında görüntülerde bulunan beyin haricindeki yapılardan ayrıştırmak için programın "segment" sekmesinde bulunan "object extractor" seçeneği seçildi (Şekil 3.21).

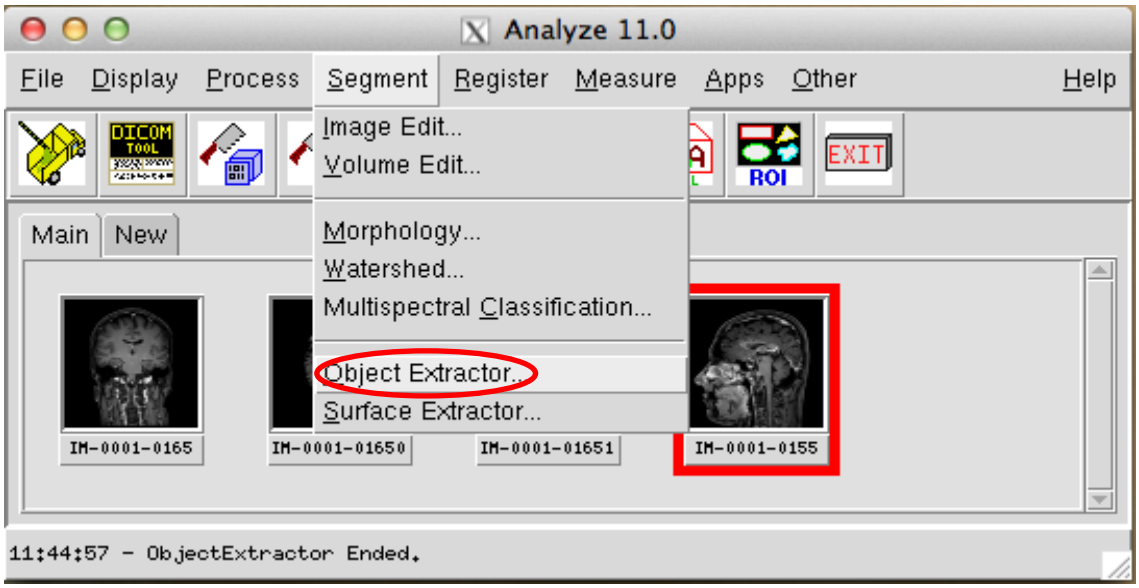

Şekil 3.21: Analyze 11.0 programında açılan görüntülerin segmentasyonu

Açılan pencere üzerinde "define rejion" butonu ( ) seçildi (Şekil 22). Açılan pencerede, beyin görüntüsünü kemik yapı ve diğer yapılardan ayırmak için uygun eşik değeri (threshold) ayarlandı "extract object" seçilerek beyinin segmentasyonu yapıldı (Şekil 23). Segmente edilen beyin üzerinde işlem yapılabilmesi için "object map" olarak ".obj" formatında kaydedildi (Şekil 3.24).

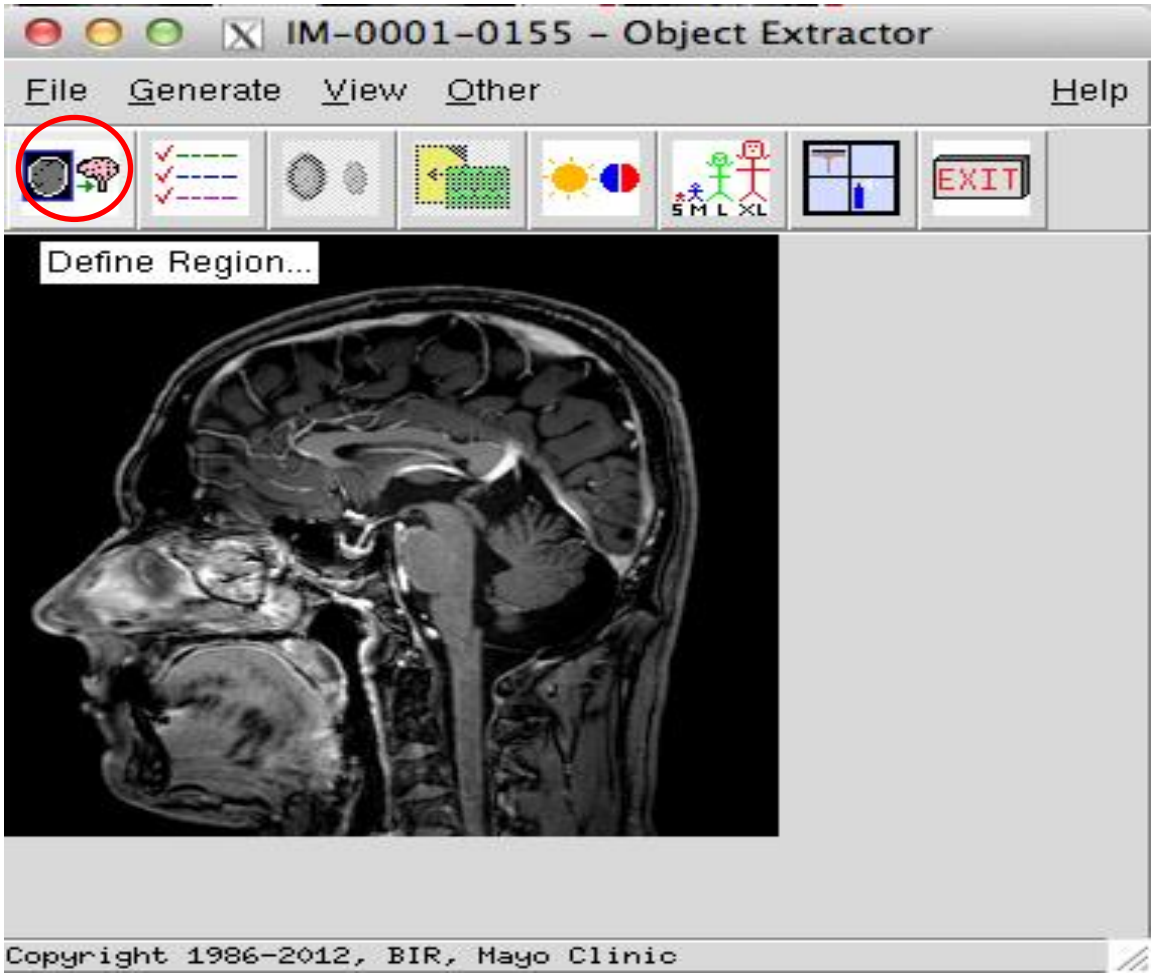

Şekil 3.22: Analyze 11.0 programında açılan görüntülerin segmentasyonu için eşik değeri seçimi

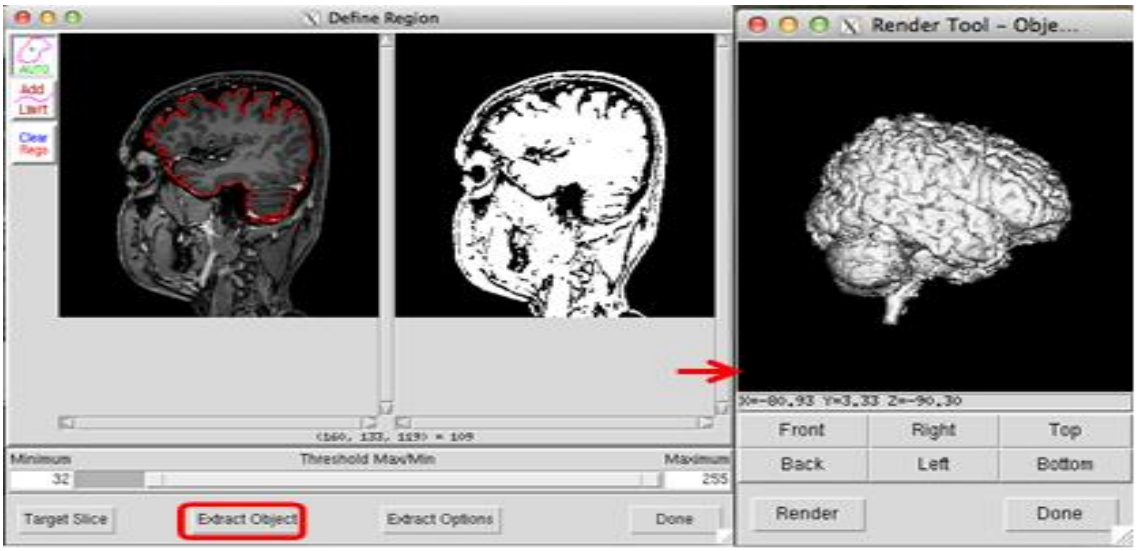

Şekil 3.23: Analyze 11.0 programında açılan görüntülerin segmentasyonu için eşik değeri seçilmesi ve segmentasyonu

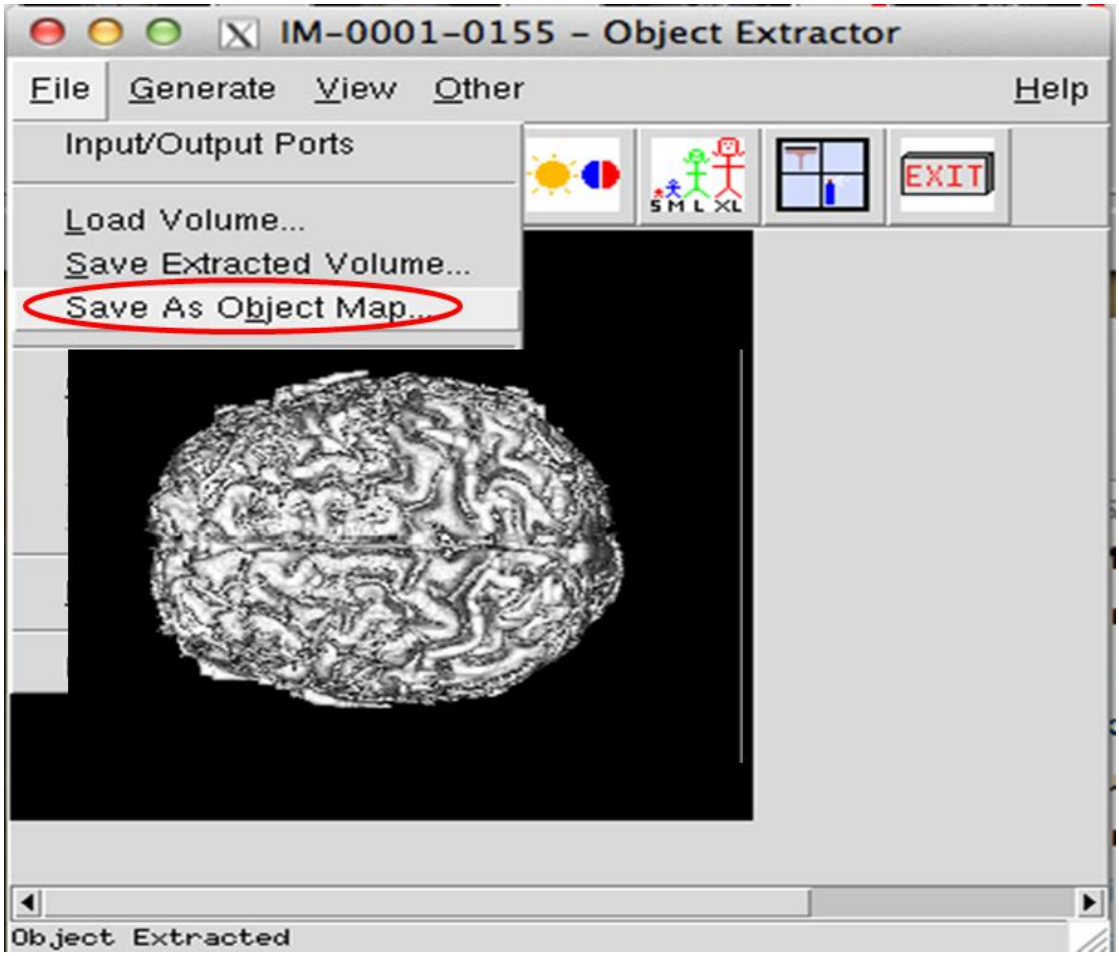

Şekil 3.24: Segmentasyonu yapılan görüntülerin Object Map olarak kaydedilmesi

Object map olarak kaydedilen görüntüler üzerinde bulunan beyincik (cerebullum) ve beyin sapını (truncus cerebri) hemisferlerden ayırmak için programın "display" sekmesindeki "volume render" seçeneği seçildi ve açılan pencerede objectmap olarak kaydedilen görüntüler açıldı (Şekil 3.25). Açılan volume render penceresinde "tools" sekmesinden önce "manuplate" , sonra "trace" seçildi ve açılan penceredeki araçlar kullanarak hemisferler ayrıştırıldı ve tekrar kaydedildi (Şekil 3.26).

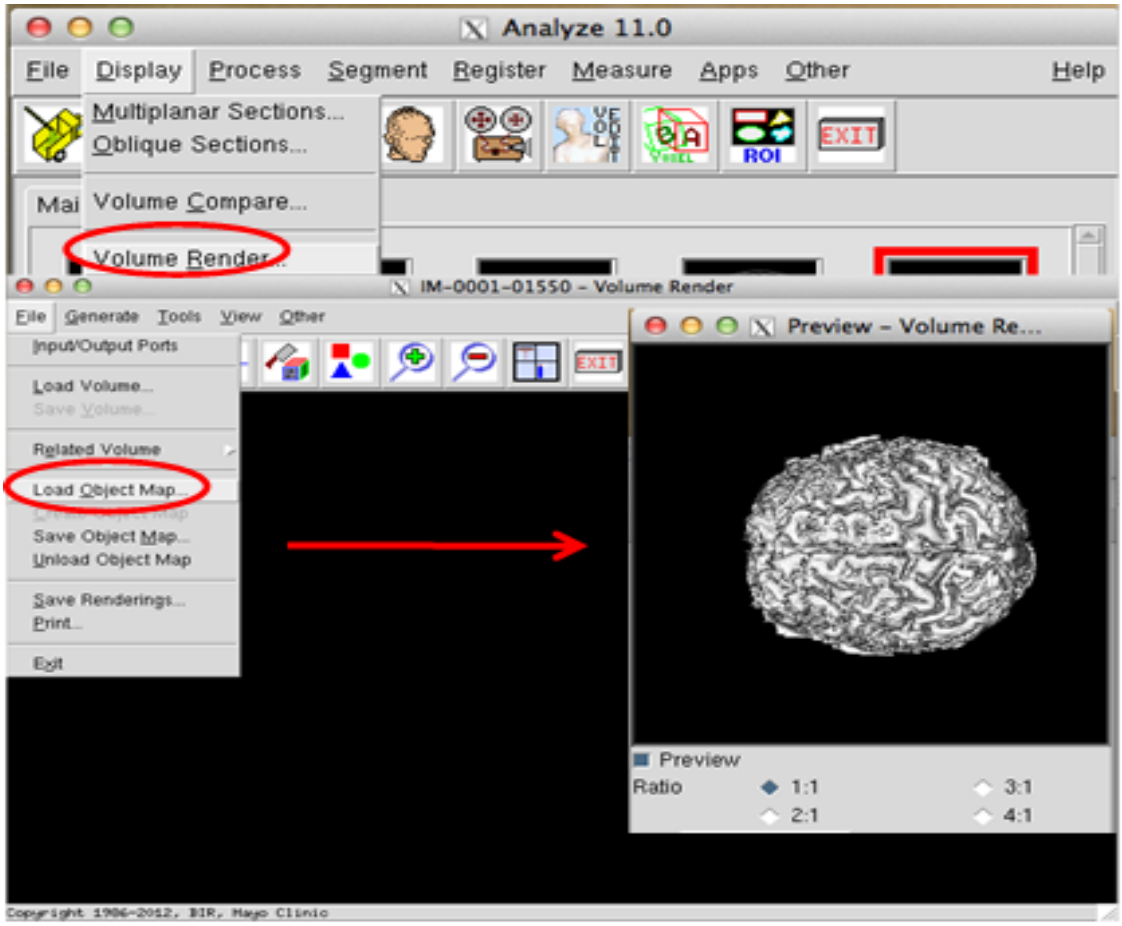

Şekil 3.25: Object Map olarak kaydedilen görüntülerin Volume Render penceresinde açılması

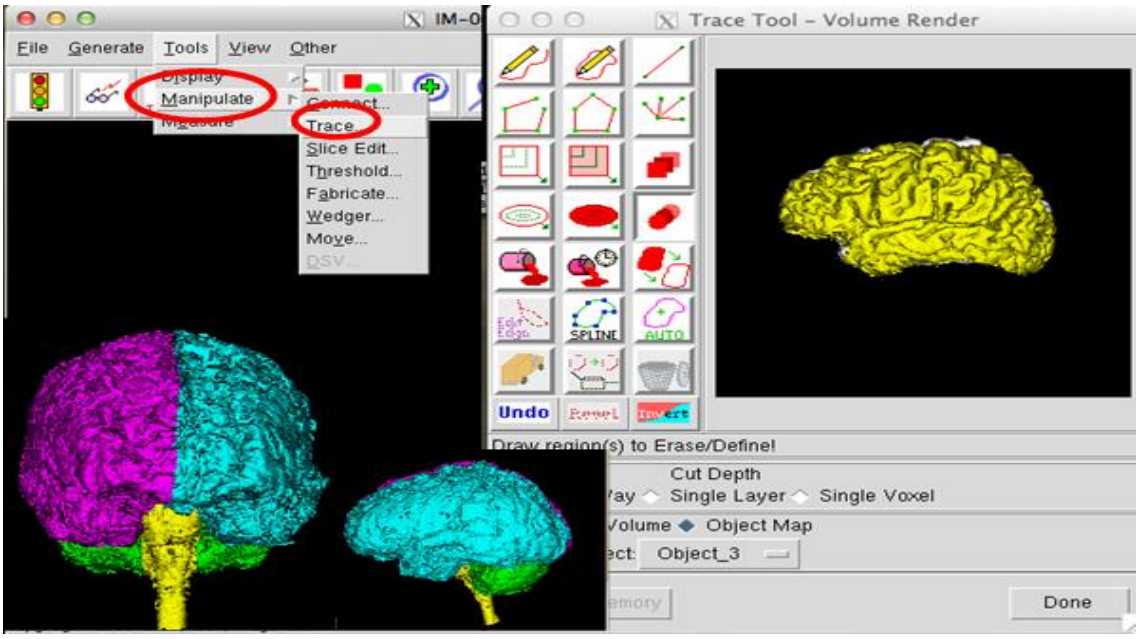

Şekil 3.26: Beyin MR görüntülerinde hemisferlerin, beyincik ve beyin sapının birbirinden ayrıştırlması için yapılan işlemler dizini

Ayrıştırılan beyin MR görüntüleri yine “volume render” penceresindeki “tools” sekmesindeki önce “measure”, sonra “volume” seçilerek hacim hesaplaması yapıldı (Şekil 3.27).

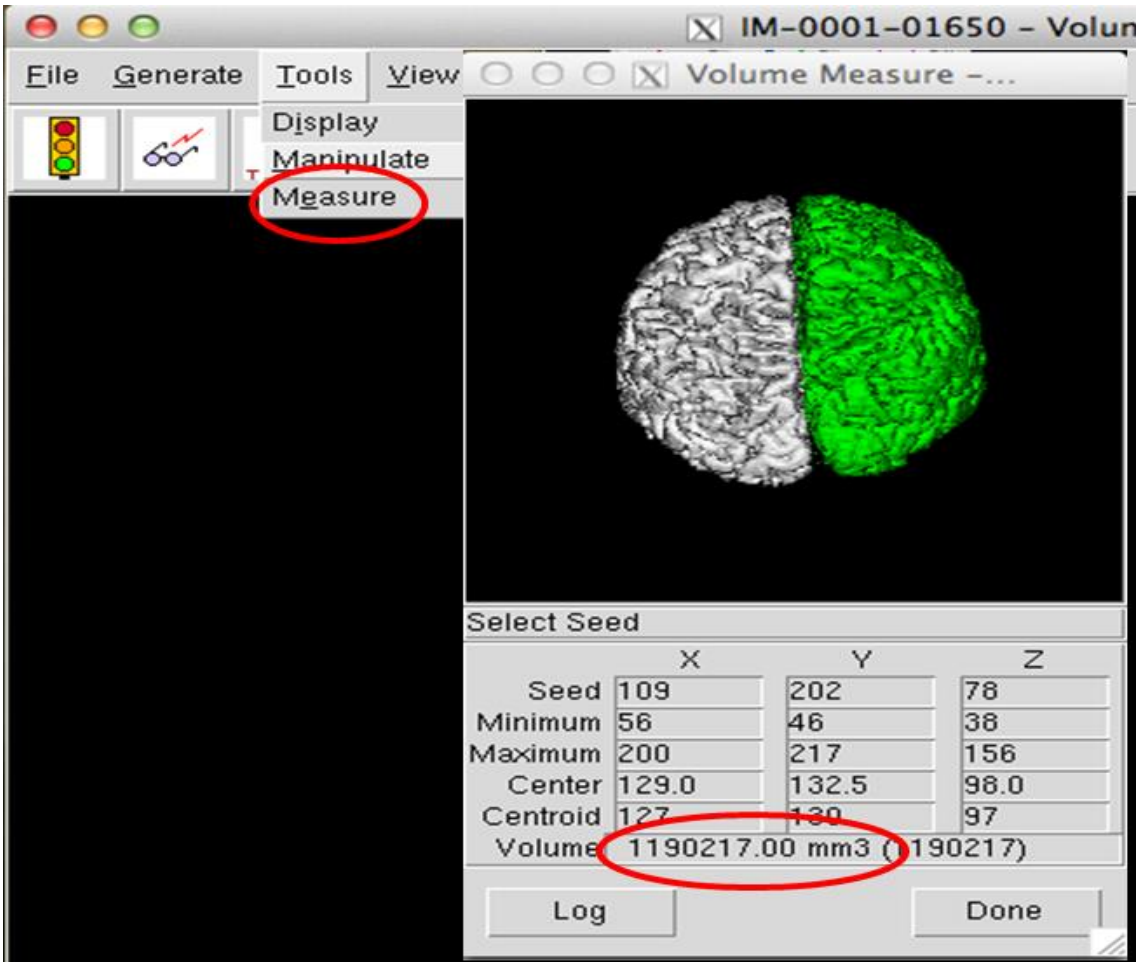

Şekil 3.27: Beyin hacmi hesaplanması

Bu tezde 3 farklı yöntem kullanarak beyin yüzey alanı hesaplaması yapıldı.

- **Skloid sonda ile yüzey alanı hesaplanması**
- **EasyMeasure programı ile yüzey alanı hesaplanması**
- **Analyze 11.0 programı ile yüzey alanı hesaplanması**

3.7. SKLOİD SONDA İLE BEYİN YÜZEY ALANI HESAPLANMASI

Skloid sonda ile beyin yüzey alanı hesaplaması için sagittal plandaki MR görüntüleri kullanıldı. Sagittal planda alınan eşit aralıklı kesitler üzerine skloid sonda rastgele

yerleştirildi (Şekil 3.28) ve sonda üzerindeki çizgilerin beyin hemisferleri ile kesiştiği noktalar her bir kesit için ayrı ayrı sayıldı.

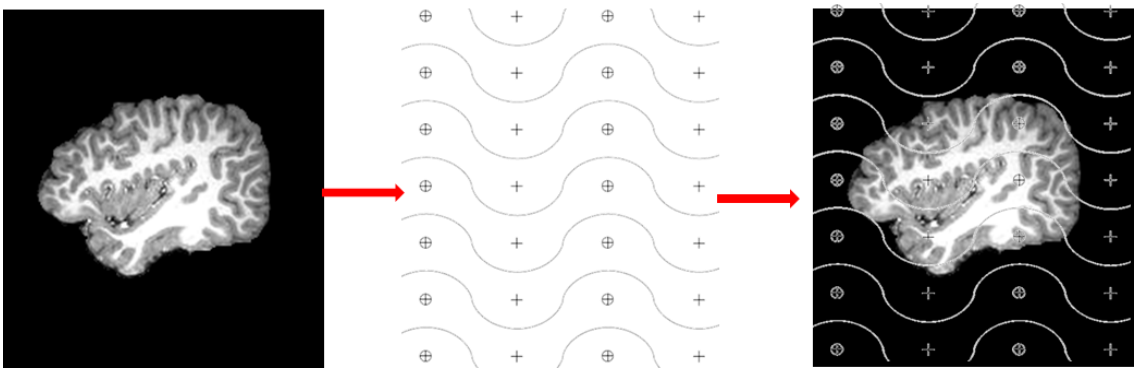

Şekil 3.28: Sagittal beyin görüntüsü üzerine skloid sonda atılması

Beyin MR görüntülerinde yüzey alanı hesaplanırken aşağıdaki formül kullanıldı:

$$S = 2T \times \left(\frac{3{,}14 \times d}{2} \times \frac{SU}{SL}\right) \times \sum I \tag{3.2}$$

Bu formülde;

t: kesit kalınlığını,

d: skloid sondada iki nokta arası mesafeyi,

SL: görüntüdeki skalanın cetvel ya da kumpas ile ölçülen uzunluğunu,

SU: görüntü büyütmesini gösteren skalanın temsil ettiği uzunluğu ve

I: ise kesit üzerinde kesişen nokta sayısını ifade etmektedir.

Örneğin;

t:1 cm,

d:1,4 cm,

SL:6,5 cm,

SU:9,75 cm,

I:204.

$$S = 2 \times \left(\frac{3{,}14 \times 1{,}4}{2} \times \frac{9{,}75}{6{,}5}\right) \times 204$$

S= 1345,76 cm^2

3.8. EASYMEASURE PROGRAMI İLE BEYİN YÜZEY ALANI HESAPLANMASI

Easymeasure programında görüntüleri açabilmek için görüntülerin .hdr formatında kayıtlı olması gerekir. Bunun için ImageJ programında Analyze formatında (.hdr, .img) kaydedilen aksiyal MR görüntüleri kullanıldı. Görüntüleri açmak için file sekmesinden open sekmesini tıkladıktan sonra daha önceden kaydedilen Analyze formatındaki dosya seçilerek açıldı.

Açılan görüntülerde oryantasyon yapabilmek için programın "Experiment" sekmesindeki "Run Reformatting" seçildi (Şekil 3.29) ve sonrasında yine aynı sekmedeki "Throw Exhaustive Vertical Section" seçildi (Şekil 3.30). Açılan pencere oryantasyon sayısı ve kesit aralığı belirlenerek oryantasyonlar oluşturuldu (Şekil 3.31).

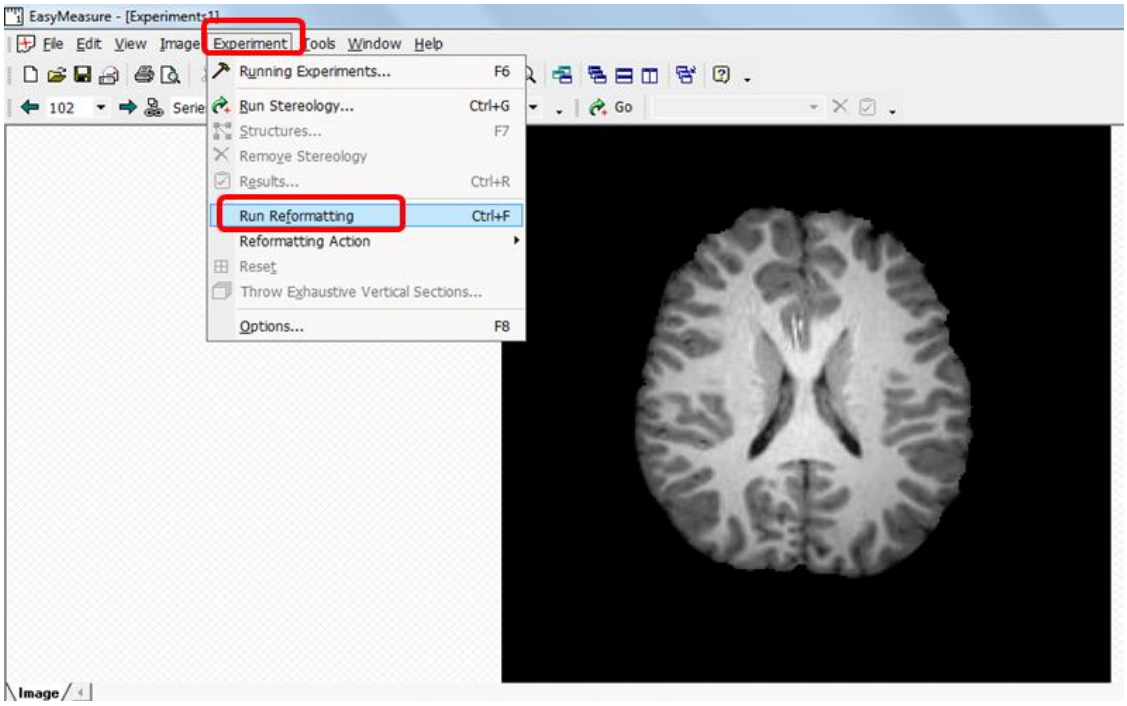

Şekil 3.29: EasyMeasure programında açılan görüntüler üzerinde run reformatting işleminin yapılması

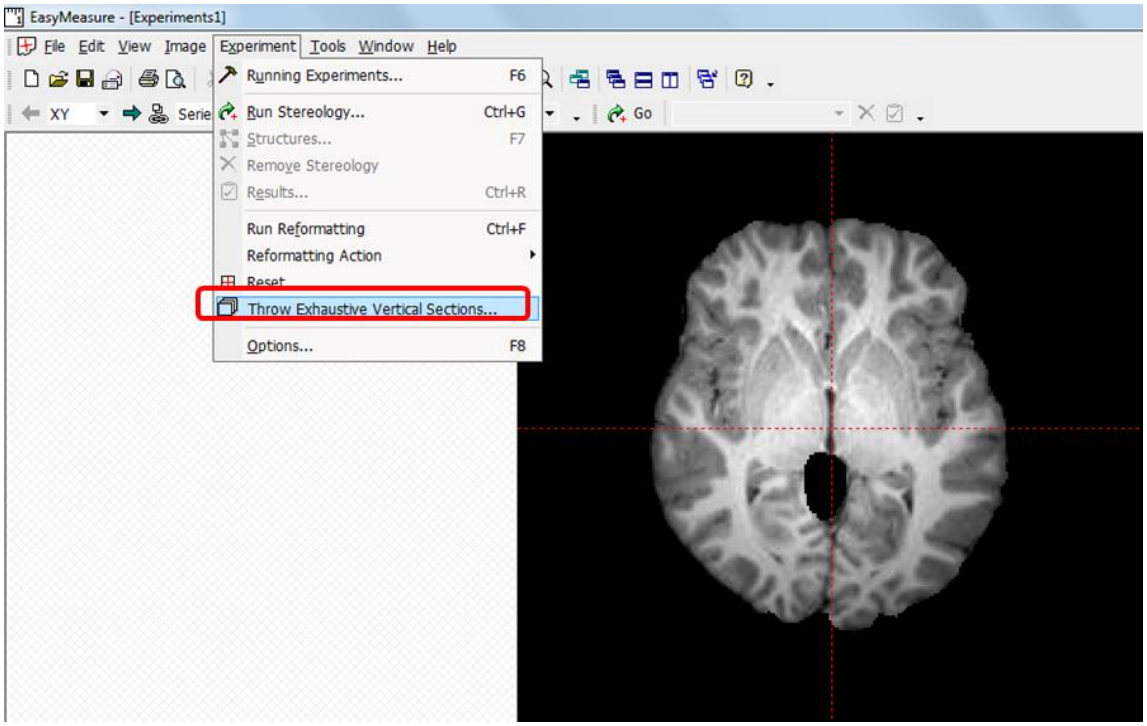

Şekil 3.30: Vertikal kesit rotasyonun belirlenmesi

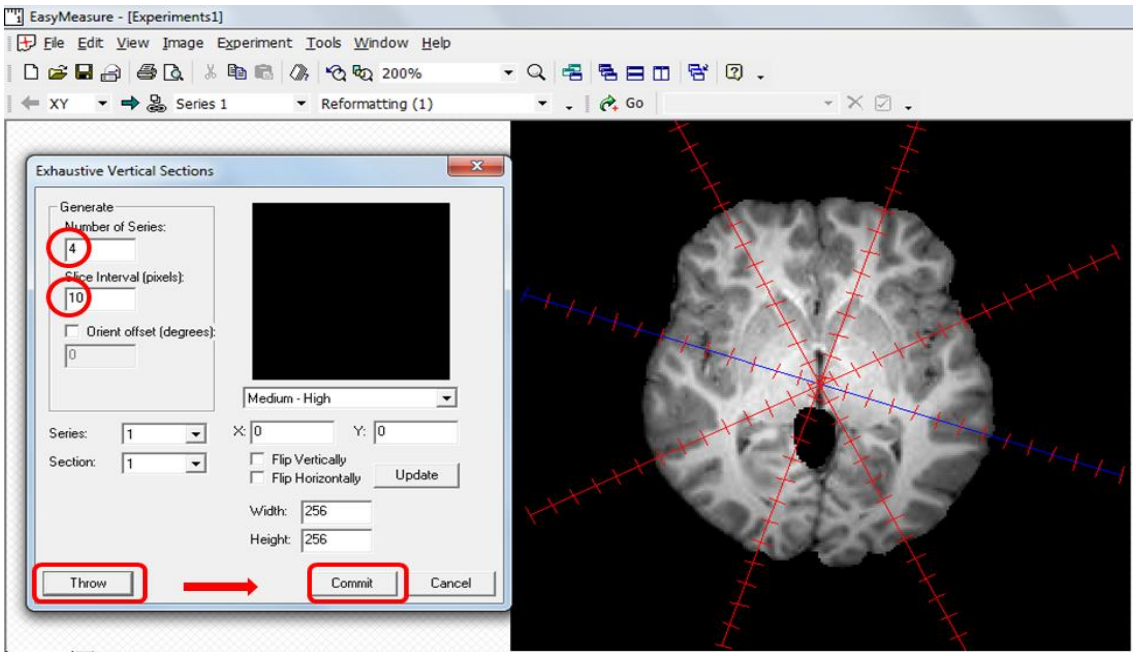

Şekil 3.31: Vertikal kesit yöntemi ile oryantasyonların belirlenmesi

Bu işlemler yapıldıktan sonra aksiyal plandaki MR görüntüleri belirlediğimiz oryantasyonlar üzerinde sagittal planda kesitler alındı. Yine programın "Experiment" sekmesindeki "Run Stereology" seçildi. Açılan run stereology penceresinde sırasıyla

“Surface Area”, “EVS” ve “Cycloids” seçildi ve istenilen diğer değerler yazıldı (Şekil 3.32).

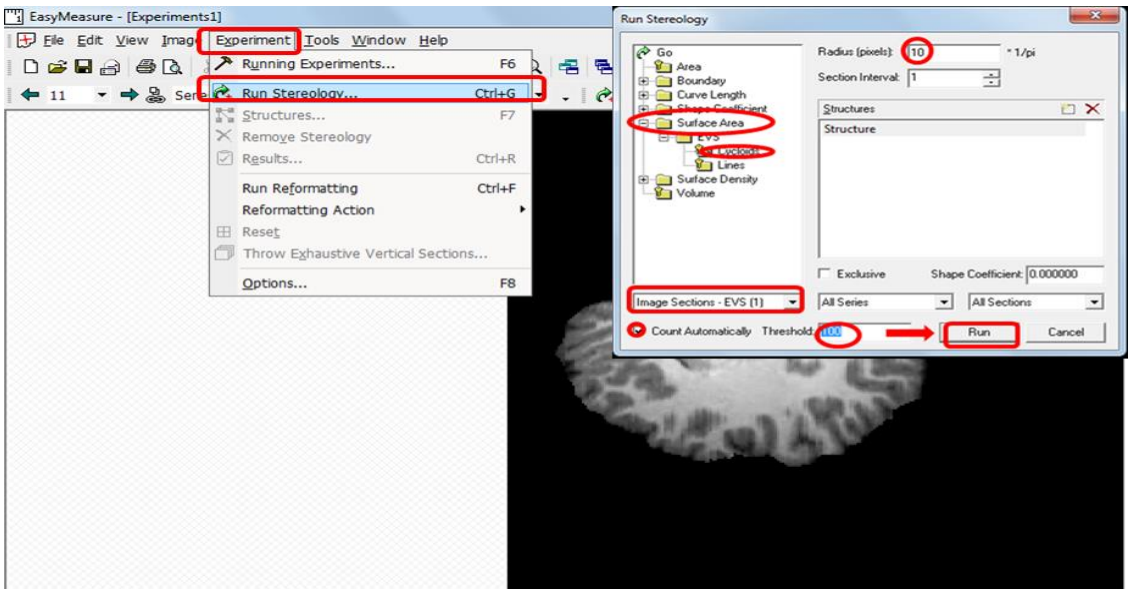

Şekil 3.32: Yüzey alanı hesaplaması için run stereology penceresinde istenilen değerlerin girilmesi

Bütün bu işlemler sonrasında “Run tuşuna basılınca program otomatik olarak görüntü üzerine bir skloid sonda yerleştiriyor ve belirlenen eşik değeri (threshold) sayesinde beyin görüntüsü ile kesiştiği noktaları sayarak çok kısa bir sürede yüzey alanı hesaplamasını yapmaktadır. Programın “Experiment” sekmesindeki “Results” tıklandığında, açılan pencerede her kesit üzerinde skloid sondanın beyin görüntüsü ile kesiştiği değerleri ve yüzey alanı sonucunu mm^2olarak değerlerini vermektedir (Şekil 3.33), EasyMeasure programı ile yüzey alanı hesaplaması bu şekilde elde edildi.

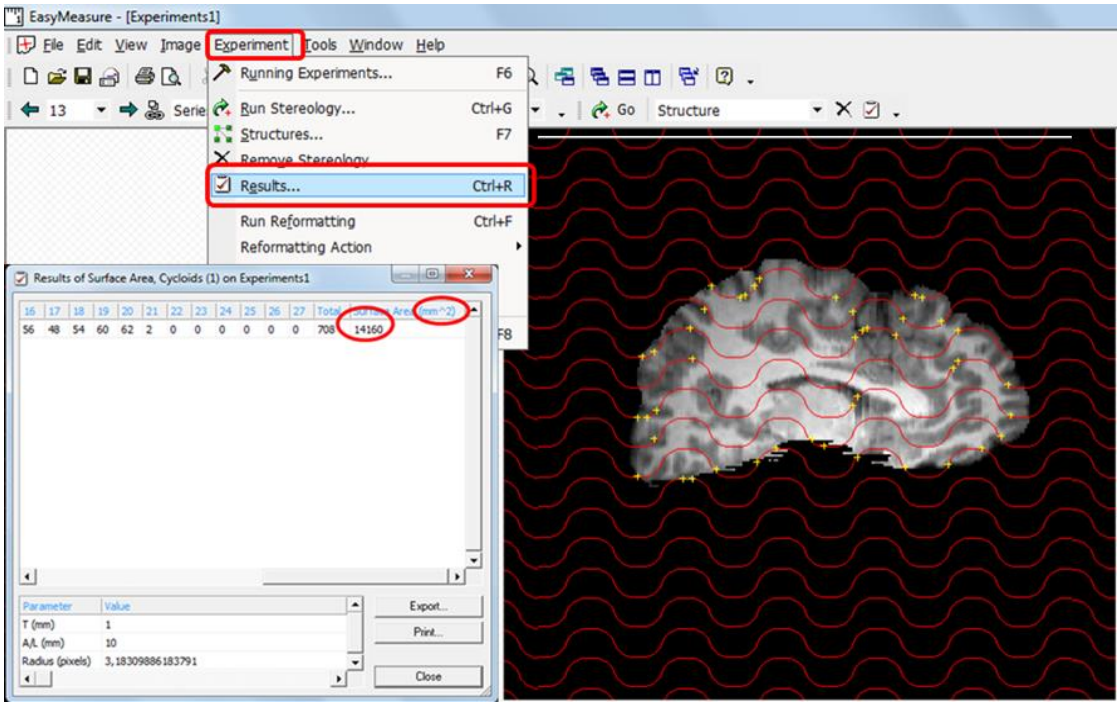

Şekil 3.33: EasyMeasure programında yüzey alanı değerinin gösterilmesi

3.9. ANALYZE 11.0 PROGRAMI İLE BEYİN YÜZEY ALANI HESAPLANMASI

Analyze programında, ImageJ programında daha önceden birleştirdiğimiz (stack yapılan) analyze formatında kaydedilen beyin MR görüntüleri kullanıldı. Bu görüntüler Analyze 11.0 programı çalıştırıldıktan sonra açıldı. Daha sonrasında görüntülerde bulunan beyin haricindeki yapılardan ayrıştırmak için programın "segment" sekmesinde bulunan "object extractor" seçeneği seçildi (Şekil 3.34).

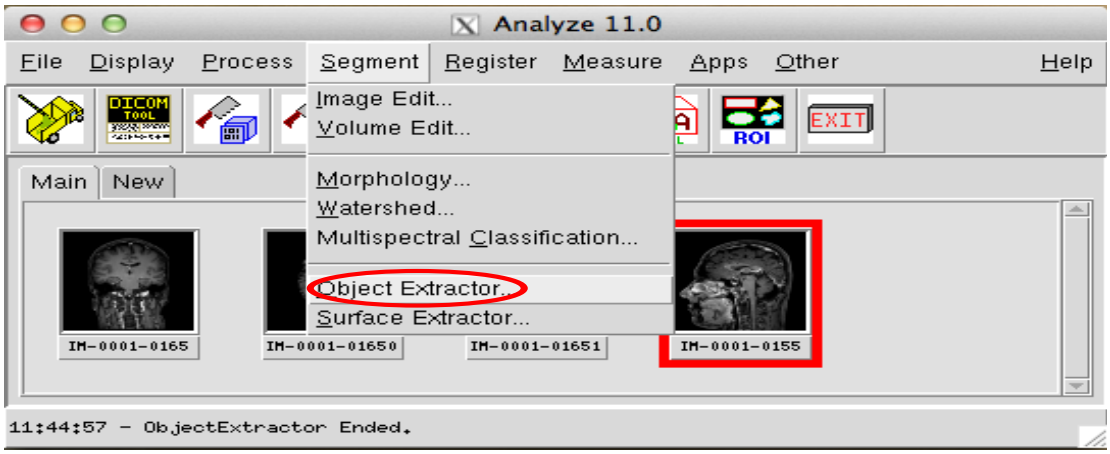

Şekil 3.34: Analyze 11.0 programında açılan görüntülerin segmentasyonu

Açılan pencere üzerinde “define rejion” butonu ( ) seçildi (Şekil 3.35). Açılan pencerede, beyin görüntüsünü kemik yapı ve diğer yapılardan ayırmak için uygun eşik değeri (threshold) ayarlandı “extract object” seçilerek beyinin segmentasyonu yapıldı Şekil 3.36). Segmente edilen beyin üzerinde işlem yapılabilmesi için “object map” olarak “.obj” formatında kaydedildi ,(Şekil 3.37).

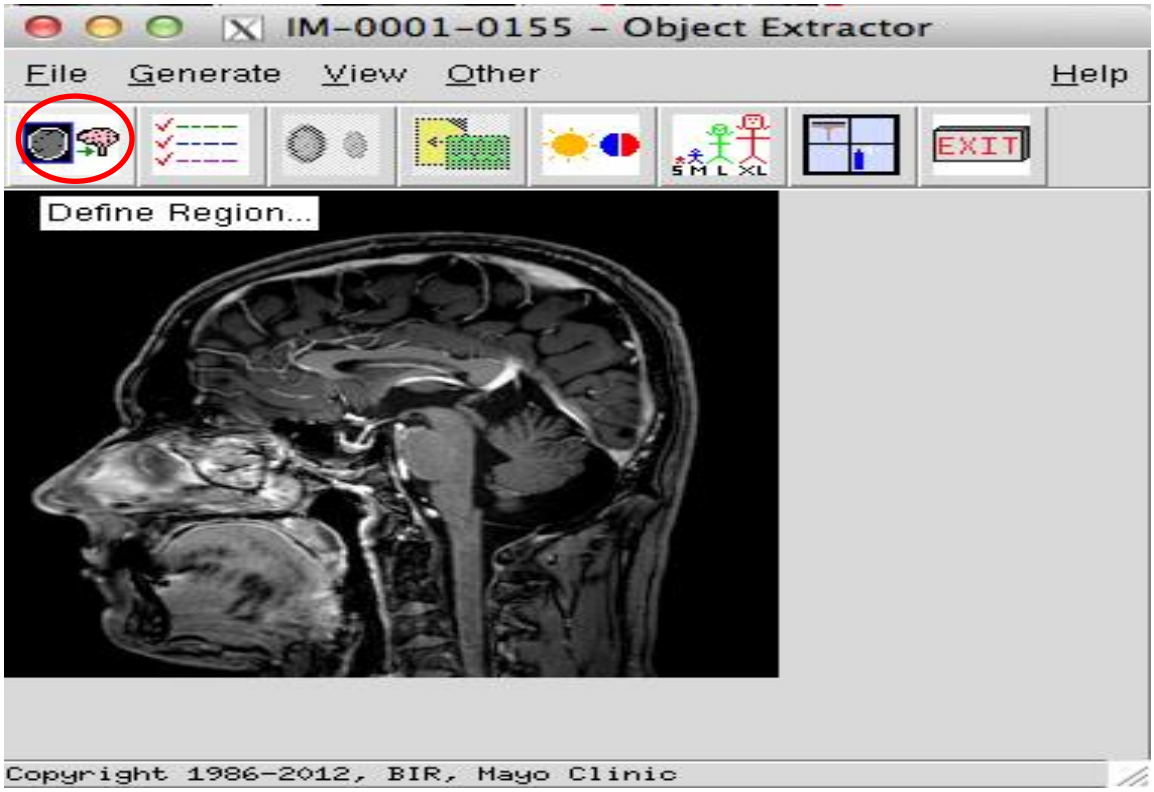

Şekil 3.35: Analyze 11.0 programında açılan görüntülerin segmentasyonu için eşik değeri seçimi

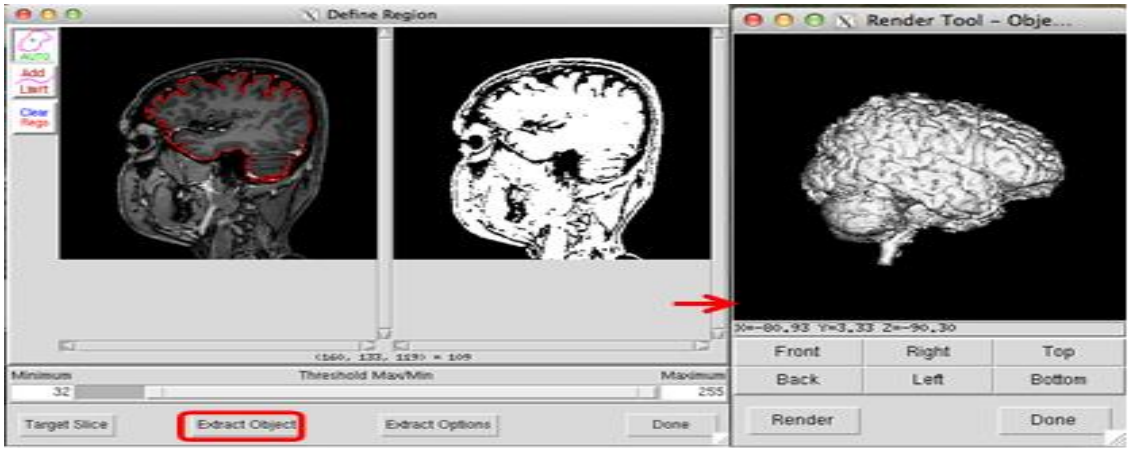

Şekil 3.36: Analyze 11.0 programında açılan görüntülerin segmentasyonu için eşik değeri seçilmesi ve segmentasyonu

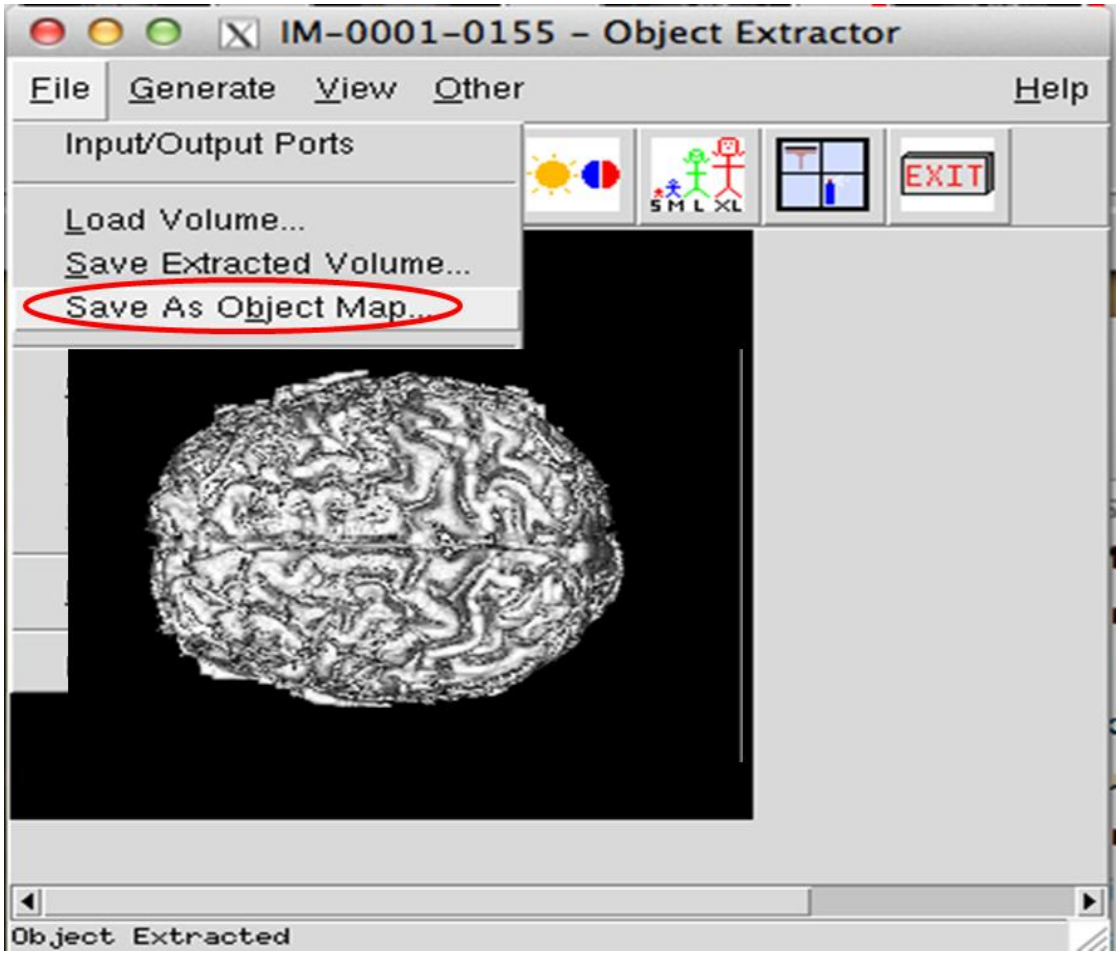

Şekil 3.37: Segmentasyonu yapılan görüntülerin Object Map olarak kaydedilmesi

Object map olarak kaydedilen görüntüler üzerinde bulunan beyincik (cerebullum) ve beyin sapını (truncus cerebri) hemisferlerden ayırmak için programın "display" sekmesindeki "volume render" seçeneği seçildi ve açılan pencerede object map olarak kaydedilen görüntüler açıldı (Şekil 3.38). Açılan volume render penceresinde "tools" sekmesinden önce "manuplate" , sonra "trace" seçildi ve açılan penceredeki araçlar kullanarak hemisferler ayrıştırıldı ve tekrar kaydedildi (Şekil 3.39).

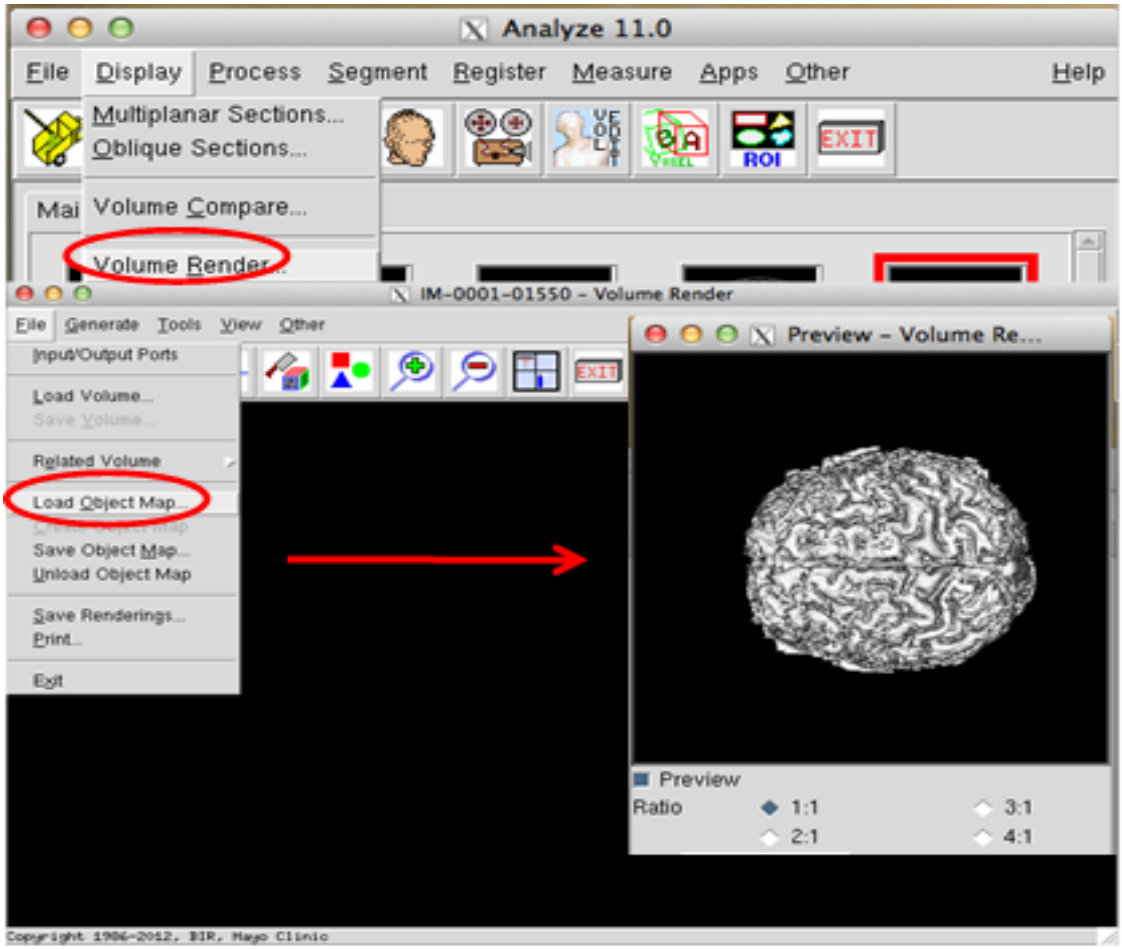

Şekil 3.38: Object Map olarak kaydedilen görüntülerin Volume Render penceresinde açılması

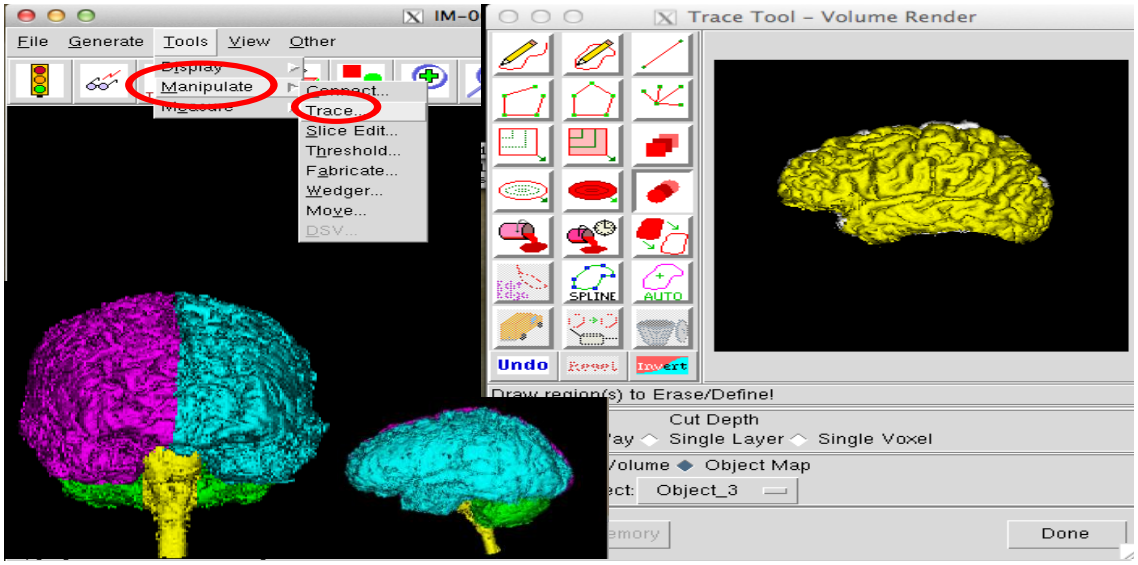

Şekil 3.39: Beyin MR görüntülerinde hemisferlerin, beyincik ve beyin sapının birbirinden ayrıştırılması için yapılan işlemler dizini

Beyin sapı (truncus cerebri) ve beyincikten (cerebellum) ayrılan beyin hemisferleri Analyze 11.0 penceresinde bulunan “measure” sekmesindeki “region of interest” (ROI) penceresinde açıldı (Şekil 3.40).

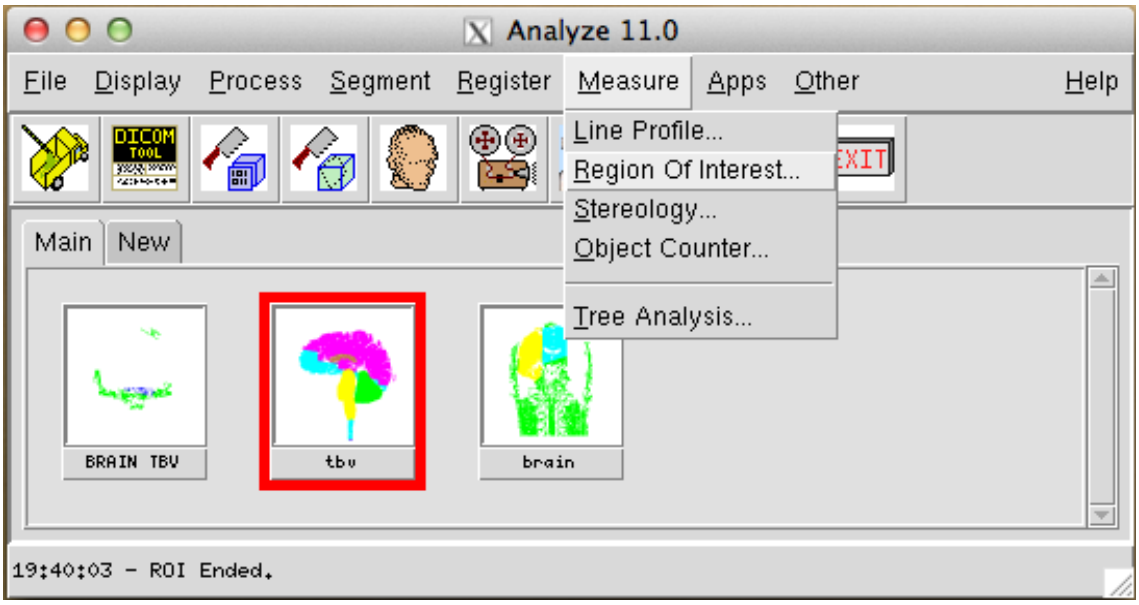

Şekil 3.40: Analyze 11.0 programında region of interest sekmesinin açılması

ROI penceresinde bulunan “sample options” (Samp Opts) seçildi (Şekil 3.41). Açılan sampleoptions penceresinde gerekli ayarlamalar yapıldıktan sonra sample image tıklandı (Şekil 3.42) ve açılan sonuç penceresinde program yüzey alanı sonucunu vermektedir (Şekil 3.43).

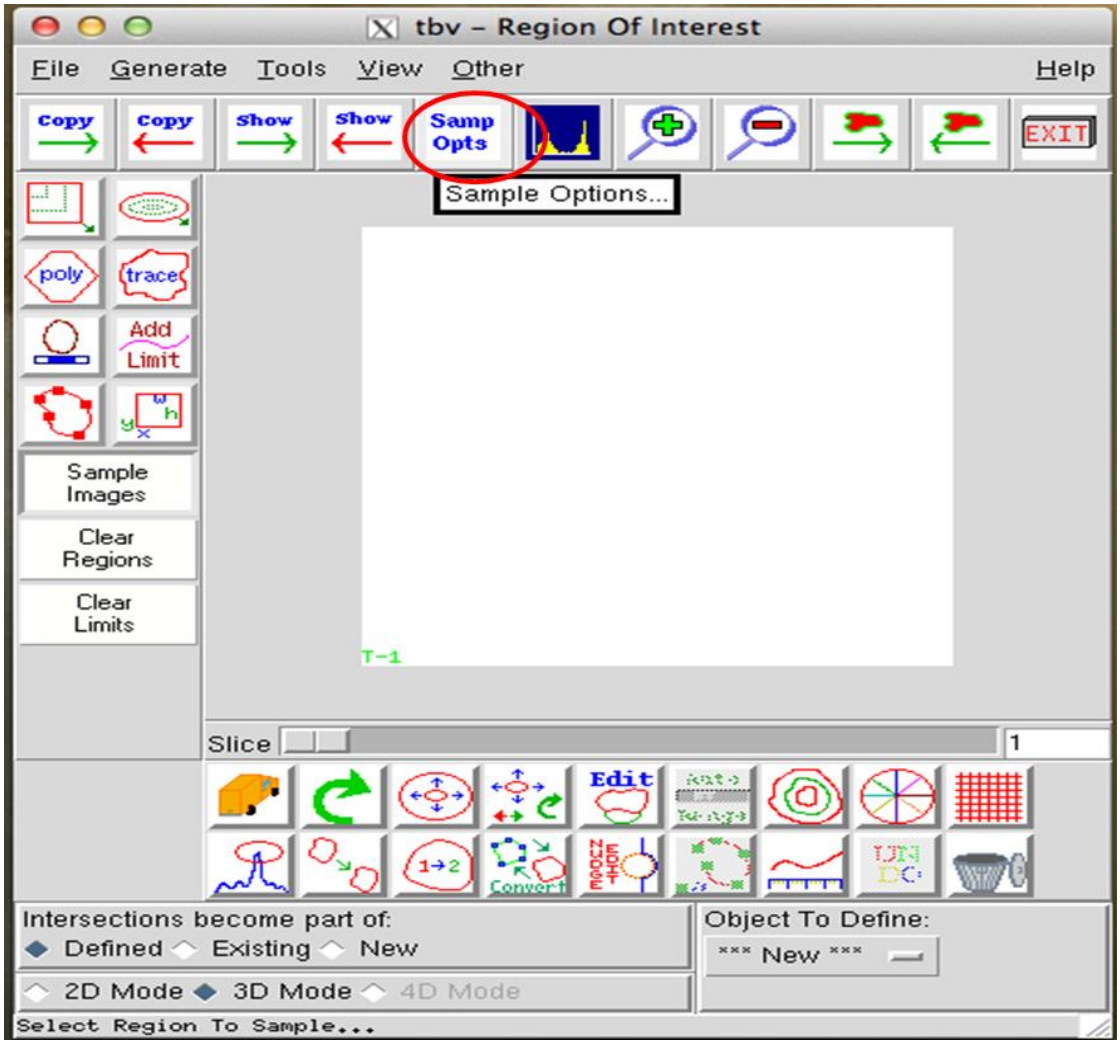

Şekil 3.41: ROI penceresinden bir görünüm

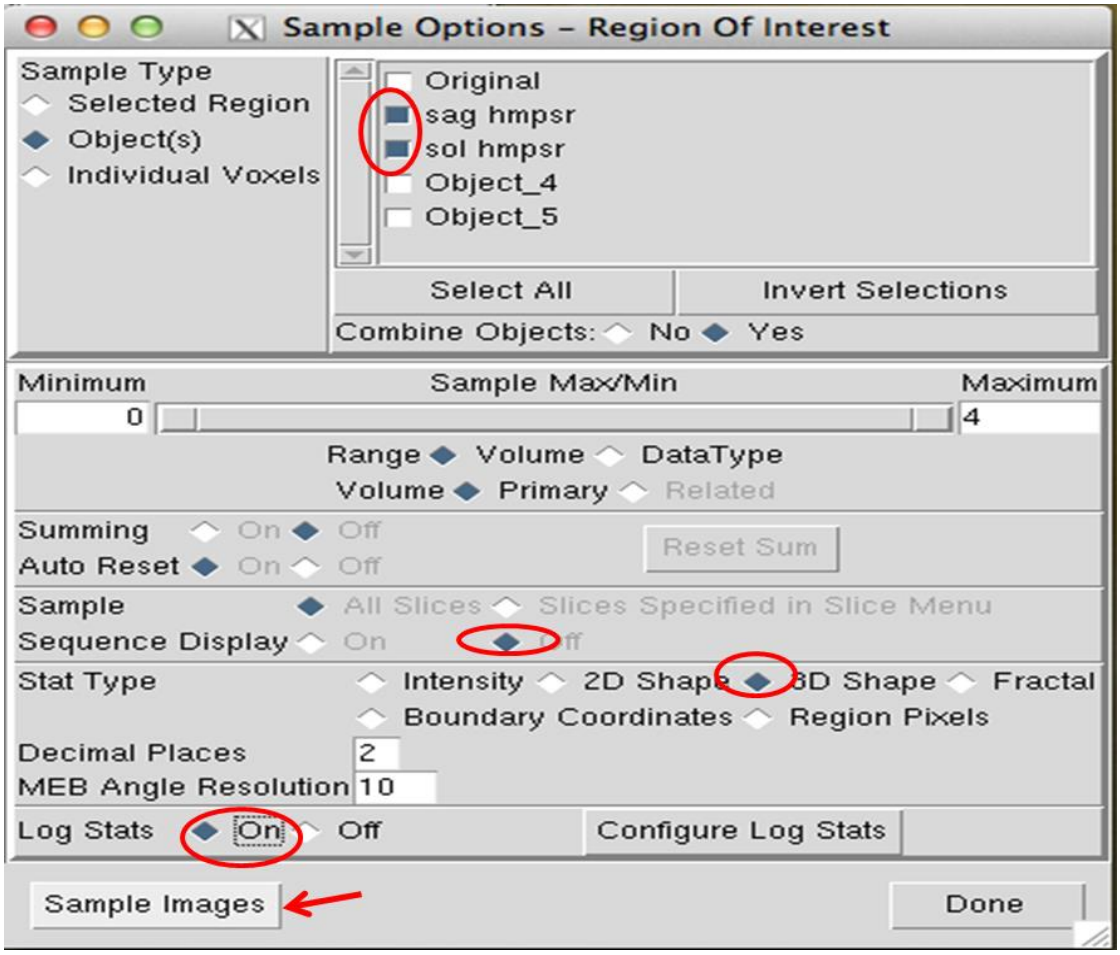

Şekil 3.42: ROI penceresinde istenilen ayarların gösterilmesi

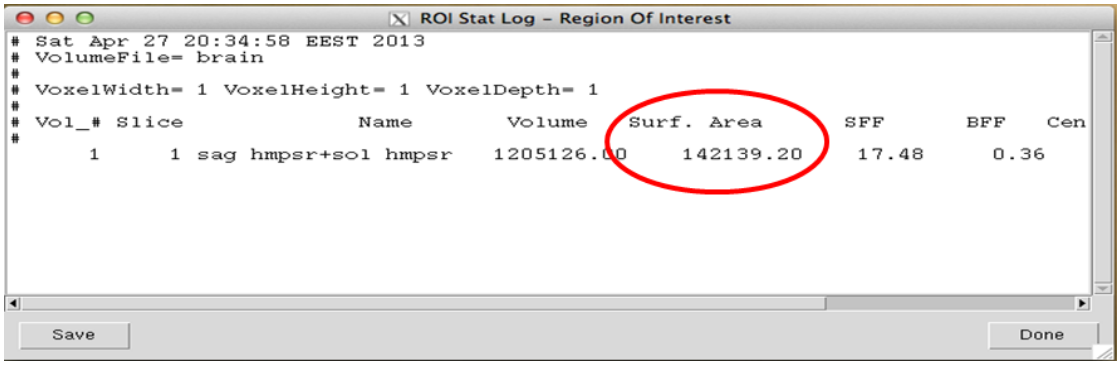

Şekil 3.43: Analyze 11.0 programında yüzey alanı değeri gösterilen sonuç penceresi

3.10. İSTATİSTİKSEL DEĞERLENDİRME

5 farklı teknikle aksiyal, koronal ve sagittal beyin MR görüntüleri üzerinde yapılan ölçümlerden elde edilen hacim değerleri SPSS 16.0 istatistik paket programına girilerek aritmetik ortalama ve standart sapma değerleri elde edildi. Aynı zamanda altın standart olarak değerlendirilen nokta sayma metodu (Cavalieri prensibi) de aritmetik ortalama ve standart sapma olarak elde edildi. Elde edilen her yöntemin hacim değerleri birbirleriyle karşılaştırıldı. Üç farklı teknikle beyin MR görüntüleri üzerinde yapılan ölçümlerden elde edilen yüzey alanı değerleri SPSS 16.0 istatistik paket programına girilerek aritmetik ortalama ve standart sapma değerleri elde edildi. Elde edilen her yöntemin yüzey alanı değerleri birbirleriyle karşılaştırıldı. Bu yöntemlerdeki hesaplanan hacim değerleri arasında ve yüzey alanı değerleri arasında sınıf içi korelasyon testi yapıldı. Aynı zamanda grupların ikili karşılaştırılmasında paired t testi yapıldı. $P<0.05$ altı anlamlı kabul edildi.

4. BULGULAR

Bu çalışmada beyin MR görüntüleri üzerinde nokta sayımı metodu (Cavalieri prensibi) ile ImageJ, Easymeasure, StereoInvestigator ve Analyze 11.0 yazılımları kullanılarak beyin hacmi hesaplandı. Cavalieri yöntemi ile elde edilen değerler altın standart olarak kabul edildi ve diğer ölçüm sonucu elde edilen değerler ile karşılaştırıldı. Aynı zamanda beyin yüzey alanı hesaplamak için EasyMeasure, Analyze 11.0 yazılımları ve Skloid sonda ile manuel olarak hesaplamalar yapıldı.

4.1. BEYİN HACİM VERİLERİ

Nokta sayımı metodu ile hesaplanan ortalama beyin hacim değerleri aksiyal planda **1045.33±116.69 cm^3,** koronal planda **978.77±131.66 cm^3** ve sagittal planda **1051.59±122.07 cm^3** olarak elde edilmiştir (Tablo 4.1).

ImageJ programı ile hesaplanan ortalama beyin hacim değerleri aksiyalplanda **959.40±106.95 cm^3,** koronal planda **1029.44±134.24 cm^3** ve sagittal planda **1070.74±157.01 cm^3** olarak elde edilmiştir (Tablo 4.1).

EasyMeasure programı ile hesaplanan ortalama beyin hacim değerleri aksiyal planda **958.37±105.73 cm^3,** koronal planda **1039.37±136.70 cm^3** ve sagittal planda **1070.22±157.32 cm^3** olarak elde edilmiştir (Tablo 4.1).

StereoInvestigator programı ile hesaplanan ortalama beyin hacim değerleri aksiyal planda **1103.85±142.57 cm^3,** koronal planda **1009.14±145.11 cm^3** ve sagittal planda **1142.85±120.19 cm^3** olarak elde edilmiştir (Tablo 4.1).

Analyze 11.0 programı ile hesaplanan ortalama beyin hacim değerleri aksiyal planda **1029.59±125.37 cm^3,** koronal planda **1014.59±127.94 cm^3** ve sagittal planda **1021.00±132.30cm^3** olarak elde edilmiştir (Tablo 4.1).

Tablo 4.1. MR görüntüleri üzerinde ölçülen beyin hacim değerlerinin minimum-maksimum, aritmetik ortalama ve standart sapma değerleri (cm^3)

		Minumum	Maksimum	Aritmetik ortalama	Standart sapma
Nokta sayma metodu (Cavalieri prensibi)	**Aksiyal**	830	1290	1045.33	116.69
	Koronal	784	1252	978.77	131.66
	Sagittal	876	1303	1051.59	122.07
ImageJ	**Aksiyal**	717	1132	959.40	106.95
	Koronal	724	1261	1029.44	134.24
	Sagittal	663	1431	1070.74	157.01
EasyMeasure	**Aksiyal**	717	1124	958.37	105.73
	Koronal	734	1308	1039.37	136.70
	Sagittal	661	1431	1070.22	157.32
StereoInvestigtor	**Aksiyal**	911	1390	1103.85	142.57
	Koronal	715	1264	1009.14	145.11
	Sagittal	922	1350	1142.85	120.19
Analyze 11.0	**Aksiyal**	845	1298	1029.59	125.37
	Koronal	890	1285	1014.59	127.94
	Sagittal	824	1280	1021.00	132.30

4.1.1. Nokta sayımı metodu (Cavalieri prensibi) ile elde edilen veriler

Çalışmamızda kullanılan beyin MR görüntülerinde aksiyal, koronal ve sagittal olmak üzere 1 mm'lik kesit kalınlığında alınan görüntüler üzerinde nokta sayımı yapılarak hacim hesaplaması yapıldı. Nokta sayımı metodu ile MR görüntüleri üzerinde beyin hacmi hesaplama yöntemi ve formülü ile ilgili detaylar gereç ve yöntemler kısmında belirtilmiştir.

Nokta sayımı metodu ile hesaplanan ortalama beyin hacim değerleri aksiyal planda **1045.33±116.69 cm^3,** koronal planda **978.77±131.66 cm^3** ve sagittal planda **1051.59±122.07 cm^3** olarak elde edilmiştir (Tablo 4.1).

4.1.2. ImageJ programı ile elde edilen veriler

ImageJ programı ile hesaplanan ortalama beyin hacim değerleri aksiyal planda **959.40±106.95 cm^3,** koronal planda **1029.44±134.24 cm^3** ve sagittal planda **1070.74±157.01 cm^3** olarak elde edilmiştir (Tablo 4.1).

ImageJ programı ile yapılan ölçümlerden hesaplanan ortalama hacim değeri, altın standart olan Cavalieri prensibinde ölçülen hacim değerine göre kıyaslandığında, iki yöntem arasında aksiyal görüntülerde ortalama **-85.93 (%0.82) cm^3,** koronal görüntülerde ortalama **+50.67 (%0.05) cm^3,** sagittal görüntülerde ortalama **+19.15 (%0.01) cm^3'**lük bir fark bulunmaktadır. Tablo 4.2'de aksiyal, koronal ve sagittal görüntülerde ImageJ programı ile yapılan ölçümlerden hesapladığımız hacim değerleri ile altın standart olarak kabul ettiğimiz Cavalieri prensibiyle ölçülen hacim değeri ve bu değerler arasındaki farklar izlenmektedir.

Tablo 4.2. Aksiyal, koronal ve sagittal görüntülerde ImageJ programı ile hesaplanan hacim değerleri ile altın standart hacim değerlerinin karşılaştırılması (cm^3)

	Cavalieri	**ImageJ**	**Fark**
Aksiyal	1045.33	959.40	-85.93 (%0.82)
Koronal	978.77	1029.44	+50.67 (%0.05)
Sagittal	**1051.59**	**1070.74**	+19.15 (%0.01)
Ortalama	**1025.23**	**1019,96**	**-5,27 (%0,005)**

Altın standart hacim değerine en yakın hacim değeri ise, sagittal kesitlerde bulunmuş olup, Cavalieri prensibiyle ölçülen hacim değeri **1051.59 cm^3** iken, ImageJ'de hesaplanan hacim değeri ise **1070.74 cm^3**'tür. Hacimler arası fark **19.15 cm^3** olup, bu değer yüzde olarak **% 0.01'**lik bir fark oluşturmaktadır (Tablo 4.2).

4.1.3. EasyMeasure programı ile elde edilen veriler

EasyMeasure programı ile hesaplanan ortalama beyin hacim değerleri aksiyal planda **958.37±105.73 cm^3,** koronal planda **1039.37±136.70 cm^3** ve sagittal planda **1070.22±157.32 cm^3** olarak elde edilmiştir (Tablo 4.1).

EasyMeasure programı ile yapılan ölçümlerden hesaplanan ortalama hacim değeri, altın standart olan Cavalieri prensibinde ölçülen hacim değerine göre kıyaslandığında, iki yöntem arasında aksiyal görüntülerde ortalama **-86.96 (%0.82) cm^3,** koronal görüntülerde ortalama **+60.6 (%0.06) cm^3,** sagittal görüntülerde ortalama **+18.63 (%0.01) cm^3'**lük bir fark bulunmaktadır. Tablo 4.3'de aksiyal, koronal ve sagittal görüntülerde EasyMeasure programı ile yapılan ölçümlerden hesapladığımız hacim değerleri ile altın standart olarak kabul ettiğimiz Cavalieri prensibiyle ölçülen hacim değeri ve bu değerler arasındaki farklar izlenmektedir.

Tablo 4.3. Aksiyal, koronal ve sagittal görüntülerde EasyMeasure programı ile hesaplanan hacim değerleri ile altın standart hacim değerlerinin karşılaştırılması (cm^3)

	Cavalieri	EasyMeasure	Fark
Aksiyal	1045.33	958.37	-86.96 (% 0.08)
Koronal	978.77	1039.37	+60.6 (% 0.06)
Sagittal	**1051.59**	**1070.22**	+18.63 (% 0.01)
Ortalama	**1025.23**	**1022.65**	**-2,57 (% 0,002)**

Altın standart hacim değerine en yakın hacim değeri ise, sagittal kesitlerde bulunmuş olup, Cavalieri prensibiyle ölçülen hacim değeri **1051.59 cm^3** iken, EasyMeasure ile hesaplanan hacim değeri ise **1070.22 cm^3**'tür. Hacimler arası fark **18.63 cm^3** olup, bu değer yüzde olarak **% 0.01'**lik bir fark oluşturmaktadır (Tablo 4.3).

4.1.4. StereoInvestigatorile elde edilen veriler

StereoInvestigator programı ile hesaplanan ortalama beyin hacim değerleri aksiyal planda **1103.85±142.57 cm^3,** koronal planda **1009.14±145.11 cm^3** ve sagittal planda **1142.85±120.19 cm^3** olarak elde edilmiştir (Tablo 4.1).

StereoInvestigator programı ile yapılan ölçümlerden hesaplanan ortalama hacim değeri, altın standart olan Cavalieri prensibinde ölçülen hacim değerine göre kıyaslandığında,

iki yöntem arasında aksiyal görüntülerde ortalama **+58.52 (% 0.05) cm^3,** koronal görüntülerde ortalama **+30.37 (% 0.03) cm^3,** sagittal görüntülerde ortalama **+91.26 (% 0.08) cm^3'**lük bir fark bulunmaktadır. Tablo 4.4'de aksiyal, koronal ve sagittal görüntülerde StereoInvestigator programı ile yapılan ölçümlerden hesapladığımız hacim değerleri ile altın standart olarak kabul ettiğimiz Cavalieri prensibiyle ölçülen hacim değeri ve bu değerler arasındaki farklar izlenmektedir.

Tablo 4.4. Aksiyal, koronal ve sagittal görüntülerde StereoInvestigator programı ile hesaplanan hacim değerleri ile altın standart hacim değerlerinin karşılaştırılması (cm^3)

	Cavalieri	**StereoInvestigator**	**Fark**
Aksiyal	1045.33	1103.85	+58.52 (% 0.05)
Koronal	**978.77**	**1009.14**	+30.37 (% 0.03)
Sagittal	1051.59	1142.85	+91.26 (% 0.08)
Ortalama	**1025.23**	**1085.28**	**+60.05 (% 0.06)**

Altın standart hacim değerine en yakın hacim değeri ise, koronal kesitlerde bulunmuş olup, Cavalieri prensibiyle ölçülen hacim değeri **978.77 cm^3** iken, Analyze 11.0 ile hesaplanan hacim değeri ise **1009.14 cm^3**'tür. Hacimler arası fark **+30.37 cm^3** olup, bu değer yüzde olarak **% 0.03'**lük bir fark oluşturmaktadır (Tablo 4.4).

4.1.5. Analyze 11.0 programı ile elde edilen veriler

Analyze 11.0 programı ile hesaplanan ortalama beyin hacim değerleri aksiyal planda **1029.59±125.37 cm^3,** koronal planda **1014.59±127.94 cm^3** ve sagittal planda **1021.00±132.30 cm^3** olarak elde edilmiştir (Tablo 4.1).

Analyze 11.0 programı ile yapılan ölçümlerden hesaplanan ortalama hacim değeri, altın standart olan Cavalieri prensibinde ölçülen hacim değerine göre kıyaslandığında, iki yöntem arasında aksiyal görüntülerde ortalama **-15.74 (% 0.01) cm^3,** koronal görüntülerde ortalama **+35.23 (% 0.03) cm^3,** sagittal görüntülerde ortalama **-30.59 (% 0.02) cm^3'**lük bir fark bulunmaktadır. Tablo 4.5'de aksiyal, koronal ve sagittal görüntülerde Analyze11.0 programı ile yapılan ölçümlerden hesapladığımız hacim

değerleri ile altın standart olarak kabul ettiğimiz Cavalieri prensibiyle ölçülen hacim değeri ve bu değerler arasındaki farklar izlenmektedir.

Tablo 4.5. Aksiyal, koronal ve sagittal görüntülerde Analyze11.0 programı ile hesaplanan hacim değerleri ile altın standart hacim değerlerinin karşılaştırılması (cm^3)

	Cavalieri	**Analyze 11.0**	**Fark**
Aksiyal	**1045.33**	**1029.59**	-15.74 (% 0.01)
Koronal	978.77	1014.59	+35.23 (% 0.03)
Sagittal	1051.59	1021.00	-30.59 (% 0.02)
Ortalama	**1025.23**	**1021,72**	**-3,70 (% 0.003)**

Altın standart hacim değerine en yakın hacim değeri ise, aksiyal kesitlerde bulunmuş olup, Cavalieri prensibiyle ölçülen hacim değeri **1045.33 cm³** iken, EasyMeasure ile hesaplanan hacim değeri ise **1029.59 cm³**'tür. Hacimler arası fark **-15.74 cm³** olup, bu değer yüzde olarak **% 0.01'**lik bir fark oluşturmaktadır (Tablo 4.5).

Hacim hesaplaması ile elde edilen sonuçlar arasında yapılan paired t testi sonucu programlar arasında fark olmasına rağmen ($p<0.05$), yapılan sınıf içi korelasyon testi sonucunda tüm yöntemler arasında uyumluluk olduğu tespit edilmiştir. Beyin MR görüntüleri kullanılarak hacim hesaplama yöntemleri arasındaki sınıf içi korelasyon değerleri Tablo 4.6'de görülmektedir.

Yapılan istatiksel analizler sonucu Nokta Sayım yöntemi ile elde edilen hacim değeri ile ImageJ ve EasyMeasure yazılımları kullanılarak sagittal MR görüntülerinde elde edilen hacim değerleri arasında istatiksel olarak anlamlı fark tespit edilmemiştir ($p>0.05$) (Tablo 4.7).

Tablo 4.7' de tüm yöntemler arasındaki istatiksel analizler görülmektedir.

Tablo 4.6. ImageJ, EasyMeasure, StereoInvestigator, Analyze 11.0 programlarıyla ve Cavalieri prensibinde hesaplanan beyin hacim değerlerinin sınıf içi korelasyon değerleri (Interclass CorrelationTest)

		Nokta sayma metodu			**ImageJ**			**EasyMeasure**			**StereoInvestigtor**			**Analyze 11.0**		
		A	**K**	**S**	**A**	**K**	**S**	**A**	**K**	**S**	**A**	**K**	**S**	**A**	**K**	**S**
Nokta sayma metodu	**A**	1	**0.825**	**0.936**	0.660	0.655	0.474	0.642	0.683	0.476	0.850	0.842	0.798	**0.909**	0.892	0.934
	K	**0.825**	1	**0.840**	0.648	0.569	0.434	0.637	0.584	0.438	0.731	0.821	0.625	0.828	**0.887**	0.905
	S	**0.936**	0.840	1	0.661	0.642	0.501	0.639	0.669	0.506	0.892	0.836	0.798	0.898	0.880	**0.921**
ImageJ	**A**	0.660	0.648	0.661	1	0.722	0.502	**0.997**	0.707	0.504	0.547	0.785	0.410	0.605	0.596	0.649
	K	0.655	0.569	0.642	0.772	1	0.820	0.718	**0.997**	0.821	0.662	0.867	0.537	0.668	0.582	0.597
	S	0.474	0.434	0.501	0.502	0.820	1	0.516	0.819	**1.000**	0.647	0.683	0.573	0.521	0.408	0.577
EasyMeasure	**A**	0.642	0.687	0.639	**0.997**	0.718	0.516	1	0.700	0.517	0.526	0.776	0.391	0.588	0.578	0.636
	K	0.683	0.584	0.669	0.707	**0.997**	0.819	0.700	1	0.820	0.689	0.863	0.578	0.686	0.596	0.620
	S	0.476	0.438	0.506	0.504	0.821	**1.000**	0.517	0.820	1	0.654	0.687	0.576	0.523	0.410	0.579
StereoInvestigtor	**A**	0.820	0.731	0.892	0.547	0.662	0.647	0.526	0.689	0.654	1	0.806	0.931	0.845	0.800	0.827
	K	0.842	0.821	0.836	0.785	0.867	0.683	0.776	0.863	0.687	0.806	1	0.636	0.847	0.824	0.834
	S	0.798	0.625	0.798	0.410	0.537	0.573	0.391	0.578	0.576	0.931	0.636	1	0.731	0.685	0.749
Analyze 11.0	**A**	0.909	0.828	0.898	0.605	0.668	0.521	0.588	0.686	0.523	0.636	0.847	0.731	1	0.945	0.951
	K	0.892	0.887	0.880	0.596	0.582	0.408	0.578	0.596	0.410	0.847	0.824	0.685	0.945	1	0.937
	S	0.934	0.905	0.921	0.649	0.597	0.577	0.636	0.620	0.579	0.824	0.834	0.749	0.951	0.937	1

A:Aksiyal, **K:**Koronal, **S:**Sagittal

Tablo 4.7. ImageJ, EasyMeasure, StereoInvestigator, Analyze 11.0 programlarıyla hesaplanan beyin hacim değerlerinin Cavalieri prensibinde ölçülen hacime göre "p" değerleri

		Nokta sayma metodu			**ImageJ**			**EasyMeasure**			**StereoInvestigtor**			**Analyze 11.0**		
		A	**K**	**S**	**A**	**K**	**S**	**A**	**K**	**S**	**A**	**K**	**S**	**A**	**K**	**S**
Nokta sayma metodu	**A**	.	0	0	0	0.015	**0.199**	0.001	0.008	**0.166**	0	0	0	0	0	0
	K	0	.	0	0.012	0.036	**0.418**	0.014	0.027	**0.384**	0	0	0	0	0	0
	S	0	0	.	0	0.015	**0.299**	0.001	0.007	**0.262**	0	0	0	0	0	0
ImageJ	**A**	0	0.012	0	.	0	0.028	0	0	0.027	0	0	0.001	0.003	0.025	0.002
	K	0.015	0.036	0.015	0	.	0	0	0	0	0.009	0	0.015	0.023	**0.087**	**0.064**
	S	**0.199**	**0.418**	**0.299**	0.028	0	.	0.017	0.001	0	**0.078**	0.027	**0.067**	0.24	**0.741**	**0.175**
EasyMeasure	**A**	0.001	0.014	0.001	0	0	0.017	.	0	0.017	0	0	0.001	0.005	0.038	0.003
	K	0.008	0.027	0.007	0	0	0.001	0	.	0	0.006	0	0.01	0.015	0.057	**0.05**
	S	**0.166**	**0.384**	**0.262**	0.027	0	0	0.017	0	.	**0.062**	0.019	0.057	**0.212**	0.69	**0.152**
StereoInvestigtor	**A**	0	0	0	0	0.009	**0.078**	0	0.006	**0.062**	.	0	0	0	0	0
	K	0	0	0	0	0	0.027	0	0	0.019	0	.	0	0	0	0
	S	0	0	0	0.001	0.015	**0.067**	0.001	0.01	**0.057**	0	0	.	0	0	0
Analyze 11.0	**A**	0	0	0	0.003	0.023	0.24	0.005	0.015	**0.212**	0	0	0	.	0	0
	K	0	0	0	0.025	**0.087**	**0.741**	0.038	**0.057**	**0.69**	0	0	0	0	.	0
	S	0	0	0	0.002	**0.064**	**0.175**	0.003	**0.05**	**0.152**	0	0	0	0	0	.

A: Aksiyal, K: Koronal, S: Sagittal

4.2. BEYİN YÜZEY ALANI VERİLERİ

MR görüntüleri ile hesaplanan ortalama beyin yüzey alanı değerleri Skloid sonda ile **1740±500 cm^2,** EasyMeasure programı ile **1730±510 cm^2** ve Analyze 11.0 programı ile **1730±510 cm^2** olarak elde edilmiştir (Tablo 4.8).

Bu verilere göre EasyMeasure programı ve Analyze 11.0 programı ile hesaplanan yüzey alanı ortalama değerleri birbiri ile aynı olup, Skloid sonda ile hesaplanan yüzey alanı ortalama değerin ise bu değerlere göre biraz daha yüksek olduğu görülmektedir (Tablo 4.8).

Tablo 4.8. MR görüntüleri üzerinde ölçülen beyin yüzey alanı değerlerinin minimum-maksimum, aritmetik ortalama ve standart sapma değerleri (cm^2)

	Minimum	**Maksimum**	**Aritmetik ortalama**	**Standart sapma**
Skloid sonda	1220	2280	1740	500
EasyMeasure	1250	2260	1730	510
Analyze 11.0	1200	2210	1730	510

4.2.1. Skloid sonda ile elde edilen veriler

Skloid sonda ile yapılan hesaplamalar sonucunda elde edilen verilere göre, MR görüntüleri üzerinde hesaplanan beyin yüzey alanı değerlerinin minimum-maksimum değerleri **1250-2260 cm^2** arasında, ortalaması ise **1730 cm^2** olarak hesaplandı. Skloid sonda ile yapılan ölçümlerden hesaplanan ortalama yüzey alanı değeri, EasyMeasure programı ile ölçülen yüzey alanı değerine göre kıyaslandığında, iki yöntem arasında ortalama 10 (%0.005) cm^2'lik bir fark bulunmaktadır. Skloid sonda ile yapılan ölçümlerden hesaplanan ortalama yüzey alanı değeri, Analyze 11.0 programı ile ölçülen yüzey alanı değerine göre kıyaslandığında, iki yöntem arasında ortalama 10 (%0.005) cm^2 'lik bir fark bulunmaktadır. Tablo 4.9'de Skloid sonda ile yapılan ölçümlerden hesapladığımız yüzey alanı değerleri ile EasyMeasure programı ve Analyze 11.0 programı ile ölçülen yüzey alanı ortalama değerleri arasındaki farklar izlenmektedir.

4.2.2. EasyMeasure programı ile elde edilen veriler

EasyMeasure programı ile yapılan hesaplamalar sonucunda elde edilen verilere göre, MR görüntüleri üzerinde hesaplanan beyin yüzey alanı değerlerinin minimum-maksimum değerleri **1250-2260 cm^2** arasında, ortalaması ise **1730 cm^2** olarak hesaplandı. EasyMeasure programı ile yapılan ölçümlerden hesaplanan ortalama yüzey alanı değeri, skloid sonda ile ölçülen yüzey alanı değerine göre kıyaslandığında, iki yöntem arasında ortalama -10 (%0.005) cm^2'lik bir fark bulunmaktadır, Analyze 11.0 programı ile ölçülen yüzey alanı değerine göre kıyaslandığında, iki yöntem arasında ortalama bir fark bulunmamaktadır. Tablo 4.9'de EasyMeasure programı ile yapılan ölçümlerden hesapladığımız yüzey alanı değerleri ile skloid sonda ve Analyze 11.0 programı ile ölçülen yüzey alanı ortalama değerleri arasındaki farklar izlenmektedir.

4.2.3. Analyze 11.0 programı ile elde edilen veriler

Analyze 11.0 programı ile yapılan hesaplamalar sonucunda elde edilen verilere göre, aksiyal MR görüntüleri üzerinde hesaplanan beyin yüzey alanının minimum-maksimum değerleri **1200-2210 cm^2** arasında, ortalama yüzey alanı değeri ise **1730 cm^2** olarak hesaplandı. Analyze 11.0 programı ile yapılan ölçümlerden hesaplanan ortalama yüzey alanı değeri, skloid sonda ile ölçülen yüzey alanı değerine göre kıyaslandığında, iki yöntem arasında ortalama -10 (%0.005) cm^2'lik bir fark bulunmaktadır, EasyMeasure programı ile ölçülen yüzey alanı değerine göre kıyaslandığında, iki yöntem arasında ortalama bir fark bulunmamaktadır. Tablo 4.9'de Analyze 11.0 programı ile yapılan ölçümlerden hesapladığımız yüzey alanı değerleri ile skloid sonda ve EasyMeasure programı ile ölçülen yüzey alanı ortalama değerleri arasındaki farklar izlenmektedir.

Tablo 4.9. Skloid sonda, Analyze 11.0 programı ve EasyMeasure programı yapılan ölçümlerden hesaplanan yüzey alanı ortalama değerleri arasındaki farklar (cm^2)

	Skloid sonda	**EasyMeasure**	**Analyze 11.0**
Skloid sonda	.	10	10
EasyMeasure	10	.	0
Analyze 11.0	10	0	.

Her üç yönteme göre elde edilen beyin yüzey alanı değerleri arasında sınıf içi korelasyon testi yapılmıştır ve kuvvetli korelasyon tespit edilmiştir (Tablo 4.10).

Tablo 4.10. EasyMeasure, Analyze 11.0 programları ile ve Skloid sonda ile hesaplanan beyin yüzey alanı verilerinin sınıf içi korelasyon değerleri (Interclass Correlation Test)

	Skloid sonda	**EasyMeasure**	**Analyze 11.0**
Skloid sonda	1.000	**0.994**	**0.995**
EasyMeasure	**0.994**	1.000	**0.988**
Analyze 11.0	**0.995**	**0.988**	1.000

Her üç yönteme göre elde edilen beyin yüzey alanı değerleri arasında istatiksel olarak anlamlı bir fark tespit edilmemiştir ($p>0.05$) (Tablo 4.11).

Tablo 4.11. EasyMeasure, Analyze 11.0 programları ile ve Skloid sonda ile hesaplanan beyin yüzey alanı verilerinin “p” değerleri

	Skloid sonda	**EasyMeasure**	**Analyze 11.0**
Skloid sonda	.	0.197	0.294
EasyMeasure	0.197	.	0.794
Analyze 11.0	0.294	0.794	.

5. TARTIŞMA VE SONUÇ

Klinikte hastalıkların teşhis ve takibinde organ hacim ölçümlerinin önemli bir yeri vardır. Birçok hastalıkta organların boyut ve morfolojilerinde değişiklikler olduğu bilinmektedir. Bu nedenle organlara ait normal değerlerin saptanması bu değişikliklerin doğru değerlendirilmesi açısından önemlidir (47). Ancak, bazı durumlarda organ hacimlerinin tahmin edilmesinde fiziksel uygulamalara bağlı olarak hatalı sonuçlar elde edilebilir. Bu nedenle organ hacim hesaplamalarında güvenilirliği ve doğruluğu yüksek olduğu kadar hastalara daha az hasar veren, ucuz ve hızlı bir uygulama metoduna ihtiyaç vardır (48).

Beyin gibi kompleks biyolojik organlarda hacim hesaplamaları teknik zorluklar içermektedir. Beyin hacmini ölçmek için geleneksel morfometri ve modern stereoloji olmak üzere iki ana disiplin geliştirilmiştir. Hacim hesaplamalarında Cavalieri prensibi ile nokta sayım tekniği sonucunda beyin ölçümleri yanında farklı organ hacim ölçümleri MRG kesitleriyle başarılı bir şekilde kullanılabilmektedir. Günlük çalışmalarda atrofi bulguları görsel incelemelere dayanmakta olup tanıda esas alınmaktadır. Bu belirtiler cins ve yaşa göre geniş bir varyasyon göstermekte ve bu nedenle gerçek atrofi prevalansında yanlışlığa neden olmaktadır. Değerlendirmelerde yapının yoğunluğu ve şekli baz alınarak büyümüş ya da küçülmüş gibi subjektif tanımlamalar yapılmaktadır. Oysaki bunu sayı ile belirterek daha doğru ve kesin sonuçlar ile konuşulabilir.

Bunun önüne geçilebilmesi için beyin ya da beyin ile ilgili bir yapının hacminin doğru ve hızlı bir şekilde uygun teknik ile hesaplanması gerekmektedir.

Beyin hacim değişiklikleri birçok nörolojik ve nöropsikiyatrik hastalıklar için önemlidir. Otizm, hiperaktivite bozukluğu, şizofreni, multiple skleroz, epilepsi, preterm doğum, fragile X sendromu, tourette sendromu ve ileri yaşlarda da Alzheimer gibi birçok hastalıkta yapılan çalışmalarda beyin hacmindeki değişimler vurgulanmıştır (6, 7).

Ayrıca beyin ile ilgili kortikal ve subkortikal yapılarda bazı nörodejeneratif hastalıklarda hacimsel değişiklikler oluşabileceği bildirilmiştir. Örneğin basalganglion hacimleri şizofrenilerde, amigdala hacmi demanslarda, hipokampus hacmi alzheimer ve epilepsili hastalarda değiştiği bildirilmektedir. Aynı zamanda dikkat eksikliği ve hiperaktivite bozukluğu olan bireylerde MR görüntülerinde beyin hacmi hesaplamaları yapılmış ve toplam beyin hacminin kontrol grubuna göre %5 oranında az olduğu bildirilmiştir (49,50). Aynı zamanda frontal lob, nuc. caudatus, cerebellum hacimleri de düşük bulunmuştur (51). Yine epilepsi hastaların da cerebellum hacminde azalma olduğu bildirilmektedir (52)

Yine otistik hastalarda beyin ve beyin ile ilgili yapıların hacimleri ölçülmüştür. Bu çalışmalarda kontrol grubu ile otistik hasta grubu karşılaştırılmış ve sonuçta toplam beyin hacminde artış olduğu (53, 54), amigdala ve hipokampus hacimlerinde azalma (53), kaudat nukles (nucleus caudatus) hacminde artma (55), gri ve beyaz cevher hacminde artma (17,56), thalamus hacminde ise azalma (57) olduğu bildirilmiştir.

Bu hastalık döneminde oluşan herhangi bir problem sinir sisteminde kalıcı hasarlara yol açabileceği belirtilmektedir. Özellikle epilepsi, şizofreni, Williams sendromu ve kortikal gelişimsel malformasyonlar gibi bazı nörolojik hastalıklarda beyin yüzey alanında değişiklikler olduğu vurgulanmıştır (7-11). MR tekniği ile tüm organlarda olduğu gibi beyinde seri kesitler elde edilmektedir. Yine MR ile T1 ve T2 sekansta farklı görüntüler elde edilmektedir. MR çekimi ile kesit kalınlığının ayarlanması, daha ince kesitler alınması, ilgilenilen yapıların seçilmesi, yine ilgilenilen yapıların üç boyutlu rekontruksiyonu, çeşitli anatomik yapıların görüntülenmesi ve yorumlanması ve ilgilenilen yapılar üzerinde çeşitli ölçümler yapılması gibi çeşitli işlemler kolay bir şekilde yapılmaktadır. Şu anda konvansiyonel MR görüntüleri ile manuel, yarı otomatik ve otomatik bir dizi yöntemler kullanarak bütün veya bölgesel olarak beyin hacminin hesaplanabileceği belirtilmektedir. Beyin hacmi için ideal olan ölçüm, pratik, hızlı, doğru, duyarlı, tekrarlanabilir bir teknikte olmalıdır. Teorik olarak birçok faktör,

segmentasyon yöntemleri ve çözünürlük parametreleri gibi özellikler sonucu beyin atrofisi belirlenmesinde önemli parametreler olabilir (58, 59). Bu en önemli faktörlerden biri de kesit kalınlığıdır. İnce kesit kalınlığı kullanımı kısmi hacim etkisini azaltmaya yardımcı olur ve dolayısıyla doku hacimlerini tahmin etmede daha iyi bir sonuç alınmasını sağlar. Ayrıca, yüksek kontrast MRG ve değişik yazılımlar kullanarak nörodejeneratif hastalıklarda beynin hacimsel değişikliklerini, BOS / parankima veya beyaz/gri madde gibi farklı beyin bölmeleri arasında doku kontrastı seçerek segmentasyon yapılabilir ve miktar tayini belirlenebilir (60). Bu kontrast değişimleri beyin hacmi ölçülen kişinin beyin görüntüleri üzerinde farklılıklar belirleyeceği gibi beyin hacmini hesaplayan kişiye göre de farklılıklar vermesi açısından sakınca doğurmaktadır. Bu konuda değişik çalışmalar yapılmış ve yine farklı sonuçlar elde edilmiştir.

Manuel veya otomatik teknikler kullanılarak beyin hacmi tahmin etmek için birçok farklı segmentasyon yöntemi kullanılmaktadır (61,62). Bunlar arasında en sık kullanılan algoritmalar arasında k means ve fuzzymeans algoritmalarıdır (21). Bununla birlikte, farklı beyin görüntüleme teknikleri bir arada kullanarak hacim hesaplama için farklı yöntemler ile yeni görüntüleme tekniklerinin kombinasyonları çeşitli beyin ile ilgili hastalıkların erken tanı ve takibi için gereklidir. Bazı nörodejeneratif hastalıkların erken saptanmasında beyin hacim hesaplamalarının faydalı olabileceği belirtilmektedir (63).

Literatürde hacim hesaplamalarında Arşiment prensibi altın standart olarak kabul edilmektedir. Ancak literatürde Arşiment prensibi ile Cavalieri prensibi arasında fark olmadığını belirten çalışmalar bulunmaktadır (64,65).

Acer ve arkadaşları (64) calcaneus üzerinde Arşiment ve Cavalieri prensibini karşılaştırmışlar. Calcaneus hacimlerini Cavalieri prensibi ile 49.11±10.7 cm^3, Arşiment prensibi ile 48.22±11.92 cm^3 bulmuşlar ve sonuçta calcaneus hacimlerinde her iki yöntem arasında fark olmadığını belirtmişlerdir.

Ekinci ve arkadaşları (32) inceledikleri MR görüntüleri üzerinde beyin hacmini hesaplamışlar ve bu çalışmalarında MR görüntüleri üzerinde stereolojik olarak beyin ve beyincik hacmi hesaplamışlardır. Çalışmalarının sonucunda beyin hacmini erkeklerde 1060±94.6 cm^3, bayanlarda ise 1008.9±104.3 cm^3 olarak tespit etmişlerdir.

Acer ve arkadaşları (66) MR görüntüleri üzerinde total beyin hacmini, beyaz ve gri cevher hacmini hesaplamak için bir çalışma yapmış ve 20–25 yas arası 12 kişinin MR görüntülerini inceledikleri bu çalışmada total beyin hacminin erkeklerde 749.01±14.68 cm^3, bayanlarda 716.22±15.90 cm^3 olduğunu tespit etmişlerdir.

Acer ve arkadaşları (22) yaptıkları başka bir çalışmada BT görüntüleri üzerinde beyin hacmini hesaplamışlar ve beyin hacimlerini hesaplamada stereolojik, planimetrik ve lineer ölçüm metotlarını kullanmışlardır. Çalışmanın sonucunda stereolojik olarak erkek ve kadında 1416.8±64 cm^3 ve 1291.9±152 cm^3 olarak; planimetrik olarak 1474±93 cm^3 ve 1252±72 cm^3 olarak; lineer ise 1492.1±74 cm^3 ve 1319.6±100 cm^3olarak hesaplamışlardır. Bu farklı üç metot arasında istatistiksel olarak anlamlı fark olmadığını tespit etmişlerdir.

Creasey ve arkadaşları (6) BT üzerinde yaptıkları çalışmada, 18–39 yaşları arasındaki otistik ve sağlam erkeklerin beyin hacimlerini incelemişlerdir. Çalışmanın sonucunda otistik grubun beyin hacmini 1271,48±126.43 cm^3 olarak tespit ederken kontrol grubunun beyin hacmini 1237.13±125.48 cm^3 olarak tespit etmişlerdir.

Cotter ve arkadaşları (67) yaş ortalaması 68 olan bireylerin beyinleri üzerinde yaptıkları çalışmada beyin hacmini planimetrik ölçümlerde 902±133 cm^3, nokta sayımı yöntemi ile de 927±145 cm^3 olarak tespit etmişlerdir.

Lawson ve arkadaşlarının (68) 112 epilepsili, 44 sağlıklı kontrol grubu 4–18 yaşları arasındaki çocukların MR görüntüleri ile yaptıkları araştırmalarında, epilepsili çocukların beyin hacmini 1081 cm^3 olarak bildirirken kontrol grubundaki çocukların beyin hacmini ise 1236 cm^3 olarak bildirmişlerdir. Ayrıca epilepsili çocukların % 12.6 civarında daha küçük beyin hacmine sahip oldukları da belirtilmiştir.

Wang ve arkadaşları (7), Alzheimer hastalarında beyin hacim değişikliklerini belirlemek için MRG’da yaptıkları çalışmada yaş ortalaması 66.9 olan 14 Alzheimer grubu ve yaş ortalaması 71.5 olan 14 normal kontrol grubu kullanmışlardır. Normal grupta beyin hacmindeki azalma oranının % 1’den daha az (% 0.4) olduğu belirtilirken, Alzheimer'li grupta bu oranın % 1 den daha fazla (% 2.4) olduğu belirtilmiştir.

Collinson ve arkadaşları (69) 33 şizofreni (ort.16.8 yaş) ve 30 kişilik kontrol grubu (ort.16.4 yaş) üzerinde MRG ile koronal kesitleri incelemişler ve şizofrenili grupta beyin dokusunda hacimsel azalma olduğunu belirtmişlerdir.

Mazonakis ve arkadaşlarının (70) 56–81 yaşları arasındaki 16 kişinin BT sonuçlarını incelemişlerdir. Kafa içi hacmini hesaplamak ve stereolojik metotla planimetrik metodu karşılaştırmak amacıyla yapmış oldukları bu çalışmada; stereolojik metotla yaptıkları ölçümlerde kafa içi hacmini 1323±180.7 cm^3 planimetrik metotla yaptıkları ölçümlerde ise 1329±168.5 cm^3 olarak bulmuşlardır. İstatistiksel olarak iki yöntem arasında fark bulanamadığını ifade etmişlerdir.

Mayhew ve Olsen (71) fikse edilmiş 15 kadavra beyin hacmini Cavalieri prensibi ile 1025 cm^3 olarak hesaplamışlardır.

Yukarıda bahsi geçen çalışmalarda çok farklı metotlar kullanılarak hacim hesaplamaları yapılmıştır. Bu metotlar içerisinde stereolojik ölçümler dışında voksel tabanlı ölçümler, segmentasyon tekniği ve görüntü analiz programları dahil birçok farklı yöntemler kullanılmıştır (73-76).Bu çalışmalarda manuel yöntemler başta olmak üzere farklı yazılımlar kullanılarak hacim hesaplamaları yapılmıştır. Acer ve ark. (64) normal bireylerde MR görüntüler üzerinde beyincik hacmini hesaplamışlar ve bunun için stereolojik ve planimetrik yöntemler kullanmışlardır. Çalışmalarda planimetrik (manuel) yöntemlerin daha uzun zaman aldığı ve kişiden kişiye sonuçlarında farklılıkların olduğu belirtilmiştir (16).

Bu çalışmalarda sadece beyin hacmi değil amigdala, hipokampus, cerebellum, nuc.caudatus gibi subkortikal yapıların hacimleri MEASURE, BRAINS, FreeSurfer, ANALYZE gibi otomatik ve semiotomatik yazılımlar kullanılarak yapılmıştır (19, 20). Bu çalışmaların bazılarında semiotomatik yöntemler ile stereolojik yöntemler karşılaştırılarak hacim sonuçları karşılaştırılmıştır (21, 77, 78). Karşılaştırmalar sonucu elde edilen bulgulara göre yöntemler arasında farkın olmadığı bildirilmiştir.

Hacim hesaplanmasında kullanılan bir diğer yöntem ise voksel tabanlı metodlardır. Bu metoda göre bir deneğin görüntülerindeki tüm vokseller, diger deneklerin görüntülerinde aynı koordinatta bulunan vokseller ile karşılaştırılır. Bu nedenle aynı koordinatlardaki bir voksel, tüm deneklerin görüntülerinde aynı anatomik bölgeye uymalıdır, yani eğer bir hastada, x, y ve z koordinatları ile tanımlanan voksel, thalamusta bulunuyorsa, diğer hastalarda da aynı koordinatlardaki voksel, yine thalamusa denk gelmelidir. Aynı vokselin farklı hastalarda farklı anatomik bölgeleri içermesi, analizin hatalı olmasına yol açar. Bu uyumu sağlamak için analizde ilk adım, MR görüntülerini bilgisayar ortamında normalize etmektir. Bu uygulamanın amacı

görüntüler arasında hareket ya da şekil değişikliği sonucu oluşan farklılıkları en aza indirmektir. Normalizasyon sonucunda, aynı düzeyden geçen tüm görüntüler standart bir model ile aynı anatomik haritaya uyar. Böylece hastalar arasındaki şekil değişikliklerinin karşılaştırmayı etkilemesi önlenir (79-81). Voksel tabanlı metotları kullanabilmek için Matlab gibi karmaşık fonksiyonları bulunan yazılımların kullanılmasının gerekli olması metodun dezavantajlarındandır.

Konu ile ilgili diğer bir yöntem ise segmentasyondur. Segmentasyon işlemi doku sınıflamasına dayalı olarak anatomik yapıların sınırları her 3 boyutta da olmak üzere manuel veya otomatize yöntemlerle belirlenerek işaretlenir. Klinik araştırma çalışmaları için kullanılan güncel volumetrik MRG protokolleri anatomik yapıların manuel segmentasyonuna dayanır. Manuel yöntemler uygulayıcıya çok zaman kaybettirici ve uzun süren işlem olmasından dolayı dezavantaj vermektedir.

Bu çalışmaların en doğrusu postmortem çalışmalar ile görüntüleme teknikleri ile benzer sonuçlar çıkaran altın standart çalışmalardır (22, 33, 71, 82-86). Literatürde hacim hesaplamalarında farklı görüntü analiz programları kullanılmaktadır. Bunların içerisinde en yaygın olarak kullanılan programlar arasında EasyMeasure, Analyze 11.0 ve StereoInvestigator gibi programlardır. Bu programlar ya çok pahalı ya da çok karmaşık olarak kullanıcı karşısına çıkmaktadır. Ancak bu programlar yardımıyla doğru bir şekilde hacim hesabı yapılabildiği yine literatürde bildirilmektedir (22, 87-89). Dolayısıyla bu programlardan elde edilen sonuçlar ile Cavalieri prensibi içerisinde bulunan nokta sayımı yöntemi ile elde edilen sonuçlar arasında fark olmadığı yine literatürde bildirilmektedir (22, 87, 90-93). Aynı zamanda hacim hesaplamalarının klinikte sıklıkla kullanıldığı ve birçok organın hacim değerindeki değişikliklerin önemli olduğu bildirilmektedir (94).

Konu ile ilgili yapılan çalışmalar incelendiğinde elde edilen hacim değerleri arasında farklılığın bulunduğu görülmektedir. Bu farklılığın sebebi olarak hacim hesaplamalarında farklı yöntem ve teknikleri kullanılmasının yanı sıra incelenen bireylerin yaş aralığı, ırksal farklılıklar gibi faktörlerinde sonuçların farklı çıkmasına sebep olacağını düşünmekteyiz. Beyindeki hacime ait değişikliklerin beyin atrofisini anlamada ve diğer beyin ile ilgili nörodejeneratif hastalıkların teşhisinde yardımcı olabileceğini düşünmekteyiz.

Literatürde MR görüntüleri üzerinden stereolojik yöntemle yüzey alanı hesaplaması yapan sınırlı sayıda kaynak bulunmaktadır (11, 95). Bu çalışmaların bazıları manuel teknikler ile bazıları ise yazılım kullanarak beyin yüzey alanı hesaplamışlardır. Yine bu çalışmalarda başta stereolojik yöntemler olmak üzere farklı metotlar kullanılmıştır.

Ronan ve arkadaşları (11) stereolojik metotları kullanarak yaptıkları çalışmada 20 bireyde beyin hacmini ve yüzey alanını hesaplamışlardır. İki ekip, birbirlerinden bağımsız olarak ölçüm yapmıştır. İlk grubun ölçüm sonuçlarında ortalama beyin yüzey alanının 1821±149 cm^2, beyin hacminin ise 1114±82 cm^3 olduğu tespit edilmiştir. İkinci grubun ölçüm sonuçlarında ortalama beyin yüzey alanı 1794±159 cm^2, beyin hacmi ise 1109±90 cm^3, cinsiyet ayrımı yapıldığında ise beyin hacmi ve yüzey alanı erkeklerde 1138 cm^3, 1861 cm^2; bayanlarda 1091 cm^3, 1782 cm^2 olarak hesaplanmıştır.

Acer ve arkadaşları (46) 13 sağlıklı genç erişkinlerde yaptıkları araştırmada MR görüntüleri üzerinde beyin yüzey alanı hesaplamışlar ve stereolojik yöntemlerden vertikal section metodunu kullanmışlardır. Bu metotta 36, 18 ve 12 oryantasyon kullanmışlar ve ortalama olarak sırasıyla 1619.92±140. 97 cm^2, 1625.69±147. 58 $cm^2$and 1674.69±160. 60 cm^2 olarak tespit etmişlerdir. Sonuçta her 3 oryantasyon arasında istatistiksel olarak farkın olmadığını tespit etmişlerdir.

Yine beyin yüzey alanı ile ilgili diğer çalışmalarda Henery ve Mayhew (96) beyin yüzey alanını 1640 cm^2, Luders ve arkadaşları (97) ise beyin yüzey alanını erkeklerde 1051.41 ± 42. 75 cm^2 ve bayanlarda 1026.07 ± 34. 24 cm^2 olarak hesaplamışlardır.

Çalışmamızda; beyin hacmini ve yüzey alanını hesaplayarak, oluşabilmesi muhtemel santral sinir sistemi hastalıklarının erken dönemde teşhis edilebilmesi ve hastalığın seyrinin izlenmesinde katkı sağlanabileceğini düşünmekteyiz. MR görüntüleri üzerinden beyin hacmini hesaplamak için güvenilir bir yöntem olan Cavalieri prensibi ile ImageJ, EasyMeasure, StereoInvestigator ve Analyze 11.0 yazılımlarından elde edilen sonuçlar karşılaştırıldı. Alınan MRG kesitlerinden Cavalieri prensibi ile elde edilen sonuçlara göre EasyMeasure programından elde edilen hacim değerlerinin altın standarda en yakın değerler olduğu tespit edildi.

Çalışmamız beyin hacimlerinin ve yüzey alanının hesaplanmasında Cavalieri prensibi ile birlikte ImageJ, EasyMeasure, StereoInvestigator ve Analyze 11.0 gibi yazılımlarının kullanıldığı bir çalışmadır. Çalışmamız ImageJ ile yarı otomatik olarak

beyin hacminin hesaplandığı ilk çalışma olmuştur. Beyin hacmi ve yüzey alanını kolay ve hızlı bir şekilde belirleyebilmek için bu yazılımların farklı özellikleri bir araya getirilerek ayrı bir arayüz şeklinde ya da farklı bir paket halinde birleştirilebileceğini düşünmekteyiz. Bunun yanı sıra sadece beyin atrofisinin belirlenmesinde beyin hacmi ile beraber beyin yüzey alanının da ölçülerek değerlendirilmesinin hastalığın seyrinin ortaya çıkarılmasında katkı sağlayacağı inancındayız. Çalışmamız sonucunda belirttiğimiz metotlar kullanılarak MR ile beyin hacim ve yüzey alanı hesaplamalarının kolay ve doğru bir şekilde yapılabileceği görülmüştür.

6. KAYNAKLAR

1. Arıncı K, Elhan A. Anatomi, 2. cilt, 4. baskı, Güneş Kitabevi, Ankara 2006: 299-303.
2. Pfefferbaum A, Mathalon DH, Sullivan EV et al. A quantitative magnetic resonance- imaging study of changes in brain morphology from infancy to late adulthood. Arch Neurol 1994; 5: 874-887.
3. Caviness VS Jr, Kennedy DN, Richelme C, Rademacher J, Filipek PA. The human brain age 7–11 years: a volumetric analysis based on magnetic resonance images. Cereb Cortex 1996; 6: 726–736.
4. Zhang L, Thomas KM, Davidson MC et al. MR quantitation of volume and diffusion changes in the developing brain. AJNR AmJ Neuroradiol 2005; 26: 45–49.
5. Resnick MB, Armstrong S, Carter RL. Developmental intervention program for high-risk premature infants: effects on development and parent-infant interactions. J Dev Behav Pediatr 1988; 9: 73-78.
6. Creasey H, Rumsey JM, Schwartz M et al. Brain morphometry in autistic men as measured by volumetric computed tomography. Arch Neurol 1986; 43: 669–672.
7. Wang D, Chalk JB, Rose SE et al. MR image-based measurement of rates of change in volumes of brain structures. Part II: application to a study of Alzheimer's disease and normal aging. Magn Reson Imaging 2002; 20: 41–48.
8. Armstrong E, Schleicher A, Omran H, Curtis M, Zilles K. The ontogeny of human gyrification. Cereb Cortex 1995; 5: 56–63.
9. Kulynych JJ, Luevano LF, Jones DW, Weinberger DR. Cortical abnormality in schizophrenia: an in vivo application of the gyrification index. Biol Psychiatry 1997; 41: 995–999.

10. Schmitt JE, Watts K, Eliez S et al. Increased gyrification in Williams syndrome: evidence using 3D MRI methods. Dev Med Child Neurol 2002; 44: 292–295.
11. Ronan L, Doherty CP, Delanty N, Thornton J, Fitzsimons M. Quantitative MRI: a reliable protocol for measurement of cerebral gyrification using stereology. Magn Reson Imaging 2006; 24: 265–272.
12. Oyar O. Manyetik Rezonans Görüntüleme (MRG)'nin Klinik Uygulamaları Ve Endikasyonları. Harran Üniversitesi Tıp Fakültesi Dergisi 2008; 5: 31-40.
13. Oyar O. Radyolojide Temel Fizik Kavramlar, Nobel Tıp Kitapevleri, İstanbul, 1998: 151-210.
14. Yeşildağ A, Oyar O. Manyetik rezonans görüntüleme fiziği, Tıbbi Görüntüleme Fiziği. Oyar O, Gülsoy UK (Edt). Tisamat Basım, Ankara, 2003: 281-372.
15. Edelman RR, Wielopolski PA. Fast MRI. In: . Clinical Magnetic Resonance Imaging. Edelman RR, Hessellink JR. (Edt) Second ed. W.B Saunders Company, Phileadelphia 1996: 302.
16. Keller SS, Roberts N. Measurement of brain volume using MRI: software, techniques, choices and prerequisites. Journal of Anthropological Sciences 2009; 127-151.
17. Hazlett HC, Poe M, Gerig G et al. Magnetic resonance imaging and head circumference study of brain size in autism: birth through age 2 years. Arch Gen Psychiatry 2005; 62: 1366-1376.
18. Looi JC, Lindberg O, Liberg B et al. Volumetrics of the caudate nucleus: reliability and validity of a new manual tracing protocol. Psychiatry Res 2008; 163: 279-288.
19. Munson J, Dawson G, Abbott R et al. Amygdalar volume and behavioral development in autism. Arch Gen Psychiatry 2006; 63: 686-693.
20. Orsi G, Perlaki G, Kovacs N et al. Body weight and the reward system: the volume of the right amygdala may be associated with body mass index in young overweight men. Brain Imaging Behav 2011; 5: 149-157.
21. Ertekin T, Acer N, İçer S, Ilıca AT. Comparison of two methods for the estimation of subcortical volume and asymmetry using magnetic resonance imaging: a methodological study. Surg Radiol Anat 2013; 35: 301-309.

22. Acer N, Şahin B, Baş O, Ertekin T, Usanmaz M. Comparison of Three Methods for the Estimation of Total Intracranial Volume: Stereologic, Planimetric, and Anthropometric Approaches. Ann Plast Surg 2007; 58: 48-53.
23. Dere F, Atlaslı Nöroanatomi Fonksiyonel Nöroloji, 4. baskı, Nobel Kitabevi, Adana 2012: 11-106.
24. Moore KL, Persaund TVN. Human Embriyology. Klinik Yönleri ile İnsan Embriyolojisi, 6. Baskı, Yıldırım M., Okar I, Dalcik H (Edt.), Nobel Tıp Kitapevi, İstanbul 2002; 453–477.
25. Rothenburger A, Gay R. Color Atlas of embryology. Renkli Embriyoloji Atlası, Aytekin Y, Gürsoy E (Edt.), Nobel Tıp Kitabevleri. İstanbul 2000; 237.
26. Taner D, Fonksiyonel Nöroanatomi, 10. baskı, ODTÜ Yayıncılık, Ankara 2011: 248-255.
27. Yıldırım M. Temel Nöroanatomi, 1. baskı, Nobel Tıp kitapevi, İstanbul 2000: 53–64.
28. Putz R, Pabst R. Sobotta İnsan Anatomisi Atlası, 5. Baskı, Münih, Beta Basım Dağıtım, 2001: 288-290.
29. Bushong SC. Radiologic Science for Technologists. Physics, Biology, and Protection. Third edition, C.V. Mosby Company, St Luis, 1984: 387-412.
30. Viola A, Major T, Julow J. The importance of postoperative CT image fusion verification of stereotactic interstitial irradiation for brain tumors. Int J Radiat Oncol Biol Phys 2004; 60: 322-328.
31. Bachus R. Developing trends in MR imaging and spectroscopy. Electro-medica 1989; 57: 8-19.
32. Ekinci N, Acer N, Akkaya A et al. Volumetric evaluation of the relations among the cerebrum, cerebellum and brain stem in young subjects: A combination of stereology and magnetic resonance imaging. Surgical Radiologic Anatomy 2008; 30: 489–494.
33. Şahin B, Acer N, Sönmez OF et al. Comparison of the four methods for the estimation of intracranial volume: a gold standard study, Clin. Anat 2007; 20: 766–773.
34. Pakkenberg B. Stereological quantitation of human brains from normal and schizophrenic individuals. Acta Neurol Scand Suppl 1992; 137: 20-33.

35. Howard CV, Cruz-Orive LM, Yaegashi H. Estimating neuron dendritic length in 3D from total vertical projections and from vertical slices. Acta Neurol Scand Suppl 1992;137:14-19.
36. Mackay CE, Webb JA, Eldridge PR et al. Quantitative magnetic resonance imaging in consecutive patients evaluated for surgical treatment of temporal lobe epilepsy. Magn Reson Imaging 2000;18:1187-1199.
37. Şahin B, Emirzeoglu M, Uzun A et al. Unbiased estimation of the liver volume by the Cavalieri principle using magnetic resonance images. Eur J Radiol 2003; 47: 164-170.
38. Jaba LS, V Shanthi, DJ Singh. Estimation of Hippocampus Volume from MRI Using ImageJ for Alzheimer's Diagnosis. Atlas Journal of Medical & Biological Sciences 2011; 1: 15–20.
39. Erbagci H, Keser M, Kervancioglu S, Kizilkan N. Estimation of the brain stem volume by stereological method on magnetic resonance imaging. Surg Radiol Anat 2012; 34: 819-824.
40. Zimmerman RD, Maldjian JA, Brun NC, Horvath B, Skolnick BE. Radiologic estimation of hematoma volume in intracerebral hemorrhage trial by CT scan. AJNR Am J Neuroradiol 2006; 27: 666-670.
41. Baddeley AJ, Gundersen HJ, Cruz-Orive LM. Estimation of surface area from vertical sections. J Microsc 1986; 142: 259-276.
42. Mayhew TM, Mwamengele GL, Dantzer V. Comparative morphometry of the mammalian brain: estimates of cerebral volumes and cortical surface areas obtained from macroscopic slices. J Anat 1990; 172: 191-200.
43. Mayhew TM, Mwamengele GL, Dantzer V. Stereological and allometric studies on mammalian cerebral cortex with implications for medical brain imaging. J Anat 1996; 189: 177-184.
44. Michel RP, Cruz-Orive LM. Application of the Cavalieri principle and vertical sectionsuis method to lung: estimation of volume and pleural surface area. J Microsc 1988; 150: 117-136.
45. Pache JC, Roberts N, Vock P, Zimmermanns A, Cruze-Orive LM. Vertical LM sectioning and parallel CT scanning designs for stereology: application to human lung. J Microsc 1993; 170: 9-24.

46. Acer N, Çankaya MN, Işçi O et al. Estimation of cerebral surface area using vertical sectioning and magnetic resonance imaging: a stereological study. Brain Res 2010; 1310: 29-36.
47. Doğan TH, Başak M, Karatağ O, Değirmenci H, Özkurt H. 0-14 yaş arası sağlıklı çocuklarda karaciğer, dalak ve böbrek boyutlarının sonografik olarak değerlendirilmesi. Çocuk Sağlığı ve Hastalıkları Dergisi 2004; 47: 107-113.
48. Gilja OH, Hausken T, Berstad A, Qdegaard S. Measurements of organ volume by ultrasonography. Proceedings of the Instution of Mechanical Engineers, J. Eng. Med 1999; 213: 247.
49. Carmona S, Vilarroya O, Bielsa A et al. Global and regional gray matter reductions in ADHD: a voxelbased morphometric study. Neurosci Lett 2005; 389: 88–93
50. Wolosin SM, Richardson ME, Hennessey JG, Denckla MB, Mostofsky SH. Abnormal cerebral cortex structure in children with ADHD. Hum Brain Mapp 2009; 30: 175–184.
51. Garrett A, Penniman L, Epstein JN et al. Neuroanatomical abnormalities in adolescents with attention-deficit/hyperactivity disorder. J Am Acad Child Adolesc Psychiatry 2008; 47: 1321–1328.
52. Ballenger CE, Lucke JF, King DW et al. Cerebellar atrophy in epilepsy and headache: lack of relationship to phenytoin. European Neorology 1996; 36: 273-277.
53. Herbert MR, Ziegler DA, Deutsch CK et al. Dissociations of cerebral cortex, subcortical and cerebral white matter volumes in autistic boys. Brain 200; 126:1182-1192.
54. Sparks BF, Friedman SD, Shaw DW et al. Brain structural abnormalities in young children with autism spectrum disorder. Neurology 2002; 59: 184-192.
55. Sears LL, Vest C, Mohamed S ve ark. An MRI study of the basal ganglia in autism. Prog Neuropsychopharmacol Biol Psychiatry 1999; 23: 613–624.
56. Courchesne E, Karns CM, Davis HR et al. Unusual brain growth patterns in early life in patients with autistic disorder: an MRI study. Neurology 2001; 57: 245-254.
57. Tsatsanis KD, Rourke BP, Klin A et al. Reduced thalamic volume in high-functioning individuals with autism. Biol Psychiatry 2003; 53: 121-129.

58. Horsfield MA, Rovaris M, Rocca MA et al. Whole-brain atrophy in multiple sclerosis measured by two segmentation processes from various MRI sequences. J Neurol Sci 2003; 216: 169-177.
59. Sharma J, Sanfilipo MP, Benedict RH et al. Whole-brain atrophy in multiple sclerosis measured by automated versus semiautomated MR imaging segmentation. AJNR Am J Neuroradiol 2004; 25: 985-996.
60. Grassiot B, Desgranges B, Eustache F, Defer G. Quantification and clinical relevance of brain atrophy in multiple sclerosis: a review. J Neurol 2009; 256: 1397-1412.
61. Filippi M, Mastronardo G, Rocca MA, Pereira C, Comi G. Quantitative volumetric analysis of brain magnetic resonance imaging from patients with multiple sclerosis. J Neurol Sci. 1998;158: 148-53.
62. Pelletier D, Garrison, K, Henry R. Measurement of whole brain atrophy in multiple sclerosis. J Neuroimaging 2004; 11-19.
63. Acer N, Turgut AT, Özsunar Y and Turgut M. Quantification of Volumetric Changes of Brain in Neurodegenerative Diseases using Magnetic Resonance Imaging and Stereology In: Neurodegenerative Diseases - Processes, Prevention, Protection and Monitoring, InTech, Open Acces Publisher, 2011.
64. Acer N, Bayar B, Basaloglu H, Oner E, Bayar K, Sankur S. Unbiased estimation of the calcaneus volume using the Cavalieri principle on computed tomography images. Ann Anat 2008; 190: 452-460.
65. Özçelik Ö, Acer N, Doğanay S, Ertekin T, Çınar Ş. Estimation of Cerebral Surface Area of the Newborn Brain Using Stereological Methods. Erciyes Med J 2013; 35: 136-141.
66. Acer N, Ertekin T, Küçük A ve ark. 20–25 Yaş Arası Sağlıklı Gençlerde Gri ve Beyaz Cevher Hacimlerinin İncelenmesi: Planimetrik Çalısma. Kocatepe Tıp Dergisi 2008; 9: 45–51.
67. Cotter D, Miszkiel K, Al-Sarraj S et al. The assessment of postmortem brain volume; a comparison of stereological and planimetric methodologies. Neuroradiology 1999; 41: 493–496.
68. Lawson JA, Vogrin S, Bleasel AF, Cook MJ, Bye AM. Cerebral and cerebellar volume reduction in children with intractable epilepsy. Epilepsia 2000; 41: 1456–1462.

69. Collinson SL, Mackay CE, James AC et al. Brain volume, asymmetry and intellectual impairment in relation to sex in earlyonset schizophrenia. Br J Psychiatry 2003; 183: 114–120.
70. Mazonakis M, Karampekios S, Damilakis J, Voloudaki A, Gourtsoyiannis N. Stereological estimation of total intracranial volume on CT images. Eur Radiol 2004; 14: 1285–1290.
71. Mayhew TM, Olsen DR. Magnetic resonance imaging (MRI) and model-free estimates of brain volume determined using the Cavalieri principle. J Anat 1991; 178: 133–144.
72. Schnack HG, Hulshoff Pol HE, Baare WF et al. Automated Separation of Gray and White Matter from MR Images of the Human Brain 2001; 13: 230-237.
73. Prastawa M, Gilmore JH, Lin W, Gerig G. Automatic segmentation of MR images of the developing newborn brain. Med Image Anal 2005; 9: 457-466.
74. Heinonen T, Dastidar P, Kauppinen P, Malmivuo J, Eskola H. Semi-automatic tool for segmentation and volumetric analysis of medical images. Med Biol Eng Comput 1998; 36: 291-296.
75. Good CD, Johnsrude IS, Ashburner J et al. A voxel-based morphometric study of ageing in 465 normal adult human brains. NeuroImage 2001; 14: 21–26.
76. Nopoulos P, Flaum M, O'Leary D, Andreasen NC. Sexual dimorphism in the human brain: evaluation of tissue volume, tissue composition and surface anatomy using magnetic resonance imaging, 2000; 98: 1-13.
77. Ertekin T, Acer N, İçer S, Yıldırım A. "Estimation of The Total Brain Volume Using Semi-Automatic Segmentation And Stereology of The Newborns' Brain Mri", Neuroquantology 2013; 181-188.
78. Keller SS, Gerdes JS, Mohammadi S et al. Volume estimation of the thalamus using freesurfer and stereology: consistency between methods. Neuroinformatics 2012; 10: 341-350.
79. Ashburner J, Friston KJ. Voxel-Based Morphometry-The Methods. NeuroImage 2000; 11: 805–821.
80. Focke NK, Yogarajah M, Bonelli SB et al.Voxel-based diffusion tensor imaging in patients with mesial temporal lobe epilepsy and hippocampal sclerosis. Neuroimage 2008;40:728-737.

81. Abdul-Kareem IA, Stancak A, Parkes LM et al. Plasticity of the superior and middle cerebellar peduncles in musicians revealed by quantitative analysis of volume and number of streamlines based on diffusion tensor tractography. Cerebellum 2011; 10: 611-623.
82. Garcia-Finana M, Cruz-Orive LM, Mackay CE, Pakkenberg B, Roberts N. Comparison of MR imaging against physical sectioning to estimate the volume of human cerebral compartments. NeuroImage 2003; 18: 505–516.
83. Pakkenberg H, Voigt J. Brain weight of the Danes. Acta Anat 1964; 56: 297–307.
84. Miller AKH, Alston RL, Corsellis JAN. Variation with age in the volumes of grey and White matter in the cerebral hemispheres of man:measurements with an image analyzer. Neuropathol Appl Neurobiol 1980; 6: 119–132.
85. Inuwa IM. First-order stereology in diabetes and endocrine research-number and volume estimation of objects. Int. J Diabetes & Metabolism 2005; 13: 10- 18.
86. Regeur L, Pakkenberg B. Optimizing sample design for volume measurement of components of human brain using a stereological method. J Microsc 1989; 155: 113–121.
87. Şahin B, Ergur H. Assessment of the optimum section thickness for the estimation of liver volume using magnetic resonance images: a stereological gold standard study. Eur J Radiol 2006; 57: 96 –101.
88. Gong QY, Tan LT, Romaniuk CS et al. Determination of tumour regression rates during radiotherapy for cervical carcinoma by serial MRI: comparison of two measurement techniques and examination of intraobserver and interobserver variability. Br J Radiol 1999; 72:62–72.
89. McEvoy FJ. An application of image processing techniques in computed tomography image analysis. Vet Radiol Ultrasound 2007; 48: 528-534.
90. Sahin B, Alper T, Kökçü A, Malatyalioglu E, Kosif R. Estimation of the amniotic fluid volume using the Cavalieri method on ultrasound images. Int J Gynecol Obst 2003; 82: 25–30.
91. Acer N, Şahin B, Usanmaz M, Tatolu H, Irmak Z. Comparison of point counting and planimetry methods for the assessment of cerebellar volume in human using magnetic resonance imaging: A stereological study. Surg Radiol Anat 2008; 30: 335– 339.

92. Acer N, Sahin B, Uçar T, Usanmaz M. Unbiased estimation of the eyeball volume using the Cavalieri principle on computed tomography images. J Craniofac Surg 2009; 20: 233-237.
93. McNulty V, Cruz-Orive LM, Roberts N, Holmes CJ, Gual-Arnau X. Estimation of brain compartment volume from MR Cavalieri slices. J Comput Assist Tomogr 2000; 24: 466–477.
94. Odacı E, Bahadır A, Yıldırım Ş ve ark. Cavalieri prensibi kullanılarak Bilgisayarlı tomografi ve Manyetik Rezonans görüntüleri üzerinde hacim hesaplanması ve klinik kullanımı. Türkiye Klinikleri J Med Sci 2005; 25: 421-428.
95. Mayhew TM, Gundersen HJ. If you assume, you can make an ass out of u and me':a decade of the disector for stereological counting of particles in 3D space. J Anat 1996; 188:1–15.
96. Henery CC, Mayhew TM. The cerebrum and cerebellum of the fixed human brain: efficient and unbiased estimates of volumes and cortical surface areas. J. Anat 1989; 167 : 167–180.
97. Luders E, Thompson PM, Narr KL, Toga AW, Jancke L, Gaser C. A curvature-based approach to estimate local gyrification on the cortical surface. NeuroImage 2006; 29: 1224–1230.

EK 1:

ERCİYES ÜNİVERSİTESİ KLİNİK ARAŞTIRMALAR ETİK KURULU KARAR FORMU

ETİK KURULUN ADI	: ERCİYES ÜNİVERSİTESİ KLİNİK ARAŞTIRMALARI ETİK KURULU
AÇIK ADRES	: Erciyes Üniversitesi Tıp Fakültesi Dekanlığı Melikgazi/KAYSERİ
TELEFON	: 0 352 437 49 10 - 11
FAKS	: 0 352 437 52 85
E-POSTA	: byancan@erciyes.edu.tr

BAŞVURU BİLGİLERİ

ARAŞTIRMANIN AÇIK ADI	Değişik Yazılımlar Kullanılarak Beyin Hacim ve Yüzey Alanının MR Görüntüleri ile Hesaplanması
ARIŞTIRMA PROTOKOLÜNÜN KODU	
KOORDİNATÖR/SORUMLU ARAŞTIRMACI ÜNVANI/ADI/SOYADI	Doç.Dr. Niyazi Acer
KOORDİNATÖR SORUMLU ARAŞTIRMACININ UZMANLIK ALANI	Anatomi
KOORDİNATÖRÜN ÜNVANI/ADI/SOYADI	Doç.Dr. Niyazi Acer
KOORDİNATÖR/SORUMLU ARAŞTIRMACININ BULUNDUĞU MERKEZ	Erciyes Üniversitesi Tıp Fakültesi Anatomi Anabilim Dalı/Kayseri
DESTEKLEYİCİ	
DESTEKLEYİCİNİN YASAL TEMCİLCİSİ	
ARAŞTIRMA FAZI	FAZ 1 ☐
	FAZ 2 ☐
	FAZ 3 ☐
	FAZ 4 ☐
ARAŞTIRMANIN TÜRÜ	Yeni Bir Endikasyon ☐
	Yüksek Doz Araştırması ☐
	Diğer İse Belirtiniz X — Yüksek Lisans Tezi
ARAŞTIRMAYA KATILAN MERKEZLER	TEKMERKEZ X ÇOKMERKEZ ☐ ULUSAL X ULUSLARARASI ☐

DEĞERLENDİRİLEN BELGELER

BELGE ADI	Tarihi	Versiyon Numarası	Dili		
ARAŞTIRMA PROTOKOLÜ			Türkçe ☐	İngilizce ☐	Diğer ☐
BİLGİLENDİRİLMİŞ GÖNÜLLÜ OLUR FORMU			Türkçe ☐	İngilizce ☐	Diğer ☐
OLGU RAPOR FORMU			Türkçe ☐	İngilizce ☐	Diğer ☐
ARAŞTIRMA BROŞÜRÜ			Türkçe ☐	İngilizce ☐	Diğer ☐

DEĞERLENDİRİLEN DİĞER BELGELER

BELGE ADI		Açıklama
TÜRKÇE ETİKET ÖRNEĞİ	☐	
SİGORTA	☐	
ARAŞTIRMA BÜTÇESİ	☐	
BİYOLOJİK MATERYEL TRANSFERFORMU	☐	
HASTA KARTI/GÜNLÜKLERİ	☐	
İLAN	☐	
YILLIK BİLDİRİM	☐	
SONUÇ RAPORU	☐	

ASLI GİBİDİR

T.C. ERCİYES ÜNİVERSİTESİ TIP FAKÜLTESİ DEKANLIĞI

Bahri YANCAR
Fakülte Şefi

DEĞERLENDİRİLEN DİĞER BELGELER			
	GÜVENLİK BİLDİRİMLERİ	☐	ASLI GİBİDİR
	DİĞER	☐	T.C. Bahri YANCAR Fakülte Şefi

KARAR BİLGİLERİ		
	Karar No : 2012/280	Karar Tarihi : 03.04.2012
	Yukarıda bilgileri verilen klinik araştırma başvuru dosyası ile ilgili belgeler araştırmanın gerekçe, amaç, yaklaşım ve yöntemleri dikkate alınarak incelenmiş çalışmanın başvuru dosyasında belirtilen merkezlerde gerçekleştirilmesinde etik ve bilimsel sakınca bulunmadığına toplantıya katılan Etik Kurul üye tam sayısının salt çoğunluğu ile karar verilmiştir.	

ERCİYES ÜNİVERSİTESİ KLİNİK ARAŞTIRMALARI ETİK KURULU

ÇALIŞMA ESASI	Klinik Araştırmalar Hakkında Yönetmelik, İyi Klinik Uygulamalar Kılavuzu

ETİK KURUL BAŞKANI UNVANI/ADI/SOYADI : Prof. Dr. Kader KÖSE

ETİK KURUL ÜYELERİ

Ünvanı / Adı Soyadı Ek Üyeliği	Uzmanlık Dalı	Kurumu	Cinsiyeti	İlişki (*)	Katılım (**)	İmza
Prof. Dr. Kader KÖSE	Tıbbi Biyokimya	E.Ü. Tıp Fak.	E ☐ K ☒	E ☐ H ☒	E ☒ H ☐	
Prof.Dr. Olgun KONTAŞ	Patoloji	E.Ü. Tıp Fak.	E ☒ K ☐	E ☐ H ☒	E ☒ H ☐	
Prof. Dr. Duran ARSLAN	Çocuk Sağ. ve Hast.	E.Ü. Tıp Fak.	E ☒ K ☐	E ☐ H ☒	E ☒ H ☐	
Prof. Dr. Nazan DOLU	Fizyoloji	E.Ü. Tıp Fak.	E ☐ K ☒	E ☐ H ☒	E ☒ H ☐	
Prof. Dr. İrfan ÖZYAZGAN	Plastik ve Rekonst.	E.Ü. Tıp Fak.	E ☒ K ☐	E ☐ H ☒	E ☒ H ☐	
Doç. Dr. Polat DURUKAN	Acil Tıp	E.Ü. Tıp Fak.	E ☒ K ☐	E ☐ H ☒	E ☒ H ☐	
Doç.Dr. Fatih TANRIVERDİ	İç Hastalıkları	E.Ü. Tıp Fak.	E ☒ K ☐	E ☐ H ☒	E ☐ H ☒	
Doç.Dr. Leyla HASDIRAZ	Göğüs Cerrahisi	E.Ü. Tıp Fak.	E ☐ K ☒	E ☐ H ☒	E ☒ H ☐	
Doç.Dr. Ertuğrul MAVİLİ	Radyoloji	E.Ü. Tıp Fak.	E ☒ K ☐	E ☐ H ☒	E ☒ H ☐	
Doç. Dr. Hasan B. ULUSOY	Farmakoloji	E.Ü. Tıp Fak.	E ☒ K ☐	E ☐ H ☒	E ☒ H ☐	
Doç. Dr. Mehmet A. SOMDAŞ	KBB	Kayseri Eğitim Hastanesi	E ☒ K ☐	E ☐ H ☒	E ☒ H ☐	
Yard. Doç. Dr. Ferhan ELMALI	Biyoistatistik	E.Ü. Tıp Fak.	E ☒ K ☐	E ☐ H ☒	E ☒ H ☐	
Av. Zübeyde ÇELEBİ	Avukat	Hukuk Müşaviri	E ☐ K ☒	E ☐ H ☒	E ☒ H ☐	
Ecz. Dilşad KÜÇÜKKEMAH	Eczacı	Serbest Eczacı	E ☐ K ☒	E ☐ H ☒	E ☐ H ☒	
Yusuf Oğuz ALTUNTAŞ	Sivil Üye	Sivil-Tiyatro Sanatçısı	E ☒ K ☐	E ☐ H ☒	E ☐ H ☒	

ÖZ GEÇMİŞ

KİŞİSEL BİLGİLER

Adı, Soyadı	: Erdal KURTOĞLU
Uyruğu	: Türkiye (TC)
Doğum Tarihi ve Yeri	: 20Ağustos 1986, Kayseri
Medeni Durumu	: Evli
Tel	: +90 507 695 37 74
email	: erdal.kurtoglu@hotmail.com
Yazışma Adresi	: ErkiletBulv. Dere Mah. Erkovan Cad. Coşkun Apt. No:8 Kocasinan/KAYSERİ

EĞİTİM

Derece	**Kurum**	**Mezuniyet Tarihi**
Yüksek Lisans	EÜ Tıp Fakültesi Anatomi AD	2013
Lisans	ASÜ Sağlık Yüksekokulu	2009
Lise	H. Ahmet Arısoy (YDA) Lisesi, Kayseri	2004

İŞ DENEYİMLERİ

Yıl	**Kurum**	**Görev**
2012–Halen	Erciyes Üniversitesi, Tıp Fakültesi Gevher Nesibe Hastanesi (Enfeksiyon Hastalıkları ve Klinik Mikrobiyoloji Servisi)	Hemşire
2010–2012	Erciyes Üniversitesi, Tıp Fakültesi Gevher Nesibe Hastanesi (BCYBÜ)	Hemşire
2009- 2010	Düzce Üniversitesi, Eğitim ve Araştırma Hastanesi (Kardiyoloji Servisi)	Sağlık Memuru

YABANCI DİL

İngilizce

YAYINLAR

1. **Kurtoğlu E**, Ertekin T, Nisari M, Karaca İ, Acer N. M.palmaris longus'un unilateral varyasyonu. 4th International Symposium of Clinical and Applied Anatomy (ISCAA), 28 June-1 July 2012, Ankara, Turkey.

2. Acer N, **Kurtoğlu E**, Ertekin T, İmre N, Ilıca T, Sivkov S, Turgut M. Estimation of total brain volume using different software with MRI. 4th International Symposium of Clinical and Applied Anatomy (ISCAA), 28 June-1 July 2012, Ankara, Turkey. (Sözel bildiri)

3. Sağıroğlu A, Acer N, Ertekin T, **Kurtoğlu E**, Coşkun A, Yıldırım A. Estimation of splenic volume and surface area of the newborns' cadaveric spleen using stereological methods. 4th International Symposium of Clinical and Applied Anatomy (ISCAA), 28 June-1 July 2012, Ankara, Turkey. (Sözel bildiri)

4. **Kurtoğlu E**, Acer N, Sağıroğlu A, Çınar Ş, Akargöl S, Arslan A, Ilıca T, Turgut M. Comparison of four different techniques used for the estimation of the brain volume using MRI. 1. Asian and African Stereology Congress (AASC), 6-8 November 2012, Samsun, Turkey.

5. Sağıroğlu A, **Kurtoğlu E**, Ertekin T, Acer N, Coşkun A. Yenidoğan kadavralarında farklı yöntemler kullanılarak böbrek hacimlerinin hesaplanması. Anatomi Günleri 2013 Konulu Kış Toplantısı,18-20 Ocak 2013, Kayseri,Türkiye.

6. Ömerli A, Yılmaz S, **Kurtoğlu E**, Öztürk M, Ülger H. E.Ü. Tıp Fakültesi Anatomi Anabilim Dalında Tez Çalışmaları. Anatomi Günleri 2013 Konulu Kış Toplantısı,18-20 Ocak 2013, Kayseri, Türkiye.

7. Acer N, **Kurtoğlu E,** Sağıroğlu A, Öztürk Ö, Ilıca T. MRI Studio programı kullanılarak kafa içi yapıların niceliksel analizi. 15. Ulusal Anatomi Kongresi, 5-8 Eylül 2013, Samsun, Türkiye

8. **Kurtoğlu E,** Acer N, Ertekin T, Sağıroğlu A, Çınar Ş, Şenol S. Beyin hacminin çeşitli yazılımlar kullanılarak hesaplanması. 15. Ulusal Anatomi Kongresi, 5-8 Eylül 2013, Samsun, Türkiye

9. Sağıroğlu A, Acer N, Ertekin T, Arslan A, **Kurtoğlu E**, Ilıca T. MR Görüntülerinde nucleus caudatus hacminin farklı iki yöntem kullanılarak hesaplanması. 15. Ulusal Anatomi Kongresi, 5-8 Eylül 2013, Samsun, Türkiye

10. Öztürk Ö, Arslan A, Sağıroğlu A, **Kurtoğlu E**, Acer N,Ilıca T.Nucleus lentiformis hacminin iki farklı yöntem ile karşılaştırılarak elde edilmesi. 15. Ulusal Anatomi Kongresi, 5-8 Eylül 2013, Samsun, Türkiye.

11. Sağıroğlu A, Acer N, ErtekinT, **Kurtoğlu E**, Coşkun A, Yıldırım A, Zararsız G. Estimation of spleen volume and surface area of the newborns' cadaveric spleen using stereological methods. Folia Morphologia. In Press.

EĞİTİM

Aksaray Üniversitesi SYO, Sağlık Memurluğu Bölümü

14. Ulusal Anatomi Kongresi, Haziran 2012

4. ISCAA International Symposium of Clinical and Anatomy, Haziran 2012

Asian and African Stereology Congress, Kasım 2012

Anatomi Günleri 2013 Konulu Kış Toplantısı, Ocak 2013

15. Ulusal Anatomi Kongresi, Eylül 2013

MRI Studio Tutorial Kursu, Ekim 2013

Erciyes Üniversitesi Tıp Fakültesi Anatomi AD, Yüksek lisans