T.C.

ERCİYES ÜNİVERSİTESİ

TIP FAKÜLTESİ

KADIN HASTALIKLARI VE DOĞUM ANABİLİM DALI

DENEYSEL UTERİN HORN ADEZYON MODELİNDE DÜŞÜK MOLEKÜL AĞIRLIKLI HEPARİN İLE RAPAMİSİN'İN KARŞILAŞTIRILMASI

TIPTA UZMANLIK TEZİ

Bu çalışma Erciyes Üniversitesi Bilimsel Araştırma Projeleri Birimi tarafından TSU-11-3823 kodlu proje ile desteklenmiştir.

Dr. Ahter Tanay TAYYAR

KAYSERİ - 2013

T.C.

ERCİYES ÜNİVERSİTESİ

TIP FAKÜLTESİ

KADIN HASTALIKLARI VE DOĞUM ANABİLİM DALI

DENEYSEL UTERİN HORN ADEZYON MODELİNDE DÜŞÜK MOLEKÜL AĞIRLIKLI HEPARİN İLE RAPAMİSİN'İN KARŞILAŞTIRILMASI

TIPTA UZMANLIK TEZİ

Dr. Ahter Tanay Tayyar

Danışman

Doç. Dr. Mahmut Tuncay ÖZGÜN

KAYSERİ - 2013

TEŞEKKÜR

Tez çalışmam esnasındaki desteği için hocam Doç. Dr Mahmut Tuncay Özgün'e, tezimin çeşitli aşamalarında yardımlarını esirgemeyen Doç. Dr. Hülya Akgün' e teşekkür ederim. Uzmanlık eğitimim süresince bana katkısı olan değerli hocalarıma şükranlarımı sunarım.

Dr. Ahter Tanay TAYYAR

İÇİNDEKİLER

TEŞEKKÜR i

KISALTMALAR iii

TABLO LİSTESİ iv

ŞEKİL LİSTESİ v

RESİM LİSTESİ vi

ÖZET viii

ABSTRACT ix

1. GİRİŞ VE AMAÇ 1

2. GENEL BİLGİLER 3

2.1. ADEZYON ENGELLEME YÖNTEMLERİ 6

3. MATERYAL METOD 14

4. BULGULAR 21

5. TARTIŞMA 27

6. SONUÇLAR 32

KAYNAKLAR 33

KABUL ONAY 42

KISALTMALAR

DMAH : Düşük molekül ağırlıklı heparin

FGF : Fibroblast büyüme faktörü

GnRH : Gonadotropin serbestleştirici hormon

IGF : İnsülin benzeri büyüme faktörü

IL : İnterlökin

INF : İnterferon

mRNA : Mitokondriyal ribonükleik asit

PDGF : Platelet kökenli büyüme faktörü

FGF : Fibroblast büyüme faktörü

VEGF : Vasküler endotelyal büyüme faktörü

TGF : Transforming büyüme faktörü

TNF : Tümör nekroze edici faktör

PDS : Polidioksanon

PA : Plazminojen aktivatörü

EGF : Epidermal büyüme faktörü

GM-CSF : Granülosit makrofaj koloni uyarıcı faktör

FRAP : FKBP- rapamisin bağlayıcı protein

FKBP12 : FK506 bağlayıcı protein

TABLO LİSTESİ

Tablo 1. Adezyon şiddet skorlaması (Knightly Sınıflaması) 17

Tablo 2. Adezyon yaygınlık skorlaması (Linsky Sınıflaması)..... 17

Tablo 3. Zuhlke mikroskopik adezyon sınıflaması 18

Tablo 4. Gruplar arası adezyon şiddet skorları ve karşılaştırılması 22

Tablo 5. Gruplardaki adezyon yaygınlık skorları ve karşılaştırılması 23

Tablo 6. Gruplardaki total adezyon skor oranları..... 24

Tablo 7. Mikroskopik adezyon skor değerleri..... 25

Tablo 8. Gruplardaki mikroskobik adezyon skorları ve karşılaştırılması 26

ŞEKİL LİSTESİ

Şekil 1. Adezyon oluşum mekanizması 4

Şekil 2. Rapamisin'in kimyasal formülü 11

Şekil 3. Gruplardaki ortalama adezyon şiddet skorları 18

Şekil 4. Gruplardaki ortalama adezyon yaygınlık skorları 19

Şekil 5. Gruplardaki total adezyon yaygınlık skorları 19

Şekil 6. Gruplardaki mikroskopik adezyon yaygınlık skorları 20

RESİM LİSTESİ

Resim 1. Uterin hornların koterizasyonu 15

Resim 2. Peritoneal hasar oluşturulması 15

Resim 3. Abdomenin cerrahi olarak kapatılması 16

Resim 4. Mikroskopik grade 1 17

Resim 5. Mikroskopik grade 2 18

Resim 6. Mikroskopik grade 3 18

Resim 7. Mikroskopik grade 4 19

DENEYSEL UTERİN HORN ADEZYON MODELİNDE

DÜŞÜK MOLEKÜL AĞIRLIKLI HEPARİN İLE RAPAMİSİN'İN KARŞILAŞTIRILMASI

ÖZET

Amaç: Birçok çalışmada düşük molekül ağırlıklı heparin (DMAH) postoperatif adezyon gelişimini önlemede etkili olduğu , Rapamisin ise immünsüpresif bir ajan olup bazı çalışmalarda postoperatif adezyon gelişimini azaltabileceği yönünde bulgular saptanmıştır. Yaptığımız bu deneysel çalışmada her iki ajanın tek tek veya kombine kullanımları halinde adezyon gelişimini önleyici etkilerini incelemeyi amaçladık.

Materyal Metod : Deneysel çalışmamız ağırlıkları 200-250 gr arasında olan 40 adet Wistar- Albino tipi dişi ratlar üzerinde gerçekleştirildi. Ratlardan 10' arlı gruplar halinde kontrol ve üç çalışma grubu oluşturuldu. Ratların abdomenine anestezi altında steril koşullarda 3 cm' lik orta hat insizyon yapıldı. Her iki hornda antimezenterik yüzeye 8-10 adet unipolar koterizasyon uygulandı ve antimezenterik yüzeyler 4/0 polidioksanon (PDS) ile karın ön duvar peritonuna sütüre edildi. Gruplar şu şekilde oluşturuldu;

Grup 1 (n:10) Kontrol grubu: Deneysel uterin horn adezyon modeli oluşturduktan sonra adezyon önleyici tedavi uygulanmadan karın katları usulüne uygun olarak kapatıldı.

Grup 2 (n:10) DMAH grubu: Deneysel uterin horn adezyon modeli oluşturulduktan sonra 14 gün süreyle bir DMAH olan Clexane 50U/kg intraperitoneal olarak verildi.

Grup 3 (n: 10) Rapamisin grubu: Deneysel uterin horn adezyon modeli oluşturduktan sonra 14 gün süreyle 0.8mg/kg oral yoldan gavaj tüpüyle rapamisin uygulandı.

Grup 4 (n: 10) Kombine grup: Bu gruptaki ratlara deneysel uterin horn adezyon modeli oluşturduktan sonra 14 gün süreyle Clexane 50 U/kg intraperitoneal olarak verildi, ayrıca aynı süreyle 0.8mg/kg oral yoldan gavaj tüpüyle rapamisin ilave olarak uygulandı.

14 gün sonra ratlar letal doz pentobarbital ile öldürülerek median insizyon ile laparotomi yapılarak adezyon gelişimi değerlendirildi. Bu amaçla adezyon şiddet ve yaygınlık skorlaması (Knightly ve Linsky sınıflaması) göz önüne alındı (Tablo 1,2). Daha sonra histopatolojik değerlendirme için Zuhlke'nin mikroskopik klasifikasyonu kullanıldı (Tablo 3).

Bulgular : Makroskopik ve mikroskopik olarak incelendiğinde adezyon şiddetinin DMAH , rapamisin ve kombine grupta kontol grubuna göre istatistiksel olarak farklı olmadığını saptadık ($p > 0.05$) . Her üç çalışma grubu kendi aralarında aynı bulgu yönünden karşılaştırıldığında da istatiksel olarak farklılık göstermediler ($p > 0.05$). Adezyon yaygınlığı ve total adezyon skorları yönünden ise üç çalışma grubu kontrol grubuna göre istatistiksel olarak daha düşük skor göstermişlerdir ($p < 0.05$). Üç çalışma grubu kendi aralarında aynı bulgular açısından karşılaştırıldığında ise istatistiksel olarak anlamlı fark saptanmamıştır ($p > 0.05$).

Sonuç: DMAH ve rapamisin benzer düzeylerde total adezyonu önlemekte , bunu yaparken adezyon şiddetinden daha çok adezyon yaygınlığını azaltarak etkili olmaktadır. Kombine kullanımlarında ise sinerjistik bir etki göstermemektedirler.

Anahtar kelimeler : Düşük molekül ağırlıklı heparin, rapamisin , peritoneal adezyon

COMPARISON OF LOW MOLECULAR WEIGHT HEPARIN AND RAPAMYCINE IN AN EXPERIMENTAL UTERINE HORN ADHESION MODEL

ABSTRACT

Objective: Previous many studies showed that low molecular weight heparin (LMWH) has preventive effect on the postoperative formation of adhesion. Also some study findings proved that immunosupressive agent rapamycine has decreasing effect on the adhesion formation.

In this experimental study, we aimed to investigate the preventive effect of these agents separetely and in combination.

Material and Methods: Our study included 40 Wistar-Albino rats weighing between 200-250 g. The control and three study groups were formed including 10 rats. In sterile condition we performed 3 cm midline incision on the rats abdomen under anesthesia. On the antimesenteric surface of both uterine horns 8-10 unipolar electrocoterization were applied. Unipolar coterization were applied on the antimesenteric surface of both uterine horns and antimesenteric surface were sutured to abdominal side wall with 4.0 polydioxanone (PDS).

Group 1 (n=10) Control group: No therapy was applied after surgery in this group and incision was closed according to surgical rules.

Group 2 (n=10) LMWH group: In this group, after forming uterine adhesion model, Clexane 50 U/kg which is LMWH was applied intraperitoneally for 14 days.

Group 3 (n=10) Rapamycine group: After forming experimental uterine horn adhesion model, 0.8 mg/kg rapamycine was applied orally with feeding tube for 14 days.

Group 4 (n=10) Combined group: After formation of rat uterine adhesion model , 50U/kg LMWH was applied intraperitoneally for 14 days and this group also recieved 0.8mg/kg rapamycine orally with the feeding tube during the same duration.

The animals were sacrificed by lethal dose pentobarbital 14 days after surgery and a midline laparatomy was carried out and abdominal cavity was inspected for the presence of adhesion.

The classification of Knightly and Linsky was used for grade, severity and extend of adhesions (Table 1-2). The microscopic classification of Zuhlke was used for histopathological eveluation (Table 3).

Results: Macroscopic and microscopic evaluation of adhesion severity showed that no significant difference statistically between LMWH, Rapamycine and combined groups with the control group.($p > 0.05$). The comparison of three study groups for the same results revealled that no significant difference was found statistically ($p > 0.05$). When adhesion extention and total adhesion scores of the study groups compared with the control group, low scores were obtained statistically ($p <0.05$). Three study groups when compared with each other for the same results we did not find statistical differance ($p > 0.05$).

Conclusion: LMWH and rapamycine prevents total adhesion equally, but the effect is realized by decreasing adhesion extention rather than adhesion severity. Combination of these agents did not show synergistic effect.

Key Words: Low molecular weight heparin, rapamycine, peritoneal adhesion.

1. GİRİŞ VE AMAÇ

Adezyon, abdominal organların enfeksiyon, endometriozis, cerrahi, radyasyon ve kemoterapi gibi sebeplerle kendi aralarında veya abdominal duvara yapışmalarıdır.

Pelvik intraperitonel adezyon oluşumu ve engellenmesi üreme cerrahisinde hala önemli yer tutmaktadır. Adezyon formasyonu ile infertilite, ektopik gebelik, kronik pelvik ağrı ve intestinal obstrüksiyon ortaya çıkabilmektedir. Ayrıca reoperasyonlarda ameliyat süresi uzamakta, komşu organlara travma olasılığı ve kanama riski artmaktadır. Yaşanan sorunların giderilmesi için yapılan araştırma ve tedavi giderleri önemli ekonomik yüke neden olmaktadır (1-6).

Adezyon oluşumunu önlemek amacıyla günümüze kadar birçok adjuvanlar hayvan ve insan modellerinde denenmiştir. Ancak herkes tarafından etkinliği kabul edilmiş bir adjuvanın olmayışı hayal kırıcıdır. Bu sebeple üreme cerrahisinde adezyon oluşumunu önlemeye yönelik çalışmalar yoğun olarak devam etmektedir (7).

Uygun cerrahi tekniğin yanında adezyonları önlemek amacıyla fibrinolitik ve antiinflamatuar ajanlar, mekanik ayırım yapan solüsyon ve bariyer materyalleri, antibiyotikler ve antikoagülanlar kullanılmıştır (8).

Düşük molekül ağırlıklı heparin'in (DMAH) birçok çalışmada adezyonu önlemede kullanabileceği gösterilmiştir. Ancak bu etkinin yeterli olmaması nedeniyle başka ajanlarda araştırılmıştır (9).

Bu çalışmada birçok araştırmada adezyon önleyici etkisi gösterilmiş olan DMAH ile mezotelyal hücre ve makrofajların proliferasyonunu inhibe eden CD_{4+} T lenfositlerin proliferasyon ve diferansiyasyonunu duraklatan ve adezyon oluşumunda rol alan Transforming büyüme faktörü (TGF)- β sentezini azaltan immünsüpresif bir ajan olan rapamisinin tek başlarına veya birlikte kullanımlarında adezyonu önlemedeki etkinliklerini araştırmayı amaçladık.

2. GENEL BİLGİLER

Karın boşluğunu örten seröz zara periton denilir. Abdomenin iç yüzeyini, diyafragma, retroperitoneal ve pelvik yüzeyleri kaplar ve böylece peritoneal kaviteyi oluşturur. Periton yüzey alanı erişkinlerde ortalama 2 m^2'dir. Periton, konnektif doku üzerine tek sıra dizilmiş mezotel hücrelerinden meydana gelen mezenkimal dokudur. Konnektif dokuda damarlar, kollajen ve elastin lifleri, lenfositler, makrofajlar, fibroblastlar, plazma hücreleri ve mast hücreleri bulunmaktadır. Peritoneal kavitede ortalama 50 ml steril sıvı bulunur. Bu sıvının özgül ağırlığı ve protein içeriği düşüktür, mm^3' te 3000'den az hücre vardır. Periton ve mezotelyal hücrelerin salgısıyla abdominal organlar sürtünmeden hareket edebilir. Ayrıca antibakteriyel etkisi bulunmakta ve fibrin oluşumunda rol almaktadır. Peritoneal sıvı diyafragmanın alt kısmındaki lenfatiklere direne olur. Peritoneal sıvıda makrofajlar, lenfatikler, lenfositler, eozinofiller ve serbest mast hücreleri bulunur. İnflamasyon varlığında nötrofiller de saptanır (10,11).

Peritoneal kavite ve plazma arasında geçiş iki taraflıdır . Sıvı ile elektrolit pasif difüzyonla ve daha az olarak aktif transportla geçiş yapar. Periton travmalara karşı duyarlıdır ve hızlı reepitelizasyon yeteneği vardır. Bu iyileşme peritoneal destekleyici matriks içindeki primitif hücrelerden hasarlı alana mezotelyal hücre göçü ile olmaktadır. Hasarlı yüzeyin tamamı ciltten farklı olarak aynı anda epitelize olmaya başlamaktadır. Peritoneal hasardan sonraki 3-4 saat içinde mast hücrelerinden histamin ve vazoaktif kininler salgılanır. Bunlar ise kapiller permiabiliteyi artırır ve seröz sıvı salgılanmasına sebep olurlar (12). Sonuçta proteinden zengin plazma,

fibrinojen tromboplastin ve doku plazminojeni aktive edici faktörlerden ortaya çıkar. Fibrin ile trombositler bazal membranda toplanır ve 12 saat içerisinde de fibrin polimerizasyonu meydana gelir. Plazma hücreleri, monositler, polimorfonükleer hücreler ile histiyositler ve diğer inflamatuar hücreler fibrin bantlara ilerler. Oluşan fibrinöz adezyonlar fibrinolizis ile giderilir. Fibrin lizisi peritoneal mezotelyal plazminojen aktivatörü (PA) sayesinde gerçekleştirilir. PA ile plazminojen plazmine çevrilir. Plazmin ise fibrini parçalar. Ortalama 72 saatte fibrinolitik sistem lizis işlemine başlar. İyileşme fibrozis ve mezotelyal rejenerasyonla birlikte sağlanır. Hasardan 3-5 gün sonra reepitelizasyon meydana gelir ve 3-4. haftalarda iyileşme nihayete erer. Adezyon , fizyolojik peritoneal iyileşme sürecinin bozulmasıyla ortaya çıkar. Fibrin oluşumunun fazla olması veya PA' nü inhibe edici aktivitenin normalden fazla olması fibrinin tamamen parçalanmasını önler. Peritona yapılan önemli bir hasarda veya inflamasyonda bu iki madde fazla miktarda artar. Parçalanmayan fibrin önce fibroblastların sonra da kan damarlarının işgali için bir matriks ortamı sağlar ve sonuçta adezyon formasyonu tamamlanır (13-16). Adezyon oluşum mekanizması Şekil 1 ' de sunulmuştur.

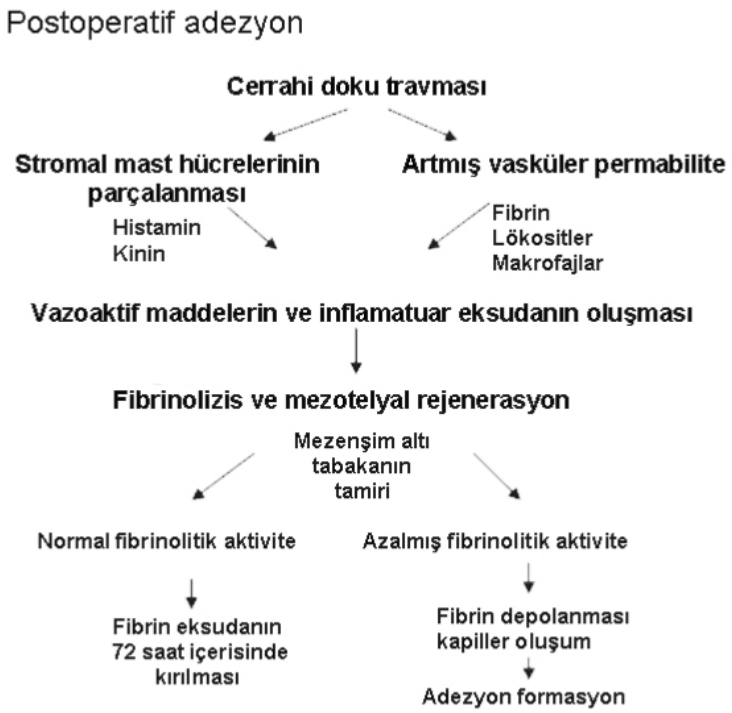

Şekil 1. Adezyon oluşum mekanizması.

Peritoneal iyileşme esnasında makrofaj ve lenfositlerin fibroblast proliferasyonu ve kollajen oluşumunu etkileyen büyüme faktörleri ve sitokinleri salgıladıkları gösterilmiştir. Bunlar arasından trombosit kökenli büyüme faktörü (PDGF) , TGF-ß,TGF-Alfa, fibroblast büyüme faktörü (FGF) , tümör nekroze edici faktör (TNF), interlökin (IL)-3, IL-10 salgılatılır (17-19).

Bazı çalışmalarda adezyon oluşumu ile protein kinaz C arasındaki ilişki incelenmiştir. Protein kinaz C ile ilişkili fosforilasyonun lokal adezyon oluşumu için başlangıç sinyali olabileceği düşünülmüştür. Çünkü protein kinaz C inaktivatörleri uygulandığında adezyon bölgesinde hücreler izlenmemiştir. (11,12,20). Fibrinolitik sistemin yetersiz olması, fibroblastların infiltrasyonu ve ekstrasellüler matriks proteinlerinin sentezi ve depolanması intraperitoneal adezyon oluşumuna yol açan başlıca etmenlerdir. Yara yerinde farklı hücre türleri arasında etkileşimi düzenleyen çeşitli biyolojik sinyaller mevcuttur. Normal peritoneal iyileşme olması için bu sinyaller optimal ve senkronize olmalıdır. Bu sinyallerde meydana gelen bozulma, kesinti veya aşırı oluşum durumu ya iyileşmeme ya da adezyona yol açmaktadır.

İnflamatuar hücreler, mezotel hücreleri ve fibroblastlar gibi çesitli hücrelerin göçlerini ve mitozlarını, hücrelerin farklılaşmalarını, anjiogenezi, ekstrasellüler matriks oluşumunu ve apopitozisi içeren hızlı doku reorganizasyon olaylarını yönetirler (21). Aktive olan makrofajlar büyümeyi indükleyici ve sitotoksik özellikleri olan bir çok maddenin geninin okunmasını gerçekleştirir, üretimini ve salgılanmasını sağlar. Bu maddeler travmaya yanıt olarak yara yerinde oluşur. Salınan büyüme faktörleri ve sitokinlerin, peritoneal doku tamiri ve adezyon oluşum sürecini değiştiren durumlardan etkilendiği görülmüştür. Peritoneal makrofajlardan salınan maddelerin, peritoneal doku tamiri ve kalıcı fibröz adezyon oluşumunda önemli etkileri vardır. Yapılan bir çalışmada travmadan 5 gün sonra elde edilen peritoneal fibroblastların, travma sonrası 2, 7 ve 10. günlerde elde edilen fibroblastlara göre proliferasyon cevapları anlamlı olarak yüksek tespit edilmiştir (22).

Travma sonucu bölgede açığa çıkan kollajen ve debris ürünleri trombositlerin agregasyonunu sağlamaktadır. Trombositlerden salınan mediatörler inflamatuar hücre göçü ve hücresel adezyondan sorumludur. Aktive trombositlerden PDGF, TGF-β salınmakta ve trombüs oluşmaktadır Salgılanan PDGF kollajen sentezini uyarır. Fibrin

yıkım ürünleri lökositler için kemotaktik ajanlardır. Önemli olarak 3. ve 4. günlerde nötrofillerin yerini alan makrofajlar neovaskülarizasyon ve fibroblast proliferasyonunda önemli görevlere sahiptir (23).

Bir çalışmada iyileşme sürecinde peritoneal adezyonlarda insülin benzeri büyüme faktörü (IGF)–1, IGF–1 reseptörü ve IGF bağlayıcı protein sentezi gösterilmiştir (24). Yara yerinde oluşan fibröz adezyondaki fibroblastların epidermal büyüme faktörü (EGF) reseptörlerinin seviyesinin 4. ve 7. günlerde maksimuma ulaştığı tespit edilmiştir. Bu günler peritoneal fibroblastların EGF'ün mitojenik etkisine en çok cevap verdikleri dönemdir. İyileşme sırasında fibröz adezyonlarda TGF-α, IL–1, IL–3, IL–10, TNF-α, granülosit makrofaj koloni uyarıcı faktör (GM–CSF), interferon (INF)–mRNA ekspresyonları olduğu gösterilmiştir. Travma sonrası 7. günde bu sitokinler için mitokondriyal ribonükleik asit (mRNA) ve proteinlerin ekspresyonları yüksek olarak tespit edilmiştir. TGF-α'nın ve reseptörlerinin, peritoneal doku iyileşmesi ve adezyon oluşumunda doğrudan sinyal olarak görev yaptığı düşünülmüştür (25). Başka bir çalışmada da trombositlerde yüksek miktarlarda bulunan bu maddenin, postoperatif adezyonlarda fibrozisi uyardığı gösterilmiştir (26).

Peritoneal adezyonlarda risk faktörleri arasında; doku iskemisi, doku hasarı, doku kuruması, intraabdominla enfeksiyon, reaktif yabancı cisim varlığı, dokulara kaba manupulasyon, intraperitoneal kan varlığı, önceki adezyonların diseksiyonu ve peritoneal sütür konulması sayılabilir.

2.1. ADEZYON ENGELLEME YÖNTEMLERİ

Adezyon oluşumu, lokal inflamatuar yanıtı azaltmak, koagülasyon kaskadını inhibe etmek, fibrinolizisi başlatmak ve hasarlı dokular arasına adezyon engelleyici bariyerler yerleştirmek suretiyle azaltılabilir.

I-Operasyon esnasındaki uygulamalar

Bir rat modelinde lateks cerrahi eldivenler ve pudralı eldivenler kullanıldığında adezyon oluştuğu, ancak sentetik pudrasız eldivenlerle adezyon oluşmadığı gözlenmiştir (27).

Lazerin kullanıldığı ameliyatlarda az adezyon geliştiğini savunanlar olsa da, yapılan bazı araştırmalarda lazerin adezyon oluşumunu azaltmadığı saptanmıştır (28,29).

Laparoskopinin laparatomiden daha az adezyona yol açtığı düşüncesi tamamen doğru değildir; belirleyici olan cerrahi yaklaşım değil doku hasarının genişliğidir (28). Laparoskopik cerrahi sonrası daha az adezyon geliştiğini gösteren çalışmaların yanısıra laparoskopik cerrahiden sonra da adezyonların oluştuğunu gösteren çalışma da vardır (29). Seçilen cerrahi yaklaşımdan bağımsız olarak, miyomektomi gibi prosedürler genellikle adezyon oluşumu ile sonuçlanır. Açık abdominal miyomektomiden sonra adezyon prevalansı %90'dan fazladır ancak laparoskopik myomektomiden sonra bu oran en az %70'tir (30).

Paryetal periton kapatmanın gerekli olup olmadığı tartışmalıdır (31–33). Laparotomi sonrası peritoneal kapama ile adezyon insidansının yaklaşık %22 ve peritoneal kapama olmaksızın %16 olduğu bildirilmiştir (31). Ovaryan kanseri olan kadınlarda pelvik ve periaortik peritonun kapatılması ile, diseke alanların açık bırakılmasına oranla daha fazla adezyon oluştuğu bildirilmiştir (32). Bununla birlikte, primer sezaryen doğumda paryetal periton kapamanın anlamlı düzeyde daha az yoğun, ince adezyon oluşumuna yol açtığı gözlemlenmiştir (33).

Operasyon esnasında dokulara nazik yaklaşılmalı, geniş kesilerden kaçınılmalı, yabancı maddeleri ortamdan uzaklaştırmalı, nekrotik dokular eksize edilmeli enfeksiyondan korunmalı, dokuların kuruması önlenmeli, atravmatik sütürler kullanılmalı ve etkili hemostaz yapılmalıdır . Böylece lokal inflamatuvar cevap azaltılır ve koagülasyon kaskadı inhibe edilerek fibrinolizis başlatılmış olur.

II-Adjuvanlar

Adezyon formasyonunu azaltmak için kullanılan adjuvanlar 3 grupta incelenebilir;

1-Kristalloid ve kolloid solusyonlar

2- Bariyerler

3- Kimyasal ajanlar

1-Kristalloid ve kolloid solusyonlar

Kristalloid solusyonlara Ringer laktat, fosfat tamponlu sodyum klorür, izotonik sodyum klorür örnek olarak verilebilir. Literatürde bu solusyonların adezyon önlemedeki etkileri tartışmalıdır. Su ve elektrolitlerin peritondan emilimi hızlıca gerçekleşir. 500 ml izotonik sodyum klorür 24 satte emilir. 200 ml ringer laktat ise 6 saatte emilir. Peritoneal yüzeylerin tekrar mezotelizasyonu operasyondan 5-8 gün sonra tamamlandığından fibrin depolanması ve adezyon formasyonundan çok önce verilen kristalloid tamamiyle emilmektedir. Bu nedenle teorik olarak kristalloid solüsyonun adezyonu önlemesi zordur. Hyaluronik asit ile fosfat tamponlu salin kullanımında ise başarılı olunduğu bildirilmiştir (34-37).

Kolloid solusyon olarak %32 dekstran 70 'in adezyon önlemedeki başarıları birçok yayında rapor edilmiştir. Dekstran plazma hacmini artırmak için kullanılır ve suda çözünebilen bir glukoz polimeridir. Adezyon formasyonunu engellemek için kullanılan % 10'luk dekstroz ile hazırlanan % 32' lik dekstran 70 solüsyonudur. Dekstran hidrofilik ve hiperonkotiktir, ekstrasellüler sıvıyı peritoneal kaviteye çeker ve dokuların mekanik olarak ayrılmasını sağlar. Dekstran yavaş emilir ve uygulandıktan 5-10 gün sonra dahi peritonda yeterli miktarda bulunur. Çıplak yüzeyleri silikonize edici ve fibrin yapısını değiştirerek yıkılmasını kolaylaştırıcı etkisi bulunmaktadır. Diğer yandan yan etkileride vardır. Geçici kilo alımı, vulvada ödem, assit, plevral efüzyon ve allerjik reaksiyonlar bunlar arasındadır (38-41).

2-Bariyerler

Kullanılan bariyer inflamasyona sebebiyet vermemeli, non-immunolojik olmalı ve biyolojik olarak yıkılabilmelidir. Karboksimetilselüloz, politetrafluoretilen , oksidize-rejenere selüloz , Seprafilm (hyaluronik asit ve karboksimetil selülozdan oluşur) , Interceed (TC 7), endojen dokular (omental greft, peritoneal greft, fetal membran gibi) adezyon önlemede başarılı olduğu öne sürülen bariyerlere örneklerdir (41-45).

Bunlardan Seprafilm adezyon insidans ve yaygınlığını azaltamada etkili non-toksik, non-immunojenik maddedir. Uygulamadan 24-48 saat sonra hidrofilik bir jel şekline gelir ve remezotelizasyon esnasında hasarlı peritoneal yüzeyde ortalama 7 gün süre ile kalmaktadır. Deneysel çalışmalarda serozal yüzleri ayırdığı ve fiziksel bariyer görevi yaptığı gösterilmiştir (46).

Interceed (TC 7) hemostatik olarak kullanılan “ surgicel” ‘den yapılmıştır. Bunun adezyon formasyonunu önlemedeki etkinliğini artırmak amacı ile gözenek büyüklüğü, oksidasyon derecesi, dansitesi modifiye edilerek elde edilmiştir. Uygulandığında jelatinimsi yapıya dönüşerek hasarlı peritonu kaplar böylece çıplak yüzeylerin bir araya gelmesini önler. Uygulandığı yerde kalır ve ortalama 28 günde absorbe olur. Uygulamadan önce tam hemostaz sağlanmalıdır. Aksi takdirde etkinliği azalır. Adezyon önlemede başarılı bulan ve bulmayan araştırmalar mevcuttur (44,46,47).

3-Kimyasal ajanlar

Birçok kimyasal ajan adezyon önlemede kullanılmak amacıyla araştırılmıştır. Bunlar arasında kortikosteroidler, antihistaminikler, nonsteroid antiinflamatuarlar, E vitamin, kalsiyum kanal blokörleri, progesteron, taurolin, INF, melotonin, gonadotropin serbestleştirici hormon (GnRH) agonistleri, sildenafil, bazı antibiyotikler, oktreotid, heparin ve rapamisin bulunmaktadır. Bazı kimyasal ajanlar ile ilgili kısa bilgiler şu şekilde özetlenebilir;

Kortikosteroidler, hücre zarını stabilize ederek doku hasarına karşı oluşan inflamatuar cevabı azaltırlar. Ayrıca histamin sentezini inhibe ederek damar duvar geçirgenliğini önler. Ancak kortikosteroidlerin fibroblast büyümesini stimüle edici ve intrinsik fibrinolitik aktiviteyi azaltıcı etkisi bildirilmiştir.Yan etkilerinin fazla olması nedeniyle adezyon önlemede kullanımı tartışmalıdır (48).

Antihistaminiklerin fibroblastların proliferasyonunu inhibe ederek etkili oldukları ancak yara iyileşmesini geciktirdikleri öne sürülmektedir (49).

Nonsteroid antiinflamatuarlardan oksifenbutazon, ibuprofen, piroksikam, nimesulid gibi ajanlar prostaglandin sentezini inhibe ederek, proteaz inhibitörlerini etkileyerek ve fibrinojen birikimini azaltıp fibrin lizisini azaltırlar (50-52).

E vitamini de araşidonik asit metabolizmasını etkileyerek fibrin oluşumunu önlemektedir (53, 54).

Kalsiyum kanal blokörlerinin histamin ve lökotrien salgısını bozarak adezyonu önlediği öne sürülmüşse de klinik uygulanımı hakkında yeterli bilgi bulunmamaktadır (55).

Progesteronun minor adezyonları önlediğine dair araştırma mevcuttur (56).

Taurolin'in serum fizyolojik içerisinde % 1-2 konsantrasyonda uygulandığında adezyonu azalttığı öne sürülmüştür (57).

INF' nin, fibroblast ve kollajen sentezini inhibe ederek adezyonu önleyebileceği öne sürülmüştür (58).

Melatonin gibi ajanlar da antiinflamatuar etkinlik göstererek adezyonu azaltabilmektedirler (59).

GnRH agonistlerinin hipoöstrojenizm sağlayarak bazı büyüme faktörlerinin (TGF, IGF-1, FGF gibi) ve IL' lerin (IL-1,IL-8) salgısını inhibe ederek adezyonu önleyebilecekleri bildirilmiştir (60).

Sildenafilin doku perfüzyonu ve oksijenizasyonunu artırarak adezyonu önlediği rapor edilmiştir (61).

Antibiyotiklerin (tetrasiklin, sefalosporin, linezolidin gibi) enfeksiyonlara engel olarak adezyonları önleyebileceğine dair araştırmalar mevcuttur (62).

Fibrinolitik ajanlardan fibrinolizin, ürokinaz, hyalorinidaz, kimotripsin, tripsin, pepsin, streptokinaz ve plazminojen aktivatörleri adezyonu önlemek amacıyla araştırılmışlardır. Hemorajik komplikasyonu da bulunan bu ajanların başarısı tartışmalıdır (63).

Oktreotid'in adezyon önleyici etkisi deneysel olarak gösterilmiştir. DMAH ile kombinasyonu ise etkinliğini artırmaktadır (64).

Antikoagulanlardan heparin, fibrinoliz yaparak adezyonu önleyebilir. Heparin sülfat içeren irregasyon sıvıları fibrin birikimini inhibe eder. Fraksiyone olmayan heparine göre DMAH daha az kanama yaparak ve faktör Xa üzerinden etkiyle daha iyi etkinlik göstererek koagülasyonu önlemektedir. Heparin ayrıca makrofajların PA salgısını stimüle eder ve PA aktivitesini uyararak plazminojenin etkisini artırır. Adezyon oluşumunun ikinci fazı olan fibrin depolanmasını azaltır ve adezyonu böylece önlemiş olur. Heparinin tek başına veya başka ajanlarla kombine kullanımıyla ilgili birçok araştırma literatürde mevcuttur (47,65-68).

Rapamisin toprak numunesinden elde edilen Streptomyces hygroscopicus isimli bakteri ailesinden izole edilmiş bir peptiddir. Kimyasal formülü $C_{15}H_{79}NO_{13}$' tür (Şekil 2).

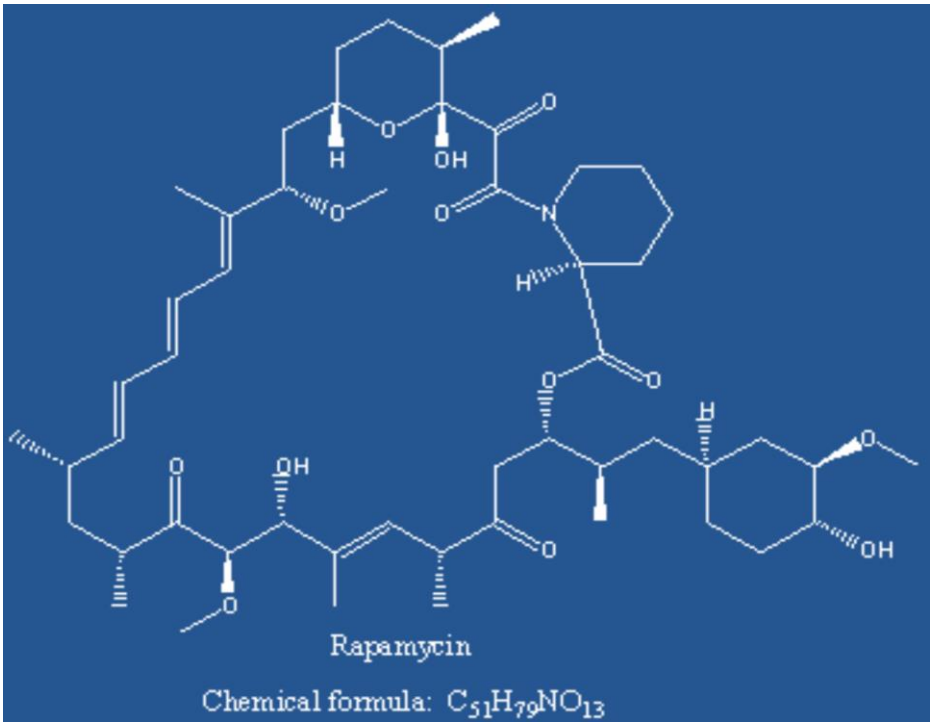

Şekil 2. Rapamisin'in kimyasal formülü.

Yeni bir immunsupresyon mekanizmasını da kapsayan çeşitli özellikleri saptanmıştır. Kemoterapi, organ transplant rejeksiyonu, kardiyak stentlerin açık tutulması, kornea tedavisi gibi birçok alanda kullanılmış ve olumlu sonuçlar alınmıştır. 1999 yılında Amerika Birleşik Devletleri'nde Food Drug Administration kurumundan onay almıştır ve kullanımı giderek yaygınlaşmıştır. Rapamisin bir serin-treonin kinaz inhibitörüdür ve hücre siklusunun G1 fazında duraklama ve apopitoza neden olur. Programlı hücre ölümünü ve apopitozu tetikleyerek immun sistemi inhibe eder (69-76).

Rapamisin, T hücrelerin zarına penetre olarak, FK 506 bağlayıcı protein (FKBP12) adlı bir hücre içi reseptöre bağlanır. Bu kompleks daha sonra FKBP-Rapamisin bağlayıcı protein (FRAP) adlı hücre siklusunun G1 fazının regülasyonunu sağlayan bir proteine bağlanarak T hücrelerinin IL-2'ye olan proliferasyon şeklindeki cevabını inhibe eder. Bu şekilde rapamisin hücre siklusunu G1 fazından tranzisyon fazına geçiş esnasında durdurur. Buna karşılık immünsupresan olarak kullanılan diğer benzer ajanlar siklosporin ve FK-506, kalsinörine bağlanıp kalsiyum metabolizması üzerine etkiyerek aktivite gösterirler. Bu nedenle, hücre siklusu bu ajanların kullanımı halinde G0 fazından G1 fazına geçiş sürecinde duraklar. Yine bu ajanlar da daha önceki

çalışmalarda peritoneal adezyon modellerinde kullanılmış olup, bu alanda etkin oldukları saptanmıştır. Ancak kalsinörin aktivitesinin immün sistemin dışındaki hücrelerde de inhibisyona uğraması nedeniyle, oldukça geniş bir yelpazede görülen yan etkiler kullanımlarını sınırlandırmıştır. Rapamisin selektif olarak T hücre siklusuna müdahale ettiğinden benzer yan etkiler bu ajanın kullanımında görülmez (77-79).

Rapamisin yalnızca aktive olmuş hücreler üzerine etkidiğinden, immün sistemin geri kalan hücreleri fonksiyonlarını devam ettirirler ve enfeksiyonlarla savaşmayı sürdürürler. Bunun esas sebebi rapamisinin hücre siklusuna girmiş hücreleri sentez fazına girmeden hemen önce inhibe etmesi ve esas fonksiyonunu proliferasyon üzerine göstermesidir. Rapamisinin p70S6 kinaz ve 4E-BP1'in fosforilasyonlarını bloke etmek yoluyla antitümöral etki gösterdiği saptanmıştır (77).

Rapamisin, immünofilinlere bağlanarak etki gösteren immünsupresiflerdendir. Rapamisin-FKBP12 kompleksinin spesifik hedefi mTOR adlı bir polipeptid kinaz olup, enzimin aktivitesi kompleks tarafından bloke edilir. TOR proteinleri, hücre döngüsü progresyonu, DNA onarımı ve kombinasyonunu da içeren pek çok hücresel fonksiyonda görev alır. mTOR bu anahtar basamaklarda protein translasyonu üzerine etkiyerek regülasyonu sağlar. Son yıllarda saptanan kompleksin diğer bir hedefi de TGF-β reseptörü olup, burada da inhibisyon etkisi gösterir (78-81).

Rapamisinin selektivite oranı oldukça yüksek olup, yaklaşık 500 kat civarındadır. Doza bağımlı olarak immünsupresif etki gösterir. Düşük dozlarda (0.25 mg/kg/g yalnızca immunsupresif etkileri mevcutken, daha yüksek dozlarda (0.5 mg/kg/g) bunun yanı sıra antifibroblastik, antiproliferatif ve neovaskülarizasyonu önleyici etkileri eklenir. Oral doz sonrası en yüksek plazma konsantrasyonuna insanlarda yaklaşık 3-3.5 saat sonra erişirken, ratlarda bu süre yaklaşık 2-2.5 saat kadardır. Oral uygulama sonrası insanlarda ve ratlarda absorbsiyon oranları yüksektir, biyoyararlanımı %90 olarak belirlenmiştir. Ratlarda %87, insanlarda %84 oranında plazma proteinlerine bağlandığı bildirilen rapamisinin yarılanma ömrü insanlarda 20 saatken, ratlarda 16 ila 18 saattir. Ratlarda ve insanlarda rapamisin karaciğerde metabolize edilerek idrarla atılır. Sitokrom p450 sistemi üzerine etkisi yoktur. Yan etkileri genellikle doza bağımlı ve geri dönüşümlüdür (79).

Rapamisin'in en sık karşılaşılan yan etkileri artmış lipid ve kolesterol seviyeleri,

hipertansiyon, anemi, diare, dermatit, akne ve trombositopenidir. Rapamisinin terapötik dozda kullanımı sırasında gayta renginde koyulaşma, göğüs ağrısı, halsizlik, nefes darlığı ve kilo kaybı görülebilir ancak bunlar genellikle zararsız ve ilacın bırakılmasının ardından düzelmektedir. Hastalar genellikle anksiete ve depresif düşünceden yakınırlar ancak bu şikayetler çoğunlukla subjektiftir (82,83).

Günümüzde pek çok alanda kullanılmakta olan rapamisin için asıl hedeflenen terapötik alan kanser tedavisidir. İmmünsupresiflerin kanser tedavisinde kemoterapötik ilaçlarla birlikte kullanımından yola çıkılarak, rapamisinin de endometrium, over ve meme kanserlerinde antiproliferatif etkilerinden faydalanma amaçlanmış ve bu konuda yapılan çalışmalarda yüzgüldürücü sonuçlar elde edilmiştir. Çalışmaların derinleştirilmesiyle zaman içinde rapamisinin kanser tedavisinde rutin uygulamaya girmesi muhtemel görünmektedir (77,84,85) .

Bu çalışmada , peritoneal iyileşme esnasında ortaya çıkan fibroblastik reaksiyon ve salgıladıkları sitokinlerle adezyon gelişiminde rol alan mezotelyal hücre ve makrofaj proliferasyonunu rapamisin aracılığı ile durdurarak adezyon meydana gelmesini önlemek istedik. Diğer yandan, rapamisin'in operasyon sonrasında ve enfeksiyona bağlı adezyon oluşumunda rol alan CD_{4+} T lenfositlerin proliferasyon ve diferansiasyonunu durdurarak , adezyon gelişimde rol alan TGF-β sentezinide azaltarak yaptığı adezyon önleyici etkisini ortaya çıkarmak istedik.

Sonuç olarak, çalışmamızda daha önce bir çok araştırmada adezyon önlemek amacıyla kullanılmış DMAH ile antiproliferatif bir ajan olan, peritoneal hasara karşı inflamasyon safhasından sonraki dönemde proliferasyon gösteren hüceresel elemenlar ile bunların ürettikleri sitokinleri inhibe ederek adezyonu önleyebilen rapamisini ayrı ayrı veya birlikte kullanarak adezyon önlemedeki başarılarını araştırmak istedik.

3. MATERYAL VE METOD

Deneysel çalışmamız Erciyes Üniversitesi Tıp Fakültesi (EÜTF) Hakan Çetinsaya Deneysel ve Klinik Araştırma Merkezin'de (DEKAM) Ocak- Şubat 2012 tarihinde gerçekleştirildi. Bu araştırma EÜTF Etik Kurulunun 08.04.2009 tarih ve 09/26 numaralı kararı doğrultusunda yapıldı.

Deneysel çalışmamızda ağırlıkları 200 - 250 gram olan Wistar-Albino tipi dişi ratlar kullanıldı. Ratlar randomize edilerek 10'arlık 4 grup oluşturuldu.1 grup kontrol için ayrıldı. Hayvanlar çalışma sürecinde ayrı kafeslerde tutuldu ve standart diyet ile beslendiler.

Ratlar operasyondan 12 saat önce aç bırakıldılar. Tüm işlemler intraperitoneal ketamin hidroklorid (10 mg/kg) uygulaması altında gerçekleştirildi. Anestezi sonrası insizyon yapılacak alan traş edildi ve povidon iyodin solüsyon ile boyandı. Hayvanlara 3 cm'lik orta hat abdominal insizyon ile laparotomi yapıldı. Uterin hornların antimezenterik yüzeylerine noktasal tarzda ortalama 8 kez koter uygulandı (Resim 1). Daha sonra hornlar 4/0 açık polidioksanon (PDS) sütür kullanılarak karın ön duvar peritonuna asıldı. Sonrasında peritoneal yüzey, bisturi ile noktasal hemoraji meydana gelene kadar peritoneal hasar oluşturuldu (Resim 2). Bu işlemi takiben fasya ve periton birlikte 4/0 PDS kullanılarak cilt ise 3/0 ipek kullanılarak kapatıldı (Resim 3).

Resim 1. Uterin hornların koterizasyonu.

Resim 2. Peritoneal hasar oluşturulması.

Resim 3 Abdomenin cerrahi olarak kapatılması.

Cerrahi işlemler sonrasında gruplar şu şekilde oluştu;

Grup 1 (n: 10) Kontrol grubu: Deneysel uterin horn adezyon modeli oluşturduktan sonra adezyon önleyici tedavi uygulanmadan karın katları usulüne uygun olarak kapatıldı.

Grup 2 (n: 10) DMAH grubu: Deneysel uterin horn adezyon modeli oluşturulduktan sonra karın katları kapatılıp 14 gün süreyle Bir DMAH olan Clexane 50U/kg intraperitoneal olarak verildi.

Grup 3 (n: 10) Rapamisin grubu: Deneysel uterin horn adezyon modeli oluşturduktan sonra 14 gün süreyle 0.8mg/kg oral yoldan gavaj tüpüyle rapamisin uygulandı.

Grup 4 (n: 10)Kombine grup: Bu gruptaki sıçanlara deneysel uterin horn adezyon modeli oluşturduktan sonra 14 gün süreyle Clexane 50 U/kg intraperitoneal olarak

uygulandı, ayrıca 14 gün süreyle 0.8mg/kg oral yoldan gavaj tüpüyle rapamisin ilave olarak verildi.

Çalışmada kullanılan enoksaparin (Clexane) Aventis Pharma Sanayi ve Ticaret AŞ'den rapamisin (Rapamune) ise Wyetth İlaç Sanayi ve Ticaret AŞ'den sağlandı.

Postopreatif 2. günde yara yeri dehizyonuna bağlı olarak kombine gruptan bir adet rat öldü. Çalışmaya 39 rat ile devam edilidi.

Ondördüncü gün letal dozda pentobarbital verilerek hayvanlar öldürüldü ve sol paramedian insizyonla ikinci bakış laparatomi yapılıp adezyon gelişimi incelendi. Adezyon skorlaması ;

Adezyon şiddeti Knightly sınıflamasına (Tablo 1) yaygınlığı ise Linsky sınıflamasına (Tablo 2) uygun olarak yapıldı (86). Mikroskopik değerlendirme tedavi grupları bilinmeden yapıldı.

Tablo 1. Adezyon şiddet skorlaması (Knightly sınıflaması).

EVRE	TANIMLAMA
0	Adezyon yok
1	İnce film şeklinde adezyonlar;dokulardan kolaylıkla ayrılabilen ince adezyon
2	Diseksiyon sırasında doku hasarı oluşturmayan gergin adezyon
3	Diseksiyon sırasında serozal doku hasarı oluşturan gergin adezyon
4	Diseksiyon sırasında tam kat doku hasarına yol açan sert adezyon

Tablo 2. Adezyon yaygınlık skorlaması (Linsky sınıflaması).

EVRE	TANIMLAMA
0	Adezyon yok
1	Travmatize alanın %1-25'inde adezyon mevcut
2	Travmatize alanın %26-50'sinde adezyon mevcut
3	Travmatize alanın %51-75'inde adezyon mevcut
4	Travmatize alanın %76-100'ünde adezyon mevcut

Makroskopi skorlamasından sonra histolojik inceleme için her uterin horn kasın ön duvar peritonuyla beraber eksize edildi. Bu materyaller % 1'lik tamponlanmış formol içinde fikse edildi. Elde edilen piyeslerden parafin bloklara gömülerek 5 mm kalınlıkta kesitler oluşturuldu. Bunlar Hemotoksilen-Eozin ile boyanarak ışık mikroskopuyla incelendi. Değerlendirme Zühlke'nin mikroskopik adezyon sınıflamasına (87) uygun olarak yapıldı (Tablo 3).

Tablo 3. Mikroskopik adezyon evrelemesi (Zühlke sınıflaması).

Evre 1	Zayıf konnektif doku, zengin hücre, eski ve yeni fibrin, ince retikülin fibriller
Evre 2	Hücreler ve kapiller damarların olduğu konnektif doku, nadir kollajen lifleri
Evre 3	Daha kalın konnektif doku, nadir hücreler, daha fazla damarlar, nadir elastik ve düz kas lifleri
Evre 4	Eski kalın granülasyon dokusu, hücreden fakir, serozal tabakaların zor ayrılması

Resim 4,5,6,7 'de mikroskopik adezyonun evrelerine örnekler gösterilmiştir.

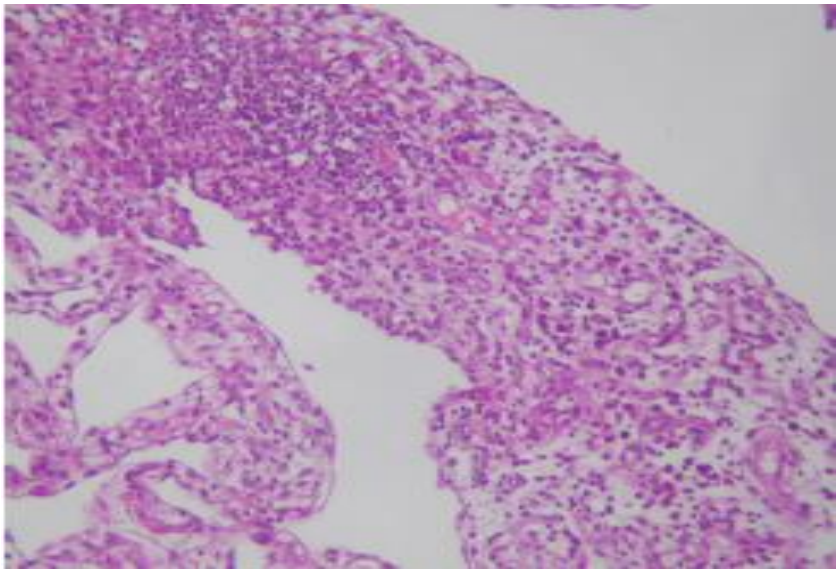

Resim 4. Mikroskopik evre 1 (Hematoksilen-Eozin x 40).

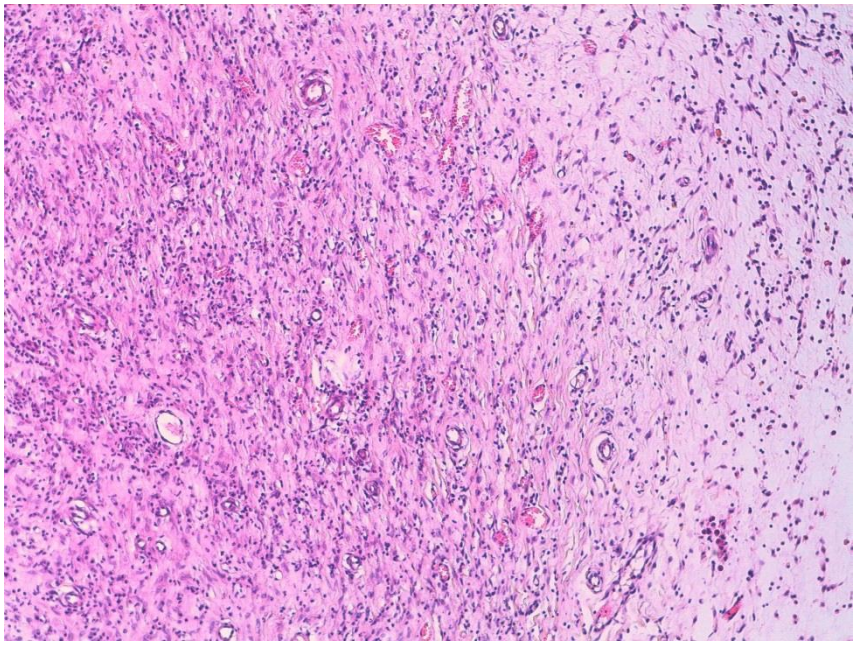

Resim 5. Mikroskopik evre 2 (Hematoksilen-Eozin x 40).

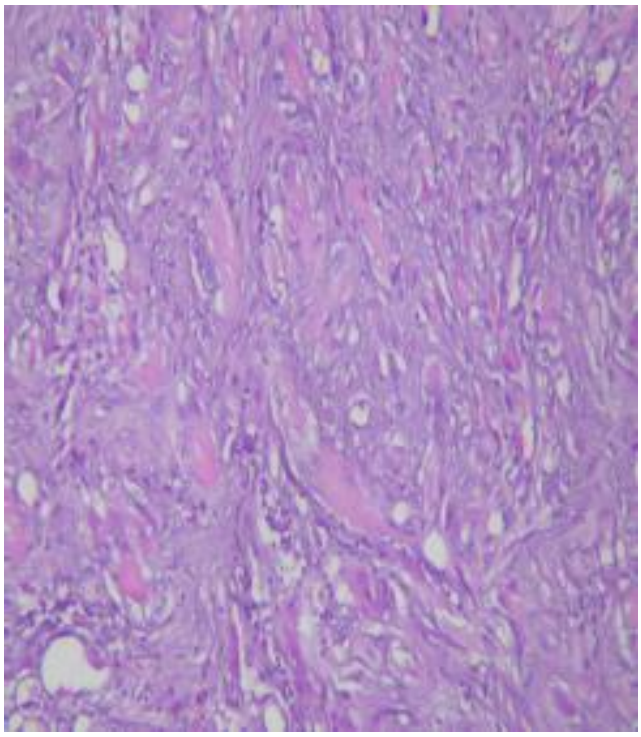

Resim 6. Mikroskopik evre 3 (Hematoksilen-Eozin x 40).

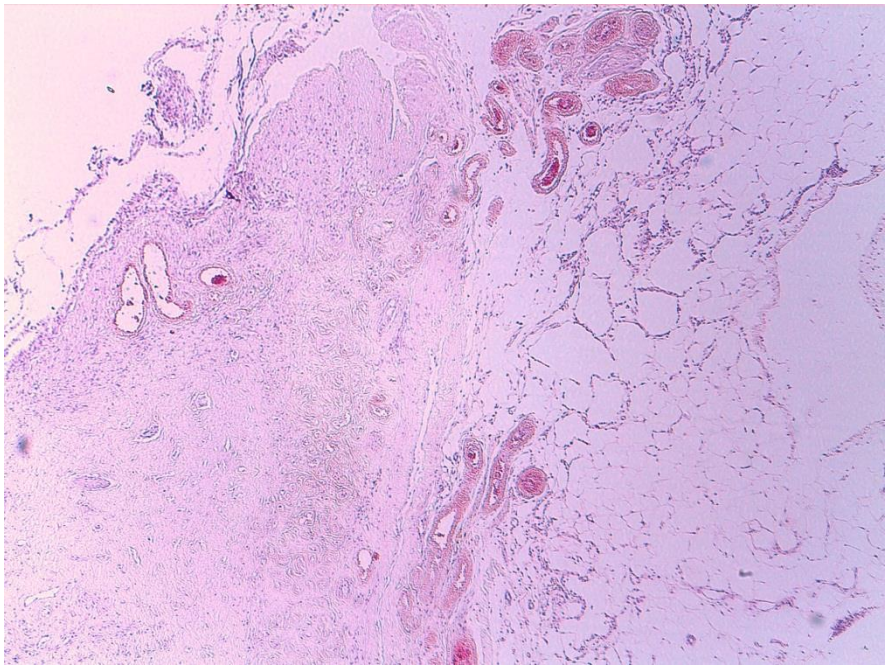

Resim 7. Mikroskopik evre 4 (Hematoksilen-Eozin x 40).

İstatistiksel Analiz

Veriler ortalama ± standart hata (X±SE) ve median (min-max) olarak gösterildi. Makroskopik ve histopatolojik değerlerin karşılaştırılmasında Kruskal-Wallis testi kullanıldı. İstatistik, Statistical Package for the Social Sciences (SPSS) for Windows (12.0 version) programında yapıldı. $p<0.05$ değerleri istatistiksel olarak anlamlı kabul edildi.

4. BULGULAR

Makroskopik değerlendirme

Adezyon yaygınlık ve şiddet skorları her ratda mevcut olan iki uterin horn için ayrı ayrı değerlendirildi (toplam 78 uterin horn).

Uterin hornlarda tespit edilen adezyon şiddetlerinin grafiksel görünümü Şekil 3' de gösterilmiştir.

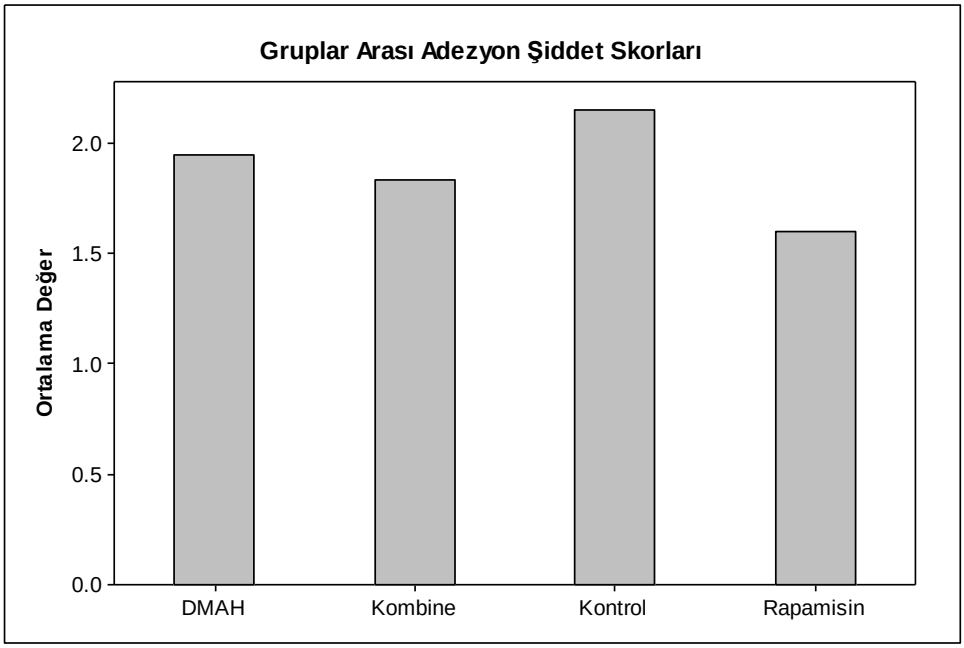

Şekil 3. Gruplardaki ortalama adezyon şiddet skorları.

Uterin hornlardaki adezyon şiddetlerinin gruplar arası istatistiksel karşılaştırılması ise Tablo 4'de sunulmuştur.

Tablo 4. Gruplar arası adezyon şiddet skorları ve karşılaştırılması.

Grup	Ortalama / (s.d.)	Minimum –Maksimum (Medyan)
Kontrol	2.15/(0.58)	1.00-3.00 (2.00)
DMAH	1.95/(0.94)	1.00-4.00 (2.00)
Rapamisin	1.60/(0.59)	1.00-3.00 (2.00)
Kombine	1.83/(0.98)	1.00-4.00 (2.00)

p = 0.083

Test değeri: 6.668

Gruplar arası adezyon şiddetleri arasında istatistiksel olarak anlamlı bir fark bulunmadı (p = 0.083).

Uterin hornlarda tespit edilen adezyon yaygınlık oranlarının grafiksel görünümü Şekil 4' de gösterilmiştir.

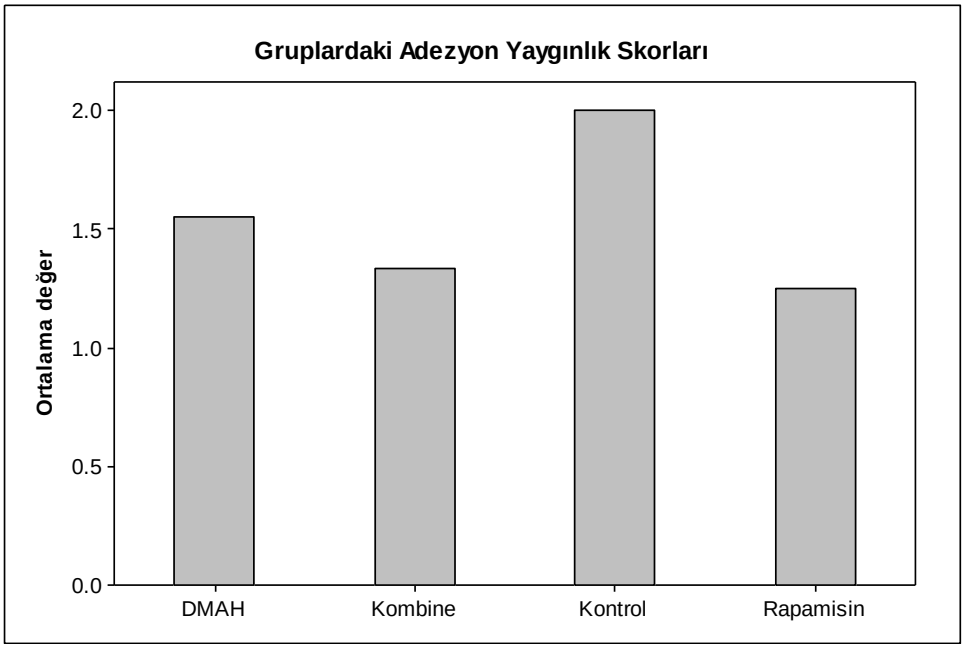

Şekil 4. Gruplardaki adezyon yaygınlık oranları.

Gruplar arası adezyon yaygınlık skorlarının istatistiksel karşılaştırılması ise Tablo 5 ’te sunulmuştur.

Tablo 5. Gruplardaki adezyon yaygınlık skorları.

Grup	**Ortalama / (s.d.)**	**Minimum –Maksimum (Medyan)**
Kontrol	2.00/(0.72)[a]	1.00-4.00 (2.00)
DMAH	1.55/(0.75)[b]	1.00-3.00 (1.00)
Rapamisin	1.25/(0.44)[b]	1.00-2.00 (1.00)
Kombine	1.33/(0.84)[b]	1.00-4.00 (1.00)

p = 0.001

Test değeri : 16.441

a ve b : Gruplar arası farklılığı göstermektedir.

Gruplar arası adezyon yaygınlık oranları karşılaştırıldığında ise kontrol grubu ile diğer gruplar arasında yaygınlık skorları istatistiksel olarak anlamlıydı (p = 0.01). Diğer gruplar arasında istatistiksel olarak anlamlı bir fark izlenmedi.

Uterin hornlardaki total adezyon skorlarının grafiksel görünümü Şekil 5’te gösterilmiştir.

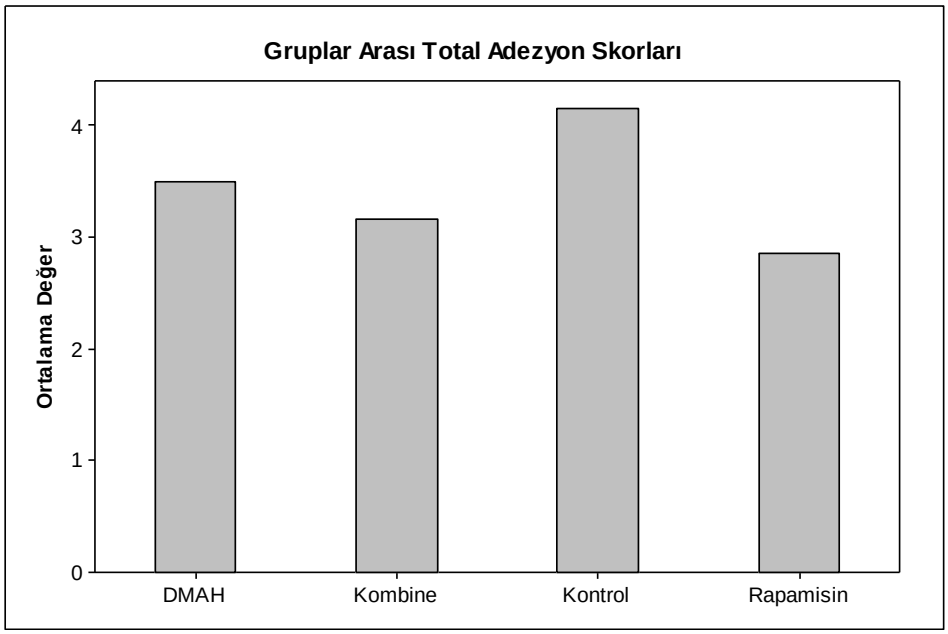

Şekil 5. Gruplar arası total adezyon skoru değerleri.

Gruplar arası total adezyon skorlarının istatistiksel karşılaştırılması Tablo 6'da sunulmuştur.

Tablo 6. Gruplardaki total adezyon skor oranları.

Grup	**Ortalama / (s.d.)**	**Minimum –Maksimum (Medyan)**
Kontrol	4.15/(1.08)[a]	2.00-7.00 (4.00)
DMAH	3.50/(1.63)[b]	2.00-7.00 (3.00)
Rapamisin	2.85/(0.87)[b]	2.00-4.00 (3.00)
Kombine	3.16/(1.68)[b]	2.00-8.00 (3.00)

p = 0.002

Test değeri : 14. 671

[a ve b] **:** Gruplar arası farklılığı göstermektedir.

Total skor değerlendirildiğinde ise kontrol grubu ile diğer gruplar arasında istatistiksel olarak anlamlı fark mevcuttu (p = 0.002). Diğer gruplar arasında ise istatistiksel olarak anlamlı fark saptanmadı.

Histopatolojik değerlendirme

Mikroskopik adezyon klasifikasyon sonuçları Tablo 7'de gösterilmektedir.

Tablo 7. Mikroskopik adezyon skor değerleri.

Denekler	**DMAH**	**DMAH**	**Kombine**	**Kombine**	**Rapamisin**	**Rapamisin**	**Kontrol**	**Kontrol**
	Sağ	**Sol**	**Sağ**	**Sol**	**Sağ**	**Sol**	**Sağ**	**Sol**
1	3	3	2	2	3	2	3	4
2	2	2	3	3	2	3	3	3
3	3	3	2	2	3	2	2	3
4	3	3	3	3	3	2	3	4
5	2	2	2	3	3	2	2	2
6	2	2	3	4	2	2	3	2
7	2	2	2	2	2	2	2	3
8	2	2	2	2	2	2	4	3
9	3	3	2	2	2	2	3	2
10	4	2	-	-	3	3	2	2

Gruplar arası mikroskopik adezyon skorlamasının grafiksel yorumu Şekil 6'da gösterilmiştir.

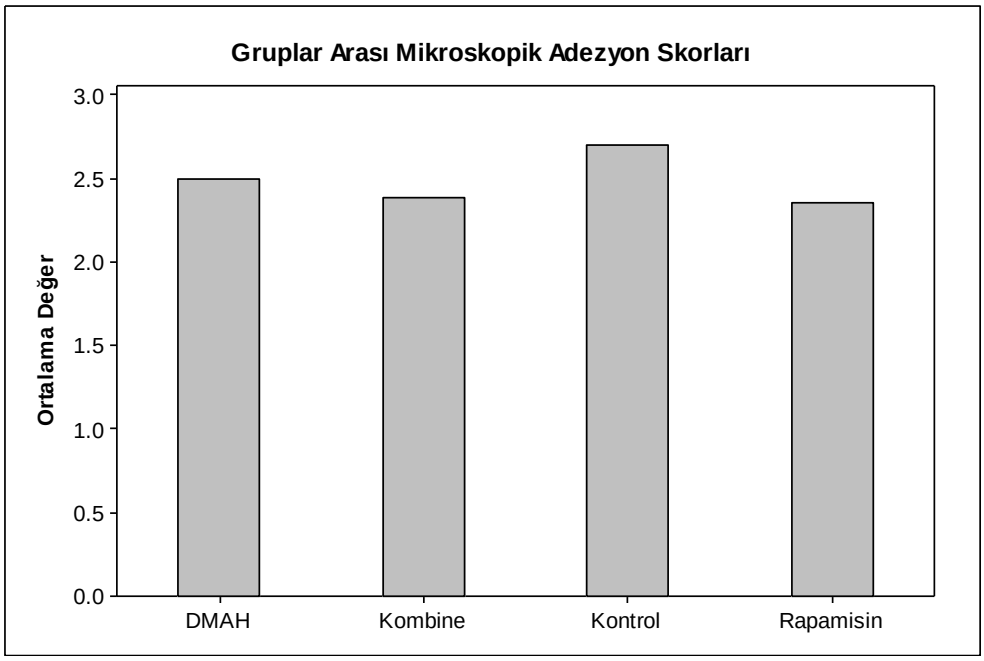

Şekil 6. Gruplardaki ortalama mikroskopik adezyon skorları.

Gruplar arası mikroskopik adezyon skorlarının istatistiksel karşılaştırılması Tablo 8'de sunulmuştur.

Tablo 8. Gruplardaki mikroskopik adezyon skoru değerleri.

Grup	Ortalama / (s.d.)	Minimum –Maksimum (Medyan)
Kontrol	2.70/(0.73)	2.00-4.00 (3.00)
DMAH	2.50/(0.60)	2.00-4.00 (2.00)
Rapamisin	2.35/(0.48)	2.00-3.00 (2.00)
Kombine	2.38/(0.60)	2.00-4.00 (2.00)

p = 0.369

Test değeri : 3.148

Mikroskopik adezyon skorlamasına göre , kontrol grubu ve diğer guplar arasında istatiksel olarak anlamlı bir fark bulunmamıştır (p = 0.369).

5. TARTIŞMA

Pelvik cerrahi yüksek oranda adezyon formasyonuna neden olmaktadır. Sonuçta fertilite şansının azalması periadneksiyel adezyonlar nedeniyle ortaya çıkmaktadır.İnfertilite hastalarında pelvik adezyonlar halen önemli bir klinik problem olmaya devam etmektedir. Ayrıca kronik pelvik ağrı,barsak obstruksiyonu gibi sorunlar da ortaya çıkabilmektedir (3).

Postoperatif adezyon gelişimini önlemek için birçok yöntem araştrılmıştır.Bunların birçoğu hayvanlar üzerinde deneysel olarak yapılmıştır. Çalışmamızda kullandığımız deneysel adezyon oluşturma modeli birçok araştırmacı tarafından kullanılmış güvenilir bir yöntemdir .Adezyon skorlamaları içinde geniş kabul gören Linsky ve Knightly sınıflamaları kullanılmıştır (86).

Deneysel çalışmamızda 1 kontrol grubu ve 3 çalışma grubu oluşturulmuştur. Çalışma gruplarında DMAH, rapamisin ve DMAH ile rapamisinin birlikte kullanıldığı modeller bulunmaktadır.

Grupların adezyon şiddetleri karşılaştırıldığında kontrol grubuna göre diğer modellerde istatistiksel olarak anlamlı farklılık izlenmemiştir. Aynı zamanda çalışma grupları kendi aralarında karşılaştırıldığında da istatistiksel olarak anlamlı fark saptanmamıştır (Tablo 4).

Diğer yandan, araştırmamız mikroskopik adezyon skorları açısından incelendiğinde kontrol gurubuna göre çalışma grupları istatistiksel olarak anlamlı farklılık göstermemiştir. Çalışma grupları kendi aralarında mikroskopik adezyon skorları açısından istatistiksel olarak karşılaştırıldığında da anlamlı farklılık saptanmamıştır (Tablo 8).

Çalışma gruplarındaki mikroskopik adezyon skorlarının kontrol grubundan istatistiksel olarak farklı bulunmaması makroskopik olarak saptanan adezyon şiddet skorlarının kontrol grubuyla istatistiksel olarak benzerlik göstermesini desteklemektedir.

Literatürdeki DMAH'nın adezyon şiddetini azaltıcı etkisinin kontrol gruplarına göre üstün olduğunu rapor eden birçok çalışma mevcuttur. Ancak birçoğunda mikroskopik olarak inceleme yapılarak makroskopik bulgu desteklenmemiştir (41,50,88).

2011 yılında yapılan bir çalışmada da DMAH uygulanan ratlarda adezyon şiddetinin azaldığı öne sürülmüş ancak mikroskopik adezyon skorları bunu desteklememiştir (64).

2006 yılında ratlar üzerinde yapılan bir çalışmada rapamisinin oral kullanımıyla adezyon önleyici etkisi araştırılmış ve mikroskopik adezyon skorları kontrol grubundan istatistiksel olarak farklı bulunmamıştır (89). Makroskopik olarak ise rapamisinin adezyonları anlamlı derecede azalttığı rapor edilmiştir. Bu çalışmada adezyon değerlendirmesi "Nair Klasifikasyonu" ile yapıldığından adezyon şiddetine ve yaygınlığına dair ayrı bir skorlama rapor edilmemiş total adezyon skorları verilmiştir. Maciver ve ark.'ın (90) ratlar üzerinde yaptığı bir çalışmada ise polipropilen meş ile birlikte rapamisin karın duvarı fıtığında kullanılmış ve adezyon şiddetinin azaldığı bildirilmiştir. Ancak bu araştırmada mikroskopik adezyon skoru çalışılmamıştır.

Çalışmamızda DMAH ile rapamisinin kombine kullanımında adezyon şiddetini azaltıcı sinerjistik bir etki bulunmamıştır (Tablo 4, Tablo 8). Literatürde DMAH ile rapamisinin birlikte adezyon şiddetini azaltmaya yönelik bir çalışma bulunmamaktadır.

Grupların adezyon yaygınlık skorları karşılaştırıldığında kontrol grubuna göre çalışma grupları istatistiksel olarak anlamlı derecede düşük bulunmuştur. Çalışma grupları kendi aralarında karşılaştırıldığında ise istatistiksel olarak anlamlı düzeyde skor farklılığı izlenmemiştir (Tablo 5).

DMAH'nın adezyon yaygınlığını azalttığına dair birçok çalışma literatürde bulunmaktadır (91-93). Bu araştırmalardaki bulgular bizim sonuçlarımızla paralellik göstermektedir.

Rapamisinin adezyon yaygınlığını azalttığına dair deneysel çalışma raporu bulunmaktadır (90). Bu rapordaki sonuçlar çalışmamızla benzerlik göstermektedir Kombine grupta saptadığımız adezyon yaygınlığının kontrol grubuna göre daha az olmasına dair bulgumuz literatürde benzer çalışma olmadığından karşılaştırılamamıştır.

Çalışma gruplarının kendi aralarında adezyon yaygınlığının azaltıcı etkileri istatistiksel olarak farklılık göstermemiştir. Bu sonuca göre DMAH ve rapamisin adezyon yaygınlığını azaltmada birbirine üstünlük göstermemektedir. Ayrıca birlikte kullanımları da sinerjistik bir etki oluşturmamaktadır. DMAH'nın diğer bazı adjuvanlarla birlikte kullanımında sinerjistik etki oluşabileceği birçok çalışmada gösterilmiştir. (50,88,94)

Araştırmamızda total adezyon skorları değerlendirildiğinde kontrol grubuna göre çalışma gruplarında istatistiksel olarak daha düşük değerler saptanmıştır. Çalışma grupları total adezyon skoru yönünden kendi aralarında kıyaslandığında ise istatistiksel olarak anlamlı farklılık gözlenmemiştir (Tablo 6).

DMAH'nın total adezyon skorunu azalttığına dair deneysel çalışmalar literatürde yer almıştır (91, 95). Bu yayınlardaki bulgular bizim çalışmamızdaki ile benzerlik göstermektedir. Heparin ve DMAH'nin total adezyon skorlarını azaltmadığına dair de yayınlar bulunmaktadır (96-98) .

Rapamisinin total adezyon skorunu azalttığına dair çalışmalar bulunmaktadır (89,90).

Araştırmanın sonuçları bunlardaki bulgularla benzerlik göstermektedir. Akbaba'nın (89) çalışmasında da farklı adezyon skor klasifikasyonu kullanılmasına rağmen total adezyon açısından kontrol grubuna göre önemli düzeyde önleyici etki saptanmıştır.

DMAH ve rapamisinin kombine kullanımında total adezyon skoru kontrol grubuna göre önemli derecede düşük bulunurken sinerjistik etki saptanmamıştır. Tek başlarına kullanıldıklarındakine nazaran daha etkili adezyon önleyici etki sağlamamışlardır.

Böyle bir kombinasyon daha önce yapılmadığından tartışma da mümkün olmamıştır.

Deneysel çalışmamızda kullandığımız DMAH enoksaparindir. 4500 dalton ağırlığındadır ve etkisini daha çok faktör Xa ve daha az faktör II ve trombin üzerinden gösterir. Anfraksiyone heparine göre tüm faktörleri etkilemediğinden kanama yapma potansiyeli düşüktür. Plazma proteinlerine de az bağlandığından etkinliği düşük dozlarda olabilmektedir. DMAH'lar tek başlarına veya başka ajanlarla birlikte adezyon önleme amacıyla kullanılmışlardır. Kombine kullandıklarında genellikle diğer ajanların etkisini artırmışlardır (41,45).

Genellikle total adezyon skorunu azalttığı yönünde sonuçlar elde edilmişken aksini iddia eden raporlar da bulunmaktadır.Ayrıca insanlardaki klinik çalışmalarda adezyon önleyici etkiler her zaman doğrulanmamıştır (65,68).

Bizim çalışmamızda DMAH adezyon şiddetinden ziyade adezyon yaygınlığını daha fazla azaltarak total adezyon skorunu kontrol grubuna göre düşük olmasını sağlamıştır.

Postoperatif gelişen vasküler permabilite artışıyla fibrinöz eksüdasyon meydana gelir. 1. günde fagositler yaralanan dokuyu infiltre eder. 3. Günde ise fibroblastlar kollejen liflerini olışturmaya başlar. İnflamatuar cevap eikosanoidlerin ve prostaglandinlerin lokal salınımına bağlıdır (11).

Adezyonun engellenmesinde peritoneal sıvıdaki mediyatörlerin kontrolü amaç edinilmelidir. Bu mediyatörler IL-1α, EGF, IL-6, TNF-α, TGF-β, TGF-α dır. IL-10'un ise adezyonu önlediği düşünülmektedir (17-19).

Rapamisin adezyon fizyopatolojisindeki ilk basamak olan inflamasyon fazındaki sitokin üretimini ve ikinci basamak olan fibroblastik aktiviteyi önleyerek etkili olmaktadır. TGF-β adezyon formasyonunun diğer hücresel mediyatörlerin aktivasyonunda rol alır. Doku iyileşmesinde anahtar rol oynar ve doku fibrozunu tetikler. Peritoneal sıvıda yüksek konsantrasyonda bulunan TGF-β'nın adezyon formasyonunu artırdığı bilinmektedir. Bu nedenle çalışmamızda elde edilen sonuca TGF-β'nın T lenfositlerin aktivasyonun engllenerek makrofaj ve mezotelyal hücrelerden üretiminin engellenmesi yoluyla azalmasında katkısı olabileceği muhtemeldir. İnsan umblikal ven endoteliyal hücreleriyle yapılan çalışmada rapamisinin vasküler endoteliyal büyüme faktörü (VEGF)' de supresyona yol açtığı gösterilmiştir. Ayrıca bu çalışma sonucunda

rapamisinin düşük dozlarda bile endotelyal hücre migrasyonunu engellediği ve proinflamatuar sitokinleri baskılayarak neovaskülarizasyonu durdurduğu gösterilmiştir. Böbrek yetmezliği nedeniyle periton diyalizi uygulanan hastalarda TGF-β'nın peritoneal ekstrasellüler matrikste kollejen I ve III konsantrasyonlarının arttığı ve fibrinolitik sistem aktivasyonun bozulduğu saptanmıştır. TGF-β konsantrasyonun peritoneal fibrozun derecesini belirlemede etkin olduğu söylenebilir (79).

Sonuç olarak deneysel araştırmamızın bulgularına göre DMAH ve rapamisin benzer oranlarda total adezyonu azaltmakta bunu yaparken adezyon şiddetinden daha çok adezyon yaygınlığını azaltarak etkili olmakta, birlikte kullanımlarında ise adezyon şiddeti, adezyon yaygınlığı ve total adezyon skorları değişmemektedir. Her iki ajan için deneysel ve klinik araştırmaların devam etmesi başka adjuvanlarla kombine kullanımları denenerek adezyon şiddetini önlemedeki zaafiyetlerinin giderilmesi gerektiği kanısındayız.

6. SONUÇLAR

EÜTF Hakan Çetinsaya Deneysel ve Klinik Araştırma Merkezin'de (DEKAM) yapılan " **Deneysel uterin horn adezyon modelinde düşük molekül ağırlıklı heparin ile rapamisinin karşılaştırılması**" isimli çalışmamızın sonuçları şunlardır;

1- DMAH ve rapamisin tek veya kombine kullanımlarında adezyon şiddetini kontrol grubundan daha fazla önleyememişlerdir. Mikroskopik skorlar da bu bulguyu desteklemiştir.

2- DMAH ve rapamisin tek veya kombine kullanımlarında adezyon yaygınlığını ve total adezyon skorunu kontrol grubuna göre azaltmışlardır. Ancak , DMAH, rapamisin ve bunların birlikte kullanıımı aynı skorlar açısından kendi aralarında karşılaştırıldığında ise istatistiksel olarak fark gözlenmemiştir.

KAYNAKLAR

1. Liakakos T, Thomakos N, Fine PM, Dervenis C, Young RL. Peritoneal adhesions; etiology, pathophysiology, and clinical significance. Dig Surg 2001;18: 260-73.
2. Al-Took S,Platt R.Adhesion-related bowel obstruction after hysterectomy for benign conditions.Am J Obst Gyn 1999;180;313-5.
3. ASRM collobaration with the Society of Reproductive Surgeons.Pathogenesis,consequens and control of peritoneal adhesions in **gynecologic** surgery.Fertil Steril 2008;90:144-9.
4. Coleman MG, McLain AD, Moran BJ. Impact of previous surgery on time taken for incision and division of adhesions during laparotomy. Dis Col Rect 2000;43:1297-9.
5. Miller G,Boman J.Etiology of small bowel obstruction. Am J Surg 2000;180: 33-6.
6. Li TC, Cooke ID. The value of an absorbable adhesions barier, intercede in the prevention of adhesions reformation following microsurgical adhesiolysis. Br J Obst Gyn 1994; 101: 335-9..
7. Remah MK. Prevention of postoperative peritoneal adhesions. Eur J Obst Gyn 2010:150;111-8.
8. Metwally M,Watson A.Fluid and Pharmacological agents for adhesion prevention after gynaecological surgery. Cochrane Database Syst Rev 2006;19:1298-312.
9. Kumar S,Wong P.Intraperitoneal prophylactic agents for preventing adhesions and adhesive intestinal obstruction after non-gynaecological abdominal surgery. Cochrane Database Syst Rev 2009;21:CD005080.
10. Renvall SY. Peritoneal metabolism and intra-abdominal adhesion formation during experimental peritonitis. Acta Chir Scand Suppl 1980;503:1-48.
11. Di Zerega GS. Biocemical events in peritoneal tissue repair. Eur J Surg Suppl 1997; 577:10-6.
12. Cheong YC, Laird SM. Peritoneal healing and adhesion formation/ reformation: Hum Reprod Update 2001;7:556-66.

13. Holtz G. Prevention and management of peritoneal adhesions. Fertil Steril 1984; 41:497-507.

14. Mutsaers SE, Whitaker D. Mesothelium regenaration is not dependant on subserosal cells.J Path 2000;190:86-92.

15. Holmdahl L, Ericsson E, Al-Jabreen M, Risberg B. Fibrinolysis in human peritoneum during operation. Surgery 1996;119: 701-5.

16. Holmdahl L, Ericsson E, Ericsson BI, Risberg B. Depression of peritoneal fibrinolysis during operation is a local response to trauma. Surgery 1998;13: 539-44.

17. Rodgers KE, Di Zeregga GS. Function of peritoneal exudate cells after abdominal surgery. J Invest Surg 1993;6: 9-23.

18. Kaidi AA, Nazzal M, Gurchumelidze T, et al. Preoperative administration of antibodies against tumor necrosis factor-alpha (TNF-α) and Interleukin-1 (IL-1) and their impact on peritoneal adhesion formation. Am Surg 1995;61: 569-72.

19. Basoglu M,Kızıltunc A.TNF-alpha and IL-6 in peritoneal adhesion formation.Tr J Med Sci 1998;28:253-8.

20. Store K. Adhesions in gynecologic surgery. Curr Opin Obstet Gynecol 1993;5:322-7.

21. Bennett NT, Schultz GS. Growth factors and wound healing: Part II. Role in normal and chronic wound healing. Am J Surg 1993;166:74-81.

22. Rodgers KE, diZerega GS. Function of peritoneal exudate cells after abdominal surgery. J Invest Surg 1993;6:9-23.

23. Turgut M. Vargel I. Ark. Yara iyilesmesi proçesinin özellikleri ve degisik faktörlerin bu proçes üzerine olan etkileri. Yeni Tıp Dergisi 1995;12:142-9.

24. Saba AA, Godziachvili V, Mavani AK, Silva YJ. Serum levels of Interleukin-1 and Tumor Necrosis Factor-α correlate with peritoneal adhesion grades in humans after major abdominal surgery. Am Surg 1998;64: 734-7.

25. Chegini N, Gold LI, Williams RS. Localization of transforming growth factor beta isoforms TGF-beta 1, TGF-beta 2, and TGF-beta 3 in surgically induced endometriosis in the rat. Obstet Gynecol 1994;83:455-61.

26. Williams RS, Rossi AM, Chegini N, Schultz G. Effect of transforming growth factor beta on postoperative adhesion formation and intact peritoneum. J Surg Res 1992;52:65-70.

27. Dwivedi AJ, Kuwajerwala NK, Silva YJ, Tennenberg SD. Effects of surgical gloves on postoperative peritoneal adhesions and cytokine expression in a rat model. J Am Assoc Gynecol Laparosc 2004;11:307-14.

28. Levrant SG, Bieber EJ, Barnes RB. Anterior abdominal wall adhesions after laparotomy or laparoscopy. J Am Assoc Gynecol Laparosc 1997;4:353–6.

29. Operative Laparoscopy Study Group. Postoperative adhesion development after operative laparoscopy: evaluation at early second-look procedures. Fertil Steril 1991;55:700-4.

30. Tulandi T, Murray C, Guralnick M. Adhesion formation and reproductive outcome after myomectomy and second-look laparoscopy. Obstet Gynecol 1993;82:213–15.

31. Roset E, Boulvain M, Irion O. Nonclosure of the peritoneum during caesarean section: long-term follow-up of a randomised controlled trial. Eur J Obstet Gynecol Reprod Biol 2003;108:40–4.

32. Cheong YC, Bajekal N, Li TC. Peritoneal closure To close or not to close. Hum Reprod 2001;16:1548–52.

33. Lyell DJ, Caughey AB, Hu E, Daniels K. Peritoneal closure at primary cesarean delivery and adhesions. Obstet Gynecol 2005;106:275–80

34. diZerega GS. Use of adhesion prevention barriers in ovarian surgery, tubalplasty, ectopic pregnancy, endometriosis, adhesiolysis, and myomectomy. Curr Op Obs Gyn 1996;8:290.

35. diZerega GS, Campeau JD. Use of instillates to prevent intraperitoneal adhesions: crystalloid and dextran. Infertil Reprod Med Clin North Am 1995;5:463.

36. Duffy DM, diZegera GS. Adhesion controversies: pelvic pain as a cause of adhesions, crystalloids in preventing them. J Reprod Med 1996;41:19.

37. Carta G,Cerrone L.Postoperative adhesion prevention in gynecologic surgery with hyaluronic acid.Clin Exp Obstet Gynec 2004;31:39-41.

38. Rosenberg SM, Board JA. High molecular weight dextran in human infertility surgery. Am J Obstet Gynecol 1984;148:380.

39. Magyar D, Hayes M, Spirtos J, et al. Is intraperitoneal dextran 70 safe for routine gynecologic use. Am J Obstet Gynecol 1985;152:198.

40. Al Jaraudi D, Tulandi T. Adhesion prevention in gynecologic surgery. Obstet Gynecol Survey 2004;59:360-7.

41. Tayyar M,Turan R.Ayata D.The use of anmiotic membrane plus heparine to prevent postoperative adhesions in the rabbit.Tokai J Exp Clin Med 1993;18:57-60.

42. Haney AF, Doty ED. Murine peritoneal injury and de nevo adhesion formation caused by oxidized-regenerated cellulose but not expanded polytetrafluoroethylene. Fertil Steril 1992;57: 20-8.

43. Oncel M, Remzi FH, Senagore AJ, Connor JT, Fazio VW. Comparison of a novel liquid (Adcon-P) and a sodium hyalurinate and carboxymethylcellulose membrane (Seprafilm) in postsurgical adhesion formation in a murine model. Dis Colon Rectum 2003;46:187-91.

44. Saravelos HG, Li TC . Physical barriers in adhesion prevetion. J Reprod Med 1996;41:42.

45. Sahin Y, Saglam A. Synergistic effects of carboxymethylcellulose and low molecular weight heparin in reducing adhesion formation in the rat uterine horn model. Acta Obst Gyn Scand 1994;73: 70-3.

46. Fazio VW, Cohen Z.Reduction in adhesive small-bowel obstuction by seprafilm adhesion barrier after intestinal resection.Dis Colon Rectum 2006;49:1-11.

47. Reid RL, Hahn PM, Spence JE, et al. A randomized clinical trial of oxidized regenerated cellulose adhesion barrier(Interceed,TC7) alone or in combination with heparin. Fertil Steril 1997;67:23.

48. Hockel M, Ott S.Prevention peritoneal adhesion in the rat with sustained intraperitoneal dexamethasone delivered by a novel therapeutic systems.Ann Chir Gyn 1987;76:306-13.

49. Replogle RL, Johnson R, Gross RE. Prevention of postoperative intestinal adhesions with combined promethazine and dexamethasone therapy experimental and clinical studies. Ann Surg 1966;163: 580-8.

50. Tayyar M, Basbug M.The effects of intraperitoneal piroxicam and low molecular weight heparin in prevention of adhesion reformation in rat uterine horn.Res Exp Med 1999;198:269-75..

51. Kapur BML, Gulait SM, Talwar JR. Prevention of reformation of peritoneal adhesions. Effect of oxyphenbutazone, proteolytic enzymes for carcia papaya and dextran. Arch Surg 1972;105: 7611-4.

52. Guvanal T,Cetin A.Prevention of postoperative adhesion formation in rat uterin horn model by nimesulide; by selective COX-2 inhibition.Fertil Steril 2001:16:1732-5.

53. Yetkin G, Uludag M, Citgez B,et al. Prevention of peritoneal adhesions by intraperitoneal administration of vitamin E and human amniotic membrane. Int J Surg 2009;7:561-5.

54. Corrales F,Corrales M.Preventing intraperitoneal adhesions with vitamin E and sodium hyaluronate/carboxymethylsellulose.A comperative study in rats. Acta Cirurgica 2008;122:102-86.

55. Dunn RC, Steinleitner AJ, Lambert H. Synergistic effect of intraperitoneally administered calcium channel blockade and recombinant tissue plasminogen activator to prevent adhesion formation in an animal model. Am J Obstet Gynecol 1991;164:1327-30.

56. Confino E, Friberg J, Vermesh M, Thomas W, Gleicher N. Effects of progesterone on postoperative adhesion formation in hysterectomized rabbits. Int J Fertil 1988;33:139-42.

57. Bahadır I, Oncel M, Kementi M. Intra-abdominal use of taurolidine or heparin as alternative products to an antiadhesive barrier(seprafilm) in adhesion prevention: an experimental study on mice. Colon Rectum 2007;50:2209.

58. Baron S, Tyring SK, Fleishmann WR Jr, et al. The interferons mechanisms of action and clinical applications . JAMA 1991;266:1375-83.

59. Ozcelik B,Serin I,Basbug M,et al. Effect of melatoninin the prevention of postoperative adhesion formation in a rat uterin horn model. Hum Rep 2003;18:1703-6.

60. Schindler A.GnRH agonists for prevention of postoperative adhesions: an overview.Gyn End 2004;19:51-5.

61. Batukan C, Ozgun MT, Basbug M,et al. Sildenafil reduces postoperative adhesion formation in a rat uterine horn model. Eur J Obst Gyn 2006;135:183-7.

62. Aytan H, Caliskan A.A novel antibiotic, linezolide, reduce intraperitoneal adhesion formation in the rat uterine horn model. Acta Obst Gyn Scand 2009;88:781-6.

63. Rodgers KE, Girgis W.Reduction of adhesion formation by intraperitoneal administration of a recombinant Hirudin analog. J Invest Surg 1996;9:385-91.

64. Altun Ö, Tayyar AT, Tayyar A, Özgün T, Öztürk F, Tayyar M. Sıçanlarda oluşturulan deneysel uterin horn adezyon modelinde düşük molekül ağırlıklı heparin ile oktreotid'in karşılaştırılması. Cumhuriyet Med J 2012;34: 307-313.

65. Florencio Rde S, Baracat EC, Focchi J,De Lima GR. Heparin effect on prevention of pelvic adhesions. Rey Paul Med 1991;109:247.

66. Kaptanoğlu L, Kucuk HF, Yegenoglu A. Effects of seprafilm and heparin in combination on intraabdominal adhesions. Eur Surg Res 2008;41:203.

67. Diamaond MP, Linsky CB, Cunningham T, et al. Synergisitc effects of INTERCEED(TC7) and heparin in reducing adhesion formation in rabbit uterine horn model. Fertil Steril 1991;55:389.

68. Boztosun A, Picak A, Koser MI, et al. Effects of methylene blue, pentoxyphylline and enoxaparin on postoperative adhesion formation and markers of angiogenesis in a rat uterine horn model . Clin Exp Obstet Gynecol 2012; 39:89-95.

69. Kanko M, Ozbudak E, Ozerdem A, et al . Effect of sirolimus in the prevention of adhesions around intraabdominal prosthetic graft. World J Surg 2006;30:1648.

70. Rosa WC, Campos AH, Lima VC. Effect of oral sirolimus therapy on inflammatory biomarkers following coronory stenting. Braz J Med Biol Res 2010;43:786.

71. Alviar CL, Tellez A, Wang M, et al . Low-dose sirolimus-eluting hydroxyapatite coating on stents does not increase platelet activation and adhesion ex vivo. J Thromb Thrombolysis 2012;34:91.

72. Mudumba S, Bezwade P, Takanaga H, et al. Tolerabilility and pharmacokinetics of intravitreal Sirolimus. J Ocul Pharmacol Ther (basımda).

73. Wilkinson JE, Burmeister L, Brooks SV, et al . Rapamycin slows aging in mice. Aging Cell 2012; 11: 675.

74. Chen G, Chen H, Wang C. Rapamycin ameliorates kidney fibrosis by inhibiting the activation of mTOR signaling in interstitial macrophages and myofibroblasts. Plos One 2012;7: 33626.

75. Liu L, Chen L, Chung J, et al . Rapamycin inhibits F-actin reorganization and phosphorylation of focal adhesion proteins. Oncogene 2008;28:4998.

76. Li Z, Chen L, Niu X, et al. Immunomodulatory synergy by combining atorvastatin and rapamycin in the treatment of experimental autoimmune encephalomyelitis. J Neuroimmunol (basımda) .

77. Noh W C, Mondesire WH, Peng J, et al. Determinants of rapamycin sensitivity in breast cancer cells. Clin. Cancer Res. 2004; 10:1013-23.

78. Mita M.M, Mita A, Rowinsky E.K. Mammalian target of rapamycin: a new molecular target for breast cancer; Clin. Breast Cancer; 2003; 4: 126-37.

79. Banasynski LA, Liu CW, Wandless TJ. Characterization of the FKBP, rapamycin, FRB ternary complex. J Am Chem Soc. 2005; 127:4715-21.

80. Pozzetto U, Citterio F, Romagnoli J, et al. Effects of immunosuppresive regimens on plasma level of Transforming Growth Factor-β 1 in renal transplant recipients. Elen degli Art JCR; 2002;34: 1740-2.

81. Cao W, Mohacsi P, Shorthouse R, et al. Effects of rapamycine on growth factor-stimulated vascular smooth muscle cell DNA synthesis. Inhibition of basic fibroblast growth factor and platelet-derived growth factor action and antagonism of rapamycin by FK506. Transplantation; 1995; 59 : 390-5.

82. Mc Alpine JB, Swanson SJ, Jackson M., Whittern DN. Rapamycin-molecular compound. J Antibiotics; 1991;44:688.

83. Nicolaou KC, Chakraborty TK, Piscopio .D, et al. Rapamycin (Chemistry) J Am Chem Soc; 1994; 115:4419.

84. Westin SN, Herzog TJ, Coleman RL. Investigational agents in development for the treatment of ovarian cancer. Invest New Drugs (basımda).

85. Miller G,Boman J.Etiology of small bowel obstruction. Am J Surg 2000;180: 33-6.

86. Linsky CB, Diamond MP, Cunningham T, et al . Adhesion reduction in the rabbit uterine horn model using an absorbable barrier, TC–7. J Reprod Med 1987;32:17–20.

87. Rose J, Jayaraman S, Colquhoun P, et al. Minimal abdominal adhesions after Sepramesh repair of a parastomal hernia. Can J Surg 52:211-2.

88. Basbug M, Aygen E, Tayyar M, et al. Hyaluronic acid plus heparin for improved efficacy in prevention of adhesion formation in rat uterine horn model. Eur J Obstet Gynecol 1998;78:109-112.

89. Akbaba P. Rapamisin'in ratlarda deneysel olarak oluşturulan intraabdominal adezyonların gelişimi üzerine etkisi. Uzmanlık tezi, 2006.

90. Maciver AH, Mccall MD, Edgar RL, et al. Sirolimus drug-eluting, hydrogel-impregnated polpropylene mesh reduces intra-abdominal adhesion formation in a mouse model . Surgery 2011;150:907-15.

91. Turkcapar AG, Ozarslan C, Erdem E, et al. The effectiveness of low molecular weight heparin on adhesion formation in experimental rat model. Int Surg 1995;80:92– 4.

92. Diamond MP, Lisky CB, Cunningham T, et al. Adhesion reformation: reduction by the use of Interceed (TC7) plus heparin. J Gynecol Sum 1991;7:1.

93. Durgakeri PU, Kaska M. Postoperative intraperitoneal adhesion prevention the recent knowledge. Rozhi Chir 2006;85:286.

94. Florencio S, Baracat EC, Focchi J, et al. Heparin effect on prevention of pelvic adhesions. Rev Paul Med 1991;109:247-51.

95. Fukasawa M, Girgis W, diZerega GS. Inhibition of postsurgical adhesions in a standardized rabbit model: II. Intraperitoneal treatment with heparin. Int J Fertil 1991;36:296-301.

96. Dietrich A, Bouzidi M, Hartwing, T et al. Rapamycine and a hyaluronic acid-carboxymethylcellulose membrane did not lead to reduced adhesion formations in a rat abdominal adhesion model. Arch Gynecol Obstet 2012;285: 1603.

97. Perju D, Lupaşcu C. Comperative experimental study of the effect of various locally administered pharmacological agents on the appearance of peritoneal adhesions. 2006;110:116.

98. Reid RL, Hahn PM, Spence JE, et al. A randomized clinical trial of oxidized regenerated cellulose adhesion barrier(Interceed,TC7) alone or in combination with heparin. Fertil Steril 1997;67:23.

T.C.

ERCİYES ÜNİVERSİTESİ

TIP FAKÜLTESİ DEKANLIĞINA

Dr. Ahter Tanay TAYYAR'a ait **"DENEYSEL UTERİN HORN ADEZYON MODELİNDE DÜŞÜK MOLEKÜL AĞIRLIKLI HEPARİN İLE RAPAMİSİN'İN KARŞILAŞTIRILMASI"** adlı çalışma jürimiz tarafından Kadın Hastalıkları ve Doğum Anabilim Dalı'nda Tıpta Uzmanlık Tezi olarak kabul edilmiştir.

Tarih: 30.11.2012

Başkan : Prof. Dr.İpek Müderris İmza

Üye : Prof. Dr. Mehmet Tayyar İmza

Üye: Doç. Dr. M. Tuncay Özgün İmza