T.C.
ERCİYES ÜNİVERSİTESİ
BİLİMSEL ARAŞTIRMA PROJELERİ
KOORDİNASYON BİRİMİ

HONAMLI KEÇİSİ VE KIL KEÇİSİ (KARA KEÇİ) KILLARI ÜZERİNDE MORFOLOJİK İNCELEMELER

TSA-2015-5753

Araştırma Projesi

SONUÇ RAPORU

Proje Yürütücüsü:
Prof. Dr. Ayhan DÜZLER
ERÜ Veteriner Fakültesi / Anatomi Anabilim Dalı

Prof. Dr. Özcan ÖZGEL
Mehmet Akif Ersoy Üniversitesi Veteriner Fakültesi/Anatomi Anabilim Dalı
Yard. Doç. Dr. Aydın ALAN
ERÜ Veteriner Fakültesi/Anatomi Anabilim Dalı
Araş. Gör. İmdat ORHAN
ERÜ Veteriner Fakültesi/Anatomi Anabilim Dalı
Doç. Dr. Özkan ELMAZ
Mehmet Akif Ersoy Üniversitesi Veteriner Fakültesi/Zootekni Anabilim Dalı

Aralık 2016

KAYSERİ

TEŞEKKÜR

"Honamlı keçisi ve kıl keçisi (kara keçi) kılları üzerinde morfolojik incelemeler" başlıklı bu araştırma projesi "TSA-2015-5753" nolu proje olarak ERÜ-BAP tarafından desteklenmiştir. Bu araştırmanın gerçekleştirilmesi için maddi destek veren Erciyes Üniversitesi Bilimsel Araştırma Projeleri Birimi'ne teşekkürlerimi sunuyorum.

İÇİNDEKİLER

	Sayfa No
ÖZET	4
ABSTRACT	5
1. GİRİŞ	6
2. GENEL BİLGİLER	8
3. GEREÇ YÖNTEM	14
4. BULGULAR	16
4.1. Bulbus pili	16
4.2. Scapus pili	20
4.3. Medulla ve Cortex	23
4.4. Germe Çekme Test Sonuçları	25
5. TARTIŞMA VE SONUÇ	28
6. KAYNAKLAR	30
7. EK (Proje Bütçesinin Harcama Tablosu)	32

ÖZET

Yapılan bu araştırma ile Kıl keçisi'nin ve Honamlı keçisi'nin kıl morfolojisi üzerinde çalışma yapılması ile bu iki keçi ırkının kıl yapısı, ırk özellikleri, korteks, medulla, bulbus ve scopus pili'nin makro anatomik, stereo mikroskopik, ışık mikroskopik, SEM ve çekme test sonuçlarının, farklı ve benzer yanlarının ortaya konulması amaçlandı.

Her iki keçi ırkında gözlenen bulbus tiplerine bakıldığında ırk ayrımı bakımından önem taşıyan bir özellik saptanamadı. Honamlı keçisi kıllarının bulbus pili ve scapus pili çaplarının kıl keçisi kıllarından daha fazla olduğu tespit edildi. Bu fark cortex ve medulla ölçümlerinde de belirgin şekilde Honamlı keçilerinde yüksek bulunmuştur. Çekme-test uygulamasında maksimum uzama ve maksimum kuvvete dayanma konusunda en güçlü kıllar Honamlı keçisine aittir. Ortalama esneme değerine bakılınca Kıl keçilerinin kıllarının esnekliğinin daha fazla olduğu görülmüştür.

ABSTRACT

Aim of this study, the study of hair morphology of bristle gum and honam fleece showed that the hair structure, race characteristics, cortex, medulla, bulbus and scopus pili of these two goat breeds were macro anatomic, stereo microscopic, light microscopic, SEM and It was aimed to reveal the different and similar aspects of tensile test results.

When it was we looked at the types of bulbs observed in both goat breeds, a characteristic that is important in terms of race discrimination could not be determined. The diameters of the bulbous scapular hair and the scapular hair of honest fleece hairs were found to be greater than those of hair fleece hairs. This difference was also found to be significantly higher in the Honamian goats than in the cortex and medulla measurements. The strongest hairs on the maximum elongation and maximum strength on pull-test application belong to the Honamlı goats. It is looked at the average stretch value, hair bristles have more flexibility.

1. GİRİŞ

Honamlı keçisi, son yıllara kadar Kıl keçisi ırkı içinde kabul edilmekteydi. Ancak günümüzde Honamlı keçisi, Kıl keçisinden farklı morfolojik ve verim özelliklerine sahip olduğu için, ayrı bir ırk olarak kabul görmektedir. Farklı bir ırk olarak tescil edilmesi çalışmaları da sürmektedir. Anatomik fark olarak dikkati çeken önemli özelliklerden biri de kemerli bir burun yapısıdır. Ancak iki ırkın morfolojik özelliklerinin karşılaştırıldığı detaylı bilimsel çalışmalar bulunmamaktadır. Honamlı keçisinin Tarımsal Araştırmalar Genel Müdürlüğü tarafından yeni bir keçi ırkı olarak kabul edilmiş olmasına rağmen bu keçi ırkını tanımlamaya yönelik bilimsel çalışmaya rastlanılmamaktadır. Temmuz 2013'de TUBİTAK ve Mehmet Akif Ersoy Üniversitesi Veteriner Fakültesi bir projeye başlanmıştır. Projede Honamlı keçisinin verim özellikleri ve kıl keçisinden farkı ortaya konmaya çalışılmaktadır. Honamlı keçisi kıl keçisine nazaran et, süt ve kıl verimi yönünden tercih edilmesi gereken bir ırk gibi görünmektedir. Fakat Honamlı keçisi Isparta, Burdur, Antalya, Konya il sınırlarında, Toros dağlarında sınırlı bir alanda yetiştirilmektedir. Oysa kıl keçisi tüm Türkiye'de yaygın olarak yaşamaktadır. Bu lokalizasyonun nedeni tam olarak bilenememektedir. TUİK verilerine göre keçi sayısı ve keçi ürünleri artış göstermektedir. Honamlı ve Kıl keçilerinin örtü kılları, giderek azalmasına rağmen dokumacılıkta, çuval çul, kese, çadır, ip ve halat yapımında kullanılmaktadır. Yaygın olarak saç fırçası, makyaj ve boya fırçaları da yapılmaktadır. Ülkemizde hediyelik eşya (heybe, kilim, farklı dokumalar) yapımında da kullanılmaktadır. Kılın izolasyon kabiliyetleri anlaşıldıkça yeni kullanım alanları da ortaya çıkmaktadır. 2013 yılında kıl üretimi bir önceki yıla nazaran % 37 artmış görünmektedir. Bunda, 2005 yılından itibaren Honamlı ve 2013 yılından sonra Kıl keçisi üretiminin de tarımsal teşvik kapsamına alınmasının payı vardır. Günümüzde hayvan ırklarının melezleme çalışmaları ile verim ve kalite farklılıkları elde edilmeye çalışılmaktadır.

Kılın memeli hayvanlarda tür ve ırk özelliklerini inceleyen, makroskokik ve mikroskobik farklılıklardan yola çıkarak kimliklendirmelerin yapıldığı adli tıp uygulamaları mevcuttur. Fakat uygulanan araştırma metodları sınırlıdır. Çekme-dayanıklılık, scopus, medulla ve korteks ölçümlerinin yapıldığı her hangi bir çalışma bulunmamaktadır. Kıl keçisi kılları hakkında birkaç sınırlı anatomik çalışma mevcut olsa da, dünyada yalnızca ülkemizde

bulunan Honamlı keçilerinde kıl morfolojisi çalışması yoktur. Zengin bir metodoloji oluşturulmaya çalışılmış ve farklı yöntemlerin (Diseksiyon mikroskobu, Işık Mikroskobu, SEM, Autograph, Amscope) bir araya getirilmesi ile bulguların çeşitliliği ve güvenilirliği artırılmıştır.

Yukarıda sözü edilen tüm konular göz önünde bulundurulduğunda; Kıl keçisi'nin ve ayrı bir ırk olarak tescil çalışmaları devam eden Honamlı keçisi'nin kıl morfolojisi üzerinde çalışma yapılması ile bu iki keçi ırkının kıl yapısı, ırk özellikleri, korteks, medulla, bulbus ve scopus pili'nin makro anatomik, stereo mikroskopik, ışık mikroskopik, SEM ve çekme test sonuçlarının, farklı ve benzer yanlarının ortaya konulması amaçlanmaktadır.

2. GENEL BİLGİLER

İntegumentum communae terimi, vücudu kaplayan deri ve deri kökenli kıl, tırnak, boynuz ter bezleri gibi oluşumların tamamını ifade eder (Dursun 2008,Dyce ve ark. 2010). Koruyucu bir bariyer fonksiyonuna sahip olan deri, termoregülasyonda ve çevresel uyarıların iletiminde görevlidir (Pugh ve ark. 2012). Kalınlığı, hayvan türüne, yaşına ve vücut bölgesine göre değişen derideki en önemli epidermoidal oluşum kıldır.

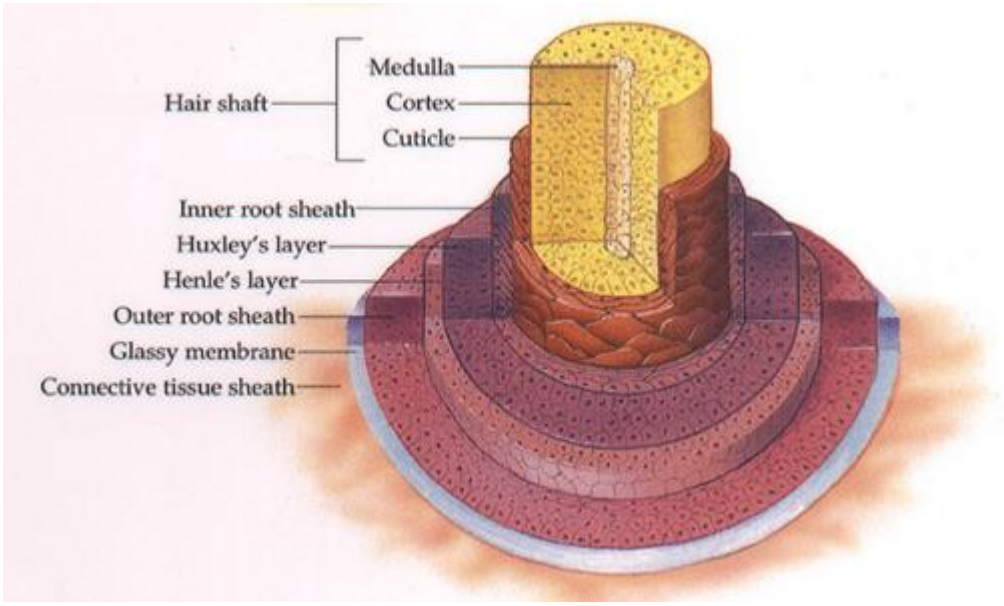

Şekil 1. Kılın morfolojisi.

Kıllar, uçları sivri, silindir şekilli, esnek, ısıyı geçirmeyen (Turan 2006), cornifiye epitel hücrelerinden oluşan (Dursun 2008) yapılardır. Kılın genel yapısı, deri altında kıl kökü (radix pili) ve bunu saran kıl soğanı (bulbus pili) ile deri üstünde kıl gövdesi ve sivri bir apex görünümüyle karakterizedir (Turan 2006, Deedrich ve Koch 2004).

Kıllar genellikle örtü kılları, uzun kıllar ve dokunma kılları olarak üç sınıfta incelenir (Dursun 2008). Keçilerden günümüzde ekonomik öneme sahip kaba üst lif, ince alt lif (keşmir), tiftik (mohair) ve kaşgora olmak üzere dört tip lif elde edilmektedir (Dellal 2001a-b).

Bir kılın yapısında; medulla (core), cortex ve dıştaki cuticle (pullar) ayırt edilebilir. Bu bölümlerin oranlarından ve yapısındaki farklılıklardan kılın orijininin belirlenmesinde yararlanılmaktadır (Dyce ve ark. 2010, Kshirsagar ve ark. 2009, Lungu ve ark. 2007, Bhushan 2010). Kılın kalitesinin belirlenmesinde OFDA gibi özel geliştirilmiş cihazlar yanında kütiküler yüzeyin mikroskobik incelemesi ve son yıllarda daha detaylı yüzey ve iç yapı bilgileri elde edilen elektron mikroskobik çalışmalar yapılmaktadır (Yıldız ve ark. 2004, Wagner ve ark. 2006, Sessions ve ark. 2009).

Kıl, memelilerin derisinde bir folikülden gelişen ince, iplik benzeri bir yapı olarak tanımlanabilir. Çoğunlukla keratinden oluşur, üç morfolojik bölgeye sahiptir; kütikül, medulla ve korteks. Bu bölgeler ve içinde bulunan bazı temel yapılar aşağıdaki şekilde gösterilmiştir.

Kıl,derinin üstünde çıkıntı yapan mil şeklinde bir gövde (scapus pili) ve deri içerisine yerleşmiş bir kök (radix pili)'den oluşur. Radix pili'nin alt ucu genişleyerek bulbus pili'yi oluşturur. Kılın büyümesi bulbus pili'de (papilla'da) olur (Şekil 2). Dış kısmı ölmüş, boynuzlaşmış hücrelerden oluşur. Temel bileşenleri keratin (protein), melanin (pigment) ve az miktarda metalik elementtir. Bu elementler, büyümesi sırasında kıl gövdesinde kalan veya dış ortamdan saç tarafından emilen maddelerdir. (Dursun 2008, Deedrick and Koch 2004, NAV 2012).

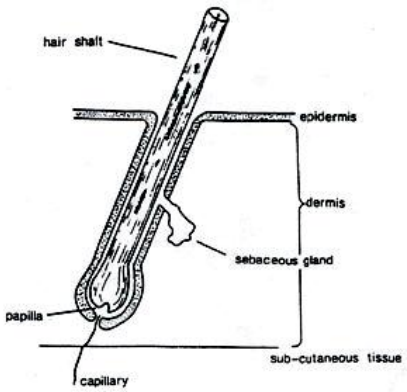

Şekil 2. Kıl kökü kesiti.

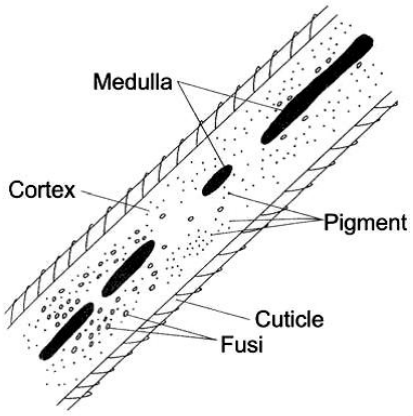

Şekil 3. Kıl kesitindemedulla, korteks ve kütiküla

Medulla en içte bulunan kısımdır ve bütün türlerde bulunmamakla birlikte aynı türün farklı kıllarında da bulunmayabilir. Genellikle kaba ve uzun kıllarda bulunan medulla örtü kıllarında bulunmaz (Turan 2006). Medulla, hayvan türlerine göre farklı özellikler göstermektedir. Birçok araştırmacı medulla'yı sınıflandırmak için farklı yöntemler ve farklı isimlendirmeler kullanmışlardır. Bunların bazıları, devamlı medulla, kesikli medulla,parçalı çift medulla, devamlı çift medulla, boncuklu medulla, üç medulla vakuollü medulla, cellular medulla, multicellular medulla tipleridir (Turan 2006,Deedrich and Koch 2004, Lungu ve ark. 2007, Marinis ve ark. 2006, Sessions ve ark. 2009). Keçilerde ortaya çıkan tabloda ise, kompozisyonu multicellular ve düzensiz unicellular, yapısı çoklu seri ve tek seri, deseni devamlı veya parçalı, iç kenarı tarak şekilli ve düzensiz olarak nitelendirilmektedir (Marinis ve ark. 1993).

Fusiform (iğ) şekilli hücrelerden oluşan korteks (cortex), kılın esas gövdesini oluşturur (Deedrich and Koch 2004). Boya kabul eden ve yumuşak yapılı ortokorteks hücreleri ile boya kabul etmeyen ve sert yapıda porokorteks hücreleri, korteksi oluşturur. Kıla rengini veren pigment maddeleri de kortekste bulunur (Turan 2006). Korteksin genişliği hayvan türlerine göre farklılık göstermektedir. Medulla'nın tipine göre de genişliğinin değiştiğini söyleyen çalışmalar mevcuttur (Marinis ve ark. 2006).

Kütikül kılın en dış katmanını uluşturan bu tabaka kiremit dizisi şeklinde sıralanmış cornifiye hücre plaklarından ibarettir. Kütikül hücreleri de epikütil, ekzokütil ve endokütil olmak üzere üç tabakadan oluşur (Turan 2006).

Kütikülün dış görünüşü üç farklı tipte olmaktadır. Araştırmacılar bu tiplere farklı isimlendirmeler yapmışlardır. Bizim de çalışmamızda kullanacağımız tipleme örneği ise taç kütikül (coronal), dikensi kütikül (spinous) ve katlı-kremit kütikül (imbricate-flattened) görünümlerdir (Şekil 4).

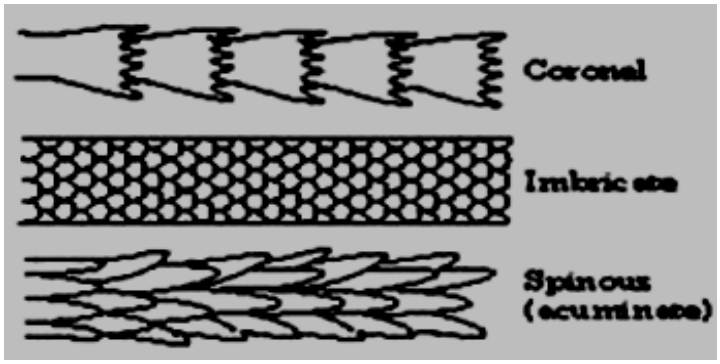

Şekil 4. Kıl kütikül yapısı.

Kütikül tabakası, bu belirtilen tiplerin alt tipleri olarak hayvan türleri arasında çok çeşitli varyasyonlar göstermektedir.

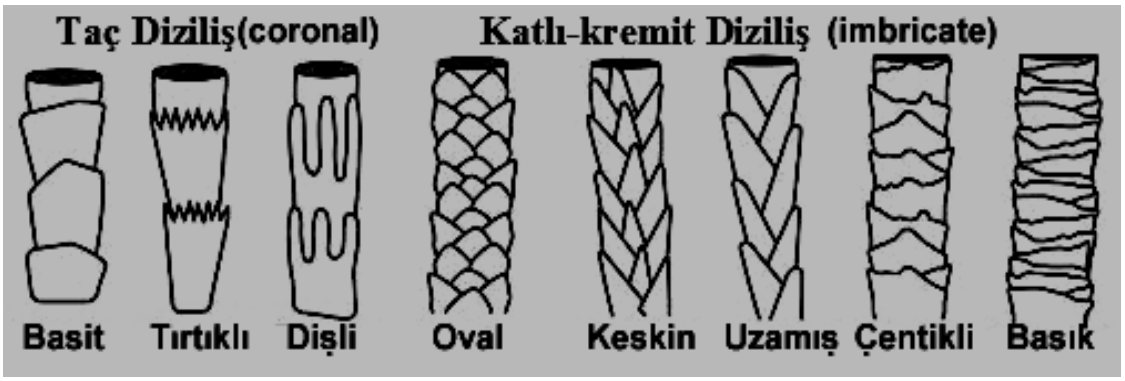

Şekil 5. Hayvan türlerine göre kütikül şekilleri.

Taç kütikül genellikle küçük rodentlerde ve yarasada bulunurken insanlarda nadiren görülür. Dikensi kütikül ise vizonlarda ve fok balığı ile kedilerin örtü kıllarında görülür.Kütikül tabakasını oluşturan pullar ile ilgili Marinis ve ark. 2006'daki çalışmalarında bir sınıflandırma yaparak aşağıdaki tabloyu oluşturmuşlardır.

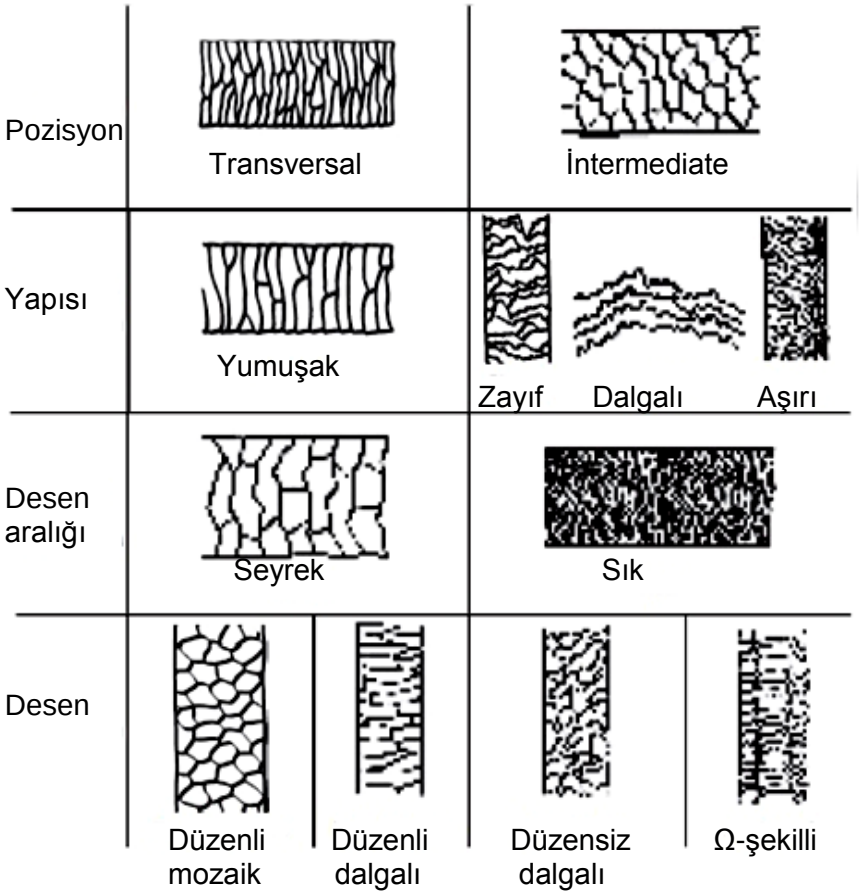

Şekil 6. Keçi kıllarında kütikül tabakası.

Bu tabloya göre keçi kıllarının kütikül tabakasını ise; pozisyonu transversal (enine), pul kenar yapısına göre smooth (pürüzsüz), pul kenarları arasındaki mesafeye göre distant (uzak), pul desenine göre ise regular wave (basit dalgalı) olarak belirlemişlerdir.

Şekil 7. Keçi kıl dış görünüşü.

Honamlı keçisi, son yıllara kadar Kıl keçisi içinde kabul edilmekteydi (Maziar ve Ünal 2011, Tagem 2009). Ancak Kıl keçisinden farklı morfolojik ve verim özelliklerine sahip olduğu için, ayrı bir ırk olarak tescil edilme çalışmaları devam etmektedir (Maziar ve Ünal 2011, Tagem 2009, Elmaz ve ark. 2012b). Böylece, Angora, Kilis, Honamli, Hair ve Norduz olmak üzere Türkiye'de kayıtlı 5 yerli keçi ırkı bulunmaktadır (Tagem 2009, Ağaoğlu 2012).

Honamlı keçisi Akdeniz bölgesinde Toros Dağları etekleri ile Antalya, Konya, Isparta arasında kalan bölgede yetiştirilmektedir. Honamlı keçisinde vücut çoğunlukla siyahtır. Antalya yöresinde yetiştirilen Honamlı keçilerinde alın ve ayaklar beyaz veya kahverengi, vücut ise siyahtır. Bazen gri renkte veya alaca olanlarına da rastlanır. İri yapılı, ince ve uzun vücut yapısına sahiptir. Dikkati çeken önemli özelliklerden biri kemerli bir burun yapısıdır (Maziar ve Ünal 2011, Tagem 2009).

Honamlı keçilerinde canlı ağırlığın 97 kg'a, cidago yüksekliği 91 cm'ye, vücut uzunluğu 93 cm'ye kadar ulaşmaktadır (Maziar ve Ünal 2011). Honamlı keçilerinde kıl verimi ortalama 550 gramdır. Kıl Keçilerinin 90 kg'a kadar canlı ağırlık, 410 g. ortalama üst kaba kıl verimi olduğu bildirilmiştir (Tagem 2009). Bir araştırmada Türkiyenin güney batısında bulunan ve sayısı artan Honamlı keçi ırkının bazı morfolojik ve üretim özellikleri belirlenmiştir. Honamlı keçisinin, ırk özelliklerin korunması ve geliştirilmesi gerektiği rapor edilmiştir (Elmaz ve ark. 2012a, Elmaz ve ark. 2012b).

3. GEREÇ VE YÖNTEM

Çalışmada, Türkiye'nin Akdeniz bölgesi'nde 37° Kuzey enlemi ve 30° Doğu boylamında yer alan Burdur ilindeki keçilerden alınan kıllar kullanılmıştır.Kıl incelemeleri için 12 adet adult erkek kıl keçisi ve 12 adult erkek Honamlı keçisinden yararlanılmıştır. Kıl örnekleri her hayvanda regio interscapularis'ten kökleri ile birlikte alındı. Kalın uzun sert yapılı üst kıllar çalışmada kullanılmıştır.

Işık mikroskobik inceleme de kıllar, üzerindeki toz ve kirden arındırılması için distile su ile hazırlanan sabunlu solusyon ile 1-2 dakika yıkandı. Daha sonra distile su ile 3 kez (3 ayrı kapta) durulandı. Kılların maximum çapı, medullanın maximum çapı ve medullar index (medulla'nın maximum çapı / kılın maximum çapı) değerleri belirlendi.

Koyu renkli ve yoğun pigmentli kıllarda, korteksin opak olmasından dolayı medulla görülemedi. Kılın mikroskobik incelemesi için şeffaflaştırma, renksizleştirme için eterde yıkanan kıllar hidrojen peroxit ve amonyak karışımına daldırıldı. Kıl istenilen şeffaflığa ulaşana kadar içerisinde bekletildi. İçinde hava bulunmasından dolayı medulla görünürlüğünü sağlamak için ksilene konuldu. Böylece boşluklardaki hava ksilen ile uzaklaştırıldı ve medulla da görülebilir hal aldı (Kshirsagar ve ark. 2009, Linacre 2009, Marinis ve ark. 1993). Kıl üzerinde görülebilir hale getirilen tüm anatomik yapılar mevcut ışık mikroskobu (Zeiss primo star) ve stereo mikroskop ile incelendi. Mikroskoba monte edilendigital kamera (ToupCam usb-2.0 10MP) yardımıyla görüntüler bilgisayara aktarıldı. Kamera ile birlikte temin edilmiş olan ölçüm programı uygulaması (ToupView ver.3,5)sayesinde ölçümlemeler yapıldı. Aynı yöntemle kayıt altına alındı ve değerlendirildi.

Diseksiyon mikroskobu altında el becerisi ile kesitler yapıldı. Mikro pens ile tutulan kıllar tek tek mikro bisturi yardımıyla uzunlamasına ya da enine kesilerek hazırlandı. Gerek mikroskobik gerekse scanning elektron mikroskobik incelemelere uygun hale getirildi.

Elektron mikroskobi için, kıllar ve el ile hazırlanan kesitleri özel band ile metal plaka üzerine yerleştirildi.POLARON SC7620 Sputter Coater ile altın-palladium (AU/PD) ile kaplandı. LEİCA LEO 440 marka ve model elektron mikroskop altında çeşitli büyütmeler ile görüntülendi.

Çekme ve kopma kuvveti testi, birim alan dayanıklılığı, kopma kuvveti/çap testleri için hassas uç takılmış Shimadzu AG-X autograph cihazı kullanıldı. Her bir keçiden regio interscapularis bölgesinden alınan 3 farklı kalınlıkta kıl, bulbustan yaklaşık 4 cm mesafeden, 10 adet Honamlı ve 10 adet Kıl keçisinden toplam 60 adet test sonucu raporlandı. Hayvanlardan 9 farklı bölgeden alınan kıllar da çekme testi uygulanarak karşılaştırıldı. Çekme gerdirme testleri 2 mm/dk, 5mm/dk ve 10 mm/dk olarak üç farklı hızda denendi. Bunlardan 2 ve 10 'luk hızlar aşırı uzama ya da ani kopmalara yol açtığından, 5mm/dk olan hız ile daha sağlıklı sonuçlar alındı.

4. BULGULAR

Honamlı ve kıl keçisinin kıl yapısı, ırk özellikleri, korteks, medulla, bulbus ve scopus pili'nin makro anatomik, stereo mikroskopik, ışık mikroskopik, SEM ve çekme test sonuçları ile, farklı ve benzer yanları ortaya konulmaya çalışıldı.

İki farklı keçi ırkından toplam 24 hayvanın cidago bölgesinden her birinden en az 20 adet kıl numunesi alınmıştır. Aynı hayvana ait kıl numunelerinde bile kıl kalınlıkları ve uzunluklarının birbirinden farklı olduğu görüldü. Fakat ortalama değerleri göz önüne alındığında kıl keçisinin kıllarının Honamlı keçilerininkinden daha ince olduğu belirlendi.

4.1. Bulbus pili

Kılların deri içerisinde yer alan ve şekilleri farklı olmakla birlikte genişleme gösterdiği bölümü olduğu tespit edildi. Genişleme yaptığı, bunun yanında yassılaşma da gösterdiği saptandı. Bu yassılaşmanın oval, yassı oval karakterde olduğu görüldü (Şekil 8).



Şekil 8. Honamlı keçisi bulbus pili kesiti. (Oval formda)

Bulbus pili çaplarının honamlı ve kıl keçisinden alınan hemen her kıl örneğinde 0.05 mm den 0.1 mm'ye kadar kıl çapından fazla olduğu belirlendi. Ancak bulbus pili şekillerinin farklılık gösterdiği saptandı. Düz kalınlaşma, boğumlu kabartı, kabartı, kıvrılmış, kanca, sivrilen kabartı gibi çok çeşitli görünümlere sahip olduğu gözlendi (Şekil 9 ve 10).



Sivrilerek yassılaşmış

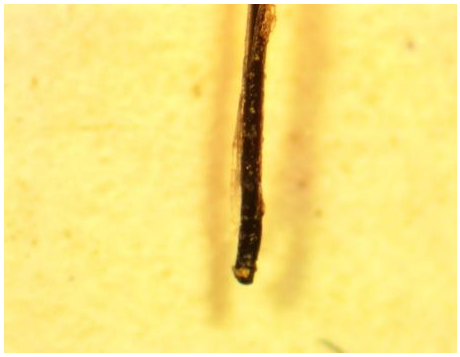

Düz kalınlaşmış

Kıvrılarak yassılaşmış

Boğumlu kabartı



Kabartı



Sivri uçlu hafif kıvrılmış

Kanca şeklinde kıvrılmış ve çatallanmış

Şekil 9. Kıl keçisinde farklı bulbus pili şekilleri.



Düz kalınlaşmış



Yassılarak kalınlaşmış



Yassı kıvrık



Boğumlu kabartılı

Kabartı

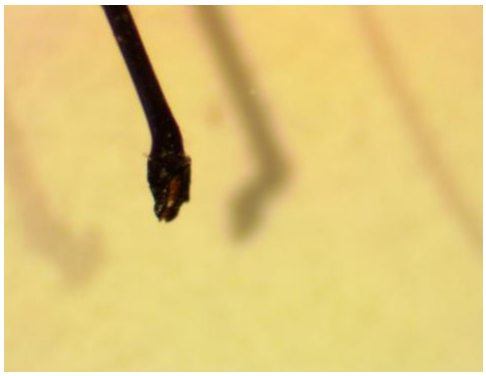

Oval kabartı



Tam kıvrılmış

Şekil 10. Honamlı keçisinde farklı bulbus pili şekilleri.

Yapılan ölçümlerde bulbus'un kıl keçilerinde alınan örneklerde ortalama 0,15 mm (0.08-0.20) çapa sahip olduğu belirlendi. Aynı bölüm için Honamlı keçisinde çap ortalaması 0.18 mm (0.09-0.22) olarak hesaplanmıştır. İstatistiksel olarak anlamlı olmasa da aralarında bir çap farkı saptanmıştır. Honamlı keçisinin bulbus pili'leri daha büyük çapa sahiptir. Şekil yönünden bakılırsa bulbus pili yapıları her iki keçi ırkının da gösterilen bütün bulbus tiplerine sahip olduğu gözlendi. Fakat kanca tipi farklı oranda kıvrılmış bulbus pili yapısına kıl keçilerinde daha sık rastlandı.

Kılların renksizleştirilmesinde kullandığımız yöntemler sonrasında, kılların bulbus'una ait farklı şekiller yerini düz bir kalınlaşmaya bıraktı. Bir başka değişle kılların farklı bulbus yapıları ortadan kalktı ve şekil 11'deki gibi bir görünüm şekillendi. Bu durum hem Honamlı hem de Kıl keçilerinde tüm kıl numunelerinde aynıydı.

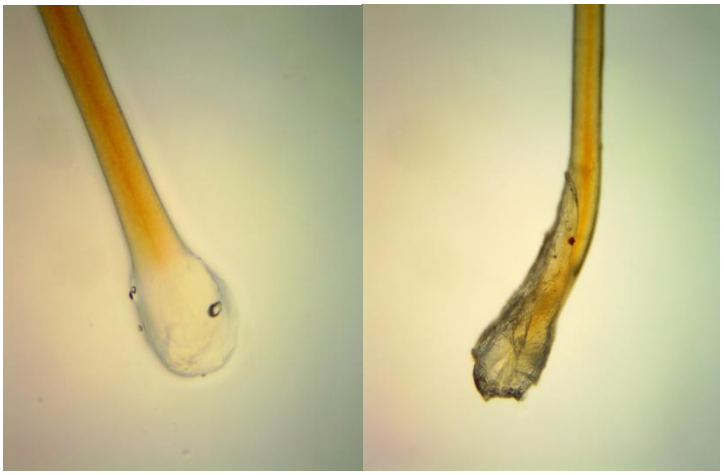

Şekil 11. Honamlı keçisinde bulbus pili (şeffaflaştırılmış-20X).

Bulbus pili'nin sem görüntülerinde scopus pili'den yapısal olmasa da belirgin bir kalınlaşma ile ayrıldığı kalınlaşmanın kıl kökünün ucuna doğru azalarak yani sivrilerek sonlandığı gözlendi. En kalın olduğu kısmında Honamlı keçilerinin kıllarında bulbus pili çapının 0.22 mm'ye kadar ulaştığı örneklere rastlanırken kıl keçilerinde bu ortalama değer 0.02 mm daha küçüktü.

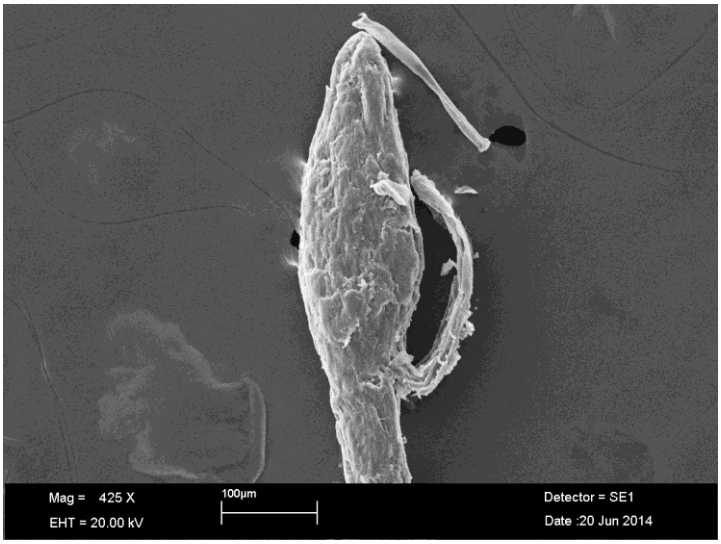

Şekil 12.Kıl keçisinde bulbus pili (SEM-425X).

4.2. Scapus pili

Kıl gövdesinde (scapus pili'de), medulla ve cortex ayırt edildi. Scapus pili'nin dış yüzünde hem Kıl keçisinde hem de honamlı keçisinde kütikül yapısı gözlendi. Çalışmamızda kullandığımız kıl örneklerinde her iki tür için de katlı-kremit kütikül (imbricate-flattened) dizilişi görüldü (Şekil 13, 14 ve 15).

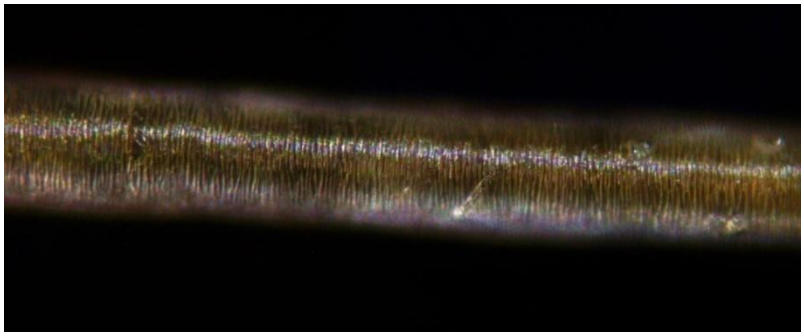

Şekil 13.Kıl keçisinde scapus pili'nin dış görünüşü, kütikül yapısı (Zeiss-40X).



Şekil 14.Honamlı keçisinde scapus pili'nin dış görünüşü, kütikül yapısı (SEM-3750X).



Şekil 15.Kıl keçisinde scapus pili'nin dış görünüşü, kütikül yapısı (SEM-5000X).

Kütikül'ler adeta kiremitler gibi birbiri üzerine binmekte ve dizilmekteydi (Şekil 16 ve 17). İki keçi ırkının kütikül kalınlıkları karşılaştırıldığında Honamlı keçisinin kütikül kalınlığı (ortalama: 0.45 µ) kıl keçisininkinden (ortalama: 0.28 µ) belirgin bir şekilde fazlaydı. Honamlı keçisi kıllarında kütiküller kıl keçisinin kıllarındaki kütiküllerden yaklaşık iki kat daha kalındı.



Şekil 16.Honamlı keçisinde scapus pili'nin dış görünüşü, kütikül yapısı (SEM-15000X).



Şekil 17.Kıl keçisinde scapus pili'nin dış görünüşü, kütikül yapısı (SEM-12000X).

Scapus pili'nin kesit görüntüleri elde edildi (Şekil 18 ve 19) ve sem, ışık ve diseksiyon mikroskobu yardımıyla farklı yöntemlerle çapları ölçüldü. Yapılan ölçümlerde sem görüntülerinde kıl çapları honamlı keçilerinde ortalama 0.09 mm (0.06-0.11) iken, kıl keçilerinde ortalama 0.08 mm(0.05-0.09) ölçüldü. Kıl keçilerinde scapus pili Honamlı keçilerine göre daha inceydi.



Şekil 18.Kıl keçisinde scapus pili'nin kesit yüzü (SEM-2000X).



Şekil 19.Honamlı keçisinde scapus pili'nin kesit yüzü (SEM-2000X).

4.3. Medulla ve cortex

Kıl kesitlerinin görüntülerinde scapus pili'nin iç kısmında boşluklar ve odacıklar şeklinde bir medulla'nın varlığı dikkat çekmekteydi (şekil 20 ve 21). Gözlenen boşluklar süngerimsi delikli septal plakalarla birbirinden ayrılmaktaydı. Bir kılın uzunluğunun tamamında homojen bir medulla gözlenemedi. Yer yer medullanın boşluklu yapısının kaybolduğu görüldü. Bu bölümlerde spongioz septal yapı hakimdi.

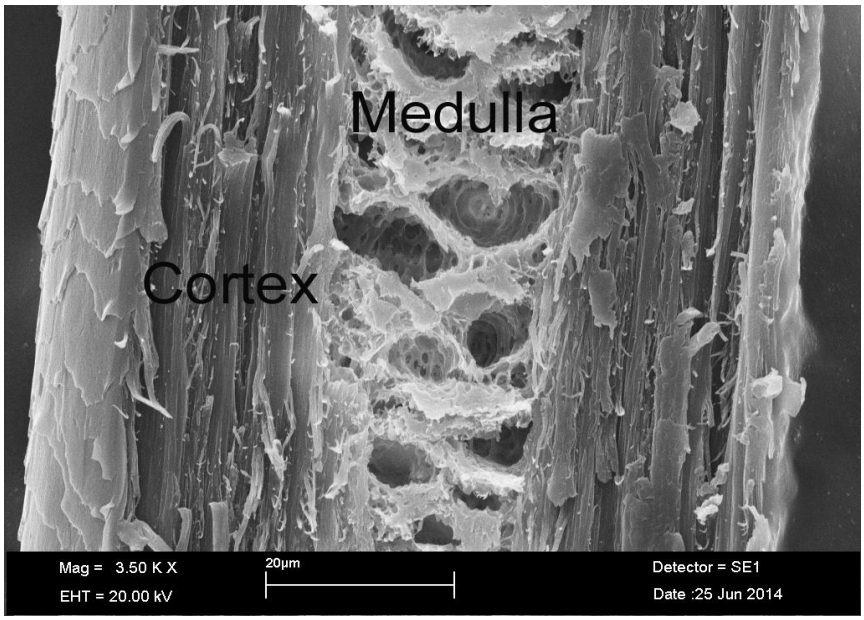

Şekil 20. Honamlı keçisinde scapus pili'nin longitudinal kesiti (SEM-3500X).

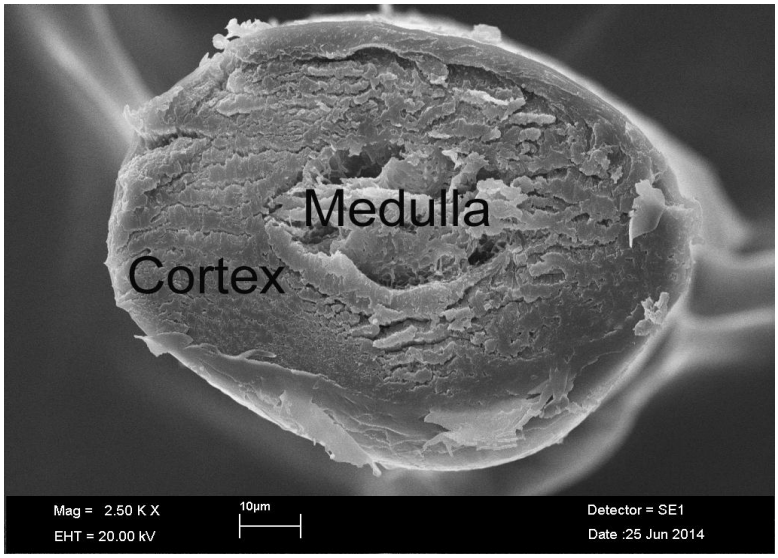

Şekil 21. Honamlı keçisinde scapus pili'nin transversal kesiti (SEM-2500X).

Cortex'te ise lamellar lifli bir yapı mevcuttu (Şekil 22). Medulla'ya nazaran daha kompakt bir yapıda olduğu görüldü. Medulla'ya yaklaştıkça lameller arasındaki sıkı bağlantının gevşediği, iç kesimlerde lamellerin daha gevşek bağlandıkları gözlendi.Kütikül plakaların cortex pili'nin dış yüzüne cıkıca tutunmuş ve düzenli birbiri üzerine gelecek şekilde dizilmiş oldukları görüldü (Şekil 22).



Şekil 22. Kılkeçisinde cortex pili'nin lamelli lifli yapısı (SEM-3500X).

Kütikül plakaların cortex pili'ye tutunması vertical şeritler aracılığıyla olmaktaydı. Sem resimlerinde tespit edilen bu vertical şeritler şekil 23'de gösterilmiştir.



Şekil 23. Kıl keçisinde kütiküllerin cortex pili'ye tutunması (SEM-10000X).

Kılın farklı bölümlerinde kalınlıkları ve birbirine oranları değişmekle birlikte ortalama olarak cortex ve medulla kalınlıkları tespit edildi. Honamlı keçilerinden alınan kıl numunelerinde medulla'nın ortalama 0.023 mm çapında olduğu ve ortalama 0.019 mm kalınlığındaki cortex ile çevrelendiği belirlendi. Kıl keçilerinden alınan kıl numunelerinde ise medulla'nın ortalama çapının 0.018 mm, cortex'in ortalama kalınlığının 0.017 mm olduğu saptandı.

4.4. Germe Çekme Test Sonuçları

Keçilerde 9 farklı bölgeden alınan kıl örneklerine uygulanan germe çekme testlerinde kılların çapları dikkate alındığında istatistiksel olarak farklılık tespit edilemedi. Kalın olanların daha az esnediği fakat daha dayanıklı olduğu saptandı. Regio interscapularis'den alınan örneklerde kaydedilen değerler tablo 1'de verilmiştir. Bu tablo değerlerinden anlaşılmaktadır ki Honamlı keçileri'nin kılları Kıl keçilerinin kıllarına kıyasla germe testine daha dayanıklıdır.Maksimum uzama ve maksimum kuvvete dayanma konusunda en güçlü kıllar Honamlı keçisine ait iken ortalama esnekliğe yani uzama ortalama değerine bakılınca Kıl keçilerinin kıllarının esnekliğinin ya da uzamasının daha fazla olduğu görülmüştür (Şekil 24 ve 25).

İsim Parametreler Birim	Max_Kuvvet Tüm Alan Newton (0.10 Kg-f)		İsim Parametreler Birim	Max_Kuvvet Tüm Alan Newton (0.10 Kg-f)
HE1a	1,35597		K1a	1,14330
HE1b	1,57245		K1b	0,75547
HE1c	2,47765		K1c	1,41605
HE2a	2,60973		K2a	1,26823
HE2b	2,94749		K2b	0,91918
HE2c	1,73330		K2c	0,99707
HE3a	0,58270		K3a	0,77438
HE3b	0,77581		K3b	0,69094
HE3c	0,55695		K3c	0,59811
HE4a	0,89184		K4a	1,60058
HE4b	1,07034		K4b	0,97911
HE4c	0,96130		K4c	1,13948
HE5a	2,18010		K5a	1,03267
HE5b	2,77122		K5b	1,22150
HE5c	2,69620		K5c	0,50831
HE6a	1,38410		K6a	1,07384
HE6b	1,01535		K6b	1,12009
HE6c	1,19670		K6c	1,35724
HE7a	0,89582		K7a	1,19114
HE7b	1,34325		K7b	1,16189
HE7c	0,98976		K7c	1,14902
HE8a	0,89995		K8a	1,20242
HE8b	1,42733		K8b	0,68426
HE8c	0,99278		K8c	1,01852
HE9a	0,71875		K9a	1,08544
HE9b	0,83733		K9b	0,44028
HE9c	0,68267		K9c	1,88907
HE10a	1,13583		K10a	0,99484
HE10b	1,40810		K10b	1,29541
HE10c	0,94954		K10c	0,70079

Tablo 1. Germe-Çekme Testi sonuçları

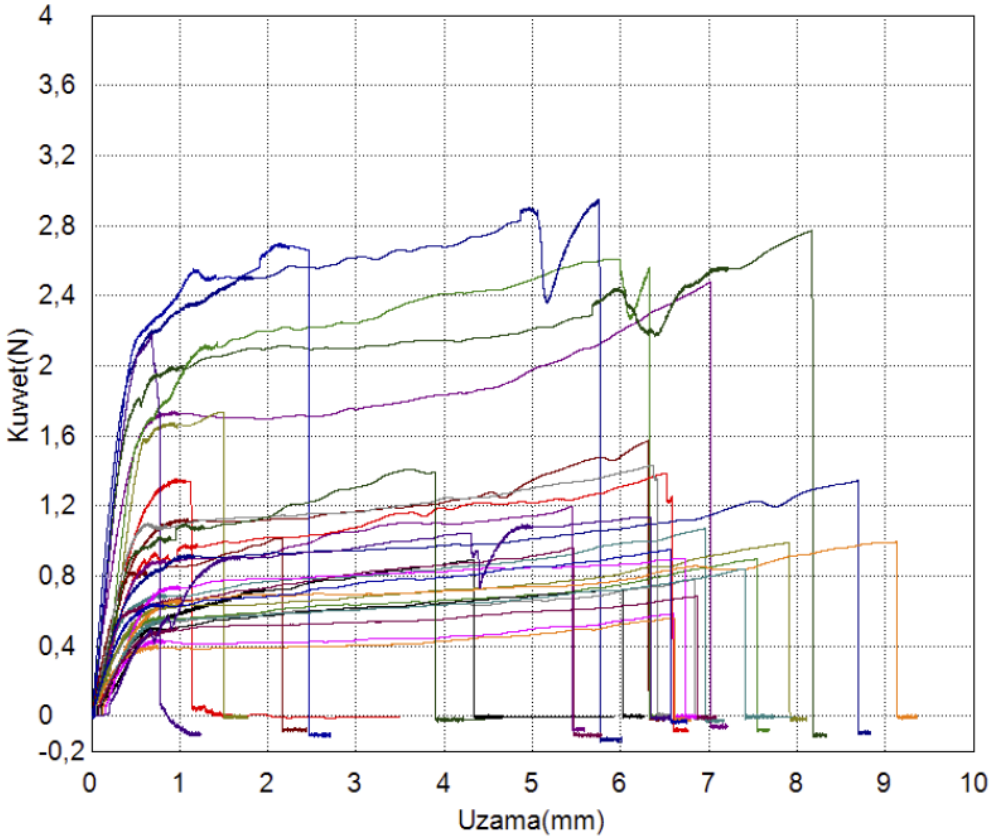

Şekil 24. Honamlı Keçisi Germe Çekme testi grafiği

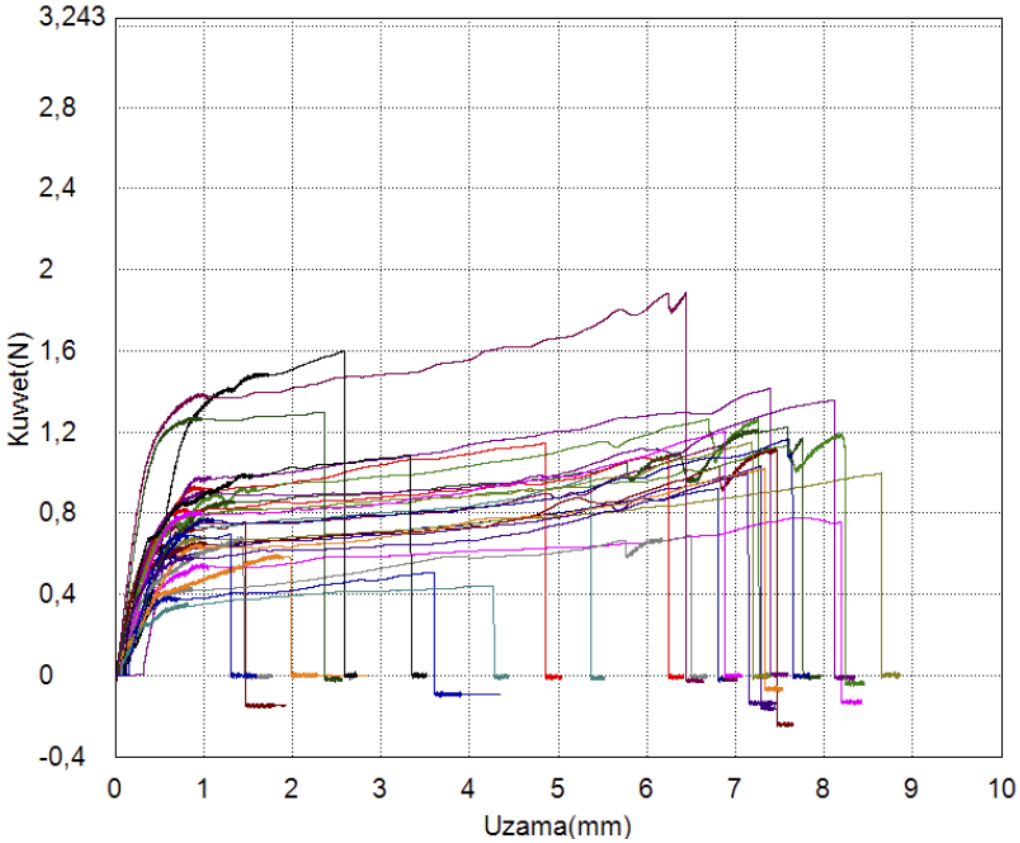

Şekil 25. Kıl Keçisi Germe Çekme testi grafiği

5. TARTIŞMA VE SONUÇ

Kıllar her iki keçi ırkından da kırılmadan alınmıştır. Gözlenen bulbus tiplerine bakıldığında ırk ayrımı bakımından önem taşıyan bir özellik saptanamadı. Ancak farklı tipte bulbus pili yapılarının gözlenmesi kılın deri içerisindeki duruşu ya da örnek alınması sırasında kuvvet uygulanmasından da kaynaklanmakta olabileceği ihtimali akla gelmektedir. Çünkü beyazlatma işlemleri sırasında kimyasallarla muamele edildikten sonra tek tip bulbus pili görülmesi dikkat çekti. Yani bulbus pili lerin benzer ve tek tip olduğu ancak deriden kopartılması sırasında kıvrıldığı ya da uzadığı düşünülmektedir.

Kıl keçilerinde Şengonca (1974) tarafından, omuz bölgesinden alınan kaba üst kılların kalınlığının ortalama 0,044-0,126 mm olduğunu bildirilmiştir. Yaptığımız çalışmada regio interscapularisten alınan kıllarda kalınlık ortalaması, Honamlı keçilerinde 0.09 mm iken, kıl keçilerinde 0.08 mm olarak belirlendi. Kıl keçileri kıl kalınlığı ortalaması literatürle uyumludur. Honamlı keçilerinin kıl kalınlığı ise hem literatürde verilen hem de çalışmamızda belirlenen kıl keçisi kıllarının kalınlıklarından daha fazladır.

Keçilerde vücudun farklı bölgelerinden alınan kıl örneklerinde kalınlıkların da farklı olduğu belirlenmiştir. Uygulanan germe çekme testlerinde kılların çapları dikkate alındığında birim dayanıklığında farklılık olmadığı görülmüştür. Regio interscapularis'den alınan örneklerde kaydedilen değerler göstermiştir ki Honamlı keçileri'ninkılları Kıl keçilerinin kıllarına kıyasla germe testinde daha büyük direnç göstermiştir. Maksimum uzama ve maksimum kuvvete dayanma konusunda en güçlü kıllar Honamlı keçisine aittir. Ortalama esneme değerine bakılınca Kıl keçilerinin kıllarının esnekliğinin daha fazla olduğu görülmüştür. Bu durum bölgeler arasındaki kıl dayanıklılığı ile de uyumludur.

Korteks, medulla, bulbus ve scopus pili'nin ölçülmesi başarı ile gerçekleştirilmiştir. Kesitler (uzunlamasına-longitudinal ve enine-transversal) pürüzsüz ve düzgün olarak alınmıştır. Sem uygulaması kıllar zarar görmeden yapılıp doğru bölgeler fotoğraflandı. Çekme-test uygulamasında kıllar uygun çenelerle, kaydırmadan, kıllar kopana kadar yapıldı. Uuzama, kopma, güç, çap, hız, parametreleriyle kayıt altına alındı. Honamlı ve kıl keçilerinin

kıllarının farklı ve benzer yapısal özellikleri ortaya konularak proje amaçlarındaki başarı parametreleri tam olarak sağlanmıştır.

6. KAYNAKLAR

Agaoglu OK, Ertugrul O (2012): Assessment of genetic diversity, genetic relationship and bottleneck using microsatellites in some native Turkish goat breeds. Small Ruminant Research 105: 53-60.

Bhushan B. (2010): Biophysics of Human Hair, Structural, Nanomechanical and Nanotribological Studies. Pp:1-7. Springer-Verlag, Berlin.

Deedrick DW, Koch SL (2004): Microscopy of Hair Part I: A Practical Guide and Manual for Human Hairs. Forensic Science Communications, 6 (1).

Deedrick DW, Koch SL (2004): Microscopy of Hair Part II: A Practical Guide and Manual for Animal Hairs. Forensic Science Communications, volume 6, number 3.

Dellal G, Eliçin A, Söylemezoğlu F, Erdoğan Z, Arık İ.Z (2001)a: Some Physical Characteristics and Utiliztion of Down Fiber Obtained From Hair Goats. Turkish Journal of Veterinary and Animal Science 25:581-7.

Dellal G, Eliçin A., Erdoğan Z, Söylemezoğlu F., Arık İ.Z (2001)b: Some physical characteristics and utiliztion of down fiber obtained from hair goats. Turkish Journal of Veterinary and Animal Science 25:589-96.

Dursun N (2008): Veteriner Anatomi III, 7. Baskı. S:189-92. Medisan Yayınevi, Ankara.

Dyce KM, Sack WO, Wensing CJG (2010): Textbook of Veterinary Anatomy, 4th Edition. Pp:357-61. Saunders, Missouri.

Elmaz O, Saatci M, Dag B, Aktas AH, Ata A, Gulay MS, Mamak N, Gok B (2012)a: Some descriptive characteristics of a new goat breed called Honamli in Turkey. Trop Anim Health Prod 44:1913–20.

Elmaz O, Saatci M, Mamak N, Dag B, Aktas AH, Gok B (2012)b: The determination of some morphological characteristics of Honamlı Goat and kids, defined as a new indigenius goat breed of Turkey. Kafkas Univ Vet Fak Derg 18 (3): 481-5.

Kshirsagar SV, Singh B, Fulari SP. (2009): Comperative study of human and animal hair in relation with diameter and medullary index. Indian Journal of Forensic Medicine and Pahology, 2(3): 105-8.

Linacre A.(2009): Forensic Science in Wildlife Investigations. Taylor and Francis Group. USA.

Lungu A, Recordati C, Ferrazzi V, Gallazzi D. (2007): Image analysis of animal hair: morphological features useful in forensic veterinary medicine. Lucrari Stiintifice medicina Veterinara. 40:439-46.

Marinis AM, Agnelli P (1993): Guide to the microscope analysis of Italian mammals hairs: Insectivora, Rodentia and Lagomorpha. Bolletino di zoologia, 60(2):225-32.

Marinis AM, Asprea A (2006): Hair identification key of wild and domestic ungulates from southern Europe. Wildlife Biology, 12(3):305-20.

Maziar ALIZADEHASL, Necmettin ÜNAL (2011): Some morphological traits of Kilis, Norduz and Honamlı indigenous goats breeds. Lalahan Hay. Araşt. Enst. Derg. 51(2):81-92

N.A.V.(2012): Nomina Anatomica Veterinaria. 5th. Edition. Pp:155-6. Knoxville.

Pugh DG, Baird AN (2012): Sheep and Goat Medicine. Second Edition. Pp:256-7. Saunders. Missouri.

Sessions BD, Hess WM, Skidmore WS (2009): Can hair width and scale pattern and direction of dorsal scapular mammalian hair be a relatively simple means to identify species?. Journal of Natural History. 43: 489–507.

Şengonca M (1974): Keçi Yetiştirme, Ege Üniversitesi Ziraat Fakültesi Yayınları Serisi No. 222,S:136. İzmir.

TAGEM (2009):Türkiye Evcil Hayvan Genetik Kaynakları Tanıtım Kataloğu. S: 76-83.

Turan SF (2006): Karkas yapısı, kıl morfolojik özellikleri ve yağ asitleri kompozisyonlarına göre et hayvan türlerinin tanınması üzerine bir araştırma. Çukurova Üniversitesi. Fen Bilimleri Enstitüsü. 50-59. Adana.

Yıldız D, Gültiken ME, Bolat D (2004): A scanning elektron microscopic investigation of the mohair in Turkish Angora Goats. Ankara Univ Vet Fak Derg, 51: 225-7.

Wagner RCC, Kiyohara PK, Silveira M, Joekes I. (2006): Electron microscopic observation of human hair medulla. Journal of Microscopy, 226: 54-63.

https://sites.google.com/site/wiggingoutoverhair/penciling-in-details/cute-icle

7. EK

PROJE BÜTÇESİNİN HARCAMA TABLOSU

Onaylanan Bütçesi	:	13379,90 (TL)
Ek Ödenek 1	:	1000 (TL)

ERÜ-BAP tarafından sağlanan toplam bütçe 14.379,90 TL'dir.

Projenin 13.379,90 TL olan bütçesinin; 4.425 TL'lik kısmı demirbaş olan okuler kameranın alınmasında, 7.828 TL'lik kısmı SEM, Au-pd Kaplama ve Germe-Çekme Testleri için ERÜ TEKMER'den hizmet alınmasında, 2.126,90 TL'lik kısmı ise kimyasal ve laboratuar Tüketim malzemelerinin temininde kullanılmıştır.

Ek ödenek faturadaki kdv farklılıklarından kaynaklı fiyat farkının karşılanması için talep edilmiş ve bu farkın kapatılmasında kullanılmıştır.