T.C.
ERCİYES ÜNİVERSİTESİ
BİLİMSEL ARAŞTIRMA PROJELERİ
KOORDİNASYON BİRİMİ

FÖTAL SIÇANLARIN BEYİN GELİŞİMİ VE NESTİN EKSPRESYONU ARASINDAKİ İLİŞKİNİN İNCELENMESİ

Proje No: TSY-12-3948

Proje Türü: Yüksek Lisans

SONUÇ RAPORU

Proje Yürütücüsü:
Prof. Dr. Birkan YAKAN
ERÜ Tıp Fakültesi Histoloji ve Embriyoloji Anabilim Dalı

Araştırmacının Adı Soyadı
Yüksek Lisans Öğrencisi Dilek TÜRKÖZ YALÇINKAYA
ERÜ Tıp Fakültesi Histoloji ve Embriyoloji Anabilim Dalı

Nisan 2015

FÖTAL SIÇANLARIN BEYİN GELİŞİMİ VE NESTİN EKSPRESYONU ARASINDAKİ İLİŞKİNİN İNCELENMESİ

Evaluation of Correlation Between Nestin Expression and Brain Development on Foetal Period Rats

ABSTRACT

Nestin that is enormously produced at central nervous system and somite of rodents in embryonic term, is a intermediar filament and used as a marker of neuroepithelial stem cells. Expression of nestin is higher in brains of developing rat embryos. Expression peaked at the fifteenth day and decreases by development progresses. The goal of the project that determine expression of nestin in brain cells and the change in cell number in different stages of brain development the rats in the fetal period (11, 13, 15, 17, 19 and 21.day) we aimed that contribute to literature by analyzing relationship between brain development of fetal rats and expression of nestin.

ÖZET

Nestin gelişen santral sinir sistemi ve embriyonik dönemde rodentlerin somitlerinde çokça üretilen bir ara filamandır ve nöroepitelyal kök hücrelerin bir belirteci olarak kullanılır. Gelişen fare embriyolarının beyinlerinde nestin ekspresyonu yüksektir. On beşinci günde zirve yapar ve gelişme ilerledikçe ekspresyon azalır. Bu projede fötal dönemdeki sıçanların (11, 13, 15, 17, 19 ve 21.gün) beyin gelişiminin farklı dönemlerinde hücre sayısındaki değişimin ve beyin hücrelerindeki nestin ekspresyonunun belirlenmesi amaçlandı. Bu yolla fötal sıçanların beyin gelişimi ve nestin ekspresyonu arasındaki ilişkiyi inceleyerek bilimsel literatür'e katkıda bulunmayı amaçladık.

I. ÇALIŞMANIN AMACI

Nestin yüksek moleküler ağırlığa sahip bir ara filamandır. Fonksiyonu ve düzenlenişi hakkında çok az bilgi mevcuttur. Nestin, gelişim sırasında fötal ve embriyonik doku çeşitlerinde, çoğalan hücrelerde eksprese olur. Ayrıca yeni oluşan vasküler endotelyal hücreler, çizgili kas, kıl follikülü, karaciğer hücreleri, testis ve diş gibi bazı erişkin kök veya progenitör hücre topluluklarında da eksprese olur. Ancak nestin ekspresyonu koroid pleksus dışında erişkin santral sinir sisteminde çok az seviyede bulunur.

Nestin gelişen santral sinir sistemi ve embriyonik dönemde rodentlerin (kemirgenler) somitlerinde çokça üretilen bir ara filamandır ve nöroepitelyal kök hücrelerin bir belirteci olarak kullanılır. Gelişen fare embriyolarının beyinlerinde nestin ekspresyonu yüksektir. Onbeşinci günde zirve yapar ve gelişme ilerledikçe ekspresyon azalır.

Farklılaşma sırasında normal dokularda nestin, kas dokularında desmin, nöronlarda nörofilamanlar, astrositlerde ise glial fibriler asidik protein (GFAP) gibi dokuya özgü diğer ara filamanlar ile yer değiştirir. İlginç olan nestin ekspresyonunun tamamen farklılaşmış bir organizmada çeşitli rejeneratif ve dejeneratif durumlarda tekrar indüklenmesidir.

Bu projede fötal dönemdeki sıçanların (11, 13, 15, 17, 19 ve 21.gün) beyin gelişiminin farklı dönemlerinde hücre sayısındaki değişimin ve beyin hücrelerindeki nestin ekspresyonunun belirlenmesi amaçlandı. Bu yolla fötal sıçanların beyin gelişimi ve nestin ekspresyonu arasındaki ilişkiyi inceleyerek bilimsel literatür'e katkıda bulunmayı amaçladık.

II. ÇALIŞMANIN YÖNTEMİ

Bu çalışma, **TSY-12-3948** no'lu proje olarak Erciyes Üniversitesi Bilimsel Araştırma Projeleri Birimi tarafından desteklenmiştir ve Erciyes Üniversitesi Etik Kurulu'ndan onay alınmıştır. Bu çalışmada Erciyes Üniversitesi Deneysel ve Klinik Araştırma Merkezinde üretilmiş, erişkin (9 haftalık) 12 adet dişi ve 4 adet erkek Wistar albino sıçanların çiftleşmesinden oluşan 54 adet fötus kullanıldı. Bunlar 9'ar fetustan oluşan 6 gruba ayrılarak ve fetal dönemin 11, 13, 15, 17, 19 ve 21. günlerinde alındılar. Hayvanlar 23 °C'de (+/- 2 °C) ve 12 saat aydınlık/12 saat karanlık periyodunda bakım odalarında izin verilen ölçüde standart besin ve su ile yetiştirildiler. Deneylere başlayıncaya kadar ve döllenmeden sonraki 11 gün süreyle hayvanların etkilenebilecekleri stres en alt düzeye indirildi ve sıçanlar deneylerden önce en azından 1-2 hafta süreyle insan eliyle temas ettirildi. Hayvanların bakım standartları etik kurallara bağlı kalınarak, resmi görevliler tarafından bakımları üstlenildi. Tüm cerrahi operasyonlar 50 mg/kg i.p. sodyum pentobarbital anestezisi altında yapıldı.

Deney çalışma grupları aşağıda gösterildiği gibidir;

1- Döllenmenin 11.günündeki dişi sıçanlardan alınan fetuslar (n=9).

2- Döllenmenin 13.gününde alınan fetuslar (n=9).

3- Döllenmenin 15. günündeki fetuslar (n=9).

4- Döllenmenin 17.günündeki fetuslar (n=9).

5- Döllenmenin 19.günündeki fetuslar (n=9).

6- Döllenmenin 21.günündeki fetuslar (n=9).

Deney protokolü bitirildikten sonra tüm hayvanlar sakrifiye edildi, beyin dokuları hassas bir şekilde çıkarılıp, rutin histolojik yöntemlerle (Tablo 1) takip edildikten sonra parafin bloklara gömülerek muhafaza edilmiştir. Sıçanların beyin dokularından alınan örnekler %10'luk formalin fiksasyonu sonrası rutin takip ile hazırlanmış parafine gömülü dokulardan 5µm'lik kesitler, dökülmemesi için poli-L-lizinle kaplı lamlara alındı. Genel yapıyı gözlemlemek için uygulanan rutin boya hematoksilin-eosin (HE) Tablo 2'de, gösterilmiştir.

İmmünohistokimyasal boyama için %10'luk formalin fiksasyonu sonrası rutin takip ile hazırlanmış parafine gömülü dokulardan 5 µm' lik kesitler alındı. Kesitler dokuların dökülmemesi için poli-L-lizin ile kaplı lamlara alındı. Kesitler 60 C°'lik etüvde 1 saat bekletildikten sonra 15 dakika ksilen ile deparafinize edildi, dereceli alkol serilerinden geçirilip ve rehidrate edilip distile suda yıkandı. Kesitler 1m M sitrat tamponu ile mikrodalga fırında 20 dakika kaynatılarak soğumaya bırakıldı. Dokular fosfat buffer saline (PBS) ile 10 dakika yıkanarak, özgül olmayan boyamaları ve zemin boyamasını en aza indirebilmek için endojen peroksidaz aktivitesi, hidrojen peroksit ile bloke edildi. Kesitler 10 dakika PBS solusyonu ile yıkandı. Primer antikor olarak nestin (Rb X nestin AB 5922 Millipore) kullanıldı. İmmünohistokimyasal boyamada streptavidin-biotin kiti kullanıldı ve avidin-biotin peroksidaz metodu uygulandı. Azalan alkol serilerinden geçirilen dokular 15 dakika ksilende bekletildikten sonra kapatma solusyonu ile kapatıldı. İşlemlerin tamamı oda ısısında ve kesitlerin kurumaması için nemli ortamda gerçekleştirildi. Hazırlanan kesitler Olympus BX 51 araştırma mikroskobu ile incelendi ve fotoğrafları çekildi.

Tablo 2.1: Parafin doku takip yöntemi aşamaları

Sıra	**Yapılan işlem**	**Süre**
1	%10'luk formalin	Bir gece
2	Akarsu	Bir saat
3	% 50'lik etil alkol	Bir saat
4	% 70'lik etil alkol	Bir saat
5	% 90'lık etil alkol	Bir saat
6	% 96'lık etil alkol-I	Bir saat
7	% 96'lık etil alkol-II	Bir saat
8	Absolu alkol-I	Bir saat
9	Absolu alkol-II	Bir saat
10	Ksilen	Bir saat
11	57 ^{0}C'de etüvde eriyik parafin	Bir gece
12	Gömme	

Tablo 2.2: Hematoksilen-Eozin Boyama Yöntemi

Sıra	Yapılan işlem	Süre
1	Ksilen-I	15 dak
2	Ksilen-II	15 dak
3	Absolu alkol-I	10 dak
4	Absolu alkol-II	10 dak
5	% 96 Alkol	10 dak
6	% 80 Alkol	10 dak
7	%70 Alkol	10 dak
8	% 50 Alkol	10 dak
9	Akarsu	5 dak
10	Hematoksilen	7-8 dak
11	Akarsu	5 dak
12	Eozin	4-5 dak
13	Akarsu	5 dak
14	% 50 Alkol	10 dak
15	%70 Alkol	10 dak
16	% 80 Alkol	10 dak
17	% 96 Alkol	10 dak
18	Absolu alkol-I	10 dak
19	Absolu alkol-II	10 dak
20	Ksilen-I	15 dak
21	Ksilen-II	15 dak
22	Kapatma	

III. ÇALIŞMANIN BULGULARI

Işık Mikroskobik Bulgular

Yapılan çalışma sonucunda fetal 11, 13, 15, 17, 19 ve 21.günlerde alınan beyin dokuları HE ile boyanarak incelendi (Şekil 3.1-6). On bir günlük sıçan embriyosunda nöral borunun şekillenmesi Şekil 3.1'de izlenmektedir.

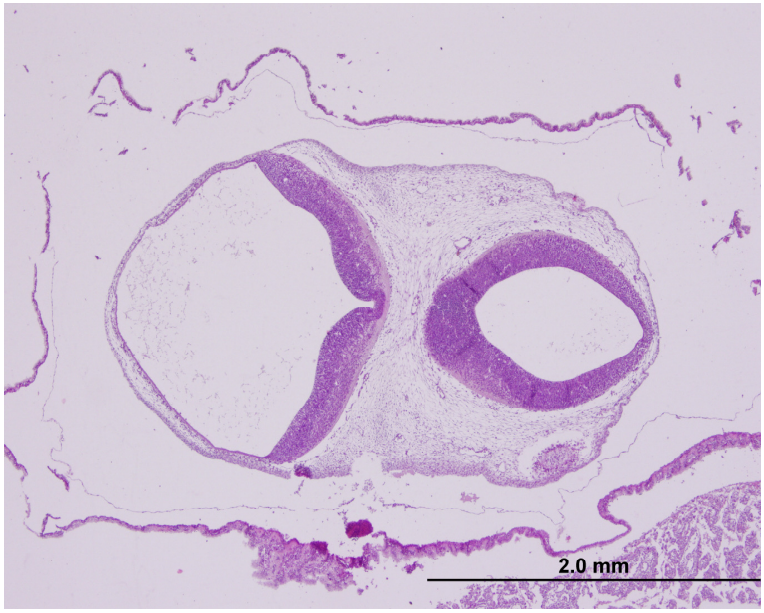

Şekil 3. 1: On bir günlük sıçan embriyosunda nöral boru. Hematoksilen eosin, X4.

On üç günlük sıçan embriyosunda gelişmekte olan primitif beyin keseleri ve medulla spinalis izlenmektedir (Şekil 3.2).

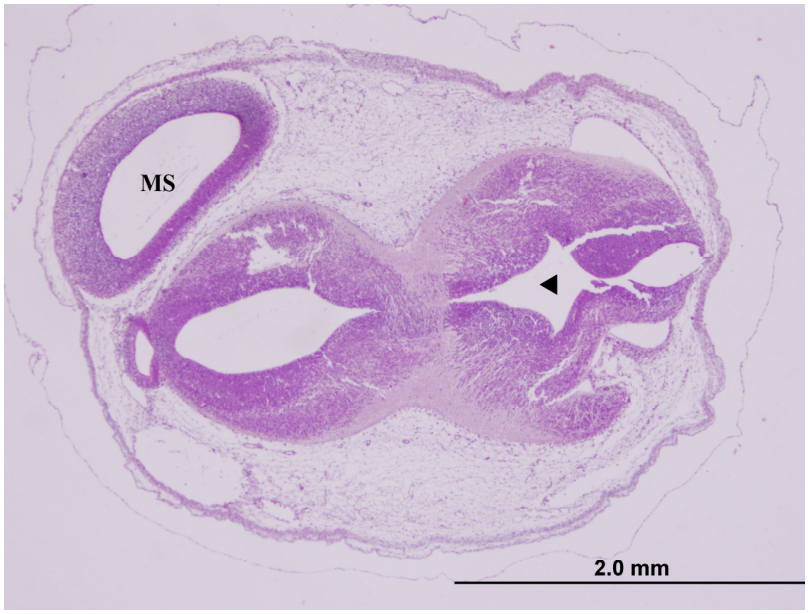

Şekil 3. 2: On üç günlük sıçan embriyosunda gelişmekte olan primitif beyin keseleri (**Ok başı**) ve medulla spinalis (**MS**) izleniyor. Hematoksilen eosin, X4.

On beş günlük sıçan fetusunda beyin keseciklerinde nöroepitelyum kalınlaşma gösteriyordu (Şekil 3.3).

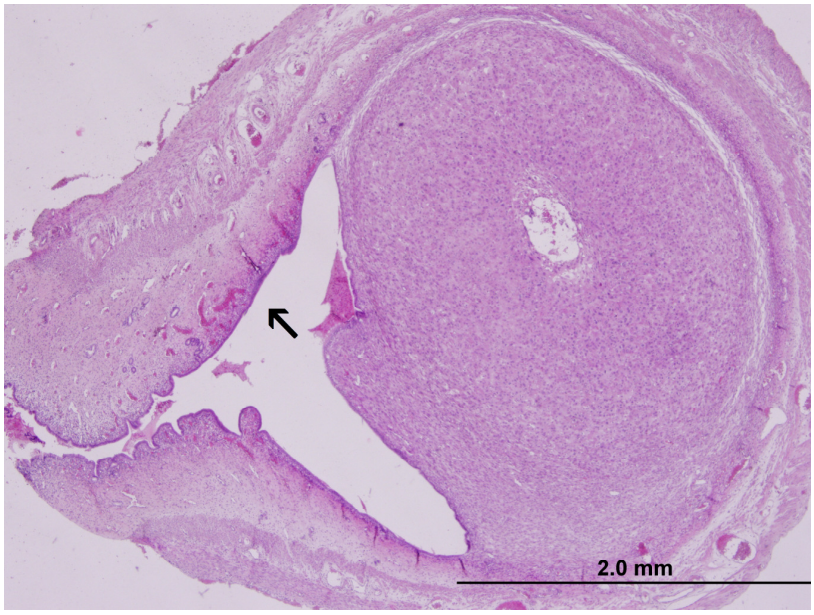

Şekil 3. 3: Gelişimin 15.gününde beyin keseciklerinde kalınlaşma gösteren nöroepitelyum (**ok**) izleniyor. .Hematoksilen eosin, X4.

On yedinci gelişim gününde beynin ileri gelişimi ve lateral ventriküllerin lümeninde pleksus koroideus'lar izleniyordu (Şekil 3. 4).

Şekil 3. 4: Gelişimin 17.gününde beynin ileri gelişimi ve lateral ventriküllerin lümeninde pleksus koroideus'lar (**PK**) izleniyor. Hematoksilen eosin, X4.

Prenatal 19.günde sıçan fetusunda beyin bölgeleri ve gelişen pleksus koroideus gözleniyordu (Şekil 3. 5).

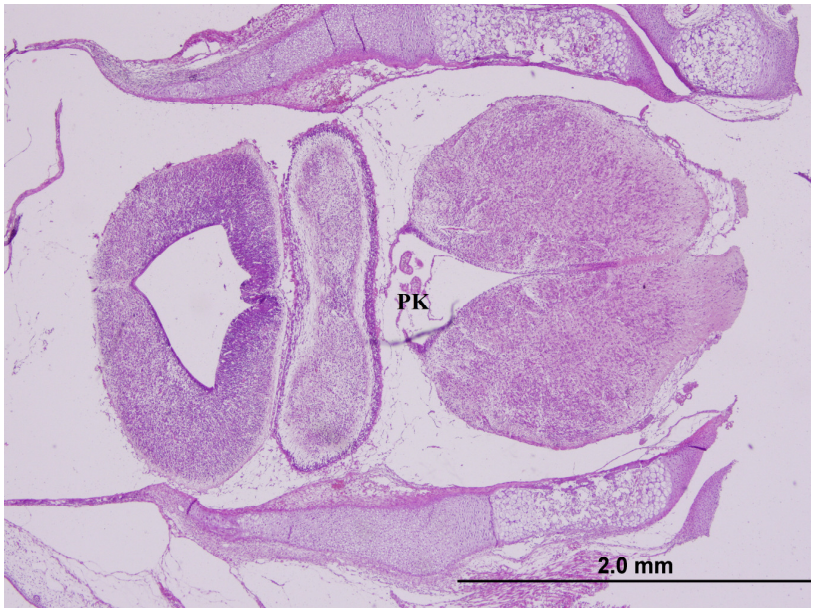

Şekil 3. 5: On dokuzuncu gelişim gününde beyin bölgeleri ve gelişen pleksus koroideus (**PK**) izleniyor. Hematoksilen eosin, X4.

Prenatal 21 günlük sıçan fetusunda ileri gelişen beyin bölgeleri ve medulla spinalis gözleniyordu (Şekil 3.6).

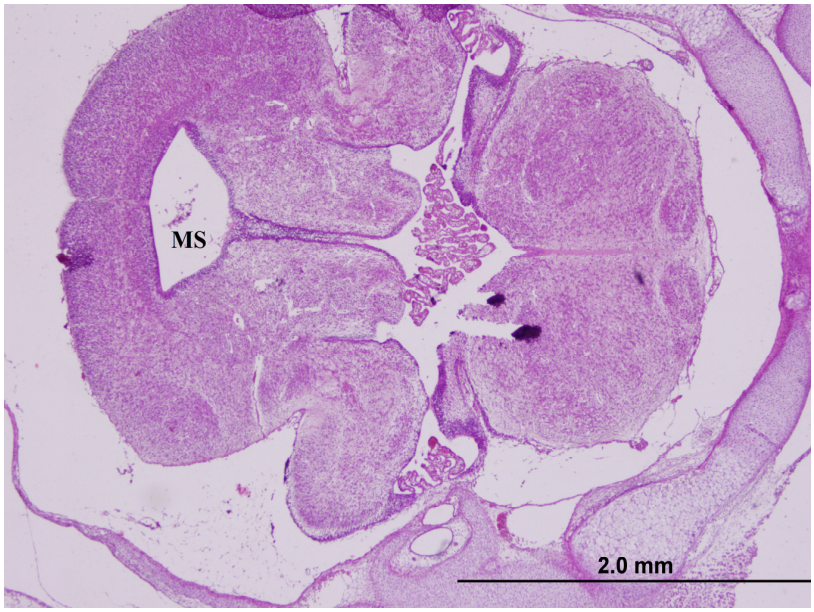

Şekil 3. 6: Gelişimin 21. gününde ileri gelişen beyin bölgeleri ve medulla spinalis (**MS**) izlendi. Hematoksilen eosin, X4.

İmmünohistokimya Bulguları

Fetal 10 günlük sıçanlarda nestin ekspresyonu luminal yüzde belirgin, diğer taraflarda ise sitoplazmik membranöz boyanma (özellikle sentral kanal çevresi) şeklinde izlendi (Şekil 3.7).

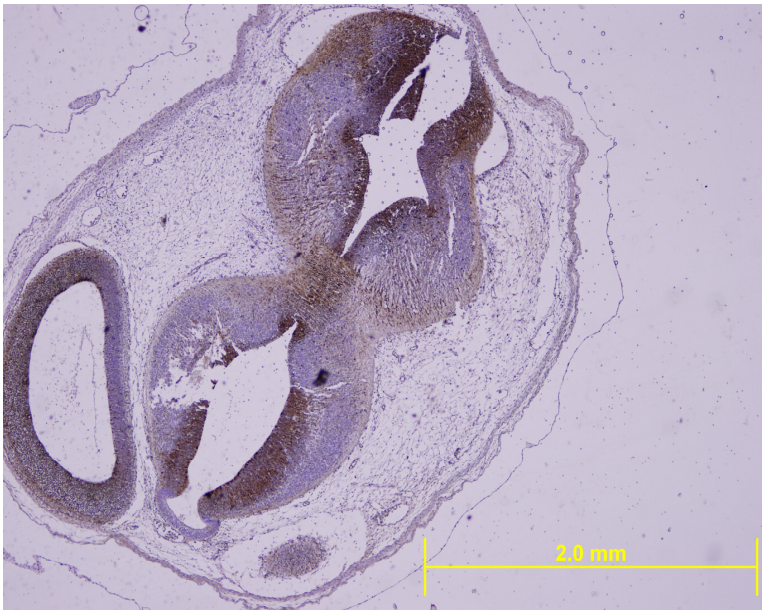

Şekil 3. 7: Gelişimin 10.gününde nestin ekspresyonu izleniyor. İmmünohistokimya, X4.

Fetal 11 günlük sıçanlarda benzer bulgular izleniyordu. On üç günlük sıçan fetuslarında nestin ekspresyonu incelendiğinde boyama yoğunluğu sitoplazmik olarak çok belirgin bir şekilde artış gösterdi. Yine benzer şekilde periventriküler bölgede de ekspresyon, artış gösteriyordu (Şekil 3.8).

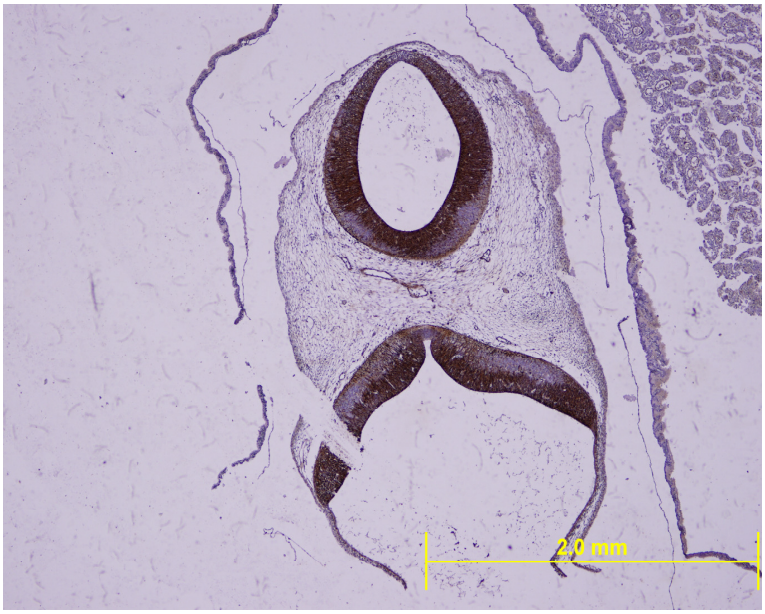

Şekil 3. 8: Gelişimin 13.gününde artmış nestin ekspresyonu izleniyor. İmmünohistokimya,X4

On beş günlük sıçan fetuslarında nestin ekspresyonu total olarak zayıf gözlemlendi (Şekil 3.9).

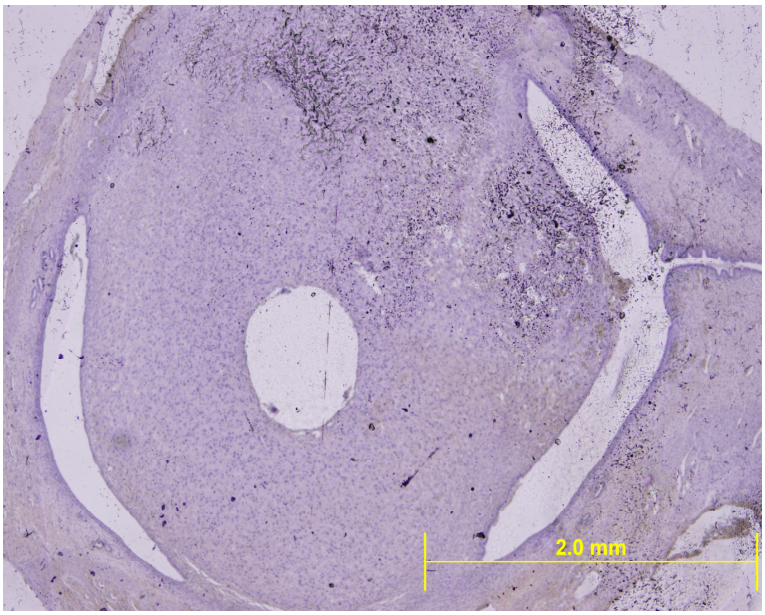

Şekil 3. 9: Gelişimin 15.gününde azalan nestin ekspresyonu izleniyor. İmmünohistokimya, X4.

Fetal 17 günlük sıçanlarda karşılıklı luminal yüzde belirgin bir immün boyanma artışı gözlendi (Şekil 3.10).

Şekil 3.10: Gelişimin 17.gününde luminal yüzde belirgin artış gösteren nestin ekspresyonu (**Ok**) izleniyor. İmmünohistokimya, X4.

Fetal 19.günde boyanma çok belirgin bir biçimde azaldı. Boyanma yer değiştirerek luminal yüzden doku içerisine geçti (Şekil 3.11).

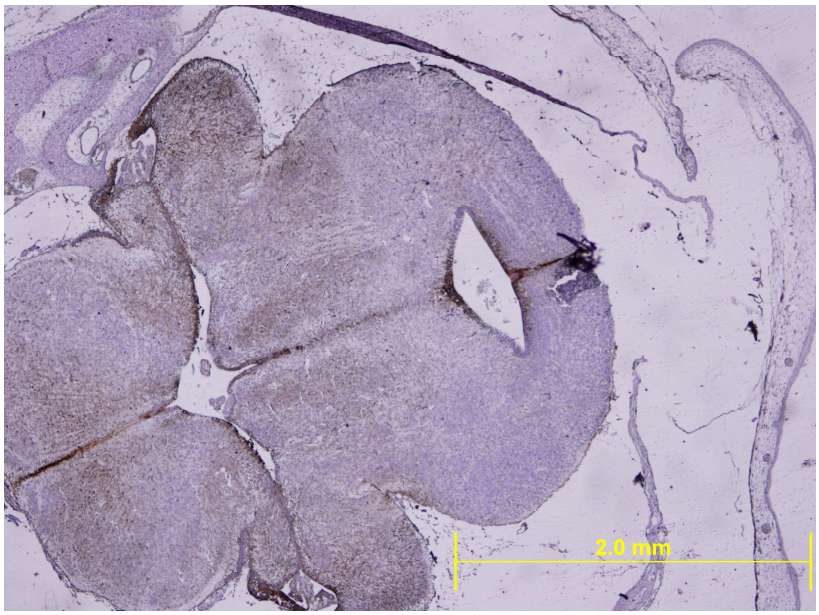

Şekil 3. 11: Gelişimin 19.gününde çok belirgin bir biçimde azalan boyanma izleniyor. İmmünohistokimya, X4.

Yirmi bir günlük fetuslarda nestin ekspresyonu incelendiğinde luminal yüzde boyanma artışı mevcuttu. Epitelden içeri karşı tarafa geçildikçe boyanma artışı gözlemlendi (Şekil 3.12).

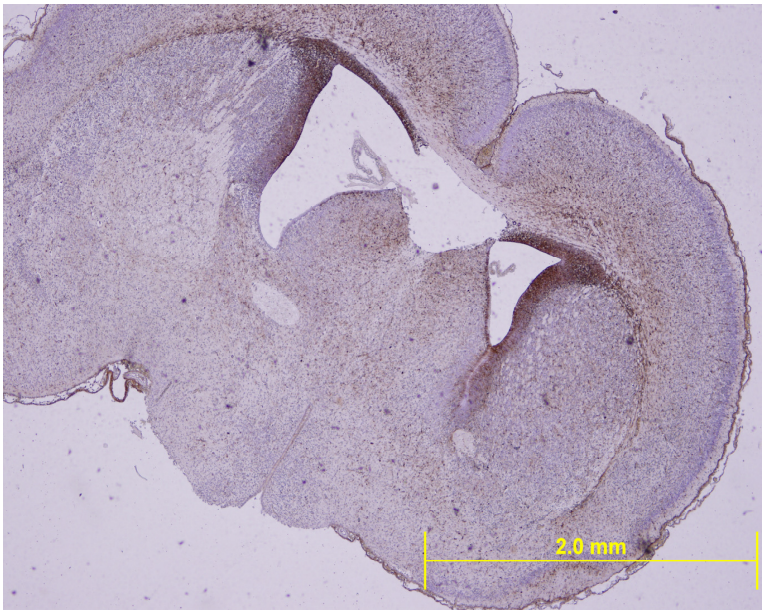

Şekil 3. 12: Gelişimin 21.gününde epitelden içeri karşı tarafa geçildikçe artan bir boyanma izleniyor. İmmünohistokimya, X4.

IV. TARTIŞMA VE SONUÇLAR.

Nestin bir tip VI ara filamentidir. Bu ara filament proteini, sıklıkla sinir hücresinin gelişen radial aksonundan eksprese edilmektedir. Nestin'in ağır (NF-H), orta (NF-M) ve hafif (NF-L) nörofilamentlerini yedi gen kodlamaktadır. Sinir hücrelerinde nestin ve α-interneksin, kas hücrelerinde synemin-α ve desmulin /synemin-β (DNM geninin iki alternatif transkripti vardır) ve keza kas hücrelerinde syncoilin şeklinde bulunmaktadır. Dokularda bu sayılan yapılar heteropolimerler biçiminde yerleşmektedir. Steinert ve ark. nestini homodimerler ve homotetramerler şeklinde gösterdilerse de; in vitro ortamda intermediet filamentler bu şekilde değildir. Karışım halinde nestin, tercihan vimentin ürünleri şeklinde veya karşılıklı kıvrılmış heterodimerler yapmış interneksin tip IV intermediet filamentler şeklinde bulunmaktadır (1).

Nestin gelişim esnasında pek çok hücre tarafından eksprese edilmektedir, ekspresyon genellikle geçicidir ve erişkinliğe kadar kalıcı olmamaktadır. Erişkin organizmasındaki nestin ekspresyonuna bir örnek olarak belki de nestinin en iyi bilinen şekliyle subgranüler zonun nöron prekürsör hücrelerini örnek gösterebiliriz. Nestin bir ara filament olarak gelişimin erken dönemlerinde bölünen hücrelerde santral sinir sisteminde, periferik sinir sisteminde ve kas ile diğer doku hücrelerinde bulunmaktadır. Farklanmayla birlikte nestin alt gruplarına doğru düzenlenmekte ve dokuya özgü ara filament proteinleri şeklinde yerleşmektedir. Nöron ve glial hücre gelişimi sırasında nörofilament ve gliyal fibriler asidik protein (GFAP) şeklinde dokuya özgü ara filamentler olarak yeniden yerleşmektedir. İlginç bir şekilde yaralanmış kas dokusu yenilenmesi ve santral sinir sitemi (SSS) hasarı sonrası gliyal skar dokusu oluşumu

gibi erişkin yaştaki patolojik durumlarda nestin ekspresyonu yeniden bir artış göstermektedir (1).

Sinir sistemi nöral plaktan gelişir. Notokord ve paraksiyal mezoderm, nöral plağa farklılaşmak üzere üzerindeki ektodermi uyarır. Nöral plaktan nöral katlantılar ve nöral tüp oluşur. Nöral tüp SSS'ne farklanır. Nöral krista ise periferik sinir sistemi (PSS) ve otonom sinir sistemi (OSS)'nin büyük bir kısmını yapan hücreleri oluşturur. (2-4).

Çalışmamızda H.E boyanma ile fetal süre ilerledikçe önce nöral boru, sonra sırasıyla primitif beyin keseleri, lateral ventriküller ve pleksus koroideus ile medulla spinalis'in gelişen yapıları izlendi. Fetal 11. günde nestin immün boyanması luminal yüzde belirgin, diğer tarafta ise sitoplazmik membranöz boyanma şeklinde gözlendi. Fetal 13. günde periventriküler bölgede nestin ekspresyon artışı izlendi. Fetal 15. günde, literatürde belirtilen bazı çalışmaların aksine ekspresyonun total olarak zayıfladığı gözlendi. Fetal 17. günde karşılıklı luminal yüzde immün boyanma artışı belirgindi. Fetal 19. günde immün boyanma azaldı ve boyanmanın luminal yüzden doku içerisine geçtiği gözlendi. Fetal 21. günde luminal yüzde immün boyanma artışı izlendi, epitelden içeri karşı tarafa geçildikçe boyanmanın arttığı gözlemlendi.

2013 yılında yapılan bir çalışmada konjenital kalp hastalığı bulunan ve tedaviye dirençli fetuslar kullanılacak şekilde ve yapılan bir protokolla etik kuruldan izin alınmak kaydıyla her grupta 10 fetus olmak üzere 16, 20, 24, 28, 32 ve 36 haftalık olmak üzere 6 gruptan toplam 60 fetustan hipokampus, striatum, subventriküler zon, frontal lob, temporal lob, oksipital ve parietal loblardan alınan örnekler hasat edildi. Nestin pozitif hücreler 4X100 büyültmede hesaplandı. Her bir alandan total 100 preparat rastgele seçilen 10 alandan elde edilen 3 kesit olmak üzere her gruptan 300 alan kullanıldı. Hipokampusta nöronal kök hücreler (NSC) yuvarlak, oval, üçgen veya yıldız biçimliydi. Subventriküler zonda NSC yıldız biçimli, yuvarlak, oval veya mekik şeklindeydi. Striatumda NSC yuvarlak, oval, poligonal veya pleomorfik biçimdeydi ancak hücrelerin çoğu oval biçimliydi. Gebelik yaşına bağlı olmak üzere NSC sayısı şu sırayla giderek azalmaktaydı (en çok hipokampus, subventriküler zon, striatum, frontal lob, temporal lob, parietal lob ve oksipital lob). Herhangi iki bölge arasında NSC sayısı yönünden anlamlı bir farklılık saptanmadı. Yapılan çalışmada artan gebelik yaşına bağlı olarak NSC sayısı azalma gösterdi (5).

Gelişim döneminde beyinciği örten meninkslerin tahrip edilmesi halinde serebellar hipoplazi, nöronların dışarıda yerleşimi (nöronal ektopi) ve granüler hücrelerin toplam sayısında azalma gelişir. Hipokampusta meninkslerin tahrip edilmesi, dentat girusun sekonder malformasyonlarına yol açabilmektedir. Laminin, fibronektin, kollagen tip 4, 15 ve 18 ile heparan sülfat gibi proteoglikan yapılar beynin yüzeyinde, kan damarlarına benzer şekilde

beynin içerisinde yerleşiktir. Bu matriks yapısı anatomik ve fonksiyonel olarak keskin bir ayırıcı yüzey oluşturur, böylece nöronların ve glial hücrelerin bulunduğu beyin parankimi, meninksler ve damarların yer aldığı parankim dışı yapılardan ayrılır. Meninkslerin ultrastrüktürünün de yer aldığı daha ayrıntılı çalışmalarda lamininden zengin ekstrasellüler matriks içerisinde büyüme faktörleri de dikkati çekmektedir. Bunlar FGF-2, ILGF-2, CXCL-12 ve retinoik asittir (6).

Meninkslerde fibroblastlar, perivasküler ve meningeal makrofajlar, mast hücreleri, perisitler, düz kas hücreleri ve endotelyal hücreler gibi farklı hücre topluluklarının bulunduğu tanımlanmıştır. Son zamanlarda interstisiyel hücrelerde telepod adını alan son derece uzun hücresel çıkıntılar içeren ve tenosit adı verilen hücreler tanımlanmaktadır (7). Meningeal fibroblastları belirlemek için fibronektin, vimentin, kondroitin sülfat (CS-56 antikoru) ve retinaldehit dehidrogenaz tip2 gibi belirteçler kullanılır. SSS'deki parankimal reaksiyonlarda akut ve subakut fazlarda meningeal fibroblastların hemen lezyon bölgesine hücum ederek, primer bir rol oynadığı gösterilmiştir. Böylece reaktif astrogliozis adını alan meningeal hücrelerin glial-fibroblast yüzeyini oluşturarak yeni bir bazal lamina meydana getirmesi ve membrana limitansın yeniden şekillenmesi söz konusudur. Bu oluşumun, yeni bir kan-beyin bariyeri oluşturulması ve SSS'deki homeostazisin yeniden kurulması için gerekli olduğuna inanılmaktadır. Uzun yıllar süren deneysel çalışmalardan sonra erişkin memeli SSS'de akson yenilenmesini engelleyen lezyon skarında kritik bir eleman belirlendi. Lezyondan sonra SSS aksonları kısa mesafeli bir tomurcuklanma yapar ve ancak bu tomurcuklanmaların nerdeyse tamamı aniden lezyon skar yüzeyinde durur ve karşıya geçemezler. Akson yenilenmesine engel oluşturan mekanizmanın anlaşılmasında meningeal fibroblastların in vitro kültürleri klasik olarak kullanılmaktadır. Bununla birlikte meningeal fibroblast kültürlerinde akson büyümesini başlatıcı özelliklerin bulunduğuna dair yayınlar tanımlanmaktadır. Üstelik meninkslerden elde edilen hücrelerin embriyonik kök hücrelerden nöronal farklılaşmaya muktedir oldukları bildirildi. SSS lezyon alanlarında gözlenebildiği kadarıyla menengial fibroblastların in vitro kültürlerinde ekstasellüler matriks bileşenlerini yapmak üzere TGF-β1'e rastlandı (matriks bileşenleri kollagen tip4, biglikan, versikan, dekorin, nörokan, fosfokan, tenascin-C, semaforin 3A vb). Sonuç olarak kültür çalışmalarından inhibitör etkilerin başlatıcısı olarak şunlar sorumlu tutulmuştur; 1)astrositlerin büyümeyi başlatıcı etkileri üzerinde fibroblastların dolaylı negatif etkisi, 2)nöritlerin büyümesi üzerinde fibroblastların direkt inhibitör etkisi (6).

Perisitler, farklı ekstrasellüler matriks bileşenlerini üreterek damarsal homeostazisin sağlanmasında önemli bir rol oynamaktadır. Perisitler SSS'nin çeşitli düzenleyici

moleküllerine karşı cevap verirler ve in vitro ortamda makrofaj benzeri hücrelere ve osteoblastlara farklanabildikleri bildirilmiştir. 2006 yılında Dore-Duffy ve ark beyin korteksinin mikrodamarlarından izole edilen perisitlerin multipotansiyel kök hücre aktivitesi sergilediğini göstermişlerdir (8). Bu kök hücreler NG2 ve nestin eksprese etmekte ve in vitro ortamda nörosferler gibi kültüre edilebilmektedir. Kültüre edilmiş hücreler kendine bölünebilmekte ve ayrıca nöronlara, astrositlere ve oligodendrositlere farklanabilmektedirler. Diğer çok sayıda çalışmada ise perisitlerin mezenşimal hücre hattında yağ hücrelerine, düz kas hücrelerine ve endotelyal hücrelere farklandıkları bildirilmiştir (8).

Gelişim sırasında sınırlayıcı şapka hücreleri medulla spinaliste afferent sinir girişini düzenler ve doğum sonrası 6.günden sonra bulunmazlar. Sınırlayıcı şapka hücreleri krista nöralis kökenlidir ve medulla spinalisin kök ganglionlarında dorsal giriş bölgesi ile ventral çıkış bölgesindeki gruplaşmalarda yer alırlar. Böylece pial lamina ile SSS ve PSS arasında bir sınır bölgesi olarak bulunurlar. Sınırlayıcı şapka hücreleri monoamin oksidaz tip B ekprese ederek meninkslerden kolaylıkla teşhis edilebilirler ve embriyonik 10,5-15,5. günler arasında Krox 20/Egr 2 zink finger transkripsiyon faktörü sentezlerler. Bu hücreler fare embriyolarında 12. günde meninkslerden çıkarılabilmektedirler. İn vivo koşullarda sınırlayıcı şapka hücreleri dorsal kök ganglionuna göç ettikten sonra Schwann hücrelerine farklanmakta, ayrıca nosiseptif nöronlara ve glial satellit hücrelerine dönüşmektedirler. Kültüre edilmiş sınırlayıcı şapka hücreleriyle birlikte Schwann hücreleri (Sox 9, nestin, Sox 2 ve Musashi) ve nöral krest hücreleriyle ilişkili belirteçler (Sox 10, p75, polisiyalatlı nöral hücre adezyon molekülleri) sınırlayıcı şapka hücrelerinin glia, duysal nöron ve düz kas benzeri hücrelere farklanabilme kapasitesine sahip olabileceğini göstermektedirler. Keza in vivo ortamda kültüre edilmiş sınırlayıcı şapka hücrelerinin farklanma potansiyeli de araştırılmaktadır. İlginç bir şekilde transplantasyon'un yapıldığı bölgeye bağlı olarak sınırlayıcı şapka hücrelerinin farklı şekillerde diferansiye oldukları bulundu. SSS'de nöron ve astrositlere farklanırken; demyelinize medulla spinaliste oligodendrositlere, dorsal kök ganglionlarında ise Schwann hücreleri, glial satellit hücreleri ve nosiseptif nöronlara farklanmaktadırlar.

Meningeal kök/progenitör hücrelerin meninkslerin noktasal kök hücre nişleri olarak kabul görmesi, bu hücrelerin ilginç morfofonksiyonel yapılar olduğuna işaret etmektedir. Üstelik meninkslerin lamininden zengin hücre dışı matriks (ECM) düzenleyici fraktonları, N-sülfatlı heparan sülfat moleküllerini, fonksiyonel gap junctionlar ve çeşitli büyüme faktörlerini içermeleri sebebiyle, potansiyel kök hücre homeostazis düzenleyicileri olabilir. Son zamanlarda Popescu ve ark meninkslerde ve koroid pleksusta telositlerin varlığını ortaya koydular (7). Telositler; hücreler arası sinyal üreterek kök hücre nişi düzenleyebilme

kapasitesine sahip ve kök hücrelerle yakın ilişki kurabilen interstisiyel hücrelerdir. Decimio ve ark yapmış oldukları çalışmada, embriyonik ve erişkin kemiricilerde beyin meninkslerindeki nestin pozitif hücre topluluklarını teşhis ettiler ve sıçan beyninin leptomeningeal bölümünü incelediler (6). Nestin pozitif hücreler aynı şekilde, insan beyin ve medulla spinalis meninkslerinden teşhis edildiler. Araştırmacıların bulguları daha önceki erişkin sıçan koroid pleksusunda bulunan nöral kök hücrelerin endikasyonuyla uyumluydu. Sıçan beynine transplante edildikten sonra in vitro koşullarda GFAP eksprese eden bazı nöron belirteçlerinde olduğu gibi insan meninkslerinde de bazı belirteçler eksprese edildiler (6). Araştırıcılar erişkin medulla spinalis meninkslerinde kendini yenileyebilme ve çoğalma özelliklerine sahip nestin pozitif hücreler ve doublekortin (DCX) pozitif boyanan hücreler saptadılar. Detaylı incelemeler; medulla spinalisin hasarı durumunda Pou5f1/Oct4 ve Nanog genlerinin artışına ve Nestin, Dcx, Pax 6 ile Khl 1 gibi nöral prekürsör belirteçlerin artışına yol açtı. Üstelik hem nestin hem de doublecortin (DCX) pozitif hücrelerin meninkslerde belirgin bir artışını gözlediler. Bu durum hasara bağlı olarak aktive olan meningeal kök hücre havuzunun genel bir artışına işaret ediyordu. Üstelik nestin negatif/DCX pozitif hücrelerin görülmesi nöral ölüme doğru gidişin bir göstergesiydi. İlginç bir şekilde göç eden meningeal hücrelerin, hasarlanmadan 30 gün sonra dorsal boynuza penetre oldukları gösterildi. Bu bulgu en azından lezyonlu parankimada yer alan çoğalan hücrelerin meninkslerden köken aldığı anlamına geliyordu. Üstelik göç eden bazı meningeal hücreler nestin ve DCX gibi aynı belirteçleri eksprese ettiler ki; bu belirteçler nöral prokürsörler tarafından embriyo ve erişkin beyninde klasik nörojenik nişin içerisinde eksprese olmaktadırlar. Böylece parankimal reaksiyondan travmatik hasara doğru gelişen olaylar dizisi, yeni görüşler sağlamaktadır. Hemen hemen aynı zamanda Nakagomi ve ark leptomeninkslerin erişkin beyninde iskemiye bir yanıt olarak nöral kök/progenitör hücre özelliği gösterdiğini tanımladılar (9). Pial iskemi; nöral kök/progenitör hücrelerin (NSPC) belirteci olan nestin eksprese etmesine yol açmaktadır. Nöroküreler şeklinde yerleşim gösteren hücre grupları kendi kendilerine bölünebilme yeteneği ve nöronlara, astrositlere ve oligodentrositlere farklanabilme özelliği göstererek diğer NSPC hücrelere benzer şekilde kök hücre kapasitesine sahip olduklarına işaret etmekteydi. Üstelik aynı grup hücreler stroke (inme) sonrası beyin leptomeninkslerinde olgunlaşmamış nöron belirteçlerini (nestin, DCX) eksprese ettiler ki bu hücreler inme sonrası beyin korteksine göç edebilirler (9).

Bu yeni bulguların ışığında yaralanmayı takiben parankimada SSS'nin bir yanıtı olarak leptomeninkslerin yeni bir rolü olabileceği gündeme geldi. Her ne kadar meningeal kök/prekürsör hücrelerin in vivo rolünü açıklamakta yetersiz kalsa da bu gözlemler SSS

hastalıklarında kök hücre aktivasyon mekanizmasının anlaşılmasına yardımcı olabilirler. Yüzeyel yerleşimi ve boydan boya dağılımı meninksleri, medulla spinalis ve beyin patolojilerinde cazip bir sinir kök hücre kaynağı olarak akla getirmektedir. Sonuç olarak Decimio ve ark yapmış oldukları çalışmalarının bulguları, SSS homeostazisinde meninkslerin oldukça önemli bir rol oynadığını göstermektedir (6). Meninksler beyin ve medulla spinaliste kesintisiz membranlar şeklinde kan damarlarının çevresinde hem anatomik hem de fonksiyonel olarak keskin bir ara yüz oluşturmaktadırlar. Parankim dışı dokulardan beyin parankimine doğru değişiklikler olmaktadır. Meninksler hasar veya yaralanmalarda SSS parankimi ile birlikte fizyolojik reaksiyon gösteren bir fizyolojik ağ gibi değerlendirilmektedirler (6). Decimio ve ark yapmış oldukları çalışmaların bulgularına göre meninkslerin sinir hücrelerine farklanma özelliğini keşfetmeleri anatomik kavramların değişmesine yol açabilmektedir (6). Nörodejeneratif hastalıklarda farmakolojik düzenlemelerle meningeal kök hücrelerin rejeneratif olarak kullanılması tıpta yeni ufuklar açabilecektir (6).

Perisitlerle endotel hücreleri arasındaki doğrudan sitoplazmik bağlantıları gap junctionlar sağlar. Perisit gap junctionları bir çeşit adezyon molekülü olan N-kaderin, fibronektin gibi bir ECM molekülü olan β-katenin ve bazı integrinleri içerirler. Böylece perisitler, mikro çevredeki değişimlere bir cevap olarak oldukça gelişmiş sinyal kaskatlarının içinde yer alarak bu gerekli makine düzenini sağlarlar. Kesitlerde perisiti ayırt edebilmek oldukça zordur. Elektron mikroskobik ya da yarı ince kesitlerde yerleşimlerini izleyebilmek tanınmayı kolaylaştırır. Perisitler keza çekirdeklerinin farklılığı sebebiyle kılcal damarlardan teşhis edilebilirler. Perisit çekirdeği yuvarlaktır, perisit dışındaki çekirdek ise uzamıştır ve puro biçimindeki perisit çekirdeğinden ayrılır. Basit bir şekilde 4',6-diamidino-2-fenilindol boyası (DAPİ) ile iki hücre birbirinden ayrılır. Bu metotla elektron mikroskobik kesitlerde perisit/perisit dışı hücre oranı tayini yapmak mümkündür (8).

Spesifik belirteçlerin yokluğu sebebiyle kültür hücresi kesitlerinde perisitlerin teşhisi mümkün olmamaktadır. Kapiller içinde bu proteinin eksprese olması, akut strese karşı bir yanıt olarak kapiller kan akımının odaksal düzenlenmesiyle ilişkili olabilir (8).

Quinard ve ark (2003) sığır retina perisitlerinin kanallar içinde potasyum (K+) eksprese ettiklerini bildirdiler. Perisitlerdeki kalsiyum ile aktive olan potasyum kanalları, prostasiklin (PGI) ve PGI analogları tarafından teşvik edilmektedir. Vaza rekta perisitlerinde Cao ve ark (2006) hücre dışı K+ yükselişiyle hiperpolarize olan perisitlerin hücre içinde bulunan baryum (Ba+2) aracılığıyla, hücre içi potasyum kanallarının (Kir) yeniden geriye döndürüldüğünü bildirdiler. Bununla birlikte hücre içi potasyum kanalları (Kir) ekstrasellüler ortamda ve

arteriyol düz kasında güçlü bir şekilde K+ eksprese etmektedir. Beyin mikro damarlarında kusurlu perisit transkripsiyon profilinde trombositten köken alan büyüme faktörü (PDGFβ-/-) ve reseptörü (PDGFRbeta-/-) fare mutantlarında bilinen perisit belirteçlerinin yetersiz kalması yüzünden yeni perisit beliteç adayları gerektirmektedir. Fare embriyolarının beyin (deri veya kalp değil) perisitlerinde ATP duyarlı potasyum kanalı için Kir61 (Kcjn8 olarak da bilinir) ve sülfonil üre reseptör2 (SUR2) keza Abcc9 olarak da bilinir ve delta homolog 1 (DLK1) gibi özgül belirteçler teklif edildi. Bu teklif edilen her üç beyin perisit belirteci de hücreler arası sinyal ve iyon taşıma görevi ima eden sinyal molekülleridir. Bu belirteçler için ayırıcılık (seçicilik) henüz yeni doğrulanmıştır ve muhtemelen erişkin perisitlerde bu beliteçler eksprese edilmemektedirler (8).

Diğer taraftan insan, sıçan ve fare beyin perisitleri bir kondroitin sülfat proteoglikanı olan NG2 (resmi olarak melanoma ile ilişkili yüksek moleküler ağırlıklı antijen olarak bilinir) ve nestin ile pozitif reaksiyon vermektedir. İnsan, sıçan ve fare beyin perisitleri damarsal hücre adezyon molekülü-1 (VCAM-1) ve hücreler arası adezyon molekülü-1 (ICAM-1)' i de eksprese etmektedirler. Ekspresyon incelemeleri sayesinde nakavt farelerde G-protein sinyalleyen düzenleyici protein (RGS-5) gibi bazı proteinler ilave gelişim belirteçleri olarak saptandılar. Beyinde RGS-5 proteini embriyonik dönemde eksprese edilmekte ve doğumdan sonra kaybolmaktadır. Öte yandan normal erişkin SSS perisitlerinde bu protein eksprese edilmemektedir. Bununla birlikte RGS-5'in ekspresyonu anjiogenezis sırasında tümör perisitlerinde bildirilmektedir. Erişkin perisitleri, trombositten köken alan büyüme faktörü-β (PDGFβ) ve reseptörü (PDGFRβ) ve NG-2 kondroitin sülfat proteoglikanını eksprese etmektedirler. Perisitlerden eksprese edilen diğer belirteçler ise aminopeptidaz N, anjiopoeitin 1 ve 3G5 yapısında bir gangliozittir. Gangliozit 3G5 bütün perisitlerden eksprese edilmez, perisit dışındaki ada hücreleri, folliküler hücreler, melanositler ile pankreas ve böbreküstü bezi hücreleri tarafından eksprese edilirler.

Perisitler için bütünüyle belirleyici belirteçlerin yokluğu belki de bu hücrelerin kendilerini yenileyebilen multipotent hücreler olabileceği anlamına gelmektedir. Kültüre etmeye devam edildiğinde diğer mezenşimal hücrelerde olduğu gibi perisitler kemik nodüllerine dönüşürler. Perisitler için α-SMA kullanmak uygun değildir. Kas aktini perisitlerin kesin olarak ayırt edilmesinde kullanılamayacağı gibi, ekspresyonun yokluğu hücrenin perisit olmayacağı anlamına da gelmez (8).

Perisitler; bazı postkapiller venüller ve kapiller bazal membranı ile ilişkili mural hücreler olarak adlandırılmaktadır. Gelişen organizmalarda henüz özgün bir perisit öncülü kesin olarak belirlenememiştir.

Nükleozit difosfataz perisitler için her ne kadar yararlı ise de zamanla önemini kaybetmiştir. Perisitlerin multipotent aortik mezengioblastlardan köken aldığını iddia eden bir yayın mevcuttur. Keza embriyoda perisitlerin nöral kristadan köken aldığı bildirilmektedir. Proksimal aorta, aort arkusu ve pulmoner trunkustan elde edilen düz kaslar yine nöral kristadan köken almaktadırlar. Yapılan çalışmalarda perisitlerin idantifiye edilmesi için düz kas aktini'nin (α-SMA) kullanılması bu temele dayanmaktadır.

Perisitler, gelişen kapiller damarlarda önemlidir. Damar gelişiminin erken dönemlerinde (farede embriyonik 6-10. günlerde) genç damarlarda bir ya da iki tabaka halinde mekik şeklinde hücreler izlenir ve bu hücreler kapiller damarın dış çevreye açılan ve temas eden bölümleridir. Her ne kadar tam olarak anlaşılamasa da üç boyutlu tüp şeklindeki damar yapısında hücre-hücre etkileşimi olmaktadır. Yapılan çalışmalarda bazı araştırmacılar kapiller dolaşımın arteriyel tarafında kordon benzeri hücre toplulukları tanımladılar. Bu damar benzeri yapılar (primer kapiller pleksus) bir veya iki hücre tabakasından oluşmaktaydı. Farklanmanın bu döneminde ışık mikroskobuyla endotel hücrelerini ve perisitleri ayırt edebilmek çok zordur hatta bazen olanaksızdır. Bu hücrelerin doğası daha sonraları 'anjioblast teorisi' ve 'lokal orijin teorisi' olarak tartışıldı. Lokal orijin teorisine göre endotel hücreleri şöyle oluşmaktadır; 1)aktif göç ve basitçe mezenşimal hücrelerin aynı hizaya gelmesi, 2)basit mezenşimal hücrelerin eklenmesi, 3)katı hücre artıklarının eklenmesi, 4)mezenşimden daha önce oluşan endotel hücrelerinin lokal olarak farklanması yoluyla. Mezenşimden embriyo içi endotel tabakasının lokal orijini 1960'lı yılların başında kabul edildi. Clarke adlı araştırmacı sadece mezenşimin endotele dönüşebileceğini değil de tersinin de doğru olabileceğini gözledi. Bu öneri, damar duvarında yerleşen primitif endotel hücrelerinin veya mezenşim hücrelerinin damar olgunlaşmasına bağlı olarak son görevine göre yerleştiğini iddia etmektedir.

İlkel damar duvarında prekürsör hücreler (endotel hücreleri ve perisitler) anjiogenik mekanizmayla yeniden düzenlenmektedir. Anjiogenezisin gelişiminde perisitlerin rolü tam olarak anlaşılamamıştır. İn vitro çalışmalardan ve değişen morfogenezle birlikte özgül nakavt fareler kullanılarak yapılan çalışmalar gibi erişkin hayvanlardan bazı tahminler yapılmıştır. Anjiogenezisin üç fazında perisitler yer almaktadır; 1)Başlangıç, 2)Dallanma ve göç, 3)Yeni damarların olgunlaşması ve anjiogenezin sonlanması. Anjiogenezin başlangıcında perisitler VEGF sentezler ve dallanma oluşumuna izin vermek için eninde sonunda damardan göç ederler. Anjiogenik uyaranla birlikte kapiller abluminal yüzey ile perisitler arasındaki göreceli temas alanında belirgin bir azalma ortaya çıkar. Perisitlerin hücre uzantıları azalırken, dallanma fonksiyonu artış gösterir. Perisitler çeşitli proteinazları kullanarak damarları çevreleyen dokularda yeni dallanmalara izin verirler. Anjiogenezis geliştikçe perisitler

PDGFβ aracılığıyla yeni damarların oluşumuna yol açarlar ancak erişkin anjiogenezinde bu durum farklı olabilir. Erişkinlerde PDGF, doza bağımlı olarak düz kas hücrelerinin göçünü uyarır. Ne perisit ve ne de endotel hücre göçü, PDGF tarafından etkilenmez. Pürifiye trombosit faktör 4 (PF 4) perisitlerin göçünü uyarırken, ne düz kas hücreleri ve ne de endotel hücrelerinin göçünü uyarmaz. Anjiogenezin sonlanması, perisitlerden damarlanmayı durdurucu maddelerin ve heparan sülfat proteoglikanlarının sentezlenmesinden dolayı olabilir. Tersine bu moleküllerin kusurlu sentezlenmesi fizyolojik anjiogenezi başlatabilir.

Yeni damarlar eninde sonunda kanallaşmaya giderler ve bazal membran materyalini salgılarlar. Bu kanallaşmanın perisitle dıştan kuşatılmadan önce olup olmadığı kesin değildir. Bazal laminanın açığa çıkmasıyla endotel hücresinin iç kısmı kan akımı ile temas eder. Perisitler; proteoglikanlar, kollagen ve elastin gibi ekstrasellüler matriks bileşenlerini salgılarlar. Bazal lamina perisit ve endotel hücresinin parankimal tarafında birikmeye başlar. Perisit ilerleyici bir şekilde bazal membranı kuşatır ve perisit ayaksı çıkıntıları endotel hücrelerinden belirgin bir şekilde ayırt edilir. Bu yüzden araştırmacı, kan-beyin bariyerinin düzenlenmesinde perisitlerin kısmen yapıya katılması hipotezini gözlemledi. Bütün gelişen organlarda benzer bir etkinin olup olmadığı tam olarak bilinmiyor.

Olgun SSS kılcal damarlarında perisit, endotel hücresinin abluminal, parankimal astrosit ve nöronların ise luminal tarafında yer alır. Perisit her tarafından bazal lamina ile kuşatılır. İn situ olarak perisiti idantifiye etmek için elektron mikroskop veya standart ışık mikroskobu ile bazal lamina ilişkisi dikkate alınır. Sağlam bazal lamina, kapillere yapısal bütünlük sağlar ve perisit fonksiyonu ve farklanmasını düzenleyen sinyal mekanizmalarıyla ilişkilidir. Bazal laminanın perisitteki yerleşimine bağlı olarak hipoksi ve diyabet gibi stres uyaranlarına yanıt olarak kalınlaşabildiği ya da incelebildiği gösterilmiştir. Bazı durumlarda bazal lamina, perisitten eksprese olan proteazlar ve eninde sonunda damar yerleşiminden göç etmesi bakımından perisitle direkt ilişkili olabilir. Değişen koşullara karşı damar uyumunu sağlamak için bazal lamina seviyesinde düzenlemeler olabileceği iddia edilmektedir. Kapiller yerleşimi içerisindeki perisit bu yapısıyla, yakınında bulunan endotel hücresi, astrositler, nöronlar ve belki diğer perisitlerle ilişki kurduğunu düşündürmektedir. Nörovasküler ünite içerisinde yapısal olarak homeostazis ve kanamanın kontrolünü sağlar ve bu yapısıyla perisit, damar ilişkisiyle ilgili düzenleyici bir görev üstlenebilir. Perisit ve endotel hücresi ilişkisi oyuk ve kanca düzenlemeleri ve gap junctionları içerir. Bununla birlikte doğal olarak bu ilişkilerin bulunup bulunmadığı veya fonksiyonel değişikliklerle mi bu ilişkilerin gerçekleştiği tam olarak bilinmemektedir. Örneğin nöronlarla birlikte gözlenen yeni damar olgunlaşması sırasında anjiogenezin erken evrelerinde perisitlerin endotel hücrelerine doğru parmaksı

çıkıntılar yaptığı bilinmektedir. Bu iletişim bölgeleri patolojik şartlar altında değişmektedir. Serebral ödem esnasında retina perisitlerinde aslında gap junctionlar azalmaktadır. Diyabette gap junction yapıları bozulmaktadır. Diyabet bu değişiklikleri yüksek glukoz sayesinde yapmaktadır. Değişen biyoenerjetik denge koşullarına bir uyum cevabı olarak perisit ile endotel hücre ilişkisi gap junctionları geçerek kurulur. Nakaoke ve ark son zamanlarda insülin transportunu düzenleyebilen endotel hücresi, perisit ve astrositler arasında karşılıklı bir iletişimi göstermişlerdir. Perisit ve endotel hücresi karşılıklı iletişimi keza fizyolojik anjiogenez için de gereklidir ve hipoksik hasara karşı uyumda önemli gibi görünmektedir (8). Sonuç olarak gelişen sıçan fetusunda nestin ekspresyonu 11-15. günler arasında artmakta, 15-21. günler arsında ise daha çok luminal yüzde belirgin olmak kaydıyla giderek azalmaktadır.

V. KAYNAKLAR

1. Nestin (protein) Wikipedia
2. Moore KL, Persaud TVN, Torchia MG. Before We Are Born. Essentials of Embryology and Birth Defects. (7 th edition)'dan Türkçe çeviri, Çev editörleri: Sevda Müftüoğlu, Figen Kaymaz, Pergin Atilla. Güneş Tıp Kitabevleri, Ankara, 2009, s.254-277.
3. Moore, KL, Persaud TVN. Klinik Yönleri ile İnsan Embriyolojisi, 6.Baskı'dan Türkçe çeviri, Çev editörleri: Mehmet Yıldırım, İmer Okar, Hakkı Dalçık. Nobel Tıp Kitabevleri, İstanbul, 2002, s.452-489.
4. Gürsoy E, Koptagel E. Embriyoloji Atlası. 1.Baskı, Esnaf Ofset Matbaacılık, Sivas, 1997, s.180-188.
5. Yin X, Li L, Zhang X, Yang Y, Chai Y, Han X, Feng Z. Development of neural stem cells at different sites of fetus brain of different gestational age. Int J Clin Exp Pathol, 2013;6(12):2757-2764.
6. Decimo I, Fumagalli G, Berton V, Krampera M, and Bifari F. Meninges: from proptective membrane to stem cell niche. Am J Stem Cells.2012;1(2):92-105.
7. Popescu BO, Gherghiceanu M, Kostin S, Ceafalan L, Popescu LM. Telocytes in meninges and choroid plexus. Neurosci Lett. 2012;516:265–269.
8. Dore-Duffy P. Pericytes: Pluripotent gatekeepers of the blood brain barrier. Current Pharmaceutical Design. 2008; 14:1581-1593.
9. Nakagomi T, Molnár Z, Taguchi A, Nakano-Doi A, Lu S, Kasahara Y, Nakagomi N, Matsuyama T. Leptomeningeal-derived doublecortin-expressing cells in poststroke brain. Stem Cells Dev. 2012;21:2350–4.

VI. TABLO VE ŞEKİL LİSTESİ

Tablo 2.1. Parafin doku takip yöntemi aşamaları

Tablo 2.2. Hematoksilen-Eozin Boyama Yöntemi

Şekil 3.1: On bir günlük sıçan embriyosunda nöral boru. Hematoksilen eosin, X4.

Şekil 3.2: On üç günlük sıçan embriyosunda gelişmekte olan primitif beyin keseleri (Ok başı) ve medulla spinalis (MS) izleniyor. Hematoksilen eosin, X4.

Şekil 3.3: Gelişimin 15.gününde beyin keseciklerinde kalınlaşma gösteren nöroepitelyum (ok) izleniyor. .Hematoksilen eosin, X4.

Şekil 3.4: Gelişimin 17.gününde beynin ileri gelişimi ve lateral ventriküllerin lümeninde pleksus koroideus'lar (PK) izleniyor. Hematoksilen eosin, X4.

Şekil 3.5: On dokuzuncu gelişim gününde beyin bölgeleri ve gelişen pleksus koroideus (PK) izleniyor. Hematoksilen eosin, X4.

Şekil 3.6: Gelişimin 21. gününde ileri gelişen beyin bölgeleri ve medulla spinalis (MS) izlendi. Hematoksilen eosin, X4.

Şekil 3.7: Gelişimin 10.gününde nestin ekspresyonu izleniyor. İmmünohistokimya, X4.

Şekil 3.8: Gelişimin 13.gününde artmış nestin ekspresyonu izleniyor. İmmünohistokimya,X4

On beş günlük sıçan fetuslarında nestin ekspresyonu total olarak zayıf gözlemlendi (Şekil 3.9).

Şekil 3.9: Gelişimin 15.gününde azalan nestin ekspresyonu izleniyor. İmmünohistokimya, X4

Şekil 3.10: Gelişimin 17.gününde luminal yüzde belirgin artış gösteren nestin ekspresyonu (Ok) izleniyor. İmmünohistokimya, X4

Şekil 3.11: Gelişimin 19.gününde çok belirgin bir biçimde azalan boyanma izleniyor. İmmünohistokimya, X4

Şekil 3.12: Gelişimin 21.gününde epitelden içeri karşı tarafa geçildikçe artan bir boyanma izleniyor. İmmünohistokimya, X4.