T.C.
ERCİYES ÜNİVERSİTESİ
BİLİMSEL ARAŞTIRMA PROJELERİ
KOORDİNASYON BİRİMİ

# Bir Flavonoit ; İkariin'in Hayvan Modelinde Kırık İyileşmesi Üzerine Etkilerinin İncelenmesi

TTU-2013-4551

Tıpta Uzmanlık Tezi

**SONUÇ RAPORU**

**Proje Yürütücüsü:**
Prof. Dr. Mehmet Halıcı
Erciyes Üniversitesi Tıp fakültesi Ortopedi & Travmatoloji A.B.D.

**Araştırmacılar :**
Dr. Kaan Gürbüz
Erciyes Üniversitesi Tıp fakültesi Ortopedi & Travmatoloji A.B.D.

Doç Dr. Mükerrem Betül Ayca
Erciyes Üniversitesi Eczacılık Fakültesi Farmafoloji A.B.D

Ocak 2014

KAYSERİ

# TEŞEKKÜRLER

Yapılan bu çalışmada ve asistanlık eğitimim boyunca göstermiş oldukları destek ve yardımlarından dolayı Ortopedi ve Travmatoloji Anabilim Dalı Başkanımız sayın Prof. Dr. Mahmut Argün' e ve onun nezdinde tüm Erciyes Üniversitesi Ortopedi ve Travmatoloji Anabilim Dalı öğretim üyelerine, tez çalışmasının planlanmasından sonlanmasına kadar tüm aşamalarının da içinde olduğu ihtisas sürecimin tamamında, bilgisi, hoşgörüsü ve her konudaki desteği ile daima yanımda olan tez hocam sayın Prof. Dr. Mehmet Halıcı' ya, histopatolojik incelemelerde yardımlarını esirgemeyen sayın Doç. Dr. Hülya Akyüz' e, biyokimyasal incelemeleri gerçekleştiren Doç. Dr. M. Betül Aycan ve Yrd. Doç Dr. Perihan Gürbüz' e, deneysel çalışmalarda yardımcı olan DEKAM personeline, beraber çalışmaktan çok mutlu olduğum tüm asistan arkadaşlarıma, tıpta uzmanlık TTU-2013-4551 kodlu tez projesine sağlamış oldukları maddi destekten ötürü **Erciyes Üniveristesi Bilimsel Araştırma Projeleri Birimi**'ne katkılarından dolayı teşekkür ederim.

# İÇİNDEKİLER


| | Sayfa No |
|---|---|
| ÖZET | 1 |
| ABSTRACT | 2 |
| 1. GİRİŞ / AMAÇ VE KAPSAM | 3 |
| 2.GENEL BİLGİLER | 4 |
| 3. GEREÇ YÖNTEM | 21 |
| 4. BULGULAR | 28 |
| 5. TARTIŞMA | 37 |
| 6. SONUÇ | 46 |
| 7. KAYNAKLAR | 47 |
| 8. EK 1 ETİK KURUL ONAY SAYFASI | 52 |

# Bir Flavonoit ; İkariin'in Hayvan Modelinde Kırık İyileşmesi Üzerine Etkilerinin İncelenmesi


## ÖZET

**Amaç:** Bu çalışmanın amacı bir flavonoit olan ikariin'in lokal uygulamada kırık iyileşmesi üzerine etkilerinin araştırılmasıdır.

**Materyal Metod:** 48 adet Sprague-Dawley cinsi sıçanlar rasgele altı gruba ayrıldı. Tüm sıçanların sağ femurlarında kırık oluşturulup lokal ikariin uygulandıktan sonra intramedüller Kr teli ile tespit edilerek çalışma grubu olarak, sol femurlarında kırık oluşturulup intramedüller Kr teli ile tespit edilerek kontrol grubu oluşturuldu. Deneklerin sağ femur kırık hattına 2.5, 10 ve 25mg ikariin lokal olarak uygulandı. Çalışma grubundaki, İK3-2.5, İK3-10, İK3-25, İK6-2.5 İK6-10 ve K6-25 deneklerin ilk yarısı üçüncü haftada, kalan yarısı altıncı haftada sakrifiye edildi. Deneklerin femurlarının sakrifikasyon öncesi DEXA ve radyolojik görüntüleri alındı. Tüm deneklerden sakrifikasyon öncesinde kan örnekleri alınarak biyokimyasal inceleme ve sakrifikasyon sonrası sağ femurları alınarak histopatolojik inceleme yapıldı.

**Bulgular:** Kırık iyileşmesinin değerlendirilmesinde kullanılan DEXA değerleri 3. haftadaki kontrol grubunda 0.145±0.002 g/cm², 6. haftadaki kontrol grubunda 0.152±0.000 g/cm², çalışma gruplarında ise; İK3-2.5' ta 0.155±0.008 g/cm², İK3-10' da 166±0.006 g/cm², İK3-25' te 172±0.002 g/cm², İK6-2.5' ta 170±0.004 g/cm², İK6-10' da 0.188±0.004 g/cm² ve İK6-25' te 0.202±0.006 g/cm² olarak elde edilmiştir. X-ray sonuçlarına bakıldığında İK3-2.5 grubunda 22, İK3-10 grubunda 24, İK3-25 grubunda 25, İK6-2.5 grubunda 23, İK6-10 grubunda 30, İK6-25 grubunda ise 28 puan tespit edildi. Histopatolojik değerlendirmede İK3-2.5, İK3-10, İK3-25, İK6-2.5, İK6-10 ve İK6-25 deney grupları kendi kontrol gruplarına göre anlamlı derecede yüksek skorlara sahip bulundu ($p<0.05$). Kontrol grubu ile karşılaştırıldığında ikarin uygulanan deneklerde daha yüksek antioksidan aktivite tespit edilmiştir ($p<0.05$).Kırık kaynaması üzerine ortaya çıkan bu pozitif etkiye antioksidan sistem üzerine ikariinin olumlu etkisinin olduğu düşünülmektedir.

**Sonuç:** Bu çalışma ile lokal olarak uygulanan ikariinin kırık kaynaması üzerine etkili olduğu ve bu etkinin uygulama süresi ve miktarı ile artış gösterdiği tespit edilmiştir..



**Anahtar Kelimeler:** Femur kırığı, ikariin, kırık iyileşmesi, sıçan.

# THE EFFECTS OF A FLAVANOID; ICARIIN ON FRACTURE HEALING AN EXPERIMENTAL STUDY


## ABSTRACT

**Aim:** The aim of the present experimantal study was to evaluate the effects of icariin on bone fracture healing on femur fractured rats which were fixed with Kischner wire.

**Materials and methods:** In this study 48 rats were used. The enquetees were divided into 6 study groups. All rats' right femur as a study group were fractured then icariin locally applied and fixed with Kr wire intramedullary. All rats' left femur as a control group were fractured and fixed with Kr wire intramedullary. The subject line of the right femur fractures 2.5, 10 and 25 mg icarii were applied locally.

The half of the rats at study groups, IC3-2.5, IC3-10, IC3-25, IC6-2.5 IC6-10 ve IC-25 were sacrified at third week and the rest sacrified at sixth week. DEXA and radiological graphics of all test subjects femur were performed. Before sacrificatin arterial blood samples were obtained and used for biochemical research. After the sacrification all rats' right femurs were extracted and used for histopathological research.

**Results:** DEXA values evaluating fracture healing were; at third week control group 0.145±0.002 g/cm², at sixth week control group 0.152±0.000 g/cm², at IC3-2.5 0.155±0.008 g/cm², at IC3-10 166±0.006 g/cm², at IC3-25 172±0.002 g/cm², at IC6-2.5 170±0.004 g/cm², at IC6-10 0.188±0.004 g/cm² and at IC6-25 0.202±0.006 g/cm². X-ray values were 22 in IC3-2.5, 24 in IC3-10, 25 in IC3-25, 23 in IC6-2.5, 30 in IC6-10 and 28 in IC6-25 respectively. DEXA, X-ray and histopatolojik values were statistically higher in icariin applied groups compared with control groups at third and sixth weeks. Oxidative parameters (glutathione peroxidase, superoxide dismutase) were statistically lower in icariin applied groups compared with control groups ($p<0.05$).

**Conclusion:** This study showed that icariin has positive effects on fracture healing and also this effect get prominent when it used longer and more.



**Key words:** Femur fracture, fracture healing, icariin, rat.

# 1. GİRİŞ / AMAÇ VE KAPSAM

Kırık; kemiğin anatomik bütünlüğünün tam veya kısmen bozulmasıdır. Günümüzde artan trafik ve iş kazalarının yanı sıra, yaşli nüfusun artması nedeni ile kırıkların sık görülmesi, kırık iyileşmesini önemli bir sağlık problemi haline getirmiştir. Ortopedik girişimler ve tıbbi teknolojideki hızlı ilerlemeye rağmen bazı kırıkların iyileşmesi istenildiği gibi olmamakta, iyileşme zamanında uzama ve bazen de kaynamama görülebilmektedir (1). Kırık iyileşmesi doğru zamanda ve doğru anatomik lokalizasyonda, kırık parçalarının toplanmasını ve sonra uygun enzimlerin salınısını gerektiren kompleks bir süreçtir. Kırık oluşumu sonrası enflamasyon, tamir ve remodelizasyondan oluşan bir dizi olayı başlatır. Kemiğin orjinal konuma gelebilmesi için birbirine bağlı olan bu aşamaların her birinin sorunsuz ilerlemesi gerekir. Kırık iyileşmesi sırasında olusabilecek komplikasyonların en sık görüldüğü dönem, ilk ossifikasyonun oluştuğu operasyon sonrası birinci aydır. Bu dönemde uygulanacak olan tedavinin olumlu ya da olumsuz etkisi, yapılan cerrahi işlemin başarısını doğrudan etkileyecektir. Dolayısı ile kırık iyileşmesini oluşturan temel hücresel aktörlerin indüklenmesi ile büyük maliyetlere ve iş gücü kaybına sebep olan kırık iyileşme problemlerinin üstesinden gelinebilir.

İkariin geleneksel Çin tıbbında yüzyıllardan beri cilt için tonik, afrodizyak ve anti-romatizmal olarak kullanılan *Epimedium grandiflorum* isimli, Türkiye' de Azgın Teke Otu olarak da isimlendirilen çok yıllık bir bitkiden elde edilen bir flavonoit türüdür. İkariin' in fiziksel, kimyasal, farmakolojik özellikleri Çin Farmakopesi 2005' te tüm ayrıntıları ile ortaya konulmuştur. Bu etken maddenin osteoporoz gelişimini azalttığı deneysel (2-4) ve klinik çalışmalar ile gösterilmiştir. Tüm bunlara ek olarak osteoklastik apoptosisi artırırken, kemik resorsiyonunu engellediği (3, 5, 6) ve osteoblastik aktiviteyi ve osteoblast diferansiyasyonunu stimule ettiği (4-6) *in vivo* çalışmalarda gösterilmiştir. Dolayısıyla klinik hayvan ve insan deneylerinde osteoporozu azalttığı (6-8); kemik rezorsiyonunda düşme trabeküler kemik matrixde artma (6, 9), gösterilmiş, *in vivo* olarak hücre kültürü ortamlarında osteoblastik differansiyasyonu artırtığı kanıtlanmış (6) bu etken maddenin kırık iyileşmesi ve anti oksidan sistem üzerine etkilerini araştıran deneysel bir çalışma bulunmamaktadır. İkariin etken maddesini içeren oral preparatlar tüm dünyada ve ülkemizde temelde yüksek dozda afrodizyak etkileri için kullanılmaktadır.

Bu çalışmanın amacı; popülaritesi gittikçe artan, hücre kültürü çalışmalarında osteoblastik aktivite artışına sebebiyet verdiği kanıtlanan bir flavonoit olan ikariin' in deneysel

olarak oluşturulan kemik kırığının kaynaması ve antioksidan sistem üzerine etkilerini araştırmaktır.

# 2. GENEL BİLGİLER

## 2.1. KEMİĞİN YAPISI

Kemik doku, hareketi sağlayan lökomotor sistemin en önemli parçasıdır. Yumuşak dokular için mekanik desteğin yanı sıra kan yapımı ve kalsiyum metabolizmasında rol alır (1). Kemik spongioz ve kortikal olmak üzere iki kısımdan oluşur (Resim 1).

### 2.1.1. Kortikal (Kompakt) Kemik

Kemiklerin çevresinde bulunan sert dokudur. En önemli yapı elementi osteonlardır. Kemik doku içerisinde uzun eksen boyunca ve birbirine parelel olarak uzanan kanallar vardır. Bunlara Havers kanalları denir. Havers kanalı içerisinde arteriol, venül, lenfatik ve sinirler bulunur. Havers kanalı ve bunu çevreleyen lameller sisteme ise osteon denir. Periost altından baslayarak kompakt dokuyu enlemesine geçen ve Havers kanallarını birbirine bağlayan kanallara ise Volkmann kanalları denir (Resim 2).

### 2.1.2. Spongioz (Trabeküler) Kemik

Kompakt dokunun içerisinde bulunan ve kemik trabeküllerinin birbirleriyle birleşmesi ile oluşan dokudur. Trabeküller kemik üzerine gelen basınçlara karşı kemiğin dayanıklılığını sağlar. Kemik üzerine gelen zorlamaların değişmesine bağlı olarak trabeküllerin de dizilim ve sayısı değişir. Böylece kemik zorlayıcı etkilerin altında yeniden biçimlenme gösterir. Buna Wolf' un tansformasyon yasası denir. Trabeküller arasında bulunan küçük boşluklarda ise kemik iliği bulunur. Kemikler dış ve iç yüzünü örten periosteum ve endosteum olarak adlandırılan iki adet zarla çevrilidir (Resim 1).

### 2.1.3. Periosteum

Eklem yüzeyleri dışında kemiğin tüm dış yüzünü örten zardır. Periost çocuklarda kalın ve kemiğe gevşek olarak tutunurken erişkinlerde ise daha ince ve kemiğe daha sıkı yapışık durumdadır. Periost iki tabakadan olusur. Dış tabaka fibröz bağ dokusundan yapılmıştır. İç

tabaka ise osteojenik hücreler içeren kambiyum tabakasıdır. Bu hücreler pluripotent hücre özelliğinde olup kemiğin enine büyümesinde rol alırlar. Periost ayrıca kemiğin 1/3 dıs kısmının beslenmesinde de rol alır.

### 2.1.4. Endosteum

Medüller kanal ve ilik boşluklarını örten ince hücresel bir bağ dokusu tabakasıdır. Hem osteojenik hücreler hem de hematopoetik hücreler içerir.

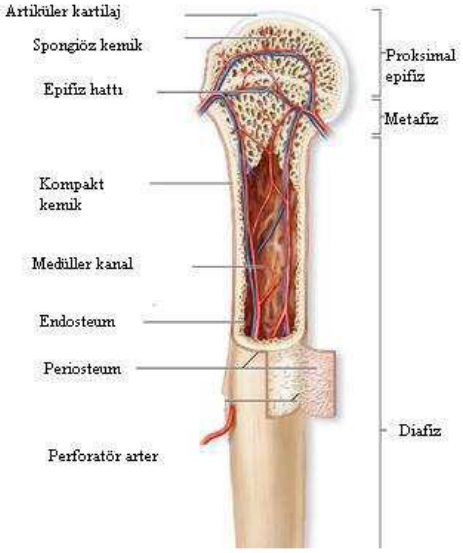


**Resim 1.** Kemiğin Makroskobik Yapısı

## 2.2. KEMİĞİN HİSTOLOJİSİ

### 2.2.1. Kemik Hücreleri

Kemik doku içerisinde kemiğin sürekli değişimini ve canlılığını sağlayan hücreler vardır. Bu hücrelerin bir kısmı organik yapıyı hazırlarken bir kısmı da yıkım olaylarında rol alır. Üç tip hücre bulunur:

#### 2.2.1.1. Osteoblastlar

Pluripotent mezenkimal hücrelerden kaynaklanır. Diğer kemik hücrelerine göre daha fazla sayıda golgi organeli, mitokondri ve endoplazmik retikulum içerir. Esas fonksiyonu

kemiğin organik hücreler arası maddesini (matriks) sentez edip salgılar. Bu olaya ossifikasyon denir. Henüz kalsifiye olmamış bu dokuya osteoid doku denir. Bu doku daha sonra inorganik tuzların çökmesiyle kemik dokusuna dönüşür, buna kalsifikasyon denir. Osteoblastlar yüksek alkalen fosfataz aktivitesine sahiptirler. Osteoblastlar ayrıca kemiği rezorpsiyona uğratan osteoklastların aktivasyon ve farklılaşmasını düzenler, dolaylı olarak kalsiyum mekanizasında rol oynar.

#### 2.2.1.2. Osteositler

Büyümesi tamamlanmış iskelet hücrelerinin %90' ını oluştururlar. Osteoblastlar hücrelerarası maddeyi salgıladıktan sonra kendi salgıladığı madde ile etrafı çevrilir ve kendisi bir laküna (kovuk) içinde yaşar. Bu kovuklara Howship lakünaları denir. Oluşan bu yapıya ise osteosit adı verilir. Osteositler gerektiğinde osteoblastlara veya osteoklastlara dönüşebilir.

#### 2.2.1.3. Osteoklastlar

Çeşitli büyüklükte ve sayıda çekirdeklere sahip olan dev hücrelerdir. Kemik ve kıkırdağın yıkımından ve kemiğin yeniden sekillenmesinden sorumludurlar. Kemik yıkımını düzenleyen kalsitonin için spesifik reseptör bulundururlar.

### 2.2.2. Kanaliküller

İçerisinde osteositlerin bulunduğu Howship lakünalarından Havers kanallarına doğru uzanan ışınsal tarzdaki uzantılara kanalikül denir. Bu kanaliküller kan damarlarından gelen besleyici maddeleri osteositlere ulaştırır ve hücrelerin artıklarını da bu yolla dışarı atarlar.

### 2.2.3. Hücrelerarası madde

Matriks, inorganik tuzlar ve su içerir.

#### 2.2.3.1. Matriks

Hücrelerarası maddenin %40' ını oluşturur. Kemiğin organik kısmı olup kollajen, proteoglikan, kollajen olmayan matriks proteinleri (glikoprotein, fosfolipit, fosfoprotein), büyüme faktörleri ve sitokinlerden meydana gelir. Kollajen kemiğin gerilme güçlerine karsı

direncini sağlar, temel olarak tip I kollajenden oluşur ve kemik organik matriksinin %90' ını oluşturur.

### 2.2.3.2. İnorganik tuzlar

Kemiğin komprese edici güçlere karsı dayanıklılığını sağlar. Kemik matriksinin %60' ını oluştururlar. En önemlileri kalsiyum ve fosfattır.

### 2.2.3.3. Su

Kemik içindeki boşlukları, besleyici kanalları ve kollajen liflerinin arasını doldurur.

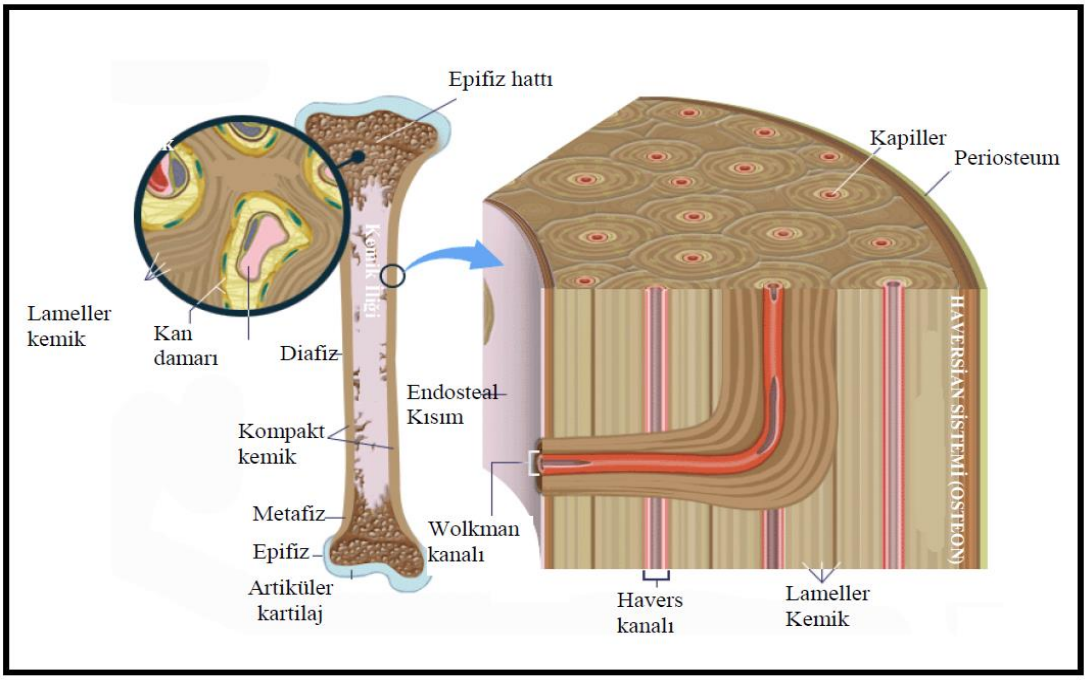


**Resim 2.** Kemiğin Mikroskobik Yapısı

## 2.3. KEMİK KAN AKIMI

Kemik, kalp kan akımının yaklaşık %5-10' unu alır. Kırık iyileşmesinde kesin olarak gereklidir. Damarlanmayı azaltan maddeler klinik olarak kırık kaynamasını olumsuz olarak etkilerken, kan akımı ve damarlanmayı artıran maddeler ise kaynamayı hızlandırmak için kullanılabilirler (10, 11). Kemiğin kan ile beslenmesi üç yolla olur (Resim 3):

### 2.3.1. Metafizo-epifiziel sistem

Arterler çevresindeki vasküler ağdan kaynaklanır.

### 2.3.2. Nütrisyonel arteryel sistem

Sistemik dolasımı sağlayan ana arterlerden direkt olarak yüksek basınçla çıkarlar ve olgun diafiziyel korteksin 2/3 iç tabakasını beslerler (12).

### 2.3.3. Periosteal system

Düşük basınçlı sistemdir ve olgun diafizin 1/3 dış tabakasını besler (12).

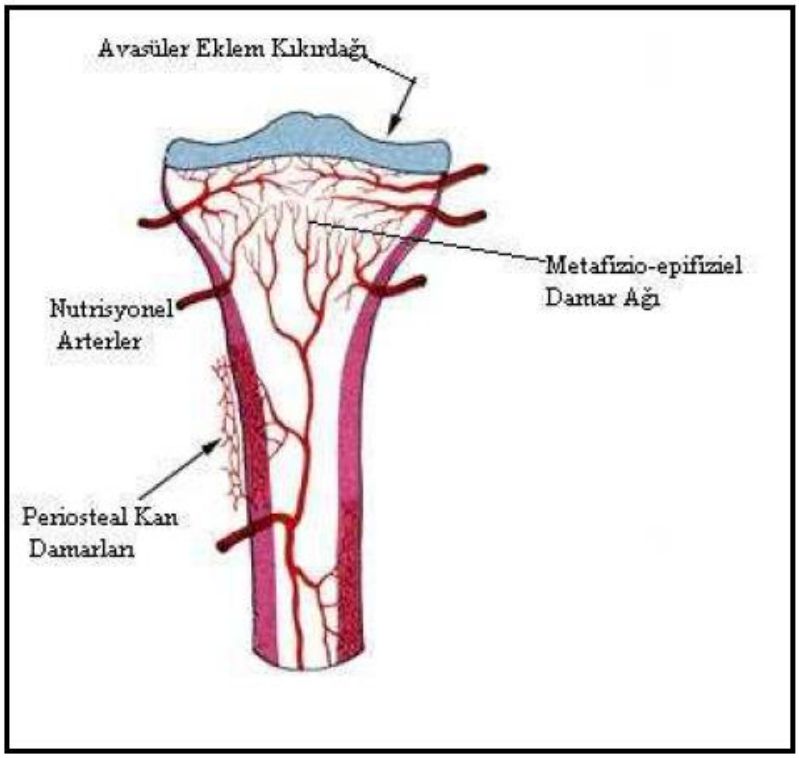


**Resim 3.** Kemiğin Kanlanması

## 2.4. KIRIK İYİLEŞMESİ

Kemik iyileşmesi pek çok faktörden etkilenir. Kan akımı kırık iyileşmesini her aşamada etkileyen önemli faktörlerden birisidir. Travma sonrası kırık bölgesini besleyen damarlar hasar görür ve kan akımı azalır. Saatler ve günler içinde kan akımında artış görülür. Bu olay ikinci haftada en yüksek seviyededir. Kan akımı kırık sonrası 3-5. aylarda normale döner (12).

Bunun dışında kırık iyileşmesini etkileyen lokal ve sistemik olmak üzere pek çok faktör vardır (13).

**a) Lokal faktörler:**

1) Kemiğin tipi
2) Kemiğin denerve olması
3) Enfekiyon varlığı
4) Tümöral doku varlığı
5) Radyasyon nekrozu
6) Kırığın tipi
7) Vasküler hasar
8) Kırığın lokalizasyonu
9) Tespitin tipi ve şekli
10) Kırık parçaları arasındaki temas

**b) Sistemik faktörler:**

1) Hastanın yaşı
2) Aktivite seviyesi
3) Beslenme durumu
4) Vitamin eksikliği
5) Dibetes mellitus
6) Anemi
7) Nikotin, alkol kullanımı
8) Merkezi sinir sistemi travması
9) Hiperoksi
10) Hormonal faktörler (Büyüme hormonu, steroid, troid-paratroid hormonu, kalsitonin, östrojen, androjen)
11) Çeşitli ilaçlar (Non-steroidal antienflamatuarlar, Ca kanal blokerleri, tetrasiklin, antikoagülanlar, fenitoin)

Kırık iyileşmesi birbirinden keskin sınırlarla ayrılmamakla beraber üç ana dönemde incelenir:

- Yangı (enflamasyon) dönemi
- Tamir dönemi
- Yeniden şekillenme (remodeling) dönemi

### 2.4.1. Enflamasyon Dönemi

İlk iki gün içerisinde kırık uçlarından, yaralanan periost ve çevre yumuşak dokulardan kanama ile kırık hematomu oluşur. Bu süreç yaklaşık olarak 5. güne kadar devam eder. Kırık hematomu büyüme faktörleri salgılayabilen hematopoetik hücreler içerir. 2-5. günlerde kırık uçları arasında fibrin içeren granülasyon dokusu (organize hematom) oluşur. Organize hematom fazla miktarda enflamatuar hücre içerir (Resim 4).

### 2.4.2. Tamir Dönemi

Bu devrede osteojenik öncü hücrelerden ostoblastlar farklılaşır. Olusan ilk kallus cevabının yeni kapiller ile tamamlanması 4-12. günler arasında olmaktadır. Bu bölgede trabeküler kemik, kıkırdak hücreleri ve fibroblastların bir araya gelmesi ile 7-40. günler arası kallus olusur. Kırık uçları devamlılığını kaybetmiş ise köprü (yumuşak) kallusu enkondral ossifikasyon ile oluşurken, sert (medüller) kallus ise geç ve yavaş olarak bu ilk dokuyu destekler ve intramembranöz ossifikasyon ile oluşur (Resim 5).

### 2.4.3. Yeniden Şekillenme Dönemi

Bu süreç tamir dönemi ortalarında başlar ve kırık klinik olarak iyileştikten sonra yıllarca sürebilir. Kırık iyileşmesinin en son ve en uzun dönemidir. Aynı anda osteoblastik ve osteoklastik aktivite ile hem yeni kemik oluşur hem de oluşan bu yeni kemiğin kendine has trabeküler yapısı olusur (Resim 6).

İyileşme kemikte primer ya da sekonder olabilir. Primer kemik iyilesmesi kırık uçları anatomik olarak karşı karşıya gelip kortikal devamlılığın sağlandığı ve internal sıkı tespitin yapıldığı durumlarda meydana gelir. Sekonder iyileşmede ise periost ve çevre yumuşak dokular tarafından olusturulan kallus dokusu ön plandadır (14, 15).

**Enkondral Kemikleşme:** Kıkırdak modeli üzerinden kemik gelişimi olarak bilinir. Mezenkimal hücreler kıkırdak matriksini sentezleyerek kondrositlere dönüşür. Matriksin mineralizasyonu ve anjiogenezisi takiben kemik öncül hücreler görülmeye başlar. Bu öncül hücreler sonradan osteoblastlara dönüşür. Bu dönemde osteoklastik ve osteoblastik aktivite devam etmektedir

**İntramembranöz Kemikleşme:** Kırık uçlarından uzakta olur. Sert kallus oluşumuna yol açar. Bu tip kemikleşmede kıkırdak oluşum dönemi yoktur. Kırıktan yedi gün sonra kallusta ve periost altında intramembranöz kemikleşme görülebilir. İkinci hafta içinde kırık bölgesinde görülen kıkırdak doku zamanla kalsifiye olur, bu döneme kallusta baskın hücre tipi kondrositlerdir (3). Yumuşak ve sert formda görülen kallusun kalsifikasyonu için matriks proteolitik enzimlerle parçalanmalıdır. İkinci haftanın sonunda alkalen fosfataz aktivitesi en üst düzeye çıkar (15). Sonuç olarak kıkırdak kalsifiye olur ve oluşan kan damarları kallus içerisine doğru büyür. Kırık sonrası intramembranöz kemikleşmeye ait olan proliferatif

dönem ikinci haftanın sonunda azalırken kıkırdak oluşumunun ön planda olduğu enkondral iyileşme dönemi başlar (1).

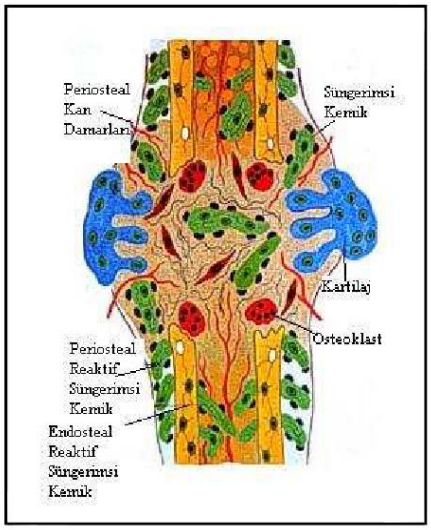


**Resim 4.** Enflamasyon Dönemi

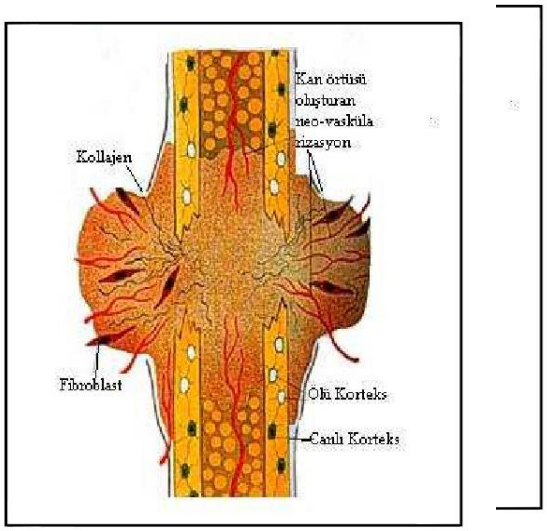


**Resim 5.** Tamir Dönemi

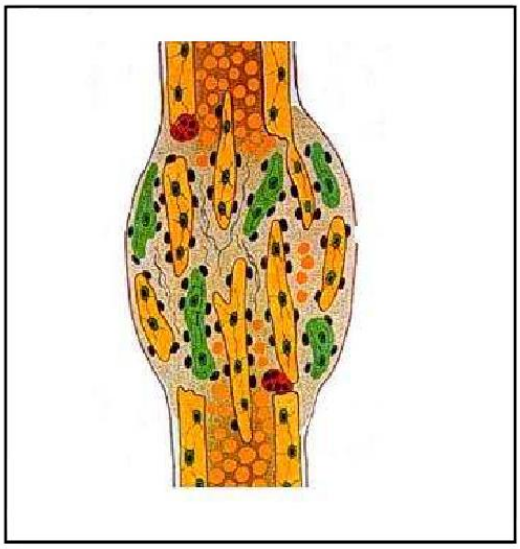

**Resim 6.** Yeniden Şekillenme Dönemi

### 2.4.4. KIRIK İYİLEŞMESİNİN KONTROLÜ

Kırık oluştuğu anda ortamdaki osteoblast ve osteoklast yoğunluğu iyileşme için yeterli miktarlarda değildir. İyileşmenin olması için gerekli kırık iyileşmesi öncü ve destek hücreleri, kılcal damar, lenf ve sinir sistemi ve yerel aracılı mekanizmalarla sağlanır. Kırık sahasında

yerel olarak üretilen ya da kan dolaşımıyla gelen, bölgesel seviyelerde kemik dengesini koruyabilen kenetleyici "coupling" faktörlere ihtiyaç vardır (16-19). Bu faktörler arasında prostoglandinler ve kemik uyarıcı faktörler, sayılabilir.

**2.4.4.1.Prostoglandinler (PG):** Hücre membranında bulunan araşidonik asitten meydana gelen yağ asitleridir. Araşidonik asitten siklooksijenaz enzimi yardımıyla her biri doymamış bağlantıya sahip iki yan zincirle birlikte bir veya iki halka yapıdan meydana gelen değişik PG' ler oluşur. Hücre duvarının ve kollajenin yaralanmalarında sentezlenir. İltihap hücrelerine kemotaktik etkiye sahiptir ve akut iltihabi reaksiyonun önemli aracılarıdır. Güçlü vazodilatatördürler. Hücre çoğalmasını hızlandırırlar. Lenfositlerin antikor yapımını düzenlerler (immün düzenleyici özellik). Hücre içine ve dışına $Ca^{+2}$ hareketini kolaylaştırırlar. PGE–2 ve PGI-2' nin kemik geri emilim gücü fazladır. PGE–1 ve PGE–2 yeni kemik yapımını arttırır. PGF2-α, kondrogenezis ve kondroliziste etkilidir. Kemik geri emiliminde yer alan ajanlardan; EGF, dönüştürücü büyüme faktörü alfa (TGF-α), PDGF, bradikinin ve trombin etkilerini PGE2 aracılığıyla göstermektedir. PGF' nin de kemik gelişimini hızlandırdığı hakkında görüşler vardır (5).

**2.4.4.2. Kemik uyarıcı faktörler**: Farklılaşmamış mezanşimal hücrelerin mitozunu destekler ve yeni kemik hücrelerinin oluşumuna yol açarlar. Bu faktörlerin başlıcaları şunlardır.

**a. Dönüştürücü Büyüme Faktörü-Beta (TGF-β):** İltihap ve doku tamirinden sorumludur. Tüm hücreler moleküler formlarının birinde TGF-β oluştururlar ve tüm hücreler bu faktörün reseptörüne sahiptir. En önemli kaynağı kemiğin hücre dışı matriksi ve trombositlerdir. TGF-β kondrosit ile osteoblastlarda sentezlenir ve enkondral kemikleşme sırasında hücre dışı matrikste birikir. Onarım zincirinde rol almak üzere trombositlerden de salınır. Makrofajlardan salınan en güçlü kemotaktik ajandır. Hücrenin integrin reseptörlerini uyarmak yoluyla hücre dışı matriks bileşenlerinden olan kollajen, fibronektin ve proteoglikanların oluşumunu artırır. Bağ dokusunda hasara yol açan proteolitik enzimleri baskılar. Sonuç olarak granülasyon dokusu oluşumuna etki eder.

**b. Kemik Morfojenik Proteini (BMP):** Yaralanan kemik kaynaklı morfogenetik proteindir. Mitojenik ve dönüştürücü bir faktördür. Mezenkimal hücrelerin kıkırdak ve kemik hücrelerine farklılaşmasına, ektopik kemik uyarımının artmasına neden olduğu ileri sürülmüştür. BMP'nin 1–10 arası on alt grubu vardır. BMP–7 osteojenik protein 1, BMP–8 ise osteojenik protein 2 olarak bilinir.

**c. Fibroblast Kaynaklı Büyüme Faktörü (FGF):** Kıkırdak ve fibroblastlar için mitojeniktir. Kıkırdak oluşumu aşamasında kallusu genişletir.

**d. Trombosit Kaynaklı Büyüme Faktörü (PDGF):** Fibroblast ve kemik hücreleri için mitojeniktir. Kırık sahasında yerel olarak bulunabildiği gibi kan dolaşımında da bulunmaktadır. Bağ dokusunda kollajen sentezini artırır. Fibroblast çoğalmasını, mezankimal hücre mitozunu, monosit ve makrofajların kırık bölgesine göçünü arttırır. PDGF uygulamasıyla kallus yoğunluğu ve hacmi artmıştır.

**e. İnterlökinler (IL):** Makrofaj ve monosit kökenlidir. IL–1 fibroblast çoğalması, kollajenaz ve PGE–2 üretimiyle ilgilidir. Ayrıca osteoklastlar üzerine etkiyle kemik geri emilimini de etkiler.

**f. Plazma Fibronektini**: Yeni damar oluşumu için mitojeniktir.

**g. Somatomedin C:** İskelet sistemi üzerinde büyüme hormonuna benzer fonksiyonu vardır. Kondroblastların bölünme ve farklanmalarını, ayrıca kemik matriksi oluşumunu hızlandırır.

**h. Epidermal Büyüme Faktörü (EGF):** Kemik geri emilimini hızlandırır.

**i. Kondroblast Kökenli Büyüme Faktörü (CDGF):** İki tipi vardır ve Tip II kollajen ve hiyaluronik asit için düzenleyicidir.

**j. Makrofaj Kaynaklı Büyüme Faktörü (MDGF):** Sıçanlarda osteoblast benzeri hücreler ve kondrositler için mitojeniktir.

**k. Epidermal Hücre Kaynaklı Büyüme Faktörü (ECGF):** Kıkırdak ve kemik için mitojeniktir.

**l. Endoteliyal Hücre Kaynaklı Büyüme Faktörleri (ECDGF):** Yeni damar oluşumu için mitojeniktir

## 2.5. SERBEST RADİKALLER

Çekirdek çevresinde dönen, çiftleşmemiş elektron tanecikleri bulunan iyon ya da atom olabilen bileşiklere serbest radikaller denir. Serbest radikaller yüksek reaktif ürünlerdir ve hücrelerin lipid, protein, DNA, karbonhidrat ve enzim gibi tüm önemli bileşiklerine etki ederek hücre hasarı ve sonunda hücre ölümüne yol açarlar. Diabetes mellitus, kanser, yaşlanma, kronik obstrüktif akciğer hastalığı, yara iyileşmesi, granülasyon dokusu, kollajen, kıkırdak dokusu ve kırık iyileşmesi üzerine olumsuz etkilerinin olduğu bilinmektedir (3, 15). Bu etkilerinin ortaya çıkması için ya eksojen veya endojen olarak vücuttaki konsantrasyonunun artması ya da karşı savunma sisteminin zayıflaması gerekir. Moleküler oksijen (02), spinleri aynı yönde paylaşılmamış iki elektron taşıdığından, kararsız yapıdadır. Bu nedenle, 02, dışarıdan elektron alarak kararlı bir hale dönmeye çalışır. Aerobik canlılarda, moleküler oksijenin % 90' dan fazlası, mitokondrial sitokrom oksidaz sistemi ile 4 elektron alarak tamamen suya redüklenmektedir. Ancak oksijenin kısmi redüksiyonu, süperoksit radikali (O2-), hidrojen peroksit (H2O2) ve hidroksil radikali ($OH^{-}$ ) gibi serbest oksijen radikalleri (SOR)' nin oluşmasına yol açmaktadır. Oksijenle yaşayan tüm canlılarda, normal metabolizma sırasında SOR oluşumu, kaçınılmaz bir olaydır. Bu nedenle, mitokondriyal elektron transport zinciri, mikrozomal sistem, fagositoz, peroksizomal ve diğer bazı sitozolik enzim aktiviteleri, SOR' un endojen kaynaklarını oluştururlar (3). Canlı organizmalar endojen ve ekzojen kaynaklı radikallere karşı biyolojik bütünlüklerini koruyabilmek için, birçok savunma mekanizması geliştirmişlerdir (20). Bununla beraber, antioksidan savunma sistemleri ile SOR arasındaki dengenin bozulmasıyla, aşırı miktarda üretilen serbest radikaller; enzimler ve diğer çesitli proteinler, nükleik asitler, polisakkaritler ve membranlar üzerinde toksik etkiler yaparak, çeşitli hücre ve dokularda hasara neden olmaktadır (20). Serbest oksijen radikalleri pek çok bileşikler üzerine etki etmesine rağmen asıl etkilerini membran lipid peroksidasyonu üzerinden gösterirler. Membrandaki kolestrol ve yağ asitlerinin doymamış bağları serbest radikallerle kolayca reaksiyona girerek peroksidasyon ürünleri oluştururlar (21, 22).

## 2.7. ANTİOKSİDAN SAVUNMA SİSTEMLERİ

Antioksidanlar dört ayrı şekilde etki ederler:

**1)** Serbest oksijen radikallerini etkileyerek onları tutma veya daha zayıf yeni moleküle çevirme; toplayıcı etkidir. Antioksidan enzimler, trakeobronsiyal mukus ve küçük moleküller bu tip etki gösterirler.

**2)** Serbest oksijen radikalleriyle etkileşip onlara bir hidrojen aktararak aktivitelerini azaltma veya inaktif şekle dönüştürme; bastırıcı etkidir. Vitaminler, flavonoitler bu tarz bir etkiye sahiptirler.

**3)** Serbest oksijen radikallerini bağlayarak zincirlerini kırıp fonksiyonlarını engelleyici etki; zincir kırıcı etkidir. Hemoglobin, seruloplazmin ve mineraller zincir kırıcı etki gösterirler**.**

**4)** Serbest radikallerin oluşturdukları hasarın onarılması; onarıcı etkidir. Anti oksidan kaynakları Şekil 1' de özetlenmiştir.

### 2.7.1. Süperoksit dismutaz

Süperoksit dismutaz, aerobik hücrelerde yaygın olarak bulunan ve oksijen toksisitesine karsı, ilk doğal savunmayı gerçekleştiren bir metalloproteindir. Süperoksit anyonunun H2O2' ye dismutasyonunu katalizleyen SOD; spontan reaksiyon hızını yaklaşık bin kat artırmakta ve böylece O2 - ve H2O2 bir arada bulunmasını ve birlikte OH- radikali oluşturmalarını önlemektedir.

### 2.7.2 Glutatyon Peroksidaz

Glutatyon Peroksidaz, organizmayı oksidatif strese karşı koruyan önemli enzim ailesinin önemli bir üyesidir. Bu enzim redükte glutatyonu oxide glutatyona çevirerek yağ peroksidazlarının alkol veya serbest hidrojen peroksiti suya indirgenmesinde aktif rol oynamaktadır.Bu nedenle düşük glutatyon peroksidaz seviyeleri serbest radikallerle ilişkilendirilen bozuklukların çoğu ile ilişkilendirilmiştir.

### 2.7.3. Myeloperoksidaz

Myeloperoksidaz, memeli nötrofillerinin granüllerinde yer alan bir enzim olup, dokudaki aktivitesi dokuya nötrofil infiltrasyonunu gösteren sensitif bir indekstir. Enzimin I, II ve III olarak tanımlanmış 3 tipi mevcuttur. Kristal yapısı X ısınlarıyla incelenmis olup, her myeloperoksidaz molekülünün 2 alt birimden olustuğu tespit edilmistir. Enzimin total ağırlığının ortalama % 3-4'ü karbonhidrattır. Bir çok enzimde olduğu gibi spesifik inhibitörü de bildirilmistir,

### 2.7.4. Malondialdehit

Üç veya daha fazla çift bağ içeren yağ asitlerinin peroksidasyonunda malondialdehit meydana gelir. Malondialdehit kanda ve idrarda ortaya çıkar, yağ asidi oksidasyonunun spesifik ya da kantitatif bir indikatörü olmamakla beraber lipid peroksidasyonunun derecesiyle iyi korelasyon gösterir. Bu nedenle biyolojik materyaldemalonaialdehit ölçülmesi lipid peroksit seviyelerinin indikatörü olarak kullanılır.

### 2.7.5. Glutatyon

Glutatyon karaciğerde genetik bilgiye ihtiyaç olmadan sentezlenebilen bir tripeptitdir. Glutatyon çok önemli bir antioksidandır, serbest radikaller ve peroksitlerle reaksiyona girerek hücreleri oksidatif hasara karsı korur. Hemoglobinin oksitlenerek methemoglobine dönüsümünün engellenmesinde rol alır. Ayrıca proteinlerdeki sülfhidril (-SH) gruplarını redükte halde tutar ve bu grupları oksidasyona karsı korur, böylece fonksiyonel proteinlerin ve enzimlerin inaktivasyonunu engeller. Glutatyon yabancı bileşiklerin detoksifikasyonu ve amino asitlerin membranlardan transportunu da sağlar.

**Şekil 1.** Antioksidan Kaynakları

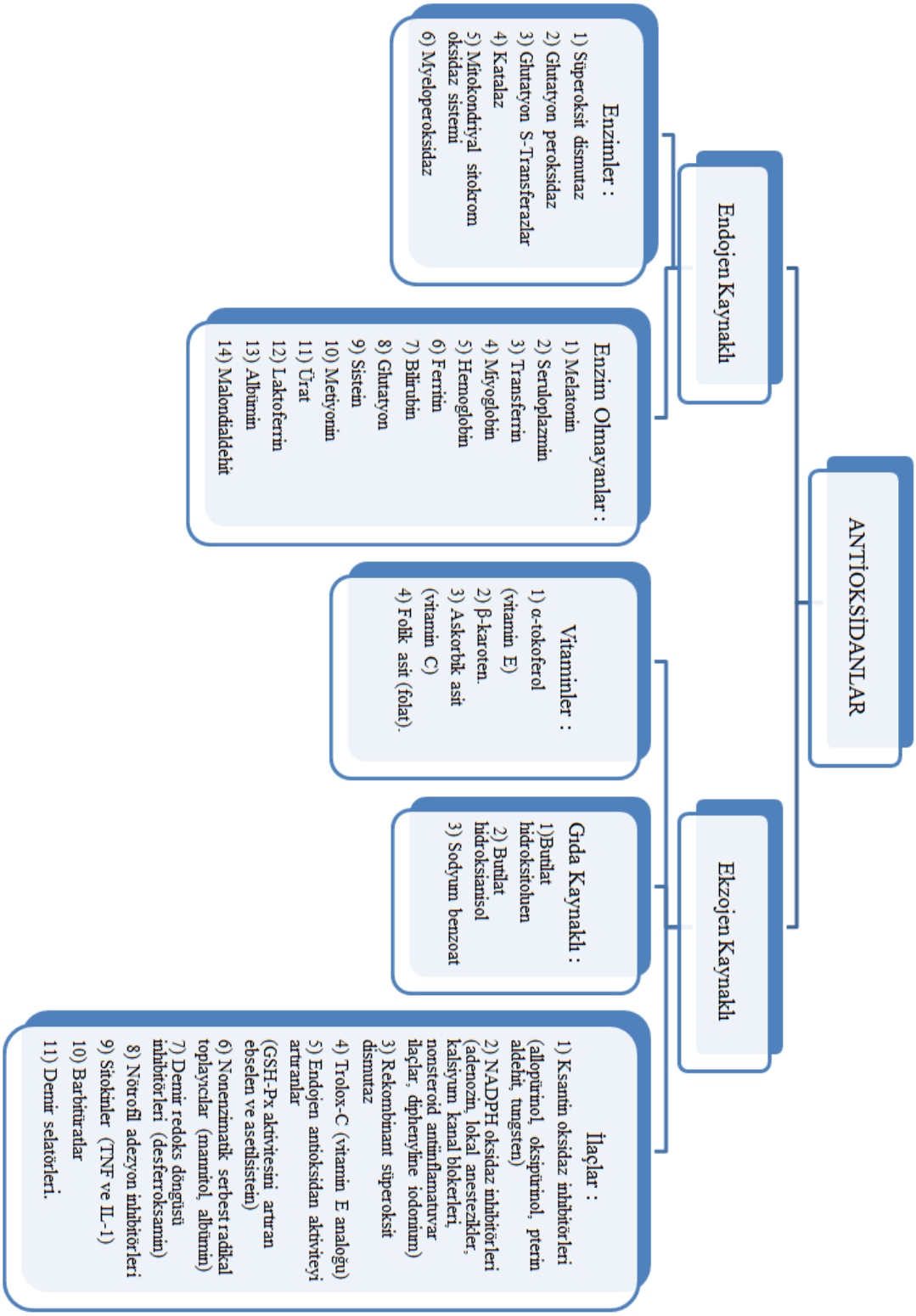

## 2.6. İKARİİN

İkariin geleneksel Çin tıbında yüzyıllardan beri cilt için tonik, afrodizyak ve anti-romatizmal olarak kullanılan *Epimedium grandiflorum* isimli, Türkiye'de Azgın Teke Otu olarak da isimlendirilen çok yıllık bir bitkiden (Resim 7) elde edilen bir flavonoit türüdür. İkariin etken maddesini içeren oral preparatlar tüm dünyada ve ülkemizde temelde yüksek dozda afrodizyak etkileri için kullanılmaktadır.

İkariin' in fiziksel, kimyasal, farmakolojik özellikleri Çin Farmakopesi 2005' te tüm ayrıntıları ile ortaya konulmuştur (Şekil **2**). Son on yıldır yapılan pek çok ***in vivo ve in vitro*** çalışma ile bu etken maddenin birçok farmakolojik ve biyokimyasal etkisi olduğu anlaşılmıştır. Kemik dokusu dışı bu etkilerden bazıları; fare embrionik kök hücrelerinde kalp diferansiyasyonunu reaktif oksijen sinyali kullanarak artırması **(23)**. nöronal diferansiyonu stimule etmesi (24, 25) meme ve prostat kanseri proliferasyonunu azaltması ve apoptosis sağlaması (26, 27) sayılabilir.

**Resim 7.** *Epimedium grandiflorum*

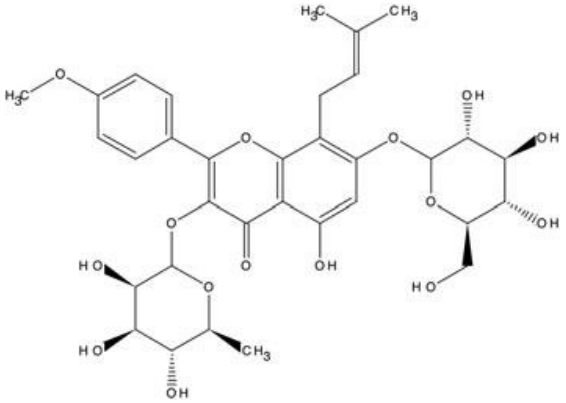

**Şekil** 2**.** İkariinin **K**imyasal **Y**apısı

Bu etken maddenin osteoporoz gelişimini azalttığı deneysel olarak overectomize sıçanlarda ve klinik çalışmalar ile gösterilmiştir **(4-6)**. Tüm bunlara ek olarak osteoklastik apoptozisi artırırken, kemik resor**p**siyonunu engellediği **(28, 29)** ve osteoblastik aktiviteyi ve osteoblast diferansiyasyonunu stimule ettiği **(28-30)** *in vivo* çalışmalarda gösterilmiştir. Bu çalışmalar sonucunda tam olarak bu etkilerin biyokimyasal mekanizması bilinmemekle birlikte ikariin' in osteojenik etkilerinin kemik morfojenik protein-2 ve nitrik oksit sentezini artırarak gerçekleştirdiği **(31)** ve bu artışı kor bağlayıcı factor A1 ile ilişkili trankripsiyon faktörü 2, RANKL gen expresyonu üzerinden gerçekleştirdiğini düşündüren kuvvetli kanıtlar

**(32)** vardır. Dolayısıyla klinik hayvan ve insan deneylerinde osteoporozu azalttığı **(7-9)**; kemik rezorpsiyonunda düşme trabeküler kemik matrixde artma **(9, 18)**, gösterilmiş, ***in vivo*** olarak hücre kültürü ortamlarında osteoblastik differansiyasyonu artırtığı kanıtlanmış **(16, 17, 33)** bu etken maddenin kırık iyileşmesi üzerine etkilerini araştıran deneysel bir çalışma bulunmamaktadır.

*İn vivo* çalışmalar ile elde edilen etkilerin sonucunda, ikariinin kırık iyileşmesi üzerine olan olumlu etkileri ile kırık komplikasyonlarının azaltılabileceği bir alternatif osteoinduktif tedavi modelitesi oluşturmasıdır. Kırık kaynamasının yavaşladığı veya bir çok çevresel etkenin varlığında oluşmadığı durumlarda birincil cerrahi tedavi modelitesi olan otogreftleme yönteminde oluşan hasta kaynaklı co-morbiditelerin; donör saha ağrısı, enfeksiyonu, otogreft osteolizis engellenmesi için kullanılacak alternatif bir osteoinduktif etken madde temininin sağlanmasına yönelik ikariin kullanılmasının araştırılmıştır.

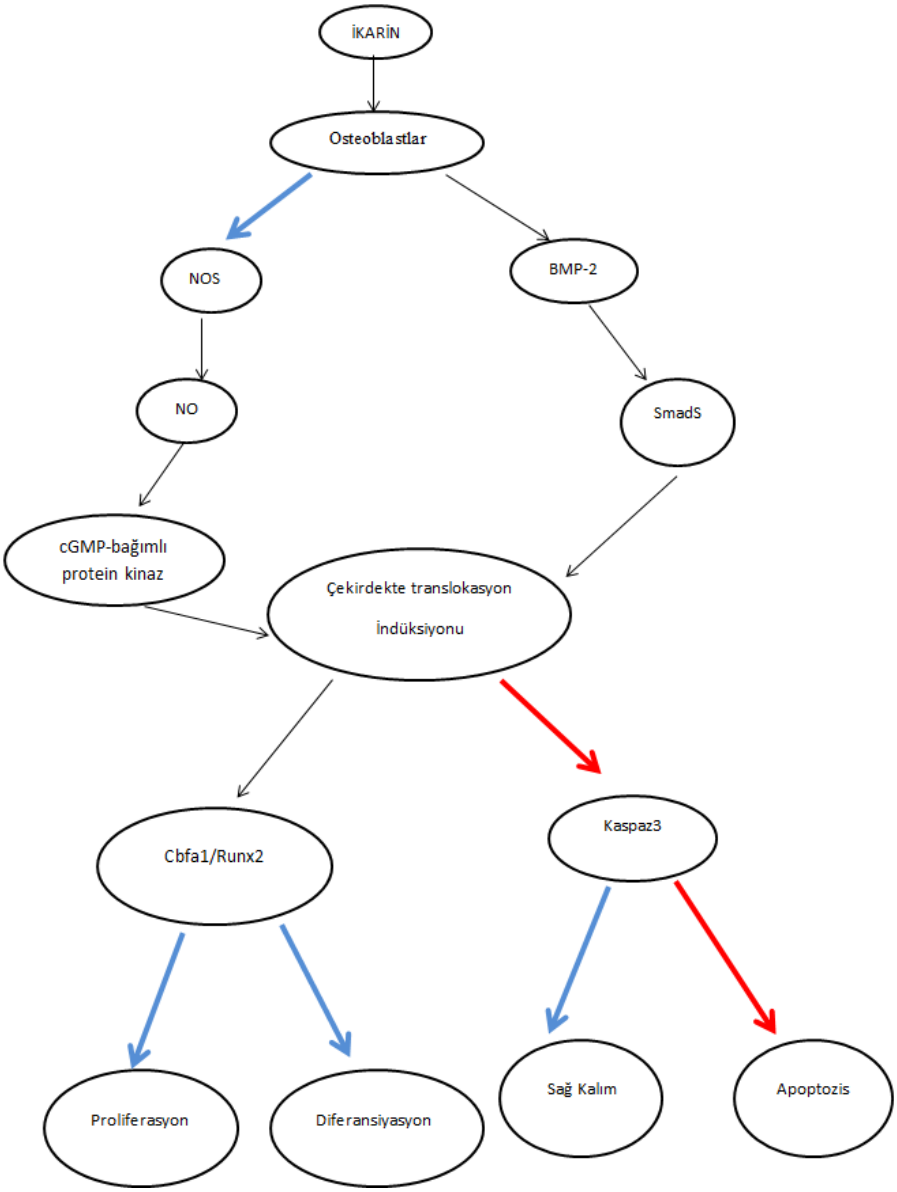


**Şekil 3.** Osteoblastlar Üzerine Anabolik Etkili İkarinin, Moleküler Etki Mekanizması (32)

İkarinin mekanizma üzerine inhibisyonunu gösterir.

İkarinin mekanizma üzerine stimülasyonunu gösterir.

# 3. GEREÇ ve YÖNTEM

Bu çalışma, Kasım 2012 – Kasım 2013 tarihleri arasında Erciyes Üniversitesi Tıp Fakültesi Hakan Çetinsaya Deneysel ve Klinik Arastırmalar Merkezi, Ortopedi ve Travmatoloji Anabilim Dalı, Patoloji Anabilim Dalı, Nükleer Tıp Anabilim Dalı ve Radyodiagnostik Anabilim Dalı imkanları kullanılarak gerçekleştirildi. Bu tez çalışması, Erciyes Üniversitesi Tıp Fakültesi Etik Kurulu' nun 10.04.2012 tarih 12/63 karar no ile onayı alınarak ve Erciyes Üniversitesi Bilimsel Araştırma Projeleri Kordinatörlüğünden TTU-2013-4551 kodu ile alınan proje ile yapılmıştır.

Çalışmamızda Erciyes Üniversitesi Hakan Çetinsaya Deneysel ve Klinik Arastırmalar Merkezinden temin edilen ortalama ağırlıkları 280-490 gr ve ortalama 6 aylık olan 48 adet Sprague-Dawley cinsi erkek sıçan kullanılmıştır. Deney süresince, 10/14 saat, aydınlık/karanlık ışık döngüsünde, normal oda sıcaklığı ve neminde tutulan sıçanlar, standart pellet yem ve musluk suyu ile beslendi. Sıçanlar 8' erli 6 gruba ayrıldı. Gruplar:

**İK3-2.5** --------2.5 mg ikariin 3 haftalık
**İK3-10** --------10 mg ikariin 3 haftalık
**İK3-25** --------25 mg ikariin 3 haftalık
**İK6-2.5** --------2.5 mg ikariin 6 haftalık
**İK6-10** --------10 mg ikariin 6 haftalık
**İK6-25** --------25 mg ikariin 6 haftalık
olarak adlandırıldı.

Deneklerin her birinin sağ alt extremiteleri çalışma grubu, sol alt ekstremiteleri kontrol grubu olarak belirlendi. Denekleri anestezi altına almak için 3 mg/kg ksilazin hidroklorid (Rompun©, Bayer, Türkiye) ve 90 mg/kg ketamin hidroklorid (Ketalar©, Eczacıbası, Türkiye) intraperitoneal olarak uygulandı. Deneklerin sağ alt ekstremiteleri kasığa kadar traş edilip, operasyon masasına alındıktan sonra, sağ alt ekstremitesi kasığa kadar polivinil pirolidon-iyot (Batticon©, Adeka, Samsun, Türkiye) ile dezenfekte edilip boyandı. Ameliyat sahası açıkta kalacak şekilde steril kompresler örtüldü. Tüm sıçanlara proksimale doğru uzatılan standart diz orta hat insizyonu ile yaklasıldı. Cilt-cilt altı doku geçildikten sonra median parapatellar insizyonla diz eklemine girildi. Daha sonra tüm sıçanların sağ ve sol femur 1/3 orta-distal kısımları ortaya konduktan sonra bu bölgeden elektrikli testere yardımıyla osteotomize edildi. Kırık sonrası sıçanların femurları retrograd olarak 1.5 mm'lik Kirshner (K) telleri ile tespit edildi. Tespit sonrası K tellerinin proksimal ve distalden femur

içerisinde kalmasına özen gösterildi. Tespit sonrası kırık hattı ve insizyon sahası % 0.09'luk NaCl ile yıkandı. Sağ tarafa çalışma grubuna göre 2.5 mg, 10 mg, ve 25 mg ikariin (Sigma-Aldrich©Lot SLBG8465V) lokal olarak kırık hattına uygulandı, sol tarafa ise control grubu olarak yıkama sonrası ek bir uygulama yapılmadı. Yıkama sonrası sıra ile patellar tendon ve cilt 3/0 keskin iğneli vicryl (Johnson & Johnson©, Brüksel, Belçika) ile usulüne uygun olarak kapatıldı. Yara yeri pansumanı yapıldıktan sonra başka herhangi bir tespit yapılmadı (Resim 8-17). Sıçanlar anestezi sonrası derlenme süresi boyunca ayrı ortamlarda tutuldular. Derlenme sonrasında operasyon öncesi yerlerine konuldular. Tüm denekler grubuna uygun olarak 3. ve 6.haftanın sonunda yine ketamin-ksilazin anestezisi altında önce sağ femurlarının 2 yönlü grafileri alınıp daha sonra sıçanların tüm vücut kemik mineral yoğunlukları ölçüldü. Sakrifiye edilen sıçanların sağ ve sol femurları bütün olarak çıkartılarak histopatolojik inceleme yapılmak üzere %10' luk formol içerisinde muhafaza edildi.

**Resim 8–9.** Sıçanın Anestezi Sonrası Cerrahi Masaya Alınıp Steril Olarak Hazırlanması

**Resim 10.** Cilt İnsizyonu

**Resim 11:** Diz Ekleminin Ortaya Konması

**Resim 12.** Femurun Osteotomize Edilmesi

**Resim 13.** K-Telinin Uygulanması

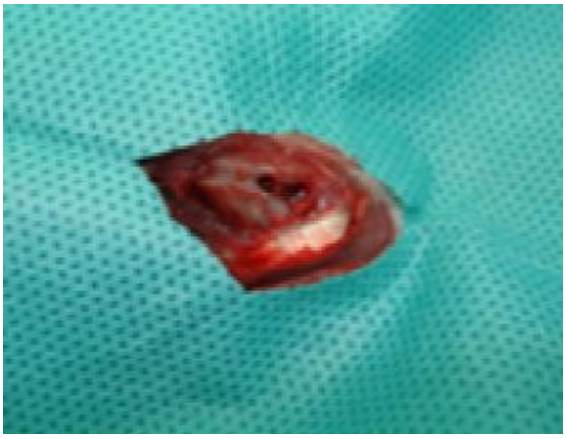

**Resim 14.** Kırık Hattının Redüksiyonu

**Resim 15.** Kr Telinin Kondil İçinde Bırakılması

**Resim 16.** Patellar Tendonun Tamiri

**Resim 17.** Cildin Sütürasyonu

### 3.1. RADYOLOJİK DEĞERLENDİRME

Her bir sıçanın sakrifikasyon öncesinde ketamin-ksilazin anestezisi altında Erciyes Üniverstesi Radyodiagnostik Anabilim Dalı' nda Siemens© Multix C marka röntgen cihazında sağ ve sol femurunun 2 yönlü radyografileri alınıp (Resim 18) daha sonra farklı bir Ortopedi ve Travmatoloji Uzmanı ve bir Radyoloji uzmanı tarafından farklı zamanlarda birbirinden bağımsız olarak 5 noktalı skorlama skalası (derece 4-0) kullanılarak iki kez değerlendirilmiş olup sonra bu değerlendirmelerin ortalaması alınarak radyolojik olarak kaynama miktarına bakılmıştır (Tablo 1) (17).

**Tablo 1.** 5 Noktalı Skorlama Skalası (17)

| | |
|---|---|
| Derece 0 | Yeni kemik yapımı yok |
| Derece 1 | Defektin %25' inde yeni kemik yapımı var |
| Derece 2 | Defektin %50' sinde yeni kemik yapımı var |
| Derece 3 | Defektin %75' inde yeni kemik yapımı var |
| Derece 4 | Defektin tamamı yeni kemik yapımı ile dolu |

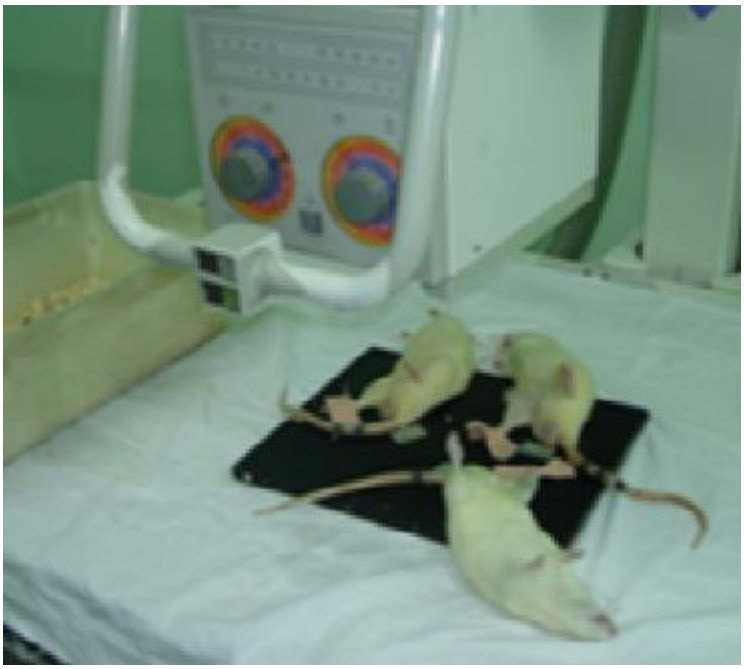

**Resim 18.** Deneklerin Röntgenlerinin Çekilmesi

## 3.2. KEMİK MİNERAL YOĞUNLUK ÖLÇÜMÜ

Deneyde kullanılan tüm sıçanların sakrifikasyon öncesinde Erciyes Üniversitesi Tıp Fakültesi Nükleer Tıp Anabilim Dalı' nda Hollgi QDR 4500 ELİTE Acclaim Series marka cihazında epoksi maddesinden yapılmış olan step fantom cihazı kullanılarak sıçanlar için otomatik kalibrasyon yapıldıktan sonra kemik mineral yoğunlukları ölçüldü (Resim 19, 20).



**Resim 19–20.** Deneklerin Kemik Mineral Yoğunluklarının Ölçümü ve Step Fantom Kalibrasyon Cihazı

## 3.3. HİSTOPATOLOJİK İNCELEME

Kallus dokusunu içeren kemik doku örnekleri %10'luk tamponlanmıs nötral formaldehit solüsyonunda inceleme öncesinde tespit edildi. Doku örnekleri daha sonar asetik asit ve formik asit içeren asit solüsyonunda dekalsifiye edildi. Dekalsifikasyon sonrasında kırık hattını ortalayacak sekilde 1 cm' lik kemik parçası kesilerek ayrıldı. Daha sonra bu 1 cm' lik kemik parçası sagittal düzlemde ikiye ayrıldı. Elde edilen parçalardan bir tanesi artan dereceli etil alkol serilerinden geçirilerek dehidrate edilip ksilolde şeffaflastırılıp elde edilen dokular parafin içine gömülerek bloklandı. Parafin bloklardan alınan 4–6 µm kalınlığında kesitler hemotoksilen eozin (HE) ile boyandıktan sonra Nikon© Optiphot-2 marka ışık mikroskobunda Huo ve arkadaşlarının (33) tariflediği histolojik skorlama sistemi kullanılarak değerlendirildi (Tablo 2).

**Tablo 2.** Huo ve Ark. (33) Tariflediği Histolojik Skorlama Sistemi

| **Skor** | **Histolojik Bulgular** |
|---|---|
| 1 | Fibröz doku |
| 2 | Ağırlıklı fibröz doku |
| 3 | Esit miktarda fibröz ve kıkırdak doku |
| 4 | Ağırlıklı kıkırdak ve az miktarda fibröz doku |
| 5 | Kıkırdak doku |
| 6 | Ağırlıklı kıkırdak ve az miktarda immatür kemik doku |
| 7 | Esit miktarda kıkırdak ve immatür kemik doku |
| 8 | Ağırlıklı immatür kemik ve az miktarda kıkırdak doku |
| 9 | İmmatür kemik ile iyilesme |
| 10 | Matür kemik ile iyilesme |

## 3.4. BİYOKİMYASAL DEĞERLENDİRME

Sakrifiye edilen tüm denek gruplarının sakrifikasyon öncesi elde edilmiş olan plazması ayrılmış kanlarından alınan örneklerde total glutatyon, lipid peroksidasyon, glutatyon peroksidaz, süperoksit dismutaz ve miyeloperoksidaz enzim aktiviteleri çalışılmıştır. Bu çalışmada deneklerden elde edilen serumlarda total glutatyon (Glutathione Assay Kit, Cat No: 703002, CAYMAN), lipid peroksidasyon (Lipid Peroxidation (MDA)

Colorimetric/Fluorometric Assay Kit, Cat No: K739-100, Biovision) glutatyon peroksidaz (Glutathione Peroxidase Activity Colorimetric Assay Kit, Cat No: K762-100, Biovision), superoksit dismutaz (Superoxide Dismutase (SOD) Activity Assay Kit, Cat No: K335-100, Biovision) ve miyeloperoksidaz (Myeloperoxidase Peroxidation Assay Kit, Cat No: 700160, CAYMAN) enzim aktiviteleri kullanılan ticari kit prosedürlerine göre Biotek Synergy Multifonksiyonel Plate Reader' da ölçülmüştür (Resim 21). Ölçümlerin tamamı Erciyes Üniversitesi Eczacılık Fakültesi Farmakoloji Araştırma Laboratuvarı imkanları kullanılarak gerçekleştirilmiştir.

**Resim 21.** Biotek Synergy Marka Bilgisayarlı Spektrofotmetre

### 3.5. İSTATİSTİKSEL ANALİZ

Nicel verilerin normal dağılıma uygunluğuna Kolmogrov Simirnov testi ile bakıldı. Normal dağılıma uyan veriler x ± Standart sapma (ss) olarak tanımlandı. Gruplar arasındaki farklılığa ise Oneway Anova testi ile bakıldı. Hangi grupların farklı olduğuna ise Scheffe prosedürü ile bakıldı. Parametrik koşula uymayan veriler ise Medyan- (Min – Max) ve x ± ss olarak tanımlanarak Kruskal Wallis Varyans analizi yapıldı. Hangi grubun farklı olduğuna ise Banferroni düzeltmeli Mann Whitney U testi ile bakıldı. Nitel veriler ise yüzde olarak tanımlandı. Gruplar arasındaki farka ise $x^2$ testi kullanılarak bakıldı. Anlamlılık seviyesi $p < 0.05$ olarak alındı.

# 4. BULGULAR

Çalışma gruplarından; İK3-25 grubundan 1 adet denek cerrahi işlem sırasında ex olmuştur, İK6-2.5 grubundan 1 adet denek cerrahi işlemi takip eden ikinci günde ex olmuştur ve 1 adet cerrahi sahada osteomyelit gelişmesi üzerine çalışmaya alınmamıştır, İK6-25 grubundan 1 adet cerrahi sahada osteomyelit gelişmesi üzerine çalışmaya alınmamıştır.

## 4.1. RADYOLOJİ SONUÇLARI

X-ray sonuçları karşılaştırıldığında bütün gruplar arasında istatistiksel olarak anlamlı fark bulundu (p<0.,05) (Tablo 3). Gruplar kendi aralarında karşılaştırıldığında İK3-2.5 grubunda sağ femurda 22 puan, İK3-10 grubunda sağ femur toplam 24 puan, İK3-25 grubunda toplam 25 puan, İK6-2.5 grubunda sağ femurda 23 puan, İK6-10 grubunda sağ femurda 30 puan, İK6-25 grubunda sağ femurda ise 28 puan tespit edildi. Bu sonuçlarla deney grupları kendi kontrol gruplarına göre, 6 haftalık deney grubundan İK6-10 ve İK6-25 grupları ise 3 haftalık tüm deney gruplarına göre istatistiksel olarak anlamlı derecede yüksek skorlara sahip bulundu (p<0.05).

**Tablo 3.** İkariin Uygulama Gruplarının Radyolojik sonuçları

| X-RAY N | | 1 PUAN | | 2 PUAN | | 3 PUAN | | 4 PUAN | | p |
|---|---|---|---|---|---|---|---|---|---|---|
| | | N | % | N | % | N | % | N | % | |
| **İK3-2.5 N:8** | **Sağ** | 0 | 0.0 | 2 | 25.0 | 4 | 50.0 | 2 | 25.0 | 0.0019 |
| | **Sol** | 3 | 37,5 | 5 | 62,5 | 0 | 0,0 | 0 | 0,0 | |
| **İK3-10 N:8** | **Sağ** | 0 | 0.0 | 1 | 12.5 | 5 | 62.5 | 2 | 25.0 | |
| | **Sol** | 3 | 37.5 | 5 | 62.5 | 0 | 0.0 | 0 | 0.0 | |
| **İK3-25 N:7** | **Sağ** | 0 | 0.0 | 0 | 0.0 | 3 | 42.8 | 4 | 57.2 | |
| | **Sol** | 3 | 42.8 | 4 | 57.2 | 0 | 0.0 | 0 | 0.0 | |
| **İK6-2.5 N:6** | **Sağ** | 0 | 0.0 | 0 | 0.0 | 1 | 16.7 | 5 | 83.3 | |
| | **Sol** | 4 | 66.7 | 2 | 33.3 | 0 | 0.0 | 0 | 0.0 | |
| **İK6-10 N:8** | **Sağ** | 0 | 0.0 | 0 | 0.0 | 2 | 25.0 | 6 | 75.0 | |
| | **Sol** | 4 | 50.0 | 4 | 50.0 | 0 | 0.0 | 0 | 0.0 | |

| | | | | | | | | | | |
|---|---|---|---|---|---|---|---|---|---|---|
| **İK6-25 N:7** | **Sağ** | 0 | 0.0 | 0 | 0.0 | 0 | 0.0 | 7 | 100 | |
| | **Sol** | 3 | 42.8 | 4 | 57.2 | 0 | 0.0 | 0 | 0.0 | |

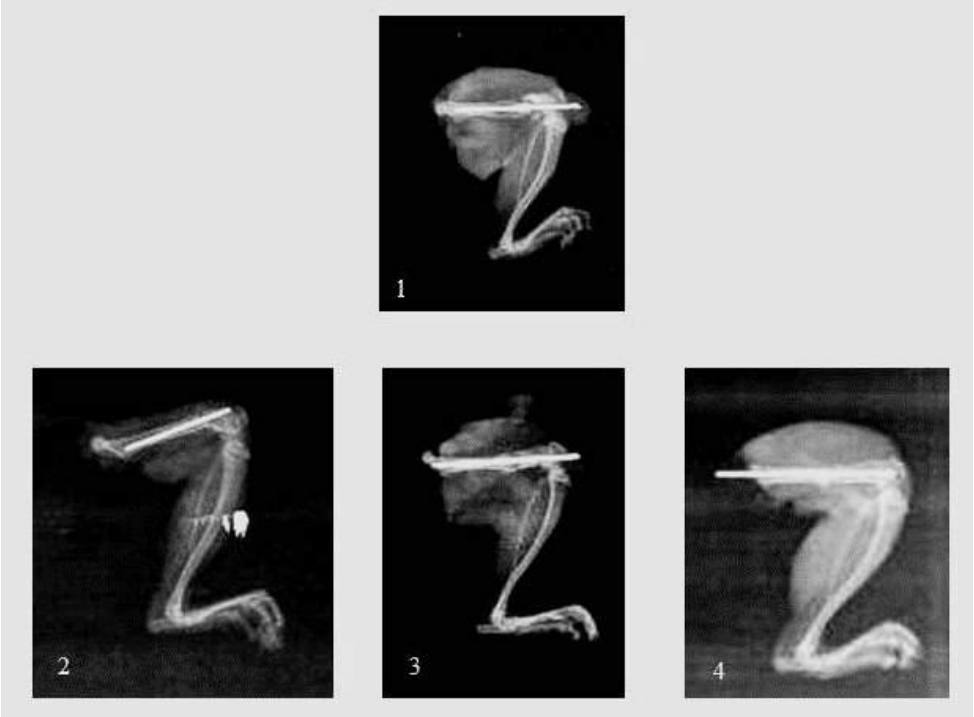


**Resim 22**. 3. Hafta Sakrifiye Edilen Deneklerin X-Ray Görüntüleri; 1-Kontrol, 2- İK3-2.5, 3-İK3-10, 4-İK3-25

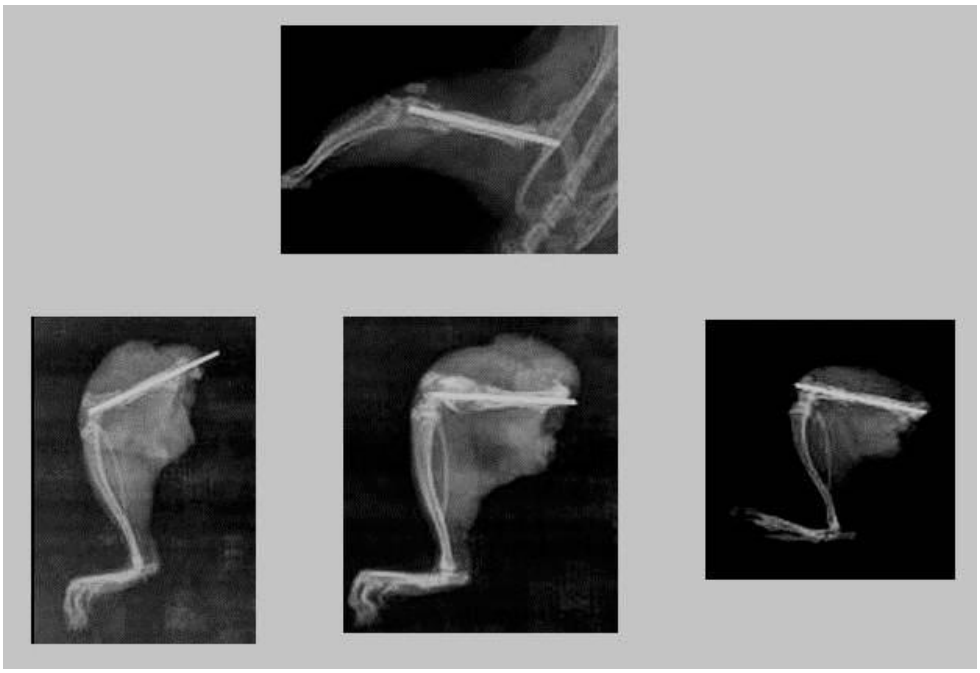

**Resim 23**. 6. Hafta Sakrifiye Edilen Deneklerin X-Ray Görüntüleri; 1-Kontrol, 2- İK6-2.5, 3-İK6-10, 4-İK6-25

## 4.2 KEMİK MİNERAL YOĞUNLUK ÖLÇÜMÜ SONUÇLARI

Deneklerin kırık femurlarının DEXA sonuçları karsılastırıldığında bütün gruplar arasında istatistiksel olarak anlamlı fark bulundu ($p<0.05$) (Tablo 4). İK3-2.5, İK3-10, İK3-25, İK6-2.5, İK6-10 ve İK6-25 deney grupları kendi kontrol gruplarına göre anlamlı derecede yüksek kemik yoğunluğuna sahip olduğu bulundu.3. hafta ve 6. Hafta kontrol örneklerinde fark bulunmadı. İK6-25 grubundan en yüksek yoğunluk seviyesi tespit edildi ($p<0.05$).

**Tablo 4.** İkariin Uygulama Gruplarının Kemik ve Mineral Yoğunluk Ölçüm Sonuçları

| | N | DEXA gr/cm² | p |
|---|---|---|---|
| **3. Hafta Kontrol** | 8 | 0.145±0.002 | |
| **6. Hafta Kontrol** | 8 | 0.152±0.000 | |
| **İK3-2.5** | 8 | 0.155±0.008 | |
| **İK3-10** | 8 | 0.166±0.006 | |
| **İK3-25** | 7 | 0.172±0.002 | 0.0034 |
| **İK6-2.5** | 6 | 0.170±0.004 | |
| **İK6-10** | 8 | 0.188±0.004 | |
| **İK6-25** | 7 | 0.202±0.006 | |

## 4.3 HİSTOPATOLOJİK İNCELEME SONUÇLARI

Histopatolojik inceleme sonuçları değerlendirildiğinde bütün gruplar arasında istatistiksel olarak anlamlı fark bulundu ($p<0.05$) (Şekil 4 ). İK3-2.5, İK3-10, İK3-25, İK6-2.5, İK6-10 ve İK6-25 deney grupları kendi control gruplarına göre anlamlı derecede yüksek skorlara sahip bulundu. Bu sonuçlarla deney grupları kendi kontrol gruplarına göre, 6 haftalık deney grubundan İK6-10 ve İK6-25 grupları ise 3 haftalık tüm deney gruplarına göre istatistiksel olarak anlamlı derecede yüksek skorlara sahip bulundu ($p<0.05$).

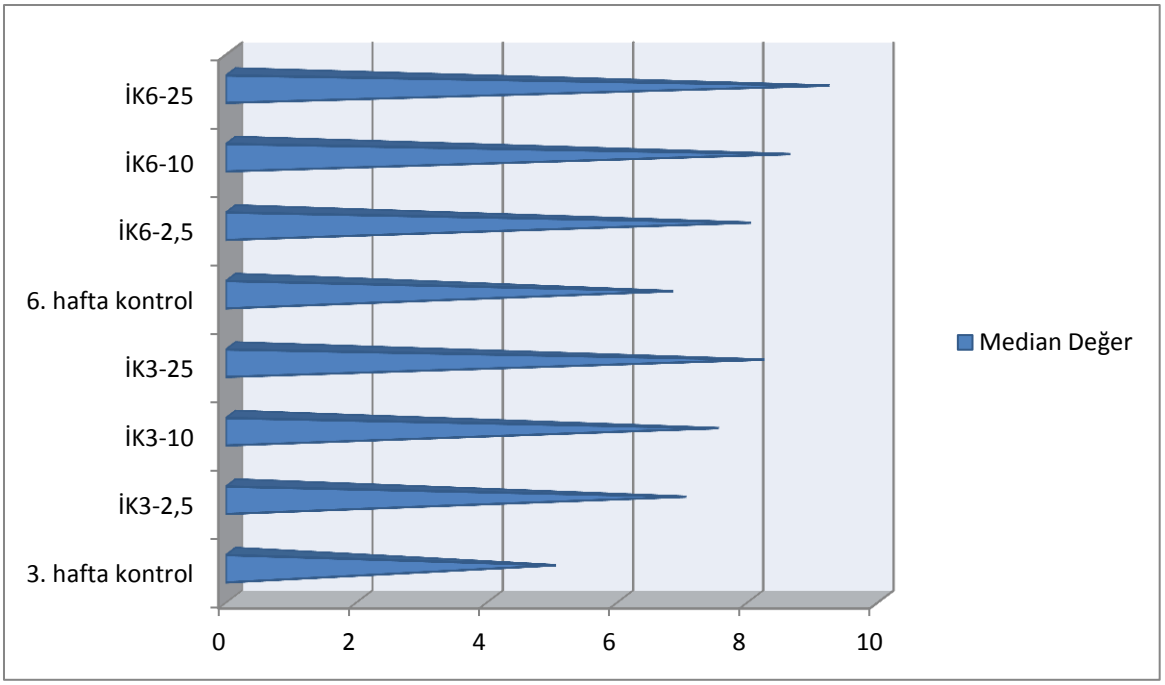


**Şekil 4**. Histopatolojik İnceleme Sonuçları

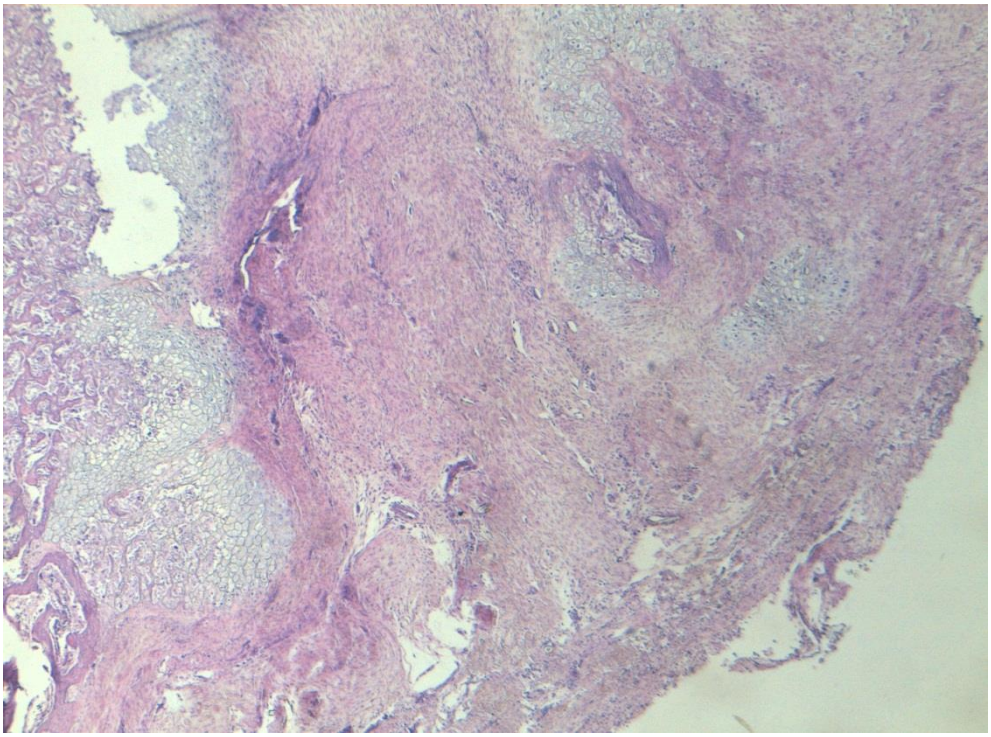

**Resim 24.** Histopatolojik Olarak İK3-10 x100 Büyütmede H&E ile Görüntüsü

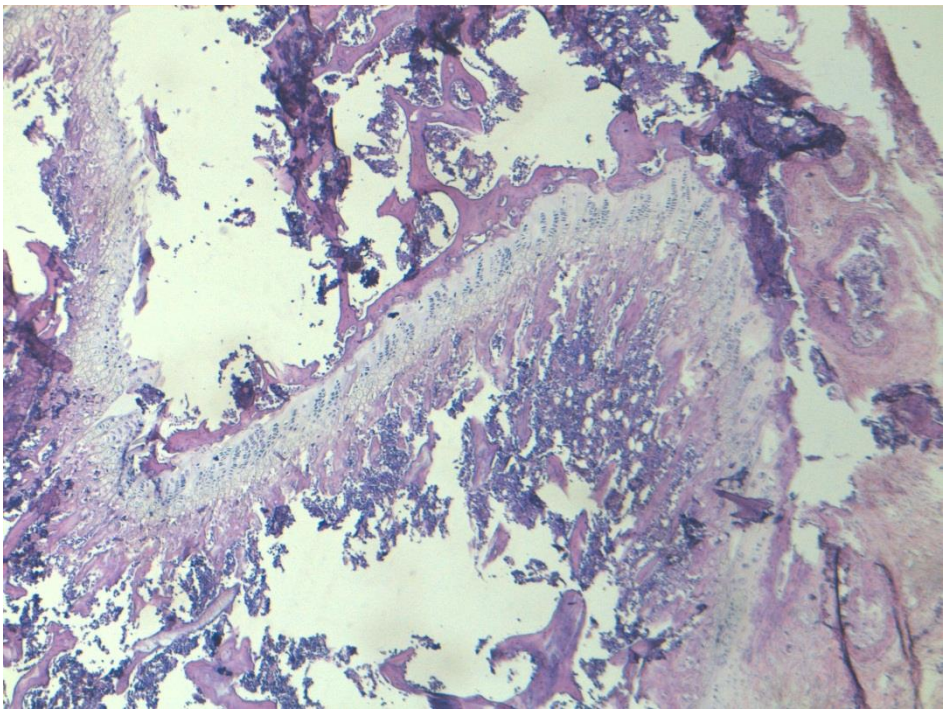

**Resim 25.** Histopatolojik Olarak İK3-25 x100 Büyütmede H&E ile Görüntüsü

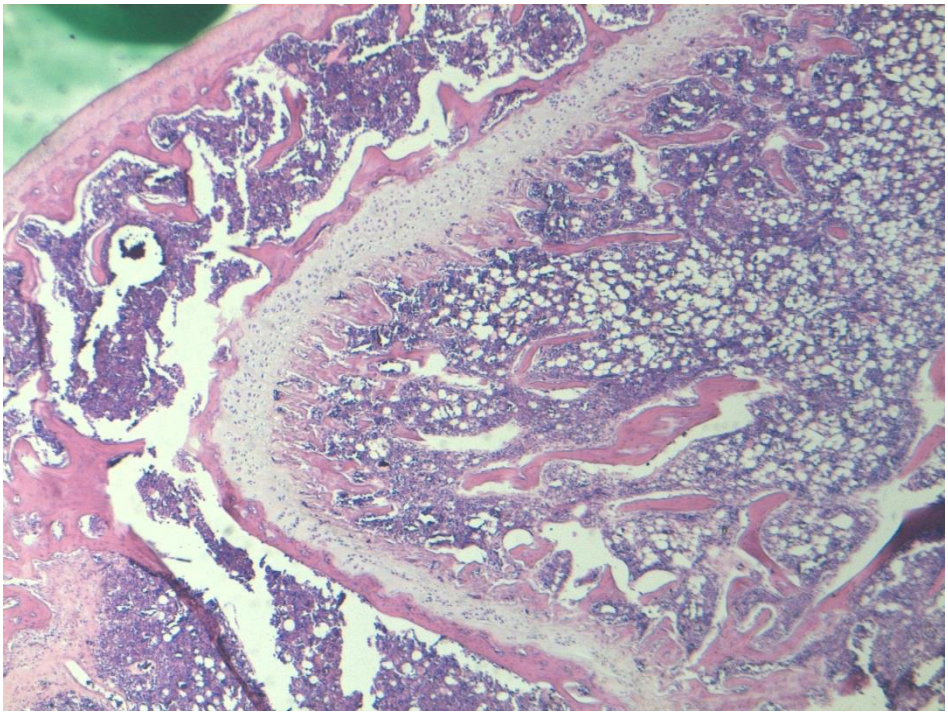

**Resim 26.** Histopatolojik Olarak İK6-10 x100 Büyütmede H&E ile Görüntüsü

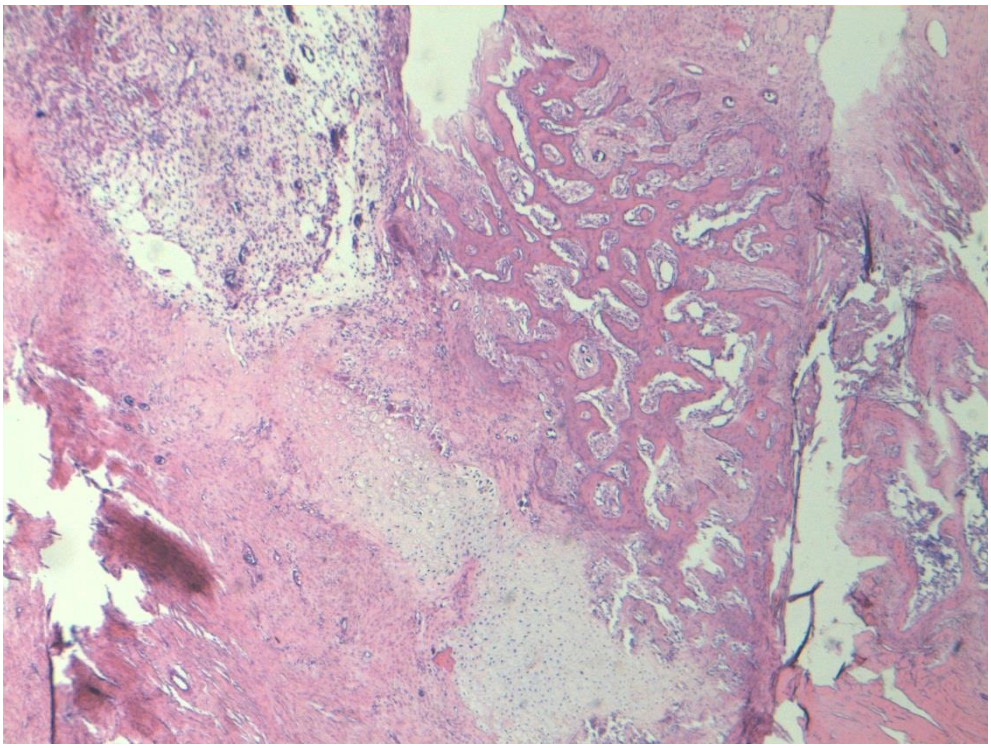

**Resim 27.** Histopatolojik Olarak İK6-25 x100 Büyütmede H&E ile Görüntüsü

## 4.4 BİYOKİMYASAL İNCELEME SONUÇLARI

***Süperoksit Dismutaz Aktivite***

Deneklerden elde edilen serumda çalışılan SOD aktivite sonuçlarına bakıldığında ikariin uygulanan 3. ve 6. hafta çalışma gruplarında kontrol gruplarına göre SOD aktivitesi % 50 oranında azalma göstermiştir. En düşük SOD aktivite (% 42) 25 mg ikariin uygulanan 6. hafta çalışma grubunda gözlenmiştir. Bu sonuçlara göre ikariinin kendisi radikal süpürücü aktivite göstererek önemli bir antioksidan savunma sistemi enzimi olan SOD' un daha az salgılanmasına sebep olmuştur. Tüm gruplar istatistiksel olarak karşılaştırıldığında aralarında anlamlı fark bulunmuştur ($p<0.05$).

**Şekil 5: Kontrol ve Çalışma Gruplarında % SOD Aktivite**

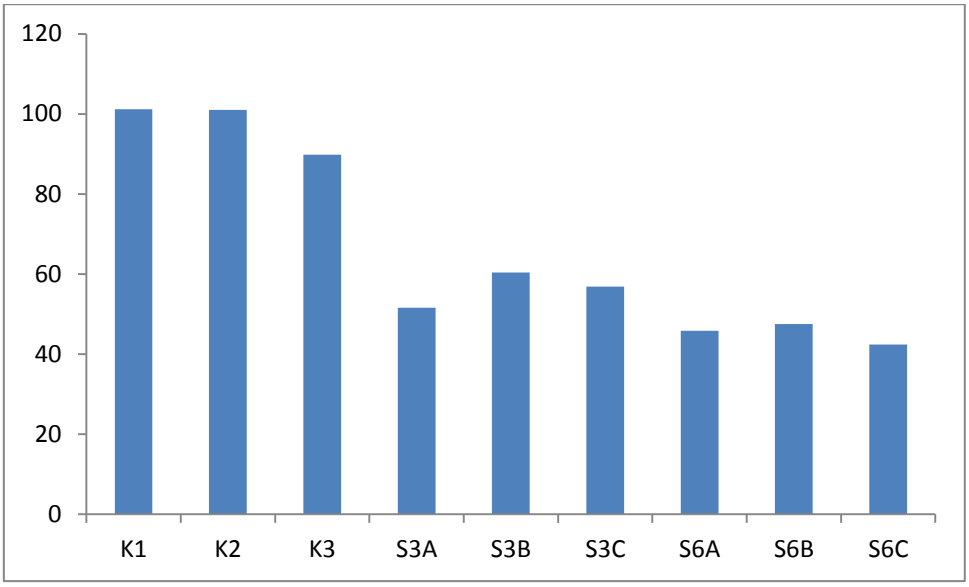


K1: Standart denek, K2: 3. hafta kontrol, K3: 6. hafta kontrol, S3A: 3. Hafta çalışma grubu (2.5 mg), S3B: 3. Hafta çalışma grubu (10 mg), S3C: 3. Hafta çalışma grubu (25 mg), S6A: 6. Hafta çalışma grubu (2.5 mg), S6B: 6. Hafta çalışma grubu (10 mg), S6C: 6. Hafta çalışma grubu (25 mg)

***Total Glutatyon***

Deneklerden elde edilen serumlarda çalışılan ve önemli bir oksidasyon parametrelerinden olan glutatyonun kontrol ve çalışma gruplarındaki total miktarları karşılaştırılmıştır. 3. hafta 10 mg ve 25 mg ikariin uygulanan gruplarda total glutatyon miktarı kontrol ve 6. hafta çalışma gruplarına göre en yüksek düzeyde bulunmuştur. Bu da en fazla glutatyon peroksidaz inhibisyonunun 3. haftada gerçekleştiğini düşündürmektedir. 6. hafta çalışma gruplarında ise total glutatyon düzeyi kontrol ve 3. hafta çalışma gruplarına göre daha düşük miktarda bulunmuştur. Bu sonuçlar 6. haftada ikariinin glutatyon peroksidaz enziminin ekspresyonunu artırarak enzim miktarında artışa neden olabileceğini düşündürmektedir. Tüm gruplar istatistiksel olarak karşılaştırıldığında aralarında anlamlı fark bulunmuştur ($p<0.05$).

**Şekil 6: Kontrol ve Çalışma Gruplarında Total Glutatyon Miktarı**

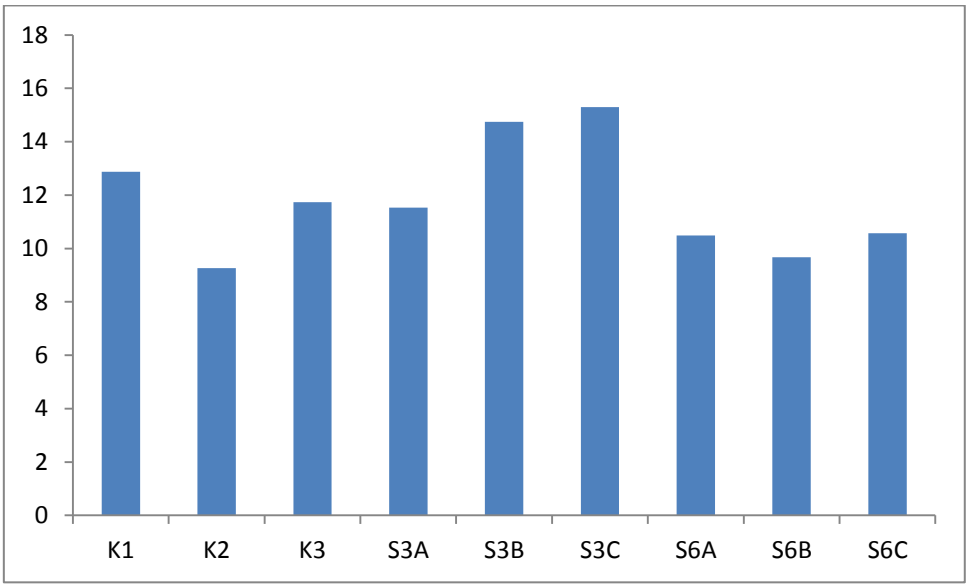


K1: Standart denek, K2: 3. hafta kontrol, K3: 6. hafta kontrol, S3A: 3. Hafta çalışma grubu (2.5 mg), S3B: 3. Hafta çalışma grubu (10 mg), S3C: 3. Hafta çalışma grubu (25 mg), S6A: 6. Hafta çalışma grubu (2.5 mg), S6B: 6. Hafta çalışma grubu (10 mg), S6C: 6. Hafta çalışma grubu (25 mg)

***Glutatyon Peroksidaz Aktivite***

Deneklerden elde edilen serumlarda çalışılan ve önemli hücresel bir antioksidan enzim olan glutatyon peroksidaz aktivitesi kontrol ve çalışma gruplarında karşılaştırılmıştır. Elde edilen sonuçlara göre en yüksek aktivite 6. haftada en düşük aktivite ise 3. hafta çalışma gruplarında görülmüştür. Bu sonuçlar total glutatyon miktarları ile birlikte değerlendirildiğinde total glutatyonun en yüksek olduğu 3. hafta çalışma gruplarında glutatyon peroksidaz enzim aktivitesinin en düşük, total glutatyonun en düşük olduğu 6. hafta çalışma gruplarında ise glutatyon peroksidazın en yüksek aktiviteye sahip olduğu saptanmıştır. 3. haftada hem total glutatyonun yüksek oluşu hem de enzim aktivitesinin düşük olması bu haftada ikariinin en yüksek radikal süpürücü etkiye sahip olduğunu göstermektedir. Bununla birlikte 6. haftada ikariinin glutatyon peroksidaz enziminin ekspresyonunu artırarak enzim miktarında artışa neden olabileceği düşüncesi doğrulanmaktadır. Tüm gruplar istatistiksel olarak karşılaştırıldığında aralarında anlamlı fark bulunmuştur ($p<0.05$).

**Şekil 7: Kontrol ve Çalışma Gruplarında Glutatyon Peroksidaz Aktivitesi**

K1: Standart denek, K2: 3. hafta kontrol, K3: 6. hafta kontrol, S3A: 3. Hafta çalışma grubu (2.5 mg), S3B: 3. Hafta çalışma grubu (10 mg), S3C: 3. Hafta çalışma grubu (25 mg), S6A: 6. Hafta çalışma grubu (2.5 mg), S6B: 6. Hafta çalışma grubu (10 mg), S6C: 6. Hafta çalışma grubu (25 mg)

***Miyeloperoksidaz Aktivite***

Miyeloperoksidaz aktivite ölçümleri ticari kit prosedürüne göre (Myeloperoxidase Peroxidation Assay Kit, Cat No: 700160, CAYMAN) hayvanların eritrositleri 1:1 oranında suyla hemoliz edilerek santrifüjlendikten sonra alınan süpernatant kısımları ile gerçekleştirilmiştir. Eritrositlerden hazırlanan örneklerde yeterli miktar lökosit konsantrasyonlarına ulaşılamadığından örneklere ait flurometrik ölçümlerde istatistiksel olarak anlamlı verilere ulaşılamamıştır.

***Lipid Peroksidasyon (Malondialdehit-MDA) Aktivitesi***

Deneklerden elde edilen serumda çalışılan MDA aktivite sonuçlarına bakıldığında ikariin uygulanan 3. ve 6. hafta çalışma gruplarında kontrol gruplarına göre MDA miktarı % 40 oranında azalma göstermiştir. En düşük MDA düzeyi (% 39) 25 mg ikariin uygulanan 3. hafta çalışma grubunda gözlenmiştir. Bu sonuçlara göre ikariinin kendisi 3. haftada en yüksek radikal süpürücü aktivite göstermiştir. Tüm gruplar istatistiksel olarak karşılaştırıldığında aralarında anlamlı fark bulunmuştur ($p<0.05$).

## 5.TARTIŞMA

Her yıl milyonlarca insan kas iskelet sistemi yaralanmasına maruz kalmakta ve bunların yaklaşık %20' sinde kırık oluşmaktadır. Bütün kırık olgularında kırık iyileşmesi istenildiği gibi olmamakta ve kaynama gecikmesi veya kaynamama hali görülebilmektedir (1). Bu sebepten dolayı kırık iyileşmesinin kalitesini artırmak için kırık metabolizması, kırık iyileşmesi ve kırık iyileşmesi üzerine etkili faktörler üzerine pek çok çalışma yapılmasına rağmen bu mekanizmalar tam olarak aydınlatılamamıştır. Femur kırıklarının tedavisinde, 1960' lı yıllardan sonra cerrahi tedavi, ağırlıklı bir uygulama olarak yaygınlaşmıştır. Femur kırıkları en iyi şartlarda tedavi edilse bile morbiditesi yüksek kırıklardır. Genel olarak travmadan hemen sonra kırık sahasının rijit bir şekilde stabilizasyonu gereklidir. Özellikle erişkin ve adölesan hasta grubunda, femur cisim kırıklarının tedavisinde intramedüller çivilemenin seçkin tedavi yöntemi olduğu artık kesin olarak kabul görmektedir (34, 35). İntramedüller çivilemenin en önemli teknik avantajı yüklenmeye izin veren rijit bir fiksasyon sağlamasıdır. Femur cisminin anatomisi intramedüller tespit için uygundur. İntramedüller çiviler vücudun hareket merkezine daha yakın olduğundan daha az yüke maruz kalırlar (36). Ayrıca kortikal temas sağlanabilen kırıklarda kemik yüklenmelerini karşılar, bu da kırık iyileşmesini hızlandırır. Kırık kallusu, progresif olarak yüklenildiğinden iyileşme ve yeniden şekillenmeyi stimüle eder (37). Biyomekanik açıdan da intramedüller çivilerin yükü taşıyan olmaktan çok yükü paylaşan bir yapıya sahip olmaları nedeniyle, kırık kaynamasında internal atel gibi davranarak, kemiğe uygun miktarda yük gelmesini sağlamaktadır.

Bu çalışma ile uzun kemik kırıklarında altın standart olan intramedüller çivileme tekniği kullanılmıştır. Deneysel olarak intramedüller çivileme tekniğinde kaynama, kapalı kırık yöntemine göre daha güçtür. Bunda da en önemli etken insanlarda kullanıldığı şekilde kilitli sistem yapılamamasıdır. Dinamize sistemde kırık hattındaki minimal haraketlere engel olunamamaktadır. Bunun sonucunda hipertrofik kallus dokusu meydana gelmektedir. Bu çalısmada da benzer şekilde kaynama hipertrofik kallus şeklinde görülmüştür. Ayrıca kullanılan Kr tellerinin intramedüller alanı tam olarak dolduramamasına bağlı olarak bazı sıçanlarda proksimale migre olduğu görülmüştür. Gözlenen bu migrasyon kırık iyileşmesi üzerine olumsuz etki oluşturabilecek düzeyde değildir. Sıçanlara uygulanan cerrahi sonrası herhangi bir ikincil tespit kullanılmamış ve tam harekete izin verilmiştir. Bu şekilde insanlardakinden daha çok ve erken harekete olanak sağlanmıştır.

Geleneksel Çin Tıbbı dünya üzerinde en eski detaylı yazılı kaynaklara sahip, yüzyıllardır kulanılagelen bitkiler ile tedavi kaynağıdır. 2005 yılında Çin Farmakope' sinin tamamlanması ile birlikte Çin Halk Cumhuriyeti kaynaklı *in vivo* ve *in vitro* çalışmalarda geometrik bir artış göze çarpmaktadır. Temel çalışma konularından bir tanesi de kırık iyileşmesinin patofizyolojisi ve iyileşmeyi stimule edebilecek etken maddeler üzerinedir. Bu etken maddeler içerisinde en fazla çalışmaya konu olan, potansiyel farmakolojik bir ajan olarak nitelendirilen, etken madde ikariindir. Son on yılda yapılan çalışmalar ile ikariinin farmakolojik ve biyokimyasal özellikleri belirlenmiştir. Bu özelliklerin başında bu etken maddenin osteoporoz ve kırık iyileşmesi üzerindeki olumlu etkileri gelmektedir. Osteoporoz tedavi maliyetleri, mortalite ve morbidite açısından çok önemli bir halk sağlığı problemidir. Osteoporozdan farklı olarak kırık iyileşmesi ortopedik girişimler ve tıbbi teknolojideki hızlı ilerlemelere rağmen iyileşmesi çoğu zaman istenildiği gibi olmamakta, iyileşme zamanında uzama ve bazen de kaynamama görülebilmektedir. Yetersiz, gecikmiş kaynama veya kaynamama, iş gücü kaybına ve yüksek maliyetlere sebep olmaktadır. Bu iş gücü kaybı ve yüksek maliyetlerin önlenebilmesi için kırık iyileşmesini hücresel düzeyde stimule edebilecek ajanların araştırılması günümüzde giderek artan bir öneme sahip olmaktadır. Kırık iyileşmesindeki ana aktör olan osteoblastların sayıca ve etkice indüklenmesi, oluşabilecek komplikasyonların önlenmesinde büyük bir rol oynayacaktır. Bu bilgiler ışında osteoklastik apoptozisi artırırken, kemik resorpsiyonunu engellediği **(30, 31)** ve osteoblastik aktivite ile osteoblast diferansiyasyonunu stimule ettiği **(9, 31, 32)** *in vivo* çalışmalarda gösterilmiş olan ikariinin, bu özelliklerinden dolayı böyle bir çalışmada kullanılabileceği düşünülmüştür.

Hui Sheng ve ark. **(38)** tarafından yapılan çalışmada; deneysel olarak oluşturulan osteonekrozun tedavisinde kullanılan oral ikariinin osteonekroz insidansında azalmaya sebep olduğu tespit edilmiştir. Bu insidanstaki olumlu azalmanın gerçekleşmesinde intravasküler ve ekstravasküler olaylar büyük ölçekte tespit edilmiştir. İntravasküler olarak ikariinin hiperkoagülasyon/hipofibrinolizisi arttırdığı, trombus oluşumunu engellediği tespit edilmiştir. Ekstravasküler olarak ise; kemik iliğinde mezenkimal kök hücrelerde inhibisyon ile adipogenezisi engellediği ve kemik dokuda yüksek oranda anjiogenezisi uyararak kanlanmayı anlamlı şekilde arttırdığı tespit edilmiştir. Kemikte oluşturulan bu artmış anjiogenezis ikariinin anjiogenetik sinyal modülatörlerini stimule ederek gerçekleşmektedir. Bu modülatör stimulasyonu ile anjiogenezisin en önemli fazları olan endotelyal hücre göçü ve tübülizasyon artırılmaktadır (39).

QinJi Wang ve ark. (40) yaptıkları çalışmada ikariinin en önemli metaboliti olan ikarisit II' nin *in vivo* ortamda yeni doğmuş fareden elde edilen kemik iliğinde osteoblastların mezenkimal kök hücre öncüllerini uyardığı belirtilmektedir. Bu uyarıya ek olarak mevcut osteoblastların proliferasyonunu ve diferansiyasyonunu anlamlı şekilde stimule ettiği belirtilmektedir. Bu stimulasyonun osteoblastların mRNA' sında gen ekspresyonunu artırarak sağladığı tespit edilmiştir.

İnsan mezenkimal hücreleri üzerine yapılmış pek çok çalışma bulunmaktadır. Bu çalışmalardan biri olan Jin-fang Zhang ve ark. (41) yaptıkları çalışmada *in vivo* ortamda ikariin ile muamele edilen insan kemik iliği kaynaklı mezenkimal kök hücrelerinin yüksek oranda osteojenik differansiyasyon ve proliferasyon gösterdiği belirtilmektedir.

Oral olarak uygulanan ikariinin tavşan mandibulasında deneysel olarak yapılan distiraksiyon osteogenezisi üzerine H. Wei ve ark. (39) yaptıkları çalışmada; ikariinin konsolidasyon süresinde anlamlı azalma oluşturduğu ve yeni kemik oluşumunu arttırdığı tespit edilmiştir.

Hayvan modelinden elde edilen sonuçların insanlara uyarlanabilmesi çok önemlidir. İnsanlarda kırık iyileşmesinin erken dönemleri incelendiğinde, diyafiz kırıklarında görülen onarım hızı ile deneysel kırıkların onarım hızları benzerlikler göstermektedir. Bu nedenle deneysel kırık modelinden elde edilen sonuçların insanlara uyarlanabileceği düşünülmektedir (42). Kırık hattında yeni oluşan kallus dokusunun kemik mineral yoğunluğunun non-invaziv olarak ölçülmesi mümkündür ve bu değerlendirme, oluşan yeni kallus dokusunun kalitesini göstermede kullanılabilir. Bu amaçla yapılmış pek çok çalışma vardır. Bunlardan birisi Xu ve ark. (43) yaptığı, sıçanlarda kırık kaynama miktarının histopatolojik ve kemik mineral yoğunluklarının karşılaştırıldığı çalışmada; histopatolojik olarak kırık kaynama miktarı fazla olan gruplarda DEXA değerlerinin de kırık kaynama miktarı ile orantılı olarak yüksek olduğu bulunmuştur. Li ve ark. (44) yaptığı sıçanlarda femur kırık modelinde kırık kaynamasının izlenmesinde DEXA' nın rolü isimli çalışmada DEXA' nın kırık kaynama sürecinde kallus mineralizasyonunun değerlendirilmesinde uygun bir inceleme yöntemi olduğu ve kaynamamış kemik parçalarının tespitinde direk grafiden daha duyarlı olduğu belirtilmiştir.

Bu çalışmada lokal olarak ikariin uygulanan tüm gruplarda DEXA değerleri kontrol gruplarından anlamlı olarak yüksek bulunmuştur. Kontrol grupları arasında kırık kaynaması ve kemik mineral yoğunlukları açısından fark bulunmamıştır. Yapılan literatür araştırmasında kırık iyileşmesi üzerine lokal uygulanan ikariinin etkilerinin araştırıldığı, kırık hattında kaynama miktarını değerlendirmek için DEXA kullanılan bir çalışma bulunmamaktadır.

Bu çalışmada; İK3-2.5 grubunda sağ femurda 22 puan, İK3-10 grubunda sağ femurda toplam 24 puan, İK3-25 grubunda sağ femurda toplam 25 puan, İK6-2.5 grubunda sağ femurda 23 puan, İK6-10 grubunda sağ femurda 30 puan, İK6-25 grubunda sağ femurda ise 28 puan hesaplanmıştır. Bu sonuçlar karşılaştırıldığında deney grupları kendi kontrol gruplarına göre ve 6 haftalık deney grubundan İK6-10 ile İK6-25 grupları ise 3 haftalık tüm deney gruplarına göre istatistiksel olarak anlamlı derecede yüksek skorlara sahip olduğu tespit edilmiştir. Hem DEXA hem de X-ray sonuçlarımız ikariin kullanılan gruplarda kontrol gruplarına göre anlamlı derecede yüksek bulunmuştur. Daha subjektif sonuçlar alınan X-ray değerlendirilmesine karşın DEXA sonuçları objektiftir. Çalışmamızda her iki değerlendirmenin sonuçları birbiri ile uyumlu bulunmuştur. Kırık kaynama miktarının ve derecesinin belirlenmesinde kullanılan önemli yöntemlerden biri ise histopatolojik değerlendirmedir. Bu çalışmada histopatolojik değerlendirme sonuçları karşılaştırıldığında İK3-2.5, İK3-10, İK3-25, İK6-2.5, İK6-10 ve İK6-25 deney grupları kendi kontrol gruplarına göre anlamlı derecede yüksek skorlara sahip bulunmuştur. Bu sonuçlarla deney grupları kendi kontrol gruplarına göre, 6 haftalık deney grubundan İK6-10 ve İK6-25 grupları ise 3 haftalık tüm deney gruplarına göre istatistiksel olarak anlamlı derecede yüksek skorlara sahip bulunmuştur.

Xin Zhang ve ark. (42) yaptıkları metaanalizde ikariinin yapılan *in vivo* çalışmaların sonucunda; kemik doku mühendisliğinde osteoinduktif potansiyele sahip biyomateryal olarak tanımlamıştır. Bu metaanalizde *in vivo* çalışmalardan dolayı daha çok ikariinin moleküler mekanizmalar ve sinyal yolakları üzerinde etkisine odaklanılmıştır. Bu moleküler mekanizma ve sinyal yolakları ile ikariin musküloskelatal sistem üzerine etkilerini anti-osteoporozis, osteogenezis, anti-osteoklastogenezis, kondrogenezis, anjiyogenezis ve anti-enflamatuar etki olarak belirlemişlerdir. Yüksek osteoindüktif potansiyeli ve buna kıyasla düşük maliyeti ikariinin umut verici ve kullanışlı bir biyomateryal olabileceği belirtilmiştir. Ancak lokal ve sistemik uygulamalar için daha fazla deneysel çalışmaya gerek olduğu belirtilmiştir. Bu çalışmaların yapılmasının önemi vurgulanmıştır.

Jian-Guo Huang ve ark. (45) yaptıkları çalışmada; osteomyelit ile oluşturulan kemik defektlerinde lokal ikili ajan kullanımı için ilk ajan olarak antibiyotikli kemik çimentosu, ikinci ajan olarak osteoindüktif etkisinden dolayı biyomateryal olarak ikariin kullanmışlardır. Çalışmadan elde ettikleri sonuçlar ile yaygın ve defektli osteomyelit olgularında, lokal ikili ajan salınım sisteminin baskın antibiyotik ve osteoindüktif etkisini belirgin bir tedavi seçeneği olarak kullanılabileceğini belirtmişlerdir.

Kırık hattına lokal olarak ikariin uygulması yapılan bu çalışma sonucunda kemikte radyolojik, DEXA ve histopatolojik sonuçlar değerlendirilerek ikariinin kırık iyileşmesi üzerine olumlu etkisi gösterilmiştir. Bu üç farklı değerlendirme yönteminde de ikariinin 6 hafta süre ile kullanıldığı İK6-10 ve İK6-25 gruplarinda 3 hafta süre ile kullanıldığı İK3-2.5, İK3-10 ve İK3-25 gruplarına göre anlamlı olarak yüksek skorlar elde edilmesi ikariinin kırık iyileşmesi üzerine pozitif etkisinin süre ve lokal olarak uygulanan miktar ile korele olduğu ve bu etkinin kullanım süresi uzadıkça, lokal uygulanan miktar 10 mg ve üzerine çıkıldıkça belirginleştiği tespit edilmiştir.

Günümüzde yapılan çalışmalara bakıldığında, arastırmacıların kırık iyileşmesini etkileyen pek çok faktör üzerinde durduğu görülmektedir. Yapılan son çalışmalarda serbest oksijen radikallerinin de kırık iyileşmesini etkileyen faktörlerden olduğu gösterilmiştir (46-48). Canlı organizma, serbest oksijen radikallerinin etkisinden korunmak için antioksidatif korunma sistemine sahiptir. Serbest oksijen radikallerinin zararlı etkilerine karşı, hücre ve dokularda gelişmiş olan antioksidan moleküllerin çesitliliğine, yaygın dağılımına ve oldukça etkili koruma sağlamalarına karşın, bazı durumlarda savunma sistemi yetersiz kalmakta ve vücutta hasar oluşmaktadır. Endojen antioksidanların yetersiz kaldığı, serbest radikallerin çok fazla üretildiği enfeksiyon, enflamasyon, travma gibi durumlarda antioksidan savunmayı güçlendirici, patolojik duruma uygun olarak seçilebilecek bir antioksidanın, yeterli doz ve sürede uygulanmasının yararlı ve gerekli olduğu düşünülmektedir. Antioksidan sistemler üzerine etki gösteren bileşik veya etken maddeler kırık iyileşmesi üzerine olumlu etkilere sahiptir.

Flavonoitlerin, ikariinin metal şelasyon ve serbest radikal süpürücü özellikleriyle birlikte hücresel oksido-redüksiyon dengesini düzenleme kabiliyetlerine bağlı olarak gösterdikleri antioksidan özellikleri ile ilgili çok sayıda araştırma yapılmıştır. Bu etkilerini reaktif oksijen türleri (ROS) olarak da adlandırılan peroksi, alkil peroksi, hidroksi, süperoksit radikallerine karşı süpürücü mekanizmayla gösterdikleri bilinmektedir. B halkasındaki *o*-dihidroksi grubu, C halkasının 2 ve 3 numaralı karbonları arasındaki çifte bağ ve 4. karbondaki karbonil fonksiyonu varlığı flavonoitlerin antioksidan etkilerinden sorumlu temel özellikleridir. Aynı mekanizmaya bağlı olarak flavonoitler nitrik oksit (NO) ve peroksinitrit ($ONOO^-$) olarak adlandırılan reaktif nitrojen türleriyle (RNS) indüklenen hücre hasarına karşı koruyucu etki göstermektedir. Birçok flavonoit yine 3',4' dihidroksi gruplarının varlığına bağlı olarak demir bakır gibi metal iyonlarıyla şelasyon gerçekleştirerek, bu metallerin sebep olduğu radikal oluşumunu ve lipid peroksidasyonunu önlerler. Flavonoitlerin ksantin oksidaz,

myeloperoksidaz gibi ROS/RNS üretiminden sorumlu enzimleri inhibe ettiği de bilinmektedir. Bunun yanısıra, oksidan türlerin uzaklaştırılması ve detoksifikasyonundan sorumlu GSH peroksidaz, GSH redüktaz, GSH S-transferaz, süperoksit dismutaz, katalaz gibi enzimatik sistemleri de aktive ederler.

*In-vitro* olarak antioksidan etkisi birçok çalışmayla kanıtlanmış olan flavonoitlerin *in-vivo* etkileri üzerinde de çalışmalar mevcuttur. Kersetinin fareler üzerinde oral yoldan iki farklı dozaj şekliyle uygulanması sonucu kanda bulunan metabolitleri incelenmiştir. Buna göre yüksek ve tek doz uygulamada major plazma konjugatları, flavonoitin 5 ve 7 numaralı konumlarından glukronat ve sülfoglukronat şeklinde gerçekleşmiş, B halkasındaki *o*-dihidroksi grupları serbest kalmıştır; ancak uzatılmış uzun süreli dozlamada plazmada tespit edilen temel konjugasyon flavonoitin B halkasındaki OH gruplarının metilasyonuyla gerçekleşmiştir. Bu da flavonoitin antioksidan aktivitesini yüksek ölçüde düşürmüştür (139). Bu durum hem uygulanış şeklinin önemini göstermiş, hem de flavonoitlerin vücuda alındıktan sonra absorbsiyon göstermeden de etki gösterebileceklerini ve gastrointestinal yolaklarda oksidatif hasarı engelleyerek bu bölgelerde gelişebilecek kanserleri engellediği düşünülmüştür. Çünkü gastrointestinal kanal kendi başına epitelyal NADPH oksidaz tarafından üretilen süperoksit ve hidrojen peroksi radikalleri ve midede demir, askorbat, aldehit ve nitrit gibi diyetle alınan oksidasyon ajanlarına maruzdur. Ayrıca diyetle alınan flavonoitlerin C halkalarında barsak florasının neden olduğu reaksiyonlarla meydana gelen yarılma sonucunda oluşan fenolik asitler plazmada büyük yer tutmaktadır. Bu sonuç da antioksidan aktivitenin özellikle B halkasındaki *o*-dihidroksi gruplarıyla ilşkili olduğunun bir göstergesidir (49-55).

Kırık kaynamaması veya geç kaynamsı genellikle dokulardaki oksidatif dengesizlik ve enflamasyon reaksiyonlarıyla ilişkilendirilmiştir. Oksidatif ve enflamatuvar reaksiyonlar da birbirleriyle bağlantılı olup, kırık iyileşmesinde önemli bir etkiye sahiptirler (49, 50). Dolayısıyla bu reaksiyonlara neden olan mekanizmalardaki inhibisyonlar ya da bu reaksiyonlar sonucu oluşan zararlı etkilerin ortadan kaldırılması kırık iyileşmesinde olumlu sonuçlara neden olacaktır.

İkariinin antienflamatuvar etkileri antioksidan aktivitelerinin yanısıra sitokin üretimi ve salınımı üzerine etkileri, araşidonik asit metabolizması üzerine etkileri (Fosfolipaz $A_2$ inhibisyonu, Siklooksijenaz inhibisyonu, Lipooksijenaz inhibisyonu), NADPH oksidaz inhibisyonu, Pro-enflamatuvar gen ekspresyonu, modülasyonu ve peroksizom proliferatör aktive reseptörlerin düzenlenmesi etkilerine de bağlıdır. Antienflamatuvar yapı aktivite

ilişkilerine bakıldığında ikarinin antioksidan aktivitede olduğu gibi birkaç temel özellik üzerinden değil farklı yapısal özellikleriyle etki gösterdiği görülmüştür (Bakınız Şekil 3). Ayrıca ikariin gibi flavonoitlerin önemli proenflamatuvar bir sitokin olan TNF-α salınımını inhibe edici özelliği de mevcuttur. Bir araştırmada da TNF-α antagonistlerinin romatoid artrit semptomlarını azalttığı görülmüştür (55).

Flavonoitlerin *in-vitro* antienflamatuvar etkilerinin görülmesiyle birlikte yapılan çok sayıda *in-vivo* çalışmada ikariinin farklı enflamasyon modellerinde oral/intraperitoneal/lokal uygulamalarda iyi antienflamatuvar sonuçlar verdiği de bulunmuştur (55). İkariinin önemli hücresel sinyal yolakları, enflamasyon, hücre çoğalması, immün cevap, platelet agregasyonu ve sitotoksisite gibi patofizyolojik olaylarda rol oynayan enzimatik reaksiyonlar üzerindeki etkileriyle ilgili çok sayıda araştırma mevcuttur. Flavonoitlerin bu etkileri, DNA ve RNA' ya bağlanabilme özellikleri sayesinde gösterdikleri de düşünülmektedir (49, 50, 54, 55).

Göktürk ve ark. (56) yaptıkları çalışmada ratlarda serbest oksijen radikallerinin kırık iyilesmesi üzerine etkisinin direkt grafi ve histopatoloji ile değerlendirildiği çalısmasında, polimorfonükleer lökositlerdeki NADPH oksidazı uyarıp serbest oksijen radikalleri olusturarak etki gösteren zymosan'ın kullanıldığı grupta kontrol grubuna göre direct grafide ve histopatolojide kırık iyilesmesinin olumsuz olarak etkilendiği tespit edilmiştir.

Garett ve ark. (57) kültür kemikleri üzerinde yaptıkları inceleme sonucunda serbest oksijen radikallerinin ve özellikle süperoksidin osteoklast olusumu ve aktivasyonunda dolayısıyla kemik rezorbsiyonunda rol oynadığını göstermislerdir.

Keskin ve ark. (58) yaptığı çalısmada tavsanlarda kırık iyilesmesi üzerine alfatokoferolün etkisinin histotopatolojik ve radyolojik olarak değerlendirilmistir. Antioksidan bir molekül olan vitamin E verilen grupta kontrol grubuna göre radyolojik ve histopatolojik olarak daha fazla kaynama görülmüstür.

Engle ve ark. (59) in vitro olarak yaptıkları çalısmalarında, vitamin E'nin serum seviyelerine bağlı olarak polimorfonükleer lökositler tarafından bakterileri öldürmek için üretilen önemli bir oksijen radikali olan süperoksit anyonunun üretimini önemli oranda azalttığını bulmuslardır.

Melhus ve ark. (60) serbest oksijen radikal olusumunu artırarak kemik rezorbsiyonuna neden olduğu bildirilen sigaranın artırdığı kalça kırığı riskinin diyet ile alınan vitaminlerle değisip değismediğini inceledikleri çalısmalarında diyetle yeterli miktarda E vitamini alınmasının kalça kırığı ihtimalini azalttığını tespit etmislerdir.

Bao You ve ark. (61) yaptığı bir çalışmada ikariinin *in vitro* ortamda oksidatif strese sebep olan; DPPH, $O_2^-$ ve OH serbest radikallerini kontrol grubu ile karşılaştırıldığında, ikariin uygulanan hücre kültürü ortamlarında çok daha düşük miktarlarda tespit etmişlerdir. Bu çalışmada bütün gruplarda kırık oluşturmak suretiyle oluşturduğumuz stres sonucu organizmada endojen antioksidan olarak bulunan moleküller olan superoksit dismutaz, glutatyon peroksidaz, total glutatyon ve malonildialdehit değerleri kontrol gruplarında istatistiksel olarak anlamlı artış elde edilmiştir. Malondialdehit düzeyleri kontrol örneklerine göre yüksek oranda artmış olarak tespit edilmiştir ve bu artış dozdan bağımsız ancak süre ile bağımlıdır. 6. hafta ve 3. haftada sakrifiye edilen deneklerde lokal uygulanan doz miktarı her grup içinde istatistiksel olarak anlamlı bir fark yaratmaz iken, 6. hafta sakrifiye edilenler 3. hafta denekleri ile karşılaştırıldığında anlamlı artış tespit edilmiştir. Eksojen antioksidan etken madde olan ikariinin lokal olarak kırık hattına uygulandığı gruplarda, uygulanmadığı gruplara göre yüksek superoksit dismutaz ve glutatyon peroksidaz inhibisyon yüzdeleri bulunmuştur. Bu da ikariinin yalnızca *in vitro* ortamlarda değil kırık stresinin yaratıldığı deneklerde de biyolojik olarak aktivite göstererek antioksidan sistemi olumlu yönde indüklediğini göstermiştir. Bu çalışmada Halıcı ve ark. (62, 63) tarafından yapılan sıçanlarda kırık iyileşmesi ve antioksidan sistem üzerine melatoninin etkisini değerlendiren çalışma ile benzer sonuçlar elde edilmiştir. Bir antioksidan olan melatonin verilen grupta superoksit dismutaz değerleri kontrol grubuna göre anlamlı derecede düşük bulunmuş ve melatoninin antioksidan etkisinin kırık iyileşmesi üzerine pozitif etkisi üzerinde durulmuştur.

Benzer bir çalışmada Türk ve ark. (64) sıçanlarda kırık iyileşmesinin vitamin E tarafından uyarılması isimli çalışmasında tibia kırığı oluşturulan sıçanlara intraperitoneal yoldan vitamin E verilmiştir. Vitamin E verilen gruplarda kontrol gruplarına göre radyolojik ve histopatolojik olarak kırık kaynama miktarları yüksek bulunmuştur.

Güney ve ark. (65) yaptığı çalışmada flavonoit içeren propolisin oral yolla verilen deneklerde kırık iyileşmesi ve antioksidan sistemler üzerine olumlu etkisi gösterilmiştir.

Elde edilen anlamlı sonuçları yalnızca ikariinin osteoblast anabolizması üzerine olumlu etkilerinden kaynaklandığını belirtmek yeterli olmayabilir. İkariinin kırık kaynama patofizyolojisinde pekçok yolak; anti-osteoporozis, osteogenezis, anti-osteoklastogenezis, kondrogenezis, anjiogenezis, anti-enflamatuar ve antioksidasyon ile birden fazla hücre tipinde; osteoblast, osteoklast, kondrosit, epitelyal doku elemanları bu etkiyi artırmış olabilir. Bu da ikariinin diğer potansiyel osteoindüktif etken maddelerden üstün yanını ortaya koymaktadır. Sonuç olarak bu çalışma ile elde edilen etkilerin ikariinin kırık iyileşmesi

üzerine gösterilen olumlu etkileri ile kırık komplikasyonlarının azaltılabileceği bir alternatif osteoindüktif tedavi, gelecekte yapılacak kapsamlı diğer araştırmalar ile oluşturulabilir. Kırık kaynamasının yavaşladığı veya birçok çevresel etkenin varlığında oluşmadığı durumlarda birincil cerrahi tedavi modelitesi olan otogreftleme yönteminde oluşan hasta kaynaklı ko-morbiditelerin; donör saha ağrısı, enfeksiyonu, otogreft osteolizii engellenmesine yönelik ikariin kullanılması beklenmektedir.

## 6. SONUÇLAR

Femur kırığı oluşturulan sıçanlarda lokal uygulanan ikariinin kırık üzerine etkisi histopatolojik, radyolojik, kemik mineral yoğunluk ölçümü kullanılarak incelenmiş ve TTU-2013-4551 nolu BAP'inde tarfilenen başarı ölçütlerinin;

-İkariin'in kırık iyileşmesi üzerine positif etkilerinin; kaynamayı hızlandırması,etkin kallus oluşumu, radyolojik olarak gösterilmesi ve kontrol grubuna göre istatistiksel olarak anlamlı olması,

-İkariin'in kırık hattında kemik yoğunluğunun artırdığının dansitometrik olarak gösterilmesi ve kontrol grubuna göre istatistiksel olarak anlamlı olması

- İkariin'in kırık hattında histopatolojik olarak osteobalst aktivasyonunu artırdığının gösterilmesi

- İkariin'in kırık hattındaki antioksidan aktiviteyi arttırdığının gösterilmesi

tamamnına ulaşılmış olup sıralı şekilde altta belirtilmiştir.

1. İkariinin kırık iyileşmesi üzerine olumlu etkisi olduğu tespit edilmiştir. Bu etkinin lokal uygulama miktarına ve süresine bağlı olarak arttığı gözlenmiştir.
2. DEXA değerleri karşılaştırıldığında ikariin uygulanan gruplarda kırık iyileşmesinin kontrol gruplarına göre daha iyi olduğu bulunmuştur ($p<0.05$).
3. Radyolojik değerlendirme skorları karşılaştırıldığında ikariin uygulanan gruplarda kırık iyileşmesinin kontrol gruplarına göre daha iyi olduğu bulunmuştur ($p<0.05$).
4. Histopatolojik değerlendirme sonuçları karşılaştırıldığında ikariin uygulanan gruplarda kırık iyileşmesinin kontrol gruplarına göre daha iyi olduğu bulunmuştur ($p<0.05$).
5. İkariin serum antioksidan parametrelerinde;
    - superoksit dismutaz enziminin daha az salgılanmasına sebep olmuştur ($p<0.05$).
    - glutatyon peroksidaz enziminin ekspresyonunu arttırarak enzim miktarında artışa neden olmuştur ($p<0.05$).
    - yüksek akvitive oranı ile radikal süpürücü özellik göstermiştir ($p<0.05$).

## KAYNAKLAR


1. Einhorn TA. The cell and molecular biology of fracture healing. Clin Orthop 1998;355:7-21.
2. Einhorn TA, Hirschman A, Kaplan C, et al. Neutral protein-degrading enzymes in experimental fracture callus: A preliminary report. J Orthop Res 1989;7:792-805.
3. Einhorn TA. The science of fracture healing. J Orthop Trauma 2005;19:4-6.
4. Qin L, Zhang G, Shi Y, et al. Prevention and treatment of osteoporosis with traditional herbal medicine. Current Topics of Osteoporosis 2005:513-31.
5. An S, Li T, Li E. Effect of kidney-tonifying herbs on ovary function and bone mass in postmenopausal women. Chin J Osteoporosis 2000;6:55-9.
6. Xie F, Wu C-F, Lai W-P, et al. The osteoprotective effect of Herba epimedii (HEP) extract *in vivo* and *in vitro*. Evidence-Based Complementary and Alternative Medicine 2005;2:353-61.
7. Notoya M, Tsukamoto Y, Nishimura H, et al. Quercetin, a flavonoid, inhibits the proliferation, differentiation, and mineralization of osteoblasts in vitro. Eur J Pharmacol 2004;485:89-96.
8. Zhang D-W, Cheng Y, Wang N-L, et al. Effects of total flavonoids and flavonol glycosides from *Epimedium koreanum* Nakai on the proliferation and differentiation of primary osteoblasts. Phytomedicine 2008;15:55-61.
9. Pan Y, Kong L, Xia X, et al. Antidepressant-like effect of icariin and its possible mechanism in mice. Pharmacology Biochemistry and Behavior 2005;82:686-94.
10. Glowacki J. Angiogenesis in fracture repair. Clin Orthop 1998;355:S82-S9.
11. Hausman M, Schaffler M, Majeska R. Prevention of fracture healing in rats by an inhibitor of angiogenesis. Bone 2001;29:560-4.
12. Mark R. Basic sciences. Bone. In: Miller M (ed), Review of orthopaedicas (3rd ed) WB Saunders, Philadelphia 2000. pp. 1-118.
13. Canale S, Beaty J. Campbell's operative orthopaedics (12th ed). Elsevier Mosby, Philadelphia (PA) 2013.
14. McKibbin B. The biology of fracture healing in long bones. J Bone Joint Surg Br 1978;60:150.
15. Phillips A. Overview of the fracture healing cascade. Injury 2005;36:5-7.

16. Çakıcı H, Hapa O, Gideroğlu K, et al. The effects of leukotriene receptor antagonist montelukast on histological, radiological and densitometric parameters of fracture healing. Eklem Hastalik Cerrahisi 2011;22:43-7.
17. Frost H. The biology of fracture healing: An overview for clinicians. Part II. Clinical orthopaedics and related research 1989;248:294-309.
18. Oetgen ME, Merrell GA, Troiano NW, et al. Development of a femoral non-union model in the mouse. Injury 2008;39:1119-26.
19. Webb J, Tricker J. A review of fracture healing. Current Orthopaedics 2000;14:457-63.
20. Keskin D, Karsan O, Ezirmik N, ve ark. Tavşanlarda kırık iyileşmesi üzerine alfa-tokoferolün etkisi. Artroplasti-Artroskopik Cerrahi 1999;10:207-10.
21. Durak K, Sonmez G, Sarisozen B, et al. Histological assessment of the effect of α-tocopherol on fracture healing in rabbits. J Int Med Res 2003;31:26-30.
22. Göktürk E, Turgut A, Baygu C, et al. Oxygen-free radicals impair fracture healing in rats. Acta Orthop Scand 1995;66:473-5.
23. Wo Yb, Zhu Dy, Hu Y, et al. Reactive oxygen species involved in prenylflavonoids, icariin and icaritin, initiating cardiac differentiation of mouse embryonic stem cells. J Cell Biochem 2008;103:1536-50.
24. Wang Z, Wang H, Wu J, et al. Enhanced co-expression of beta-tubulin III and choline acetyltransferase in neurons from mouse embryonic stem cells promoted by icaritin in an estrogen receptor-independent manner. Chem Biol Interact 2009;179:375-85.
25. Wang Z, Zhang X, Wang H, et al. Neuroprotective effects of icaritin against beta amyloid-induced neurotoxicity in primary cultured rat neuronal cells via estrogen-dependent pathway. Neuroscience 2007;145:911-22.
26. Chen M-F, Qi L, Li Y, et al. Icaritin induces growth inhibition and apoptosis of human prostatic smooth muscle cells in an estrogen receptor-independent manner. Amino Acids 2010;38:1505-13.
27. Tong J-S, Zhang Q-H, Huang X, et al. Icaritin causes sustained ERK1/2 activation and induces apoptosis in human endometrial cancer cells. PloS One 2011;6:1-10.
28. Songlin P, Ge Z, Yixin H, et al. Epimedium-derived flavonoids promote osteoblastogenesis and suppress adipogenesis in bone marrow stromal cells while exerting an anabolic effect on osteoporotic bone. Bone 2009;45:534-44.

29. Zhang J, Li Y, Sun J, et al. Synergistic or Antagonistic Effect of MTE plus TF or Icariin from Epimedium koreanum on the Proliferation and Differentiation of Primary Osteoblasts In Vitro. Biol Trace Elem Res 2011;143:1746-57.
30. Chen K, Ma H, Ge B, et al. Icariin enhances the osteogenic differentiation of bone marrow stromal cells but has no effects on the differentiation of newborn calvarial osteoblasts of rats. Die Pharmazie 2007;62:785-9.
31. Huang J, Yuan L, Wang X, et al. Icaritin and its glycosides enhance osteoblastic, but suppress osteoclastic, differentiation and activity in vitro. Life Sciences 2007;81:832-40.
32. Hsieh T-P, Sheu S-Y, Sun J-S, et al. Icariin isolated from *Epimedium pubescens* regulates osteoblasts anabolism through BMP-2, SMAD4, and Cbfa1 expression. Phytomedicine 2010;17:414-23.
33. Huo MH, Troiano NW, Pelker RR, et al. The influence of ibuprofen on fracture repair: biomechanical, biochemical, histologic, and histomorphometric parameters in rats. J Orthop Res 1991;9:383-90.
34. Bucholz RW, Jones A. Fractures of the shaft of the femur. J Bone Joint Surg Am 1991;73:1561.
35. Johnson K. Femoral shaft fractures. In: B. Browner, et al. (eds), Skeletal trauma: fractures, dislocations, and ligamentous injuries (1st ed) WB Saunders Co, Philadelphia 1991. pp. 1525-641.
36. Alho A, Stromsose K, Ekeland A. Locked intramedullary nailing of femoral shaft fractures. The Journal of Trauma and Acute Care Surgery 1991;31:49-59.
37. Follerås G, Ahlo A, Strømsøe K, et al. Locked intramedullary nailing of fractures of femur and tibia. Injury 1990;21:385-8.
38. Sheng H, Zhang G, Qin L, et al. Herbal *Epimedium* derived bioactive compound icariin reduces the incidence of steroid-associated osteonecrosis. Bone 2008;43:S101.
39. Wei H, Zili L, Yuanlu C, et al. Effect of icariin on bone formation during distraction osteogenesis in the rabbit mandible. Int J Oral Maxillofac Surg 2011;40:413-8.
40. Wang Q, Song D, Wu D, et al. Effect of Icariside II on the expression of OPG in mouse osteoblasts. Bone 2010;47:S404.
41. Zhang J-f, Li G, Chan C-y, et al. Flavonoids of Herba Epimedii regulate osteogenesis of human mesenchymal stem cells through BMP and Wnt/β-catenin signaling pathway. Mol Cell Endocrinol 2010;314:70-4.

42. Zhang X, Liu T, Huang Y, et al. Icariin: Does It Have An Osteoinductive Potential for Bone Tissue Engineering? Phytother Res 2013.

43. Xu SW, Zhao GF, Li W, et al. The observation of bone mineral density by dual energy X-ray absorptiometry and histology during fracture healing at the femoral fracture site of rat. Zhonghua Yi Xue Za Zhi 2003;83:1826-8.

44. Li W, Zhao GF, Xu SW, et al. Role of dual energy X-ray absorptiometry in monitoring fracture healing in a rat femoral fracture model. Chin J Traumatol 2005;8:121-5.

45. Huang J-G, Pang L, Chen Z-R, et al. Dual-delivery of vancomycin and icariin from an injectable calcium phosphate cement-release system for controlling infection and improving bone healing. Molecular Medicine Reports 2013;8:1221-7.

46. Corbett S, McCarthy I, Batten J, et al. Nitric oxide mediated vasoreactivity during fracture repair. Clin Orthop 1999;365:247-53.

47. Xu H, Watkins B, Seifert M. Vitamin E stimulates trabecular bone formation and alters epiphyseal cartilage morphometry. Calcif Tissue Int 1995;57:293-300.

48. Zhu W, Murrell GA, Lin J, et al. Localization of nitric oxide synthases during fracture healing. J Bone Miner Res 2002;17:1470-7.

49. Garcia, B.O., Castillo, J., Alcaraz, M., Vicente, V., Rio, D.J.A. ve Ortuno, A. (2007). Beneficial Action of Citrus Flavonoids on Multiple Cancer-Related Biological Pathways. *Current Cancer Drug Targets*, 7, 795-809

50. Halliwell, B. (2007). Biochemistry of oxidative stress. *Inflammation*, 35(5), 1147-1150.

51. Halliwell, B. (2007). Dietary polyphenols: good, bad, or indifferent for your health? *Cardiovascular research*, 73(2), 341-347

52. He, S., Sun, C. ve Pan, Y. (2008). Red wine polyphenols for cancer prevention. *International Journal of Molecular Sciences*, 9(5), 842-853.

53. Jones, D.J., Jukes-Jones, R., Verschoyle, R.D., Farmer, P.B. ve Gescher, A. (2005). A synthetic approach to the generation of quercetin sulfates and the detection of quercetin 3'-O-sulfate as a urinary metabolite in the rat. *Bioorganic & medicinal chemistry*, 13(24), 6727-6731.

54. Leonarduzzi, G., Testa, G., Sottero, B., Gamba P. ve Poli, G. (2010). Design and Development of Nanovehicle-Based Delivery Systems for Preventive or Therapeutic Supplementation with Flavonoids. *Current Medicinal Chemistry*, 17, 74-95.

55. Gomes, A., Fernandes, E., Lima, J.L.F.C., Mira, L. ve Corvo, M.L. (2008). Molecular Mechanisms of Anti-Inflammatory Activity Mediated by Flavonoids. *Current Medicinal Chemistry*, 15, 1586-1605

56. Göktürk E, Sıçanlarda serbest oksijen radikallerinin kırık iyilesmesine etkisi. Acta Orthop Trauma Turc. 1997;31:353-356.
57. Garett IR, Boyce BF, Oreffo ROC, Bonewald L, Poser J, Mundy GR. Oxygenderived free radicals stimulate osteoclastic bone resorption in rodent bone in vitro and in vivo. J Clin Invest. 1990; 85: 629-632.
58. Keskin D, Karsan O, Ezirmik N, Çiftçioğlu A. Tavsanlarda kırık iyilesmesi üzerine alfa-tokoferolün etkisi. Turkish J. Of Arthroplasty and Arthroscopic Surgery 1999;10:207-210
59. Engle WA, Yoder MC, Baurley JL, Yu P. Vitamin E decreases superoxide anion production by polymorphonuclear leukocytes. Pediatric Res. 1998; 23: 245-248.
60. Melhus H, Michalsson K, Holmberg I, Wolk A, Ljunghall S. Smoking, antioxidant vitamins, and the risk of hip fracture. J Bone Miner Res. 1999; 14:129-135.
61. Bao Y, Yang J-x, Sun R-g. Antioxidant effects of icariin and icariside Ⅱ in vitro. Journal of Jilin University (Medicine Edition) 2012;3:010.
62. Halici M, Turk C, Canoz O, et al. Effect of melatonin on fracture healing in rats. J Bone Joint Surg Br 2006;88:32-.
63. Halici M, Oner M, Guney A, et al. Melatonin promotes fracture healing in the rat model. Eklem Hastalik Cerrahisi 2010;21:172-7.
64. Turk C, Halici M, Guney A, et al. Promotion of fracture healing by vitamin E in rats. J Int Med Res 2004;32:507-12.
65. Guney A, Karaman I, Oner M, et al. Effects of propolis on fracture healing: an experimental study. Phytother Res 2011;25:1648-52.

Ek-1. Etik Kurul Onay Sayfası

**ERCİYES ÜNİVERSİTESİ HAYVAN DENEYLERİ**
**YEREL ETİK KURUL BAŞKANLIĞI**
**KAYSERİ-TÜRKİYE**

**ETİK KURULUN ADI** :Erciyes Üniversitesi Hayvan Deneyleri Yerel Etik Kurul Başkanlığı

**ETİK KURULUN ADRESİ** :Erciyes Üniversitesi

**Tarih** :10.04.2013 **Toplantı Sayısı** :04 **Karar No** :13/63

Etik Kurul Toplantısı **10.04.2013** tarihinde Erciyes Üniversitesi Hayvan Deneyleri Yerel

Etik Kurul **Prof.Dr. Harun ÜLGER** Başkanlığında gerçekleştirilmiştir.

| Üye Adı/Soyadı | Ünvanı | Bölümü | İmza |
|---|---|---|---|
| Harun Ülger | Prof. Dr. | Tıp Fakültesi | |
| Abdullah İnci | Prof. Dr. | Vet. Fakültesi | |
| Özlem Canöz | Prof. Dr. | Tıp Fakültesi | |
| Coşkun Tez | Prof. Dr. | Fen Fakültesi | |
| Füsun Ferda Erdoğan | Prof. Dr. | Tıp Fakültesi | |
| Ahmet Öztürk | Doç. Dr. | Tıp Fakültesi | |
| M. Betül Aycan | Doç. Dr. | Ecz. Fakültesi | |
| Gökçen Yuvalı Çelik | Doç. Dr. | Ecz. Fakültesi | |
| Servet Kesim | Yard. Doç. Dr. | Diş Hekimliği Fakültesi | |
| Aydın Alan | Yard. Doç. Dr. | DEKAM | |
| Serap A. Eroğlu | Avukat | Kurumla ilişkisi olmayan üye | Katılmadı |
| Asiye Gökbelen | Yar.Sevenler Der. Bşk. | Sivil Top. Kuruluşu Temsilcisi | Katılmadı |

Üniversitemiz Tıp Fakültesinden Prof. Dr. Mehmet HALICI tarafından sunulan **"Bir flavonoid ikariin'in hayvan modelinde kırık iyileşmesi üzerine etkileri "** adlı araştırma projesi incelenerek çalışmanın

Yapılmasının uygun olacağına ve rektörlük makamına sunulmasına oybirliğiyle karar verildi.

Tarih :10.04.2013

Etik Kurul Başkanı İmzası

Etik Kurul Başkanı : Prof. Dr. Harun ÜLGER

Prof. Dr. Harun ÜLGER
Erciyes Üniversitesi
Hayvan Deneyleri
Yerel Etik Kurul Başkanı

ASLININ AYNIDIR