T.C.

ERCİYES ÜNİVERSİTESİ

TIP FAKÜLTESİ

GENEL CERRAHİ ANABİLİM DALI

SIÇANLARDA OLUŞTURULAN DENEYSEL İNTESTİNAL İSKEMİ REPERFÜZYON MODELİNDE CURCUMİNİN HASAR ÖNLEYİCİ ETKİLERİ

TIPTA UZMANLIK TEZİ

Dr. Adem KARABACAK

KAYSERİ – 2010

T.C.

ERCİYES ÜNİVERSİTESİ

TIP FAKÜLTESİ

GENEL CERRAHİ ANABİLİM DALI

SIÇANLARDA OLUŞTURULAN DENEYSEL İNTESTİNAL İSKEMİ REPERFÜZYON MODELİNDE CURCUMİNİN HASAR ÖNLEYİCİ ETKİLERİ

TIPTA UZMANLIK TEZİ

Dr. Adem KARABACAK

Danışman

Prof. Dr. Erdoğan SÖZÜER

KAYSERİ – 2010

TEŞEKKÜR

Asistanlık süresince üç güne bir beni görmemesine rağmen desteğini ve sevgisini esirgemeyen hayat arkadaşım, biricik eşim Uzm. Dr. Pınar KARABACAK'a, bir an önce onu görmek için nöbetlerin bitmesini dört gözle beklediğim canım oğlum Murat Emre KARABACAK'a, bu uzun sürede yaramaz oğlumu büyütmede yardımcı olan, emeğini ve yemeğini esirgemeyen canım annem ve babama,

Çalışmalarımın tüm aşamalarında her türlü akademik desteği veren değerli hocam Prof. Dr. Erdoğan SÖZÜER'e,

Tez konumu seçmemede, çalışmamı şekillendirmemde etkili olan, hataların cezasız kalmadığını gülümseyerek öğreten abimiz Yrd. Doç. Dr. Hızır Yakup AKYILDIZ'a,

Bugün bu anı yaşamamı sağlayan, bu mesleği öğreten cerrahi için yaratılmış olduğumu anlamamı sağlayan saygıdeğer hocalarım; Prof. Dr. Yücel ARITAŞ, Prof. Dr. Zeki YILMAZ, Prof. Dr. Engin OK, Doç. Dr. Can KÜÇÜK, Yrd. Doç. Dr. Tarık ARTIŞ, Doç.Dr. Alper AKCAN ve Öğr. Gör. Dr. Muhammet AKYÜZ'e

Tez çalışmalarımda yardımlarını esirgemeyen Doç. Dr. Hülya Akgün, Prof. Dr. Sebahattin Muhtaroğlu'na,

Eğitim süresince abi ve kardeş olduğum tüm asistan arkadaşlarıma,

Mesaim süresince yardımlarını ve hoşsohbetlerini esirgemeyen hemşire hanımlara,

Deneysel aşamada her türlü desteklerini gördüğüm DEKAM personeline,

Tez düzenlenmesinde yardımını aldığım Cihan ER'e sonsuz teşekkürlerimi sunarım.

Dr. Adem KARABACAK

İÇİNDEKİLER

TEŞEKKÜR i
KISALTMALAR iv
ŞEKİL LİSTESİ vi
TABLO LİSTESİ vii
ÖZET viii
ABSTRACT ix
1. GİRİŞ VE AMAÇ 1
2. GENEL BİLGİLER 3
2.1. İSKEMİ REPERFÜZYON HASARI 3
2.1.1. Ksantin Oksidaz Yolu 4
2.1.2. Nötrofiller (Polimorf Nüveli Lökositler) 4
2.1.3. Endotelyal Faktörler 4
2.1.4. Komplemanlar 6
2.1.5. Sitokinler 6
2.1.6. Platelet Aktive Edici Faktör (PAF) 6
2.2. SERBEST RADİKALLER VE REPERFÜZYON HASARINDAKİ ROLLERİ 6
2.3. ANTİOKSİDAN SAVUNMA SİSTEMLERİ 9
2.4. CURCUMİN 10
2.4.1. Metabolizması 11
2.4.2. Moleküler Özellikleri 11
2.4.3. Curcuminin Antioksidan Etkileri 11
2.4.4. Curcuminin Diğer Etkileri 12
3. GEREÇ VE YÖNTEM 14
3.1. DENEKLER 14
3.2. ANESTEZİ 14
3.3. CERRAHİ İŞLEM 15
3.4. DENEY GRUPLARI 15
3.5. KAN VE DOKU ÖRNEKLERİNİN ALINMASI 15
3.6. DEĞERLENDİRİLECEK PARAMETRELER 16

3.6.1. Serum Laktat Tayini 16
3.6.2. Doku MDA Aktivitesi Tayini 16
3.6.3. Doku SOD Aktivitesi Tayini 17
3.6.4. Doku GSH Aktivitesi Tayini 17
3.6.5. Histopatolojik Değerlendirme 17
3.7. İSTATİSTİKSEL ANALİZ 18
4. BULGULAR 19
4.1. BİYOKİMYASAL SONUÇLAR 19
4.1.1. Laktat Sonuçları 19
4.1.2. MDA Sonuçları 20
4.1.3. SOD Sonuçları 21
4.1.4. GSH Sonuçları 22
4.2. HİSTOPATOLOJİK DEĞERLENDİRME 23
5. TARTIŞMA 28
6. SONUÇLAR 34
7. KAYNAKLAR 35
KABUL ONAY 45

KISALTMALAR

ATP	: Adenozin Trifosfat
CUR	: Curcumin
EDRF	: Endotel kaynaklı gevşetici faktör
gr	: Gram
GSH	: Glutatyon
GSH-Px	: Glutatyon peroksidaz
H&E	: Hemotoksilen eozin
H_2O_2	: Hidrojen peroksidaz
IL	: İnterlökin
İ-R	: İskemi Reperfüzyon
KAT	: Katalaz
KD	: Ksantin Dehidrogenaz
kg	: Kilogram
KO	: Ksantin Oksidaz
L	: Litre
LOO^-	: Lipid peroksi radikali
LTB4	: Lökotrien B4
MDA	: Malondialdehid
mg	: miligram
mmol	: Milimol
NO	: Nitrik oksit
O_2	: Oksijen
OH^-	: Hidroksil Radikali

PAF	: Platelet aktive edici faktör
PGI_2	: Prostasiklin
SMA	: Süperior mezenterik arter
SOD	: Süperoksid dismutaz
SOR	: Serbest oksijen radikalleri
TNF-α	: Tümör nekrozis faktör – α
TXA_2	: Tromboksan A_2
ü	: Ünite

ŞEKİL LİSTESİ

Şekil 1. Curcuminin kimyasal yapısı 10
Şekil 2. SMA klemplenmesi 16
Şekil 3. SMA reperfüzyonu 16
Şekil 4. Serum Laktat düzeylerinin karşılaştırılması 20
Şekil 5. MDA değerlerinin karşılaştırılması 21
Şekil 6. SOD değerlerinin karşılaştırılması 22
Şekil 7. GSH değerlerinin karşılaştırılması 23
Şekil 8. Chiu skorunun karşılaştırılması 24
Şekil 9. Normal intestinal mukoza. 25
Şekil 10. Kapiller konjesyon ve subepitelyal Guenhagen boşlukları 25
Şekil 11. Subepitelyal alanın genişlemesi ve epitelin Lamina Propia'dan hafif derece ayrılması 26
Şekil 12. Villusların üst kısımlarında yaygın epitelyal ayrılma 26
Şekil 13. Lamina Propria ve villuslarda dökülme, kapiller dilatasyon, Lamina Propria'da artmış selülarite 27

TABLO LİSTESİ

Tablo 1. Chiu histopatolojik hasar skorlaması 18

Tablo 2. Serum Laktat değerlerinin karşılaştırılması. 19

Tablo 3. MDA değerlerinin karşılaştırılması 20

Tablo 4. SOD değerlerinin karşılaştırılması 21

Tablo 5. GSH değerlerinin karşılaştırılması 22

Tablo 6. Chiu skorunun karşılaştırılması 24

SIÇANLARDA OLUŞTURULAN DENEYSEL İNTESTİNAL İSKEMİ REPERFÜZYON MODELİNDE CURCUMİNİN HASAR ÖNLEYİCİ ETKİLERİ

ÖZET

Amaç: Beyin, spinal kord, kalp gibi organları iskemi reperfüzyon (İ-R) hasarına karşı koruduğu gösterilmiş olan curcuminin (CUR) deneysel intestinal İ-R modelinde reperfüzyon hasarı üzerine etkilerini araştırmak.

Materyal ve Metod: Çalışmada 24 adet Wistar–Albino sıçan kullanıldı. Her biri 8 sıçandan oluşan 3 grup oluşturuldu. Sham grubundaki sıçanlar laparotomiyi takiben 105 dk gözlem sonrası sakrifiye edildiler. Kontrol grubuna 45 dakika iskemi ve takiben 60 dakika reperfüzyon uygulandı. Çalışma grubuna 100 mg/kg dozunda CUR intraperitoneal verildi. Histopatolojik inceleme ve doku malondialdehit (MDA), süperoksid dismutaz (SOD) ve glutatyon (GSH) aktivitesi ölçümü için ileum rezeksiyonu yapıldıktan sonra laktat için kan örneği alınarak sıçanlar sakrifiye edildi.

Bulgular: Serum laktat düzeyleri sham grubuna göre kontrol ve çalışma gruplarında anlamlı olarak yüksek bulundu ($p<0.001$). Çalışma grubunda bu düzeyler; kontrol grubuna göre anlamlı olarak düşük bulundu ($p<0.001$). Benzer sonuçlar, MDA düzeylerinde de elde edildi. SOD ve GSH aktivitelerinde sham grubunda en yüksek değerler elde edilirken kontrol grubunda en düşük değerler elde edildi ($p<0.001$). Her üç grup arasındaki fark istatistiksel olarak anlamlı idi. Histopatolojik olarak kontrol grubunda belirgin hücre hasarı tespit edilirken; çalışma grubunda bu hasarın farklı düzeylerde azalmış olduğu görüldü.

Sonuç: CUR kullanımı ile ince barsaktaki İ-R hasarı azalmaktadır.

Anahtar Kelimeler: İskemi, reperfüzyon, curcumin, ince barsak

EFFECTS OF CURCUMIN IN EXPERIMENTAL INTESTINAL ISCHEMIA REPERFUSION MODEL ON RATS

ABSTRACT

Aim: Curcumin has been shown to attenuate ischemia/reperfusion (I/R) injury in several organ systems such as brain, spinal cord, heart. In this study, we aim to investigate the effects of curcumin on the prevention of superior mesenteric artery I/R injury in rats.

Material and Method: We used 24 Wistar-Albino rats. We composed 3 groups each containing 8 rats. Rats in sham group were sacrified 105 minutes observation after laparotomy. Sixty minutes reperfusion was performed following 45 minutes ischaemia in control group. We performed the study group by administration of 100 mg/kg curcumin intraperitoneally. We sacrified all of the rats by taking blood samples to evaluate of the lactate after resection of ileum for detecting tissue malondialdehid, superoxide dismutase, glutatione activities and histopathological evaluation.

Results: Lactate levels were significantly higher in control and study groups than sham group ($P<0.001$). These levels were significantly lower in study group than control group ($P<0.001$). The results were same for malondialdehide levels. In Sham group superoxide dismutase (SOD) and gluthatione (GSH) activities were higher. In control group these activities were statistically lower. Curcumin treatment increased SOD and GSH levels significantly. Although definitive cell damage was determinated in the control group, cell damage in the study group observed significantly lower.

Conclusion: This study showed that curcumin treatment significantly attenuated reperfusion injury in a superior mesenteric artery I/R model in rats.

Key words: Ischemia, reperfusion, curcumin, small intestine

1. GİRİŞ VE AMAÇ

İskemi-Reperfüzyon (İ-R) hasarı; tüm organ ve sistemleri ilgilendiren, dokulara yeterli oksijen (O_2) sağlanamamasının tetiklediği hücresel olaylar dizisi ve son yıllarda üzerinde en çok araştırma yapılan konulardan biridir. Dokulara yeterli miktarda O_2 ve diğer metabolik gereksinimlerin ulaştırılamaması sonucunda oksidatif stres ortaya çıkar. Oksidatif stres çoklu organ yetmezliğine kadar varan ciddi klinik sonuçlara neden olabilir (1). Klinik olarak İ-R hasarı; intestinal cerrahi, organ transplantasyonu, travma cerrahisi ve vasküler cerrahide önem kazanmaktadır (2).

İntestinal iskemi, çeşitli nedenlerle ortaya çıkan etiyolojisine göre mortalite ve morbiditesi değişen klinik bir durumdur. Strangülasyon ileusu ve akut mezenterik iskemi en sık karşılaşılan nedenlerdir (3). Akut mezenterik iskemiler; erken teşhis edilmeleri halinde sonuçları yüz güldürücü olmakla birlikte, tanı kriterlerinin kesin temellere dayanmaması tanıda gecikmelere yol açmaktadır. İskemi sonrası reperfüzyon, hasarlı dokuların iyileşmesi için bir önkoşul olmasına rağmen hasarı daha da arttırabilmektedir (4). Reperfüzyon ile iskemik dokuda oluşan Serbest Oksijen Radikalleri (SOR)'nin, bu hasardan sorumlu olduğu ortaya konulmuş ve bazı farmakolojik ajanlar ile oluşan reperfüzyona bağlı hasarın azaltılabileceği veya önlenebileceği yine bir dizi deneysel araştırmayla kanıtlanmıştır (5). Kliniğimizde bu konuda yapılan araştırmalarda da benzer sonuçlar elde edilmiştir (6)

1980 yılında Furchgott ve Zawadzki, Endotel Kaynaklı Gevşetici Faktör (EDRF)'ü izole etmişler ve daha sonra bu faktörün Nitrik Oksit (NO) olduğu anlaşılmıştır (7,8). NO'in primer kullanım alanı kalp hastalıkları ve periferik damar patolojileridir. Vazoaktif amin yapısındaki NO, endojen olarak endotel hücreleri tarafından salgılanmakta ancak iskemi

sonrası reperfüzyon esnasında salınımı azalarak ya da vazodilatatör etkisini gösteremeden hemoglobin ve SOR tarafından inaktive edilmektedir (9). İ-R hasarının azaltılmasında ekzojen nitrovazodilatatör ajanların yanı sıra EDRF prekürsörleri ve agonistlerinin de etkili olduğu gösterilmiştir (10).

CUR; biyolojik etkileri son zamanlarda bir çok araştırmacı tarafından invivo ve invitro çalışmada gösterilmiştir (11). “Curcuma longa” bitkisinin yumrusundan elde edilen, sarı renkte ve oldukça lipofilik bir pigmenttir (12,13). CUR’un antioksidan özelliğinin yanı sıra antiinflamatuar, immunomodulatuar, antitümoral ve antipsoriatik etkinliği olduğu bildirilmiştir (14). CUR’un antioksidan etkinliği ile böbrek, kalp, beyin dokusu, karaciğer İ-R hasarında oksidatif stresi ve doku hasarlanmasını azalttığı gösterilmiştir (13). Ama literatürde CUR’un antioksidan ajan olarak ince barsak İ-R modelinde etkisinin ve uygulama biçiminin araştırıldığı bir çalışmaya rastlanmamıştır. Bu çalışmanın amacı, sıçanlarda oluşturulan deneysel ince barsak İ-R hasarına CUR’un etkisini araştırmaktır.

2. GENEL BİLGİLER

2.1. İSKEMİ REPERFÜZYON HASARI

Bir dokunun kan desteğinin kesilerek iskemiye maruz bırakılması halinde bir takım kimyasal olaylar başlayarak hücre disfonksiyonu, interstisyel ödem, hücre hasarı ve hücre ölümü ortaya çıkar. İskemik doku hasarı olarak adlandırılabilecek bu patofizyolojik sürecin oluşmasında, hücresel enerji depolarının boşalması ve toksik metabolitlerin birikmesi önemli rol oynamaktadır. Normal hücre fonksiyonları için gerekli olan yüksek enerjili fosfat bağları aerobik metabolizma ile sağlanır. O_2 yetersizliği durumunda anaerobik metabolizma devreye girer. Bu da laktik asit ve toksik metabolitlerin birikimi ile sonuçlanır. Ortaya çıkan asidoz nedeniyle normal enzim kinetiği değişir ve yüksek enerjili fosfat bağlarının yapımı azalır. Bu durumda hücre kendi homeostazı için gerekli olan enerjiden yoksun kalır (15,16).

Dokuların iskemiye dayanıklılığı birbirinden farklıdır. İskelet kasları iskemiye uzun süre dayanabildiği halde nöronlarda dakikalar içinde geri dönüşümsüz yıkım ortaya çıkabilir. Hücresel homeostaz için gerekli olan enerji kaynaklarının, özellikle adenozin trifosfat (ATP)'nin tüketimi, hücre membranında iyon dengesizliğine yol açar. Na^+ ve Ca^{++} iyon dengesi bozulur. Bunu asidoz ve ozmotik şok gibi klinik bulgular ile kromatin kümelenmesi ve piknozis gibi histolojik bulgular takip eder (17,18).

Reperfüzyon iskemiye maruz kalan doku ya da organların yeniden kanlanması ile oluşur ve hücrelere yeniden oksijen girişi sağlanır. Reperfüzyonun, iskemik dokuda enerji ihtiyacının sağlanması ve toksik metabolitlerin uzaklaştırılması gibi iki olumlu etkisi vardır. Böylelikle reperfüzyon iskemik hasarın düzeltilebilmesi için gerekli bir süreçtir.

Ancak oksijenlenmiş kanın iskemik dokuya dönüşü dokuyu daha fazla zedeleyen bir reaksiyon sürecini başlatır (19,20).

Reperfüzyon hasarı SOR, endotelial faktörler ve nötrofillerin eşlik ettiği karmaşık bir mekanizmayla gerçekleşir. Hasarı asıl tetikleyen olayın endotel hücrelerindeki zedelenme olduğu düşünülmektedir (21,22).

Reperfüzyon hasarına doğrudan veya dolaylı olarak katılan pek çok madde ve biyokimyasal reaksiyon tanımlanmıştır. Bu maddelerin birbiriyle etkileşimi sonucunda İ-R hasarının reperfüzyon kısmının mediatörleri olan SOR ortaya çıkar.

2.1.1. Ksantin Oksidaz Yolu

İskemi sonrası dönemde, iskemik dokudaki serbest radikallerin en belirgin kaynağı ksantin oksidaz (KO) enzimidir. Bu enzim "dehidrojenaz" ve "oksidaz" aktivitesine sahip iki şekilde bulunur (15). Çalışmalarda iskemi sırasında ksantin dehidrojenaz (KD) enziminin kalsiyum aracılı bir proteaz katalizörlüğünde KO dönüşmesi, intestinal dokuda 10 saniye, kardiyak kasta 8 dakika, karaciğer, dalak, böbrek ve akciğerde ise 30 dakika sürmektedir. Bu durum değişik dokuların İ-R hasarına neden farklı oranlarda cevap verdiği konusunda açıklayıcı olmaktadır (21,23). Reperfüzyonda oksijenin ani ve fazla miktarda yeniden dokuya girmesi sonucu KO reaksiyonu ile ürik asit, yan ürün olarak da süperoksit radikali oluşmaktadır. Oluşan süperoksit radikali H_2O_2 ve OH^- radikalini oluşturmaktadır.

2.1.2. Nötrofiller (Polimorf Nüveli Lökositler)

İskemi ve reperfüzyonun yol açtığı mikrovasküler hasar için nötrofil ve endotelial hücre ilişkisi gerekmektedir. İskemi sırasında ve daha ağırlıklı olarak bunu takip eden reperfüzyon döneminde postkapiller venüllerde endotele artmış nötrofil adhezyonu görülür ki bunun İ-R bağlı barsak disfonksiyonunda önemli rolü vardır. Platelet aktive edici faktör, Lökotrien B4 ve SOR bu durumun en muhtemel kimyasal mediatörleridir (15,24).

2.1.3. Endotelyal Faktörler

Vasküler endotelial çeper pek çok lokal hormon ve otokoid salgılayarak vasküler düz kas tonusunu düzenler (15).

Araşidonik asit metabolitleri

Prostasiklin (PGI_2): Endotel hücrelerinden serbestlenen ilk vazoaktif ajan olan PGI_2 endotelial yüzeylerde trombosit agregasyonunu önleyen güçlü bir vazodilatatördür.

Tromboxan A_2 (TXA_2): Araşidonik asitten siklooksijenaz yardımı ile oluşan TxA_2 trombositleri agrege eder ve vazokonstrüktör etkisi vardır. Reperfüzyon, prostaglandin üretiminin en potent uyaranıdır. TXA_2, İ-R da endotelyuma nötrofil adhezyonunu indükleyen güçlü bir kemotaktik maddedir.

Lökotrien B4 (LTB4): Lökotrienler, iskemi ve reperfüzyon boyunca endotelial disfonksiyonda önemli rol oynayan ve lipooksijenaz yoluyla oluşan araşidonik asit metabolitleridir. LTB4 nötrofil yüzeyindeki spesifik reseptörlere bağlanır. Adhezyon moleküllerinin aktivasyonunu, endotelial hücrelere yapışmayı, SOR nin ve proteazların üretimini sağlar. Üç saatlik iskemik periyodu mukozal LTB4 seviyelerini değiştirmezken, reperfüzyonun izlediği aynı süreli iskemi mukozal LTB_4 seviyelerinde %200 ila %600 oranında artışa yol açmaktadır (20).

Nitrik Oksit (NO): Endotel türevli nitrik oksit veya relaxing faktör (ENDO, EDRF) olarak da bilinen NO, asetil kolin uyarısı, hipoksi, endotoksin, hücresel zedelenme veya mekanik kesilme stresine yanıt olarak dolaşıma salınabilmektedir. Yarı ömrü bir kaç saniye olan, diffüze olabilen bir maddedir. NO kendiliğinden nitrat ve nitrite ayrışır. Septik şok ve travmada, nitrit ve nitrat metabolitleri ile ölçülen NO düzeyleri yüksekliğinin, düşük sistemik vasküler direnç ve yükselmiş endotoksin düzeyleri ile ilişkili olduğu kanıtlanmıştır (16). Hücresel hasarın yanında büyük miktarlardaki NO parakrin ve otokrin fonksiyonların bozulmasına, bölgesel kan akımında dağılım bozukluğuna, barsak motilitesinde azalmaya ve permeabilitesinde artışa yol açar (25).

Endotelin: Arter ve venlerde kontraksiyona neden olan en güçlü vazokonstrüktördür. İskemik kalmış bir barsağın ürettiği endotelinin, intestinal İ-R hasarının sistemik bir hasara dönüşmesinden sorumlu olabilecek güçlü bir aday olduğu ileri sürülmektedir (16).

2.1.4. Komplemanlar

Komplemanların arka arkaya aktivasyonu, anaflatoksin C3a ve C5a'nın üretimine yol açar. Nötrofiller üzerindeki etkileri ise kemotaksis, endotele adhezyonun artışı, SOR'un üretim ve salınmasını sağlamaktır (15,16).

2.1.5. Sitokinler

Reperfüzyon sonrası, dolaşımda interlökin-1 (IL-1), interlökin-6 (IL-6) ve Tümör Nekrozis Faktör-α (TNF-α) gibi sitokinler gözlenir. Bu ajanlara karşı antagonistler kullanılarak, hem IL-1'in hem de TNF-α.'nın vasküler yaralanmaya katkıda bulundukları ve endotel adhezyon moleküllerini arttırdıkları gösterilmiştir (15,16). İskemi ve reperfüzyonda sitokin salınımının bilinmesine rağmen bu sitokinlerin permeabilite üzerine olan etkilerinin direkt mi yoksa hücre adhezyon molekülleri ekspresyonu ve nötrofil adhezyon aktivasyonu yoluyla mı olduğu bilinmemektedir (24).

2.1.6. Platelet Aktive Edici Faktör (PAF)

Fosfolipaz A_2'nin etkisiyle endotel hücreleri tarafından membran fosfolipidlerinden üretilir. Çok çeşitli inflamatuar reaksiyonda (akut respiratuar distres sendromu, akut pankreatit, inflamatuar barsak hastalığı, glomeruler hasar vs.) etkin olduğu gözlenen bir substrattır (15, 20, 26).

Trombositlerin şekil değişikliğine, agregasyonuna, ve granül içeriğinin salınmasına yol açan oldukça kuvvetli bir ajandır. Ek olarak PAF kuvvetli bir nötrofil kemoatraktan ve aktivatör bir maddedir ve TNF-α üretiminde önemli bir rol oynar. Dokuların reperfüzyonu sonucu lökositlerin aktivasyonuna, adhezyon ve diapedezine ve aynı zamanda vasküler permeabilitede artışa yol açar. Pek çok çalışma PAF'ın in vitro ve in vivo ortamda lökositlerin mikrovasküler endotele adhezyonunu arttırdığını göstermiştir. PAF'ın, reperfüzyon sonucu gerçekleşen kemotaksisin bir düzenleyicisi olduğu düşünülmektedir (15, 16, 27).

2.2. SERBEST RADİKALLER VE REPERFÜZYON HASARINDAKİ ROLLERİ

Serbest radikaller, en dış yörüngesinde tek sayıda elektron içeren, ileri derecede reaktif, kısa ömürlü ve anstabil moleküllerdir. Moleküler oksijenin indirgenmesi ve eksitasyonu ile çok değişik oksijen serbest radikalleri üretilebilirler (15,16,23).

Oksijenin redüksiyonu ve aerobik hücrelerin enzimatik oksidasyonu sırasında negatif yüklü bir ara ürün olan süperoksit radikali (O_2^-) oluşur. Süperoksit radikalinden enzimatik yolla veya spontan dismutasyonla ikinci bir ara ürün olan hidrojen peroksit radikali (H_2O_2) oluşur. Daha sonra özellikle mitokondride diğer bir ürün olan hidroksil radikali (OH^-) oluşur. Organizmada bu serbest radikaller dışında hidrojen peroksit, hipoklorik asit gibi radikal olmayan, bununla birlikte serbest radikal oluşturma potansiyelinde olan zararlı oksijen türleri de oluşabilmektedir. Diğerleriyle karşılaştırılığında $O2^-$ radikali yüksek elektron aktivitesine sahiptir ve çok reaktiftir. Ancak oksijen radikallerinden en aktif olanı OH^- radikalidir (15,23).

Hücreler SOR'un hasarına bağışık değildir. Ancak genellikle GSH ve katalaz (KAT) ile oksijen hasarına karşı korunmuşlardır. İskemik dokularda, SOR üreten intrasellüler mekanizmalar tam aktive edilmiş durumdadır. Ancak oksijen sağlanmasındaki eksiklikten dolayı fonksiyon görmezler. Kan akımı ve oksijenin yeniden sağlanması ile büyük miktarlardaki serbest oksijen radikali üretilerek reperfüzyon hasarı indüklenir (16). Organizmada SOR ortaya çıktıktan sonra radikal reaksiyon dizileri başlar. Eğer bir serbest radikal, radikal olmayan bir molekülle reaksiyona girerse, binlerce reaksiyondan oluşan reaksiyon zincirlerini başlatır. SOR'u paylaşılmamış elektronlarından dolayı lipid, protein, karbonhidrat, nükleik asit gibi çeşitli makromoleküllerin oksidatif hasarına neden olurlar (23). Bu hasarlanma özetle şu mekanizmalarla olur.

Lipid Peroksidasyonu: Serbest radikallerin hücrede başlattığı en önemli ve zararlı etki lipid peroksidasyonudur. Çoklu doymamış yağ asitlerinin serbest radikaller ile oksidasyonu lipid peroksidasyonu olarak tanımlanır. Lipid peroksidasyonu, organizmada oluşan kuvvetli yükseltgen bir radikalin etkisiyle membran yapısındaki çoklu doymamış yağ asidi zincirindeki alfa metilen gruplarından bir hidrojen atomunun uzaklaştırılması ile başlamaktadır. Biyolojik sistemlerde bu radikalin süperoksit ile hidroksil radikalinin olduğu kabul edilmektedir. Yağ asidi, zincirinden bir hidrojen atomunun uzaklaştırılması sonucu zincir radikal niteliğini kazanır. Bunun sonucunda oluşan radikal alkil radikali olup dayanıksız bir türevdir ve bir dizi değişikliğe uğrar. Özellikle molekül içi çift bağ aktarılması ile dien konjugatları ve daha sonra lipid radikalinin moleküler oksijenle etkileşimi sonucunda lipid peroksi radikali (LOO^-) oluşur. LOO^- zar yapısındaki diğer çoklu doymamış yağ asitlerini etkileyerek hidroperoksit (ROOH) ve yeni bir alkil radikali oluşturur.

Lipid peroksidasyonu, lipid hidroksiperoksitlerinin aldehit ve diğer karbonil bileşikleri ile etkileşmesi sonucu etan, pentan gibi uçucu gazlara dönüşür (15,18,23). Lipid peroksidasyonu biyolojik membranlarda akıcılığın kaybına, membran potansiyelinde azalmaya, hidrojen ve diğer iyonlara karşı geçirgenliğin artışı neticesinde hücrenin hasarına ve içeriğinin serbestleşmesine neden olur. Ek olarak lipid peroksidasyonunun son ürünlerinden biri olan MDA membran bileşenlerinin polimerizasyonuna ve çapraz bağ yapmalarına yol açar. Bu da, hücre yüzeyinin durumunu, enzim aktivitesini, iyon transportunu etkileyebilir (18,23).

Protein oksidasyonu: Serbest radikaller ile oluşan protein oksidasyonunun kimyasal sonucu olarak metionin sülfokside, histidin oksihistidine veye aspargine, tirozin ditirozine ve sistein disülfitlere dönüşür. Bu değişiklikler proteinlerin bağlanma özelliklerinde ve enzim aktivitelerinde farklılaşmaya neden olarak hücre fonksiyonlarında bozulmalara yol açabilir (18,23). Özellikle sülfür radikalleri ve karbon merkezli radikaller oluşur (28). Bu reaksiyonlar sonucu immunglobulin G ve albumin gibi çok sayıda disülfid bağı bulunduran proteinlerin üç boyutlu yapıları bozulur. Böylece normal fonksiyonlarını yerine getiremezler (29).

DNA: SOR adenin ve piridin nükleotid durumlarının sürdürülebilmesi için gerekli yollara engel olabilirler. SOR DNA ile tepkimeye girerek mutajenik olan 8-hidroksiguanin'in ortaya çıkmasına neden olurlar (30,31).

Kovalen Bağlanma: Serbest radikaller polisiklik hidrokarbonlar, aromatik aminler, ve nitrozaminler gibi ksenobiyotiklerin çeşitli biyomoleküllere kovalen bağlanmasına neden olabilir. Bu da doğrudan hücre hasarına yol açabilir (31).

Kalsiyum: Hücre yaralanması ile ilgili olduğu düşünülen bir elementtir. Kalsiyumun transportunu engelleyen herhangi bir durum hücre fonksiyonlarını olumsuz etkiler. Kalsiyum ATPaz enzimleri önemli sülfidril gruplarına sahiptir ve SOR tarafından inaktive edilebilir. Sitokinler, hipoksi, endotoksin gibi faktörler SOR aracılı yol kullanarak, hücre enerjisini azaltabilirler (32).

2.3. ANTİOKSİDAN SAVUNMA SİSTEMLERİ

Organizmada devamlı olarak SOR oluşmasına rağmen antioksidan savunma sistemleri ile oksidasyon arasındaki dinamik dengeden dolayı zararlı etkiler ortaya çıkmaz. Fizyolojik veya patolojik olaylar sonucu bu dengenin oksidasyon lehine değişmesi durumunda oksidatif hasar gelişebilmektedir.

İ-R hasarlanmasını inhibe eden pek çok endojen mekanizma bulunmakla beraber, ekzojen olarak da hasarlanmayı engelleyebilen birçok ilaç tanımlanmıştır. Etki mekanizmaları farklı olan ekzojen ve endojen ajanlar şunlardır:

Antioksidan enzimler: Serbest radikalleri, biyolojik önemi olan moleküllerle etkileşmeden önce daha zararsız bileşiklere dönüştürerek veya başka moleküllerden radikal üretimini engelleyerek etkilerini gösterirler (18,23).

a) Süperoksit dismutaz (SOD): Bu enzim süperoksitin, hidrojen peroksit ve moleküler oksijene dönüşümünü katalizler (28,33). Enzimin fizyolojik fonksiyonu oksijeni metabolize eden hücreleri süperoksit serbest radikallerinin zararlı etkilerine karşı korumaktır. Böylece lipid peroksidasyonunu inhibe eder.

b) Katalaz: Dört tane hem grubu bulunan bir hemoproteindir. Peroksizomlarda lokalizedir (33). Hidrojen peroksiti oksijen ve suya parçalar (29).

c) Glutatyon peroksidaz: Glutatyon peroksidaz (GSH-PX) hidroperoksidlerin indirgenmesinden sorumlu enzimdir. Tetramerik dört selenyum atomu ihtiva eden sitozolik bir enzimdir (33). Membran fosfolipid hidroperoksitlerini alkollere indirger (29,33).

d) Glutatyon-S-transferazlar (GST): GST'lar antioksidan aktivitelerine ilave olarak çok önemli biokimyasal fonksiyonlara da sahiptirler. Tüm canlı hücrelerde bulunması hayati öneminin göstergesidir.

Serbest radikal toplayıcılar: Vitamin E, vitamin C, p-karoten, ürik asit, bilirubin, albümin bu gruptandır ve sekonder antioksidanlar olarak bilinir. Bunlar serbest radikalleri yakalayarak oluşabilecek zincir reaksiyonlarını engeller (18,23,28).

Nötrofil inhibitörleri: PAF antagonistleri ve 5-lipooksijenaz inhibitörleri kemotaksisi inhibe ederken Transforming Growth Faktör β ise nötrofillerin endotele yapışmasını ve

adenozin reseptör mekanizması yoluyla aktive nötrofillerden serbest radikal üretimini inhibe eder (34,35).

Ekzojen antioksidanlar:

a) Ksantin oksidaz inhibitörleri: Allopürinol, folik asit, tungsten, pterin aldehit

b) NADPH oksidaz inhibitörleri: Kalsiyum kanal blokerleri, non-steroid antiinflamatuarlar, lokal anestezikler

c) Demir redoks döngüsünün inhibitörleri: Desferroksamin, seruloplazmin

d) Sitokinler: TNF-α, IL-1

e) Barbitüratlar

2.4. CURCUMİN

Curcuma Longa, uzak doğuda özellikle Hindistan ve Çin'de yaygın olarak bulunan Zingiberaceae ailesine ait bir bitkidir. Bu bitkinin köklerinden elde edilen turmerik Hindistan'da uzun yıllardır kullanılmaktadır. Turmeriğin aktif maddesi olan CUR portakal sarısı rengi ile gıda boyası olarak da kullanılmaktadır. Sıklıkla kullanılan köri baharatının ana komponentidir. Kimyasal yapısı Şekil 1'de gösterilmiştir. CUR yaygın kullanımı son yıllarda birçok araştırmacı için araştırma konusu oluşturmuştur (36). Çeşitli çalışmalarda CUR'un antioksidan, antiinflamatuar, immün sistem düzenleyici, antitümoral ve antipsoriatik etkinliği gösterilmiştir (37).

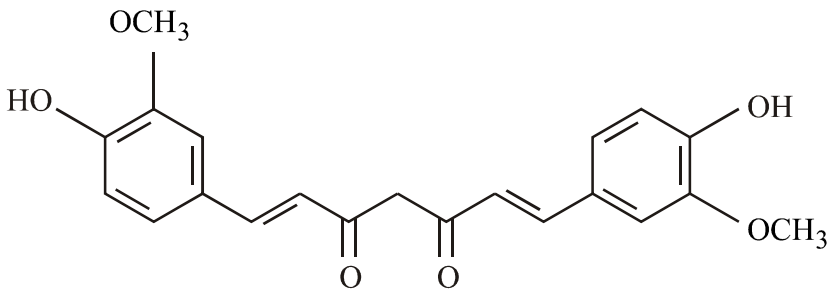

Şekil 1. CUR’un kimyasal yapısı (12)

2.4.1. Metabolizması

CUR suda çözünmez, hücre membranının hidrofobik yapılarında lokalize olur. CUR yapısı nedeniyle hücrelere hızlıca penetre olur, plazma membranından hızlıca geçip sitozole girer. Lipofilik özelliklerinden dolayı plazma membranı, endoplazmik retikulum ve çekirdek kılıfı gibi membranöz yapıların içinde toplanmaktadır. CUR sistemik dolaşımda çok düşük düzeyde olur veya hiç bulunmaz (38).

Tetrahidrocurcumin, CUR’un barsaklardan emilimi sırasında renksiz ve daha az polar olan metabolitidir. Tetrahidrocurcumin barsaklardan emilerek tüm dokulara dağılmaktadır. Tetrahidrocurcumin karaciğerde glukuronik asitle işlenerek safra yolu ile atılmaktadır (39). Ağızdan alınan CUR'un yaklaşık % 75 i feçesle, geri kalan kısmı idrarla atılmaktadır. İntraperitoneal uygulamalarda da vücuttan atılımı benzerdir (40).

2.4.2. Moleküler Özellikleri

CUR genel olarak doğal ve yapay CUR şeklinde sınıflandırılmaktadır. CUR, demetoksicurcumin, bisdimetoksicurcumin doğal olarak bulunan bileşiklerdir (41). Suda çözünmeyen CUR, etanol, keton, asetik asit ve kloroformda çözünür (42). Ticari CUR aseton içinde eritildikten sonra kromatografik yöntemle subfraksiyonlara ayrılarak %77 CUR, %17 dimetoksicurcumin ve %3 bisdemetoksicurcumin izole edilir (43).

Yapılan araştırmalar sonucu doğal CUR'un kimyasal koruyucu, antioksidan ve benzeri etkilerinin kanıtlanması ile araştırmacılar benzer yapıda ancak farklı içerikteki sentetik CUR’a yönelmişlerdir (44).

2.4.3. Curcuminin Antioksidan Etkileri

CUR’un antioksidan özellikleri böbrek, kalp, beyin dokusu ile karaciğer İ-R hasarında oksidatif stresi ve doku hasarlanmasını azalttığı gösterilmiştir (45). CUR, KD'nin KO ya dönüşümünü önleyerek, lipid peroksidasyonunu engelleyerek ve iskemik ortamda bulunan SOR'ları toplayarak antioksidan özellik gösterir (33). CUR KAT, SOD ve GSH enzimlerinin aktivitelerini artırarak lipid peroksidasyonunu azaltır (42).

CUR’un yapısındaki fenolik ve metoksi gruplarının serbest radikallerle reaksiyona girmesiyle fenoksil radikali oluşmaktadır (46). Ayrıca CUR'un primer metaboliti tetrahidrocurcumin, 2 karbonil arasındaki aktif metilen karbonundaki C-C bağını yıkarak antioksidan etki yapar. Bu antioksidan etkileriyle SOR oluşumunu direkt veya KD/KO dönüşümünün inhibisyonu ile dolaylı olarak etkileyerek engellemektedir.

Ancak CUR'un diğer hidroksil radikalleri veya peroksinitrit üzerindeki etkisi henüz aydınlatılamamıştır (47). Kronik inflamasyon ve sitokinler NO sentezini indükleyerek DNA hasarına ve kansere yol açan peroksinitrit ve nitrit oluşumuna yol açmaktadır. Yapılan pek çok çalışmada CUR’un NO sentezini inhibe ettiği gösterilmiştir (48).

Antioksidan enzimlerin aktiviteleri üzerine CUR'un etkileri doza bağımlı olarak incelendiğinde doz artışına paralel olarak enzim aktivitelerinde artış görülmektedir. Piper ve arkadaşlarının çalışmasında (49) CUR'un l mg/kg ile 500 mg/kg arasında değişen dozlarda enzim düzeylerinde anlamlı değişiklikler tespit etmişlerdir. Ancak maksimum artış 75-500 mg/kg dozlarında sağlanmaktadır.

2.4.4. Curcuminin Diğer Etkileri

CUR potansiyel antitümöral etkinliği sağlıklı hücrelere zarar vermeden kanserli hücrelerde apopitozise neden olmasından kaynaklanmaktadır (12). CUR prolifere olan hücrenin bölünme sürecini değiştirmez, hücre bölünmesini geciktirmez. Büyüme inhibisyonu doza bağlıdır ve CUR'un uzaklaştırılmasıyla beraber geri dönüşümlüdür, CUR hücrede toksisite oluşturmaz. CUR'un sebep olduğu büyüme inhibisyonu büyüme faktörlerinin ortama konulması ile geri döndürülemez, bu da CUR hücre siklus olaylarına etki ettiğini göstermektedir. CUR ile inkübe edilen hücre kültürlerinde, hücrelerin DNA içeriklerinin Gı /S fazında yoğunlaştığını gösterilmiştir. S fazındaki hücre sayıları ve hücre proliferasyonundaki inhibisyon hücrelerin S fazında yavaşladıklarını veya durduklarını ve DNA sentezinin CUR’suz gruba göre aktif olmadığını düşündürmektedir (50).

CUR psoriazisli hastalarda topikal kullanıldığında klinik, histolojik ve immünolojik kriterlere göre psoriazis gerilettiği gösterilmiştir. CUR'un bu etkisini immunomodülatör, antiinflamatuar ve siklooksigenaz inhibisyonu etkilerinden dolayı olduğu öne sürülmüştür (34).

CUR diyetle alındığında kolonik mukozadaki siklooksigenaz ve lipooksigenaz enzimlerinin aktivitelerini inhibe etmektedir. Bu enzimlerin inhibe olması sonucu inflamatuar yanıtta rol alan araşidonik asit metabolizması önlenerek antiinflamatuar etki gösterdiği bulunmuştur (51,52).

CUR potent bir antitrombotik ajandır. Bu etkisini siklooksigenaz aktivitesinin inhibe ederek gerçekleştirmektedir (52).

CUR ateroskleroz gelişimini önleyici etkisi vardır. Düşük dansiteli lipoproteinlerin oksidasyonu ateroskleroz gelişimde en önemli role sahiptir. CUR plazma kolesterol, lipoproteinler ve trigliserit düzeylerini azaltarak ateroskleroz gelişimini önlediği ileri sürülmüştür (53).

3. GEREÇ VE YÖNTEM

Bu deneysel çalışma, Erciyes Üniversitesi Tıp Fakültesi Hakan Çetinsaya Deneysel ve Klinik Araştırma Merkezi'nde (DEKAM) Temmuz-Ağustos 2008 tarihleri arasında Etik Kurul onayı ile yapıldı (Etik Kurul Karar Tarihi: 12.12.2007, Karar No: 07/14). B-403 proje numarası ile Erciyes Üniversitesi Bilimsel Araştırma Projeleri Komisyonu tarafından desteklendi.

3.1. DENEKLER

Çalışmada ağırlıkları 250–300 gram arasında değişen 24 adet erkek Wistar–Albino tipi sıçan kullanıldı. Hayvanlar pleksiglas kafeslerde muhafaza edildi ve her kafese en fazla 5 hayvan konacak şekilde bakımları yapıldı. Hayvanlar penceresiz odalarda otomatik sıcaklık (22± 2° C) ve ışık (07.00-21.00 saatleri arasında 14 saat aydınlık ve 21.00 ile 07.00 arasında 10 saat karanlık peryodu) ortamında takibi yapılarak tutuldu. Tüm sıçanlar deney gününe kadar standart laboratuar yemi ile beslendiler ve deney öncesi tartıldılar. Sıçanlar randomize olarak sham, kontrol ve çalışma gruplarına ayrıldı.

3.2. ANESTEZİ

Çalışma öncesinde su içmelerine izin verilmek koşulu ile 12 saat aç bırakılan sıçanların tümünde cerrahi girişim, enjeksiyonlar, kan örneklerinin alınması intraperitoneal 50mg/kg ketamin (Ketalar®, Pfizer-İstanbul) ve 10mg/kg xylazin anestezisi (Rompun®, Bayer-İstanbul) altında yapıldı.

3.3. CERRAHİ İŞLEM

Karın cildi traş edildikten sonra povidon iyot ile temizlendi. Ksifoidden itibaren yaklaşık 6 cm'lik vertikal insizyon ile laparotomi yapıldı. İntestinal İ-R modeli için intestinal yapılar retrakte edildikten sonra süperior mezenterik arter (SMA) aortadan çıktığı yerden bulundu ve klempe edildi. Bu işlem için buldog klemp kullanıldı (Şekil 2). 45 dk iskemi sonrası klemp açılarak reperfüzyon sağlandı (Şekil 3).

3.4. DENEY GRUPLARI

Grup I. Sham grubu (n=8): Bu gruptaki deneklere yukarıda tariflendiği şekilde sadece laparotomi yapılarak 105 dk süreyle gözlem yapıldı.

Grup II. Kontrol grubu (n=8): Bu gruptaki deneklere ise laparotomi sonrası SMA'nın klemplenmsi vasıtasıyla 45 dk. iskemi ve klempin açılmasıyla birlikte 60 dk. reperfüzyon yapılarak İ-R hasarı oluşturuldu (54).

Grup III. Çalışma (CUR) grubu (n=8): Deneklere 45 dk iskemi uygulandıktan sonra 100 mg/kg dozunda CUR (Sigma C7727) intraperitoneal uygulaması sonrası 60 dk. reperfüzyon sağlandı (55).

Çalışma esnasında mortalite olmadı. Sakrifikasyon; doku ve plazma örneklemesi sonrası abdominal aort ve vena cavaya yapılan transvers kesi ile oluşan hemoraji ile sağlandı.

3.5. KAN VE DOKU ÖRNEKLERİNİN ALINMASI

Sham grubunda 105 dakikalık gözlem, diğer gruplarda ise reperfüzyon sonrası V. Cava inferiordan 1 ml kan heparinize enjektörlere alınarak eşzamanlı laktat çalışması yapıldı. Doku örneklemesi için ileoçekal valvin 10 cm proksimalindeki yaklaşık 3 cm'lik ileum segmenti rezeke edildi (54). Alınan ileum rezeksiyon materyalinden fekal içerik % 0.9 salin ile hafifçe temizlendi. Alınan spesmenin 2 cm'i histopatolojik değerlendirme amacıyla %10'luk formaldehit içerisinde saklandı. Geri kalan 1 cm'lik kısım ise doku MDA, SOD ve GSH aktivitesi tayini için alimünyum folyo içerisinde -80°C'de saklandı.

Şekil 2. SMA klemplenmesi

Şekil 3. SMA reperfüzyonu

3.6. DEĞERLENDİRİLECEK PARAMETRELER

3.6.1. Serum Laktat Tayini

Deney günü heparinize enjektörlere alınan kan örnekleri eşzamanlı olarak (Rapidlab865, Bayer, Germany) kan gazı ölçüm cihazında çalışıldı. Örnekler laboratuar ortamına +4°C ısıda transport edildi. Sonuçlar mmol/L olarak birimlendirildi.

3.6.2. Doku MDA Seviye Tespiti

Dokular %1.15 lik KCL tamponunda homojenize edildi (100mg/ml). Elde edilen homojenatlar, 1.5 ml %0.8'lik tiyobarbiturik asit, %8.1'lik sodyum dodesil sülfat, 1.5 ml %20'lik asetik asit (pH 3.5), 0.1 ml bütilat hidroksi toluen (90Mm) ve 600 µl distile su içeren karışıma eklendi. Elde edilen karışım 95ºC' de 1 saat süreyle kaynatıldı.

Soğuduktan sonra üzerine 1 ml distile su ve 5 ml n-butanol ve piridin (15:1, hacim/hacim) karışımı eklendi ve hızlıca karıştırıldı. 4000 g'de 10 dakika santrifüj edildi ve organik tabakası alınarak 1,1,3,3- tetrametoksipropan eksternal standartı kullanılarak 532 nm' de absorbansı ölçüldü MDA seviyeleri, µM/mg olarak verildi (56).

3.6.3. Doku SOD Aktivitesi Tayini

Deneklerden alınan plazma ve doku örneklerinde SOD aktivitesi Sun metodu kullanılarak saptandı (57). Reaksiyon karışımı için 200 mL'lik bir behere -40 mL ksantin, -20 mL EDTA, -20L Nitroblue tetrazolium, -12 mL Na_2C0_3, -6 mL bovin serum albumin konulur ve pH 10.2'ye ayarlanır. Reaksiyon karışımı, Distile su, Doku (%20 lik homojenat), Ksantin oksidaz 25 °C de 20 dk inkübe edilir. CuC12 Spektrofotometrede 560 nm dalga boyunda formazon oluşumu ölçülür. SOD aktivitesi hesaplanarak mg/L olarak değeri belirlenir. Doku SOD sonuçları ise U/ml/g doku olarak verildi.

3.6.4. Doku GSH Seviye Tespiti

GSH ölçümleri ise Sendlay ve Lindsay ark (58)'nın yaptığı gibi ileum dokusu TCA ile (% 10 v/v) olacak şekilde homojenize edilerek, santrifüj edildi. Elde edilen süpernatantların üzerine Na_2HPO_4 çözeltisi ile ditiyobis nitro benzoik asit içeren Elman ayıracı eklendi ve 412 nm dalga boyunda spektrofotometrik olarak Elisa kiti ile okundu (Cayman marka, USA). Sonuçlar nmol/ml/g protein olarak ifade edildi.

3.6.5. Histopatolojik Değerlendirme

%10'luk formol içinde saklanan ileum örnekleri histopatolojik takibe alındı. Parafin bloklara gömülen örneklerden 5 mikron kalınlığında kesitler alınarak H&E boyası ile boyandı. Boyanan preparatlar ışık mikroskobunda değerlendirildi. Tüm histopatolojik değerlendirmelerde bakılan preparatın hangi gruba ait olduğu patolog tarafından bilinmemekteydi.

İ-R hasarına bağlı ileumda oluşan histopatolojik değişiklikler Chiu ve arkadaşlarının değerlendirmesine göre yapıldı (Tablo 1).

Tablo 1. Chiu histopatolojik hasar skorlaması (59)

Evre 0	Normal mukoza
Evre 1	Genellikle kapiller konjesyonla birlikte ve vilusların apeksinde subepitelyal Guenhagen boşluklarının oluşturulması
Evre 2	Subepitelyal alanın genişlemesi ve epitelin Lamina Propia'dan hafif derece ayrılması
Evre 3	Villusların üst kısımlarında yaygın epitelyal ayrılma
Evre 4	Lamina Propria ve villuslarda dökülme, kapiller dilatasyon, Lamina Propria'da artmış selülarite
Evre 5	Lamina Propria'da sindirilme ve bütünlüğünde bozulma, kanama ve ülserasyon

3.7. İSTATİSTİKSEL ANALİZ

Veriler ortalama ± standart sapma (X±SD) ve/veya median (min.-max.) olarak gösterildi. Veriler Sigmastat 3.5 istatistik paket programında değerlendirildi. Verilerin normal dağılım gösterip göstermediğine Shapiro-Wilk Normallik testi ile bakıldı. Normal dağılım gösteren değişkenler için gruplar arası farkın olup olmadığına Tek Yönlü Varyans Analizi (ANOVA) ile bakıldı. Fark çıkan gruplarda çoklu karşılaştırmalar için Tukey testi ile yapıldı. $P<0.001$ değeri istatistiksel olarak anlamlı kabul edildi.

4. BULGULAR

Bu deneysel çalışmadan elde edilen bulgular şu şekildedir.

4.1. BİYOKİMYASAL SONUÇLAR

4.1.1. Laktat Sonuçları

Laktat değerleri karşılaştırıldığında sham grubu ile diğer iki grup arasında istatistiksel olarak anlamlı farklılık saptanmıştır ($p<0.001$). Kontrol grubunda laktat değerleri yüksek bulunmuştur. Bu fark istatistiksel olarak anlamlı bulundu ($p<0.001$). CUR grubunda laktat değerleri, kontrol grubuna göre anlamlı olarak düşüktür (Tablo 2, Şekil 4).

Tablo 2. Serum Laktat değerlerinin karşılaştırılması.

	Sham	**Kontrol**	**CUR**
Laktat(mmol/L)	$1,29\pm0,12^{a}$	$2,21\pm0,28^{b}$	$1,55\pm0,15^{c}$

Farklı harfler gruplar arasında istatistiksel olarak anlamlı farkı ifade etmektedir ($p<0.001$)

Değerler ortalama ± standart sapma (X±SD) olarak verilmiştir.

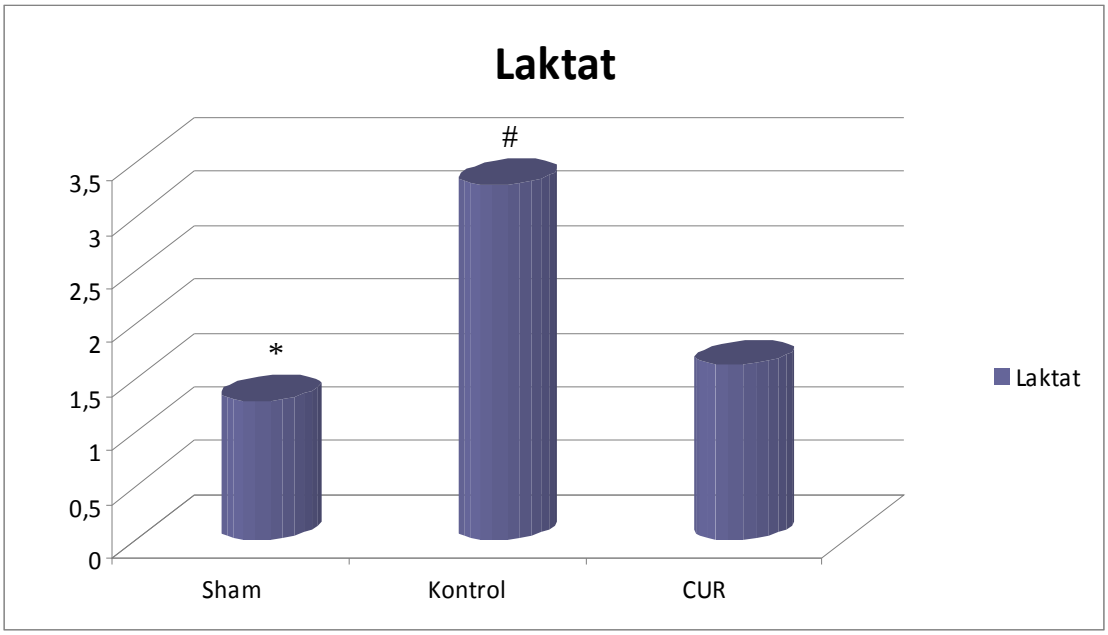

* p<0,001 Sham grubunun Kontrol ve CUR grubundan farkını gösterir.
\# p<0,001 Kontrol grubunun CUR grubundan farkını gösterir.

Şekil 4. Serum Laktat düzeylerinin karşılaştırılması

4.1.2. MDA Sonuçları

MDA sonuçları karşılaştırıldığında, üç grup arasında istatistiksel olarak anlamlı farklılık saptandı (p<0.001). Kontrol grubundaki MDA değerleri yüksek iken CUR grubundaki MDA değerleri kontrol grubuna göre anlamlı olarak düşük bulundu (Tablo 3, Şekil 5).

Tablo 3.MDA değerlerinin karşılaştırılması

	Sham	**Kontrol**	**CUR**
MDA (µM/mg doku)	0,15 ± 0,02[a]	0,38 ± 0,05[b]	0,22 ± 0,04[c]

Farklı harfler gruplar arasında istatistiksel olarak anlamlı farkı ifade etmektedir (p<0.001)

Değerler ortalama ± standart sapma (X±SD) olarak verilmiştir.

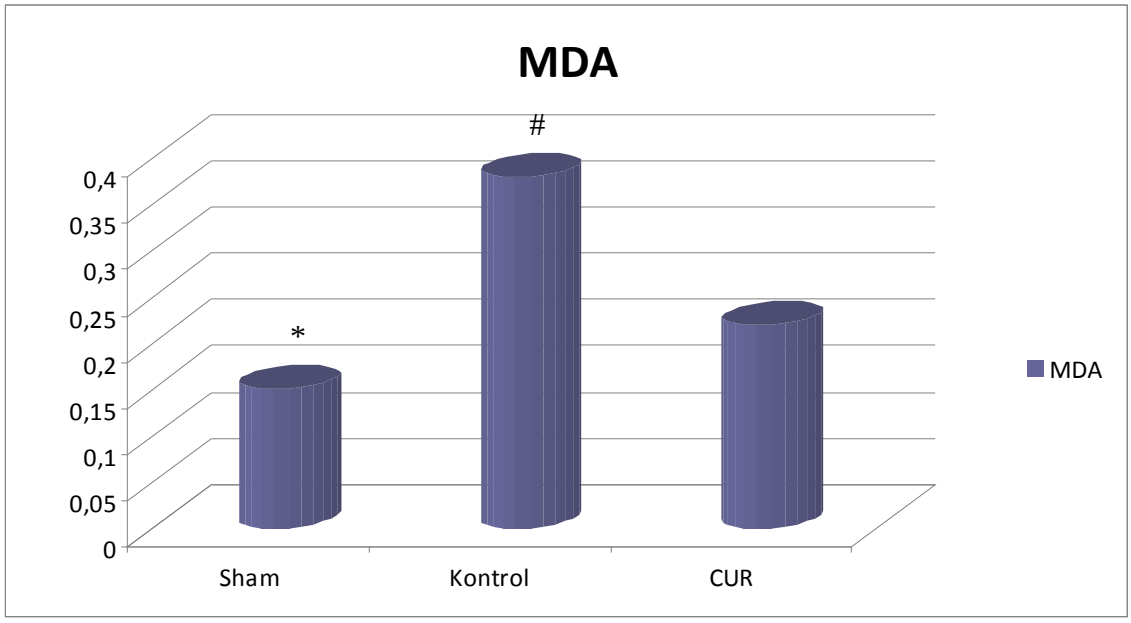

* p<0,001 Sham grubunun Kontrol ve CUR grubundan farkını gösterir.
\# p<0,001 Kontrol grubunun CUR grubundan farkını gösterir.

Şekil 5. MDA değerlerinin karşılaştırılması

4.1.3. SOD Sonuçları

SOD sonuçları karşılaştırıldığında, Kontrol ve CUR gruplarındaki SOD değerleri sham grubuna göre anlamlı olarak düşük bulundu. Kontrol grubunda değerler CUR grubuna göre anlamlı olarak düşük bulundu (Tablo 4, Şekil 6).

Tablo 4. SOD değerlerinin karşılaştırılması

	Sham	**Kontrol**	**CUR**
SOD (U/ml/g doku)	5,13 ± 0,57[a]	2,70 ± 0,56[b]	3,9 ± 0,37[c]

Farklı harfler gruplar arasında istatistiksel olarak anlamlı farkı ifade etmektedir (p<0.001)

Değerler ortalama ± standart sapma (X±SD) olarak verilmiştir.

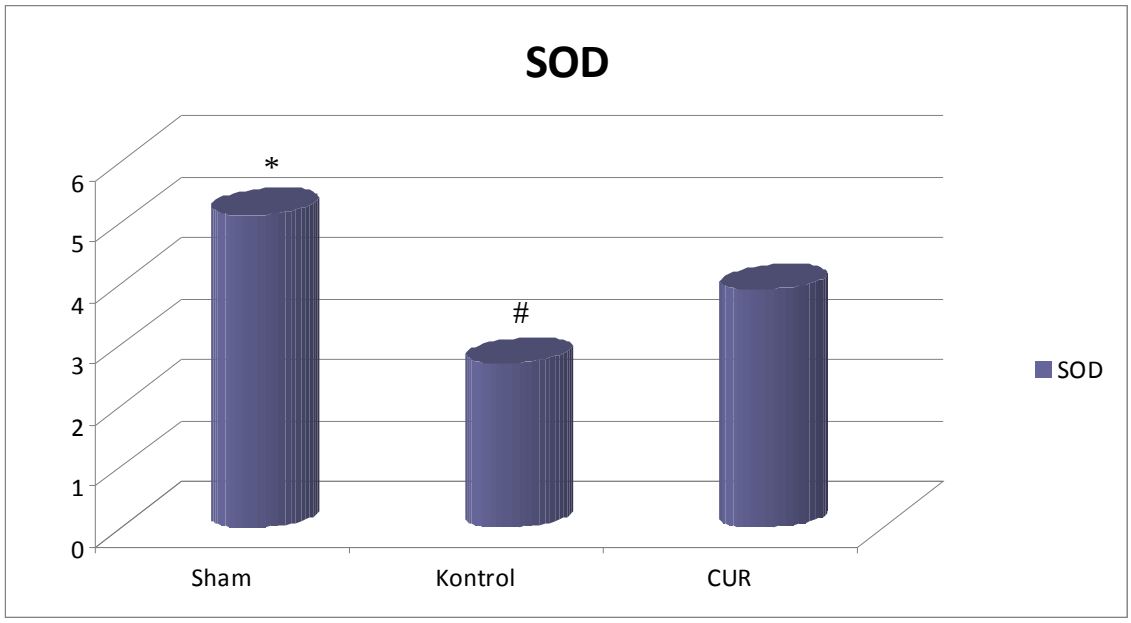

* p<0,001 Sham grubunun Kontrol ve CUR grubundan farkını gösterir.
\# p<0,001 Kontrol grubunun CUR grubundan farkını gösterir.

Şekil 6. SOD değerlerinin karşılaştırılması

4.1.4. GSH Sonuçları

GSH sonuçları karşılaştırıldığında, Kontrol grubundaki GSH değerleri diğer iki gruba göre anlamlı olarak düşük bulundu. Sham grubundaki değerler anlamlı olarak yüksekti (Tablo 5, Şekil 7).

Tablo 5. GSH değerlerinin karşılaştırılması

	Sham	**Kontrol**	**CUR**
GSH (nmol/ml/g doku)	89,01 ± 11,79[a]	32,89 ± 6,55[b]	64,40 ± 6,89[c]

Farklı harfler gruplar arasında istatistiksel olarak anlamlı farkı ifade etmektedir (p<0.001)

Değerler ortalama ± standart sapma (X±SD) olarak verilmiştir.

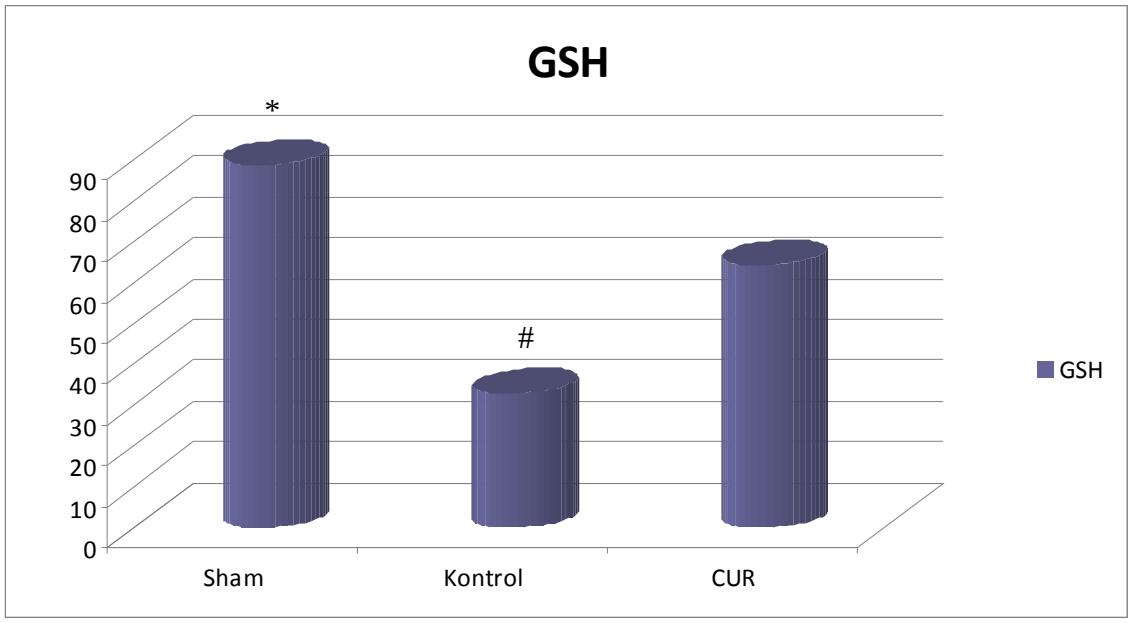

* p<0,001 Sham grubunun Kontrol ve CUR grubundan farkını gösterir.
\# p<0,001 Kontrol grubunun CUR grubundan farkını gösterir.

Şekil 7. GSH değerlerinin karşılaştırılması

4.2. HİSTOPATOLOJİK DEĞERLENDİRME

Sham grubunda intestinal mukoza hasarının olmadığı görüldü (Şekil 9). Kontrol ve çalışma gruplarında İ-R'dan sonra önemli histopatolojik değişiklikler meydana geldi. CUR grubunda subepitelyal alanın genişlemesi ve epitelin lamina propia'dan hafif derece ayrıldığı görüldü (Şekil 10,11). Özellikle kontrol grubunda lamina propria ve villuslarda dökülme, kapiller dilatasyon, lamina propria'da artmış selülarite izlendi (Şekil 12,13). İ-R hasarının neden olduğu histopatolojik değişiklikler en fazla kontrol grubunda gözlendi. Kontrol grubu ile diğer tüm gruplar arasında istatistiksel olarak anlamlı farklılık vardı. CUR grubundaki histopatolojik değişikliklerde, sham ve kontrol grubuna göre anlamlı fark olduğu görüldü (p<0.001). Tablo 6 ve Şekil 8'de gösterilmiştir.

Tablo 6. Chiu skorunun karşılaştırılması

	Sham Median (min-max**)**	**Kontrol** median (min-max)	**CUR** median (min-max)
Chiu skoru	0,00 (0,00-1,00)[a]	3(3,00-4,00)[b]	1,00 (1,00-2,00)[c]

Farklı harfler gruplar arasında istatistiksel olarak anlamlı farkı ifade etmektedir (p<0.001)

Değerler median(min-max) olarak verilmiştir.

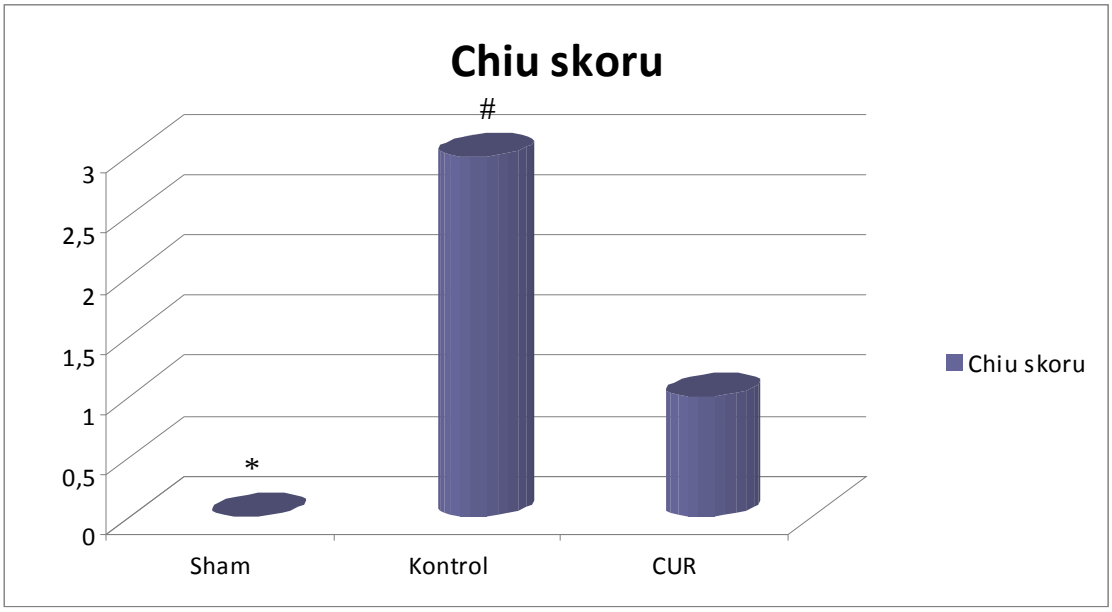

* p<0,001 Sham grubunun Kontrol ve CUR grubundan farkını gösterir.
# p<0,001 Kontrol grubunun CUR grubundan farkını gösterir.

Şekil 8. Chiu skorunun karşılaştırılması

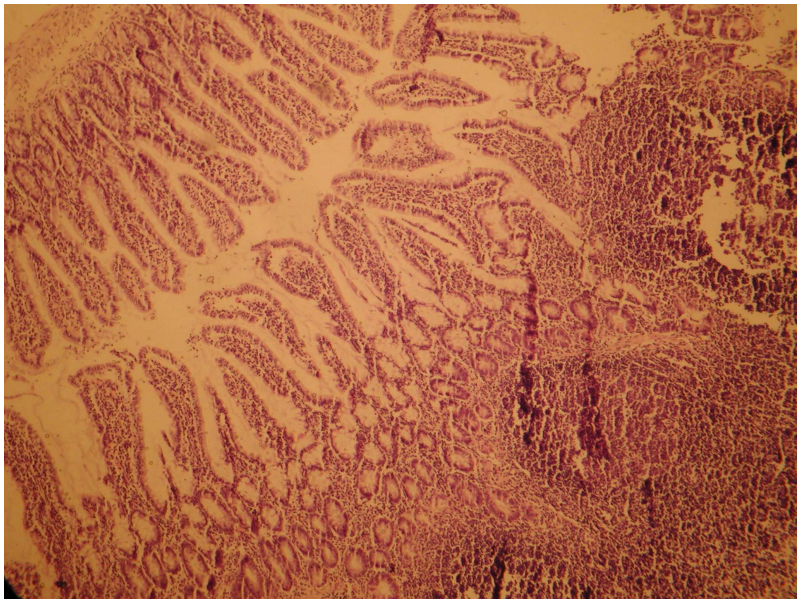

Şekil 9. Normal intestinal mukoza. Evre 0 (Grup I, denek 5) (H&E, ×100).

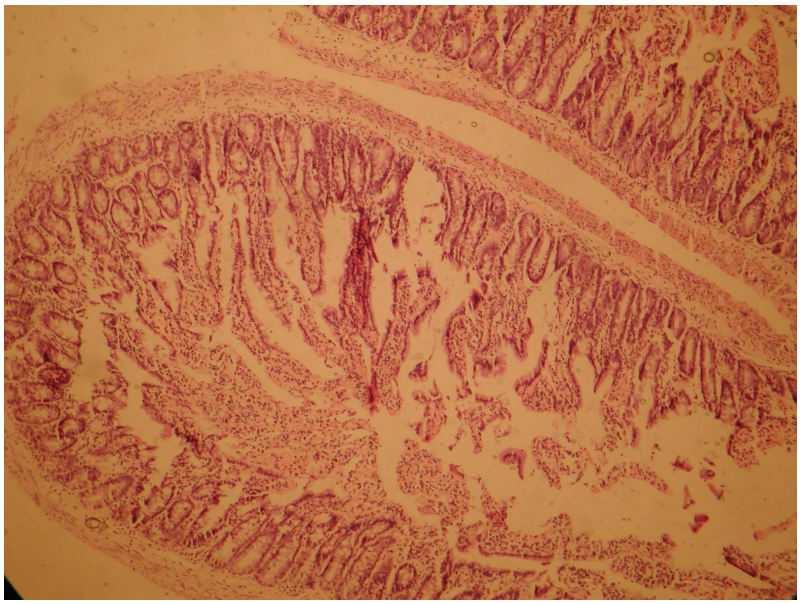

Şekil 10. Kapiller konjesyon ve subepitelyal Guenhagen boşlukları. Evre I (Grup III, denek 2) (H&E , ×100).

Şekil 11. Subepitelyal alanın genişlemesi ve epitelin Lamina Propia'dan hafif derece ayrılması Evre II (Grup III, denek 4) (H&E , ×100).

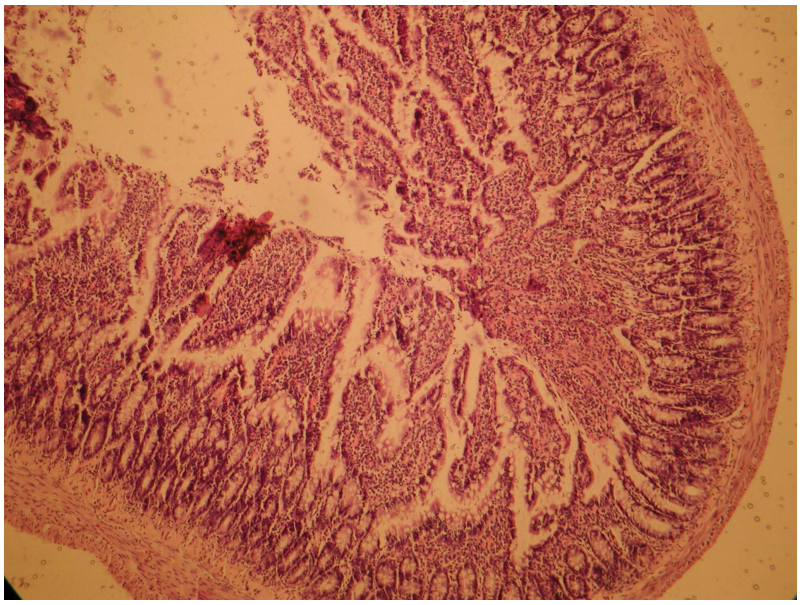

Şekil 12. Villusların üst kısımlarında yaygın epitelyal ayrılma Evre III (Grup II, denek 6) (H&E , ×100).

Şekil 13. Lamina Propria ve villuslarda dökülme, kapiller dilatasyon, Lamina Propria'da artmış selülarite Evre IV (Grup II, denek 3) (H&E , ×100).

5. TARTIŞMA

Barsakları besleyen arterlerin emboli, tromboz veya ateroskleroza bağlı tıkanıklıkları ile volvulus, intestinal strangülasyon, invajinasyon gibi mekanik vasküler nedenler veya barsağın venöz dönüşünde obstrüksiyon gibi çok çeşitli nedenlerle barsaklarda iskemik hasar görülür (60,61).

İnce barsaklarda 20 dakikadan kısa süren bir iskemi mukozada anlamlı bir değişiklik yapmazken iki saatten uzun süren bir iskemi transmural nekroza kadar giden kalıcı hasara neden olabilmektedir (62).

İntestinal iskemide oksijen ve doku kanlanması azalır ve doku hasarı oluşur; intestinal reperfüzyon ile doku hasarı daha da şiddetlenir (60,63). İskemik mukoza hasarında ilk olarak kapiller geçirgenlik, daha sonra mukoza geçirgenliği artar, mukoza yüzeyindeki hasarı transmukozal ve transmural hasar takip eder (64,65). Barsak mukoza engelinin bozulmasına değişik patolojik mekanizmalar neden olmaktadır (66).

Bunlar içinde en önemli mekanizmanın İ-R hasarı olduğu yönünde görüş birliği vardır (20,67). İ-R hasarını açıklayan kesin bir mekanizma bulunmamakla birlikte, hasardan sorumlu birkaç mekanizmadan sözedilebilir. Sitokinler, nötrofil aktivasyonu, endotel hasarı ve bunun sonucunda üretilen toksik metabolitler, PAF, fosfolipaz A2'nin aktivasyonu, KO enzim sistemi ve SOR en önemli hasar mekanizmalarıdır. İskemik barsak sistemik ve portal dolaşıma hidrojen peroksit, süperoksit radikalleri, sitokinler, araşidonik asit metabolitleri gibi inflamatuar metabolitler salgılar.

Yapılan çalışmalar reperfüzyon sonrası moleküler oksijene bağlı olarak oluşan hasarın iskemiye bağlı intestinal mukoza hasarından daha şiddetli olduğunu göstermektedir (63,

68,69). Reperfüze olan barsakta açığa çıkan SOR zararlı etkilerden sorumludur. SOR'un önemli bir kaynağı KO enzimidir. Post-iskemik durumda polimorfonükleer lökositler de içerdikleri myeloperoksidaz enzimi ile İ-R hasarında rolü olan SOR'un oluşumuna katkıda bulunurlar (70).

İ-R sürecinde reaktif oksijen türlerinin fazla miktarda oluştuğu ve bunların da özellikle reperfüzyonda arttığı, bu nedenle intestinal doku hasarının da reperfüzyonda geliştiği ileri sürülmektedir (71). İskemi sırasında oksidatif mekanizmaların devreye girmesi bu klinik problemin çözümünde antioksidan sistemin kilit rol oynayabileceğini düşündürmüş ve konuyla ilgili birçok deneysel çalışma yapılmıştır (63, 72)

Sıçanlarda deneysel intestinal İ-R modelinde SMA'nın obliterasyonu vasıtasıyla iskemi ve obliterasyonun giderilmesiyle reperfüzyon oluşturma süreleri literatürde hala tartışmalı bir konudur. Mallick ve ark. deneysel modellerinde bu süreleri iskemi için 30 dk, reperfüzyon için ise 120 dk olarak uygulamışlardır (73). Bu çalışmada intestinal İ-R modelinde daha önce Hei ve arkadaşlarının kullandığı ve reperfüzyon hasarının tüm aşamalarının histopatolojik olarak gösterilebildiği 45 dk iskemi, 60 dk reperfüzyon protokolü kullanıldı (74).

Bugüne kadar farklı cerrahi, farmakolojik ve genetik yöntemler kullanılarak İ-R hasarına karşı organların korunmasını amaçlayan yüzlerce deneysel çalışma planlanmıştır. Deneysel ortamda başarılı gibi görünen çalışmaların çok azı klinikte uygulama şansı bulmuştur. Bunda İ-R hasarının tek bir basamak veya mediatörün bloke edilmesi ile önlenemeyecek kadar karmaşık olmasının rolü büyüktür. Bu türden bir yaklaşım karşısında organizma kendine kolaylıkla yan yollar yaratmakta ve reperfüzyonla gelen oksidatif yüklenmenin yanı sıra proinflamatuar sitokinlerin ve kan hücrelerinin aktivasyonu ile giderek büyüyen İ-R dizinini durdurma çabaları başarısız kalmaktadır.

Son 20 yıldır ince barsakta İ-R hasarını önlemeye yönelik çalışmalar artarak devam etmektedir. Farklı hayvan çalışmalarında dokuların İ-R hasarından korunmasına için çeşitli tedavi yöntemleri başarıyla kullanılmıştır. Bunlar; iskemik ön koşullama, antioksidan ajanlarla tedavi, NO uygulamaları, perflorokarbonlarla tedavi, enteral beslenme, glisin ve glutamin uygulamalarıdır (5).

CUR'un İ-R hasarına karşı koruyucu etkisi farklı hayvan modellerinde çeşitli organlarda; beyin (45), karaciğer (75), böbrek (76), testis (77) gösterilmiştir. Yine antioksidan etkileri çeşitli çalışmalarda gösterilmiştir (78, 79).

Bu deneysel çalışmada çeşitli yayınları gözden geçirerek hem reperfüzyon hasarının hem de CUR tedavisinin etkilerinin gösterilmesinde biyokimyasal parametreler olarak serum laktat değerleri seçildi. Ayrıca İ-R hasarının göstergelerinden biri olduğu daha önce gösterilmiş olan ve hasar patogenezinde önemli rolleri olan MDA, SOD ve GSH aktivitesi de doku düzeyinde çalışıldı. Son olarak deneysel İ-R hasarı ve buna karşı koruyucu olarak öne sürülen CUR'in etkileri intestinal doku düzeyinde histopatolojik olarak incelendi.

Sola ve arkadaşları (80, 81) ile Vejchapitat ve arkadaşları (82) çalışmalarında İ-R neden olduğu hasarı derecelendirmede laktatın güvenilir bir parametre olduğunu gözlemlemişlerdir. Buna göre plazma laktat seviyesi intestinal hasarı ve antioksidanları ile hasardan korunmayı da yansıtır. Abrahao ve arkadaşları ince barsaklarda İ-R hasarlanması oluşturdukları deneysel sıçan modellerinde tedavi grubunda İ-R grubuna göre plazma laktat seviyelerinde istatistiksel olarak anlamlı düşüş rapor etmişlerdir (54).

Bu çalışmada da benzer sonuçlar elde edildi. Sham grubuyla kontrol ve çalışma grupları arasında plazma laktat seviyeleri bakımından istatistiksel açıdan anlamlı fark vardı ($p<0.001$). En yüksek laktat seviyeleri deneysel İ-R hasarı yapılan kontrol grubunda idi. CUR grubunda kontrol grubuna göre laktat seviyeleri istatistiksel açıdan anlamlı olarak düşüktü.

SOR'nin özellikle hücresel membran lipidlerinin peroksidasyonunu da içeren farklı mekanizmalarla hücre hasarına ve sonuçta nekroza neden olduğuna inanılmaktadır (83). Lipid radikalleri pek çok radikal reaksiyon ile oluşabilir. Lipid radikali, memeli hücre membranlarında bol miktarda doymamış yağ asitlerinin peroksidasyonuna sebep olarak hücre hasarına neden olmaktadır. Lipid radikali oksijen ile reaksiyona girer ve lipid peroksid radikalini yapar. Tüm biyolojik membranlar lipid peroksidasyonuna duyarlıdır. Geçirgenlik değişkenliklerinden başlayarak membranda yapısal ve fonksiyonel bozukluklar oluşabilir. Membran bütünlüğü bozulabilir. Lipid peroksit radikali diğer lipid hidroperoksitlerini oluşturur. Hidroperoksitler yüksek derecede toksik ürünlere dönüşür. En toksik ürünler "aldehid"lerdir (84). SOR çok kısa ömürlü olduklarından dolayı direkt yöntemlerle ölçümleri zor olmakta, bu yüzden indirekt yöntemler tercih

edilmekte ve genellikle lipid peroksidasyon ürünü olan MDA düzeyine bakılmaktadır (56). Otamiri ve arkadaşlarının intestinal İ-R çalışmalarında, İ-R grubunda MDA seviyelerinde anlamlı bir artış olduğu gösterilmiştir (85). Mevcut deneysel modelde, SMA'nın okluzyonunu takiben oluşan reperfüzyon ileum dokularında MDA düzeylerinde anlamlı bir artışa neden olmuş ve CUR tedavisi yapılan grupta MDA düzeyleri azalmıştır. Bu azalma lipid peroksidasyonunun engellendiğini göstermektedir.

GSH tüm hücrelerde doğal olarak bulunan endojen bir antioksidandır. Redükte GSH, DNA sentezi, protein sentez regülasyonu ve detoksifikasyon gibi olaylarda önemli rol oynar. Hücresel GSH eksikliği, mitokondriyal ve sitozolik redükte glutatyon havuzunu etkiler. Mitokondriyal redükte glutatyon, solunum zincirinde meydana gelen SORnin detoksifikasyonu, tiol grubu içeren protein yapılarının korunması ve mitokondriyal membran potansiyelinin düzenlenmesinde önemli rol oynar (86,87). GSH'nın İ-R hasarına sekonder ortaya çıkan serbest radikallerle reaksiyona girme potansiyeli vardır ve bu maddenin prekursorleri değişik tiplerdeki serbest radikallerin aracılık ettiği hücresel hasara karşı koruyucudur (88). Oksidanlar GSH sentezinde hız kısıtlayıcı bir enzim olan gama glutamil sentetaz geninin transkripsiyonunu hızlandırabilmektedir (89). Sola ve arkadaşları, İ-R periyodu boyunca hücre içi redükte glutatyonun tükendiğini ve bunun SORne bağlı oksidatif stresin bir göstergesi olarak kullanılabileceğini göstermiştir (90). Zhao ve arkadaşları, redükte glutatyonun SOR ile tepkimeye girerek doğal oksijen, OH^{-} ve süperoksit radikalinden korunma sağlayabileceğini göstermiştir (91). Glutamin, glutatyonun prekürsörüdür. Glutamin glutatyonun aksine hücre içine girebilir. Salehi ve arkadaşları, intestinal İ-R hasarını azaltmak üzere lüminal olarak glutamin içeren aminoasit bazlı solüsyon kullanmışlar ve intestinal dokuda redükte glutatyon seviyelerinin yaklaşık iki misli arttığını tespit etmişlerdir (92). Mevcut çalışmada, ileum doku örneklerinde GSH düzeylerindeki azalmanın oksidatif hasara bağlı olduğu ve CUR ile tedavi edilen gruptaki ileum doku GSH düzeylerindeki düzelmenin CUR'un antioksidan özelliklerine bağlı olduğu görülmektedir (88, 93).

SOD organizmada oksidan stres arttığı zaman etkinliğini arttırır. Özellikle antioksidan sistemlerin aktivitelerinde azalma olduğu zaman klinik durumlarda SOD aktivitesi artar (94). Reperfüzyon öncesi uygulanan SOD barsak lümenine olan net sıvı kaybını önler ve mukozal lezyonların ilerlemesini engeller (95). Yapılan çeşitli çalışmalarda İ-R

sonucu azalan SOD düzeylerinin CUR tedavisi ile arttığı gösterilmiştir. Araujo ve ark. çalışmasında CUR tedavisi ile SOD ve GSH enzimlerinin aktivitelerinin artarak hücre zarında bulunan lipitlerin peroksidasyonunu azalttığı gösterilmiştir (42). SOD aktivitesi artışı SOD gen üretiminin CUR tedavisi ile artmasına bağlı olabilir. Sıçan böbreğinde İ-R hasarından sonra CUR'un SOD gen ekspresyonunu arttırdığı gösterilmiştir (96). Karaciğerde İ-R hasarı ile ilgili yapılan bir çalışmada CUR tedavisi ile SOD aktivitesi artarken MDA konsantrasyonlarının azaldığı gösterilmiştir (97). Bu çalışmada da diğer çalışmalara benzer şekilde SOD aktivitesi kontrol grubunda azalırken CUR ile tedavi edilen grupta anlamlı olarak artmıştır.

İntestinal İ-R hasarının histopatolojik değerlendirilmesinde birçok skorlama sistemi geliştirilmiştir. Chiu ve ark (59), Yoshida ve ark (98), Hierholzer ve ark (99) ve Park ve ark (62) farklı sınıflamalar yapmışlardır. Chiu ve ark. tarafından tanımlanan histopatolojik sınıflama intestinal İ-R hasarı ve buna karşı kullanılan antioksidan ajanların etkisinin histopatolojik olarak değerlendirilebildiği sık kullanılan, basit ve sade bir morfolojik skorlama sistemidir.

Ayvaz ve ark. sıçan ince barsağında deneysel İ-R hasarı oluşturdukları çalışmalarında N-Asetil sisteini kullanmışlar ve intestinal morfoloji değişikliklerini Chiu ve arkadaşlarının tarif ettiği skorlama sistemine göre incelemişlerdir. Histopatolojik skorda İ-R grubuna göre çalışma grubunda anlamlı düşüş tespit etmişlerdir (100). Hacıoğlu ve ark. İ-R hasarına karşı leptinin koruyucu etkilerini histopatolojik düzeyde intestinal morfolojideki hasarlanmanın gerilediğini göstererek kanıtlamışlardır (101).

Bu çalışmada deneysel İ-R hasarı oluşturulan grupta villusların üst kısımlarında yaygın epitelyal ayrılma, lamina propria ve villuslarda dökülme, kapiller dilatasyon ve lamina propriada artmış selülarite gözlemlendi. Bu histopatolojik bulgular Chiu skorlamasına göre ileri evre reperfüzyon hasarını yansıtır. Çalışma gruplarında ise kapiller konjesyon, subepitelyal alanın genişlemesi ve epitelin lamina propia'dan hafif derece ayrılması görüldü. Histopatolojik hasar yönünden gruplar değerlendirildiğinde en fazla hasarın kontrol grubunda olduğu görüldü. CUR uygulanması ile histopatolojik değişikliklerde anlamlı düzelme kaydedildi.

Bu çalışmanın sonucunda; ince barsak cerrahisi sırasında sıkça karşılaşılan İ-R hasarını azaltmak için hem antioksidan ajanların etkili birer yöntem olduğu değerlendirilen biyokimyasal ve morfolojik parametrelerle anlaşılmıştır. CUR'un antioksidan olarak

rolü bilinmektedir. Buradan hareketle CUR'un kullanılması tercih edildi. CUR endojen koruyucu mekanizmaları harekete geçirmesinin yanı sıra nötrofil adezyonunun inhibisyonuyla reperfüzyon hasarından intestinal mukozayı koruyabilir. Çeşitli organlarda İ-R hasarına karşı CUR etkinliği gösterilmiştir. Mevcut çalışmada intestinal İ-R hasarında CUR etkinliği gösterilmiştir. Ancak reperfüzyon hasarının birbiri içerisine geçmiş ve hayli kompleks mekanizmaları akla getirildiğinde CUR ile ince barsaklarda muhtemel farklı etki mekanizmalarını ortaya çıkarmaya yönelik ve özellikle diğer başka parametrelerin kullanılacağı çalışmalara ihtiyaç vardır.

6. SONUÇLAR

Erciyes Üniversitesi Tıp Fakültesi Hakan Çetinsaya DEKAM'da gerçekleştirilen "Sıçanlarda oluşturulan deneysel intestinal iskemi reperfüzyon modelinde curcuminin hasar önleyici etkileri" adlı çalışmanın sonuçları şu şekilde sıralanabilir:

1. İ-R hasarı oluşturmada 45 dk. iskemi-60 dk. reperfüzyon peryodu uygulanmış ve bu uygulama peryodunun etkinliğini göstermede morfolojik ve biyokimyasal kanıtlar elde edilmiştir.
2. Biyokimyasal olarak serum laktat ve doku MDA düzeyleri karşılaştırıldığında, kontrol grubunda sham ve CUR grubuna göre değerler anlamlı olarak yüksek iken sham grubunda en düşük değerler bulunmuştur.
3. Doku SOD ve GSH değerlerine bakıldığında, kontrol grubunda sham ve CUR grubuna göre anlamlı olarak düşük değerler bulunmuşken sham grubunda en yüksek değerler bulunmuştur.
4. Histopatolojik değerlendirmede, reperfüzyona bağlı hasarın farklı aşamaları gösterilmiş ve CUR'un intestinal mukoza hasarını azalttığı gösterilmiştir.
5. CUR'un ince barsakta bir farmakolojik ajan olarak İ-R hasarından koruyucu etkiler sağladığı kullanılan morfolojik ve biyokimyasal parametrelerle kanıtlanmıştır.

7. KAYNAKLAR

1. Girn HR, Ahilathirunayagam S, Mavor AI, Homer-Vanniasinkam S. Reperfusion syndrome: cellular mechanisms of microvascular dysfunction and potential therapeutic strategies. Vasc Endovascular Surg 2007; 41: 277- 93.
2. Cerqueira NF, Hussni CA, Yoshida WB. Pathophysiology of mesenteric ischemia/reperfusion: a review. Acta Cir Bras 2005; 20: 336- 43.
3. İlgi S, Konan A. Gastrointestinal sistem anatomisi. In: Sayek İ. (eds). Temel Cerrahi (3. baskı). Güneş Kitabevi, Ankara 2004, ss 1015- 24.
4. Parks DA, Granger DN. Contributions of ischemia and reperfusion to mucosal lesion formation. Am J Physiol 1986; 250: 749- 53.
5. Mallick IH, Yang W, Winslet MC, Seifalian AM. Ischemia-reperfusion injury of the intestine and protective strategies against injury. Dig Dis Sci 2004; 49: 1359-77.
6. Dal F, Küçük C, Sıçanlarda oluşturulan deneysel intestinal iskemi reperfüzyon modelinde Bradikinin önkoşullandırılmasının etkileri. Tıpta uzmanlık tezi, 2008.
7. Furchgott RF, Zawadzki JV. The obligatory role of endothelial cells in the relaxation of arterial smooth muscle by acetylcholine. Nature 1980; 288: 373- 6.
8. Palmer RM, Ferrige AG, Moncada S. Nitric oxide release accounts for the biological activity of endothelium-derived relaxing factor. Nature 1987; 327: 524-6.
9. Carden DL, Granger DN. Pathophysiology of ischaemia–reperfusion injury. J Pathol 2000; 190: 255–66.
10. Luscher TF. Endogenous and exogenous nitrates and their role in myocardial ischemia. Br J Cli Pharmacol 1992; 34: 29- 35.
11. Eybl V, Kotyzova D, Bludovska M. The effect of curcumin on cadmium-induced oxidative damage and trace elements level in the liver of rats and mice. Toxicol Lett 2004; 151: 79- 85.

12. Duvoix A, Blasius R, Delhalle S, et al. Chemopreventive and therapeutic effects of curcumin. Cancer Lett 2005; 223: 181- 90.

13. Thiyagarajan M, Sharma SS. Neuroprotective effect of curcumin in middle cerebral artery occlusion induced focal cerebral ischemia in rats. Life Sci 2004; 74: 969-85.

14. Miquel J, Bernd A, Sempere JM, Diaz-Alperi J, Ramirez A. The curcuma antioxidants: pharmacological effects and prospects for future clinical use. Arch Gerontol Geriatr 2002; 34: 37- 46.

15. Grace PA. Ischaemia-reperfusion injury. British J of Surgery 1994; 81: 637- 47.

16. Lin E, Lowry SF, Calvano SE. Systemic response to injury and metabolic support. In: Brunicardi FC, Andersen AD, Billiar TR (eds), Schwartz's principles of surgery. Mc Graw-Hill, New York (8th Ed), 2005, pp 3-41.

17. Semenza GL. Cellular and molecular dissection of reperfusion injury ROS within and without. Circ Res 2000; 86: 117- 8.

18. Girotti AW. Lipid hydroperoxide generation, turnover, and effector action in biological systems. J Lipid Res 2000; 39: 1529- 42.

19. Kuzu MA, Köksoy C, Kale IT, Tanik A, Terzi C, Elhan AH. Reperfusion injury delays healing of intestinal anastomosis in a rat. Am J of Surgery 1998; 176: 348-51.

20. Zimmerman BJ, Granger DN. Reperfusion injury. Surg Clin North Am 1992; 72: 65- 83.

21. Terzi C, Kuzu A, Tanık A ve ark. Sıçanlarda intestinal iskemi modelinde proflaktik kısa ve uzun süreli yüksek doz Allopurinol kullanımının mortaliteye etkisi. Klinik ve Deneysel Cerrahi Derg 2000; 8: 10- 6.

22. Bathe OF, Chow AWC, Phang PT. Splanchnic origin of cytokines in a porcine model of mesenteric ischemia-reperfusion. Surgery 1998; 123: 79- 88.

23. Ertan T, Soran A, Kılıç M ve ark. Kan malondialdehid ve total antioksidan seviyesinin (TAS) önemi. Cerrahi Tıp Bülteni 2001; 2: 154- 67.

24. Sun Z, Wang X, Lasson A, Böjesson A, Annborn M, Andersson R. Effects of inhibition of PAF, ICAM-1 and PECAM-1 on gut barrier failure caused by intestinal ischemia and reperfusion. Scand J Gastroenterol 2001; 36: 55- 65.

25. Mishima S, Xu D, Lu Q, Deitch EA. The relationships among nitric oxide production, bacterial translocation, and intestinal injury after endotoxin challenge in vivo. The J Trauma 1998; 4: 175- 82.

26. Stammberger U, Carboni GL, Hillinger S, Schneiter D, Weder W, Schmid RA. Combined treatment with endothelin and PAF antagonists reduces posttransplant lung ischemia/reperfusion injury. J Heart Lung Transplant 1999; 18: 862- 8.

27. Souza DG, Cara DC, Casalli GD, et al. Effects of the PAF receptor antagonists UK74505 on local and remote reperfusion injuries following ischemia of the superior mesenteric artery in the rat. Br J Pharmacol 2000; 131: 1800- 8.

28. Haga S, Remington SJ, Morita N, Terui K, Ozaki M. Hepatic ischemia induced immediate oxidative stress after reperfusion and determined the severity of the reperfusion-induced damage. Antioxid Redox Signal 2009; 11: 2563- 72.

29. Akkuş İ. Serbest radikaller ve fizyopatolojik etkileri. Mimoza Yayınları, İstanbul, 2000, ss 1- 124.

30. Huang HY, Helzlsouer KJ, Appel LJ. The effets of vitamin C and vitamin E on oxidative DNA damage: Results from a randomized controlled trial. Cancer Epidemiol Biomarkers Prev 2000; 9: 647- 52.

31. Marnett LJ. Oxyradicals and DNA damage. Carcinogenesis 2000; 21: 361- 370.

32. Unno N, Fink MP. Nutritional, physiologic, and pathophysiologic considerations of the gastrointestinal tract. Intestinal epithelial hyperpermeability. Mechanisms and relevance to disease. Gastroenterol Clin North Am 1998; 27: 289- 307.

33. Halliwell B. Free radicals, antioxidants, and human disease: curiosity, cause, or consequence? Lancet. 1994; 10: 721- 4.

34. Chen HF, Kou YR. Vagal and mediator mechanisms underlying the tachypnea caused by pulmonary air embolism in dogs. J Appl Physiol 2000; 88: 1247- 53.

35. Kutty RK, Kutty G, Wiggert B, et al. Induction of heme oxygenase 1 in the retine by intensive visible ligth: Suppresion by the antioxidant dimethylthiourea. Biochemistry 1995; 92: 1177- 81.

36. Pandya U, Saini MK, Jin GF, Awasthi S, Godley BF, Awasthi YC. Dietary curcumin prevents ocular toxicity of naphthalene in rats. Toxicol Lett 2000; 115: 195- 204.

37. Balasubramanyam M, Koteswari AA, Kumar RS, Monickaraj SF, Maheswari JU, Mohan V. Curcumin-induced inhibition of cellular reactive oxygen species generation: novel therapeutic implications. J Biosci 2003; 28: 715- 21.

38. Jaruga E, Salvioli S, Dobrucki J, et al. Apoptosis-like, reversible changes in plasma membrane asymmetry and permeability, and transient modifications in mitochondrial membrane potential induced by curcuminin rat thymocytes. FEBS Lett 1998; 433: 287- 93.

39. Gautam SC, Xu YX, Pindolia KR, Janakiraman N, Chapman RA. Nonselective inhibition of proliferation of transformed and nontransformed cells by the anticancer agent curcumin (diferuloylmethane). Biochem Pharmacol 1998; 55: 1333- 7.

40. Maheshwari RK, Singh AK, Gaddipati J, Srimal RC. Multiple biological activities of curcumin: a short review. Life Sci 2006; 78: 2081- 7.

41. Jayaprakasha GK, Rao LJM, Sakariah K. Chemistry and biological activities of Curcuma longa. Trends Food Sci Tech 2005; 16: 533- 48.

42. Araujo CC, Leon LL. Biological activities of Curcuma longa L. Mem Inst Oswaldo Cruz 2001; 96: 723- 8.

43. Limtrakul P, Lipigorngoson S, Namwong O, Apisariyakul A, Dunn FW. Inhibitory effect of dietary curcumin on skin carcinogenesis in mice. Cancer Lett 1997; 116: 197- 203.

44. Ahsan H, Parveen N, Khan NU, Hadi SM. Pro-oxidant, anti-oxidant and cleavage activities on DNA of curcumin and its derivatives demethoxycurcumin and bisdemethoxycurcumin. Chem Biol Interact 1999; 121: 161- 75.

45. Ak T, Gülçin İ. Curcuminin antioksidan ve antiradikal özelliklerinin incelenmesi. Tıpta uzmanlık tezi, 2006.

46. Wright JS. Predicting the antioxidant activity of curcumin and curcuminoids. J Mol Struct 2002; 591: 207-17.

47. Manikandan P, Sumitra M, Aishwarya S, Manohar BM, Lokanadam B, Puvanakrishnan R. Curcumin modulates free radical quenching in myocardial ischaemia in rats. Int J Biochem Cell Biol 2004; 36: 1967- 80.

48. Antunes LM, Darin JD, Bianchi NL. Effects of the antioxidants curcumin or selenium on cisplatin-induced nephrotoxicity and lipid peroxidation in rats. Pharmacol Res 2001; 43: 145- 50.

49. Piper JT, Singhal SS, Salameh MS, Torman RT, Awasthi YC, Awasthi S. Mechanisms of anticarcinogenic properties of curcumin: the effect of curcumin on glutathione linked detoxification enzymes in rat liver. Int J Biochem Cell Biol 1998; 30: 445- 56.

50. Singh AK, Sidhu GS, Deepa T, Maheshwari RK. Curcumin inhibits the proliferation and cell cycle progression of human umbilical vein endothelial cell. Cancer Lett 1996; 107: 109- 15.

51. Manson MM, Gescher A, Hudson EA, Plummer SM, Squires MS, Prigent SA. Blocking and suppressing mechanisms of chemoprevention by dietary constituents. Toxicol Lett 2000; 112-113: 499- 505.

52. Shah BH, Nawaz Z, Pertani SA, et al. Inhibitory effect of curcumin, a food spice from turmeric, on platelet-activating factor- and arachidonic acid-mediated platelet aggregation through inhibition of thromboxane formation and Ca^{2}+ signaling. Biochem Pharmacol 1999; 58: 1167- 72.

53. Ramirez-Tortosa MC, Mesa MD, Aguilera MC, et al. Oral administration of a turmeric extract inhibits LDL oxidation and has hypocholesterolemic effects in rabbits with experimental atherosclerosis. Atherosclerosis 1999; 147: 371- 8.

54. Abrahao MS, Montero EF, Jungiera VB, Giavarotti L, Juliano Y, Fagundes DJ. Biochemical and morphological evaluation of ischemia-reperfusion injury in rat

small bowel modulated by ischemic preconditioning. Transplantation Proc 2004; 36: 860- 62.

55. Jiang H, Deng CS, Zhang M, Xia J. Curcumin-attenuated trinitrobenzene sulphonic acid induces chronic colitis by inhibiting expression of cyclooxygenase-2. World J Gastroenterol 2006; 12: 3848- 53.

56. Okhawa H, Ohishu N, Yagi K. Assay of lipid peroxides in animal tissues by TBA reaction. Anal Biochem 1979; 95: 351- 8.

57. Sun Y, Oberley LW, Li Y. A simple method for clinical assay of superoxide dismutase. Clin Chem 1988; 34: 479- 500.

58. Sedla´k J, Lindsay RH. Estimation of total protein-bound and non-protein sulphydryl groups in tissue with Ellman' s reagent. Ann Biochem 1968; 25: 192-205.

59. Chiu CJ, McArdle AH, Brown R, et al. Intestinal mucosal lesion in low-flow states a morphological, hemodynamic and metabolic reappraisal. Arch Surg 1970; 101: 478- 83.

60. Talbot IC. Ischaemia and infarction. In: Walter JB (eds). General Pathology (7th Ed) Pearson Professional Limited, Newyork, 1996, pp 709- 22.

61. Akcakaya A, Alimoglu O, Sahin M, Abbasoglu SD. Ischemia–reperfusion injury following superior mesenteric artery occlusion and strangulation obstruction. J Surg Res 2002; 108: 39–43.

62. Park PO, Haglund U, Bulkley GB, Falt K. The sequence of development of intestinal tissue injury after strangulation ischemia and reperfusion. Surgery 1990; 107: 574- 80.

63. Kazez A, Demirbag M, Üstündag B, Özercan IH, Sağlam M. The role of melatonin in prevention of intestinal ischemia-reperfusion injury in rats. J Pediatr Surg 2000; 35: 1444- 8.

64. Haglund U. Gut ischaemia. Gut 1994; 1: 73- 6.

65. Aw TY. Molecular and cellular responses to oxidative stress and changes in oxidation- reduction imbalance in the intestine. Am J Clin Nutr 1999; 70: 557- 65.

66. Berg RD: Bacterial translocation from the gastrointestinal tract. Adv Exp Med Biol 1999; 473: 11-30.

67. Hebra A, Hong J, McGowan KL, Smith C, McKernan ML, Ross AJ. Bacterial translocation in mesenteric ischemia reperfusion injury: Is dysfunctional motility the link? J Pediatr Surg 1994; 29: 280-7.

68. Günel E, Çağlayan F, Çağlayan O, Dilsiz A, Duman S, Aktan M. Treatment of intestinal reperfusion injury using antioxidative agents. J Pediatr Surg 1998; 33: 1536- 39.

69. Şener G, Akgün U, Şatıroğlu H, Topaloğlu U, Keyer-Uysal M. The effect of pentoxifylline on intestinal ischemia/reperfusion injury. Fundam Clin Pharmacol 2001; 15; 19- 22.

70. Li C, Jackson RM. Reactive species mechanisms of cellular hypoxia-reoxygenation injury. Am J Physiol Cell Physiol 2002; 282: 227- 41

71. Erdogan H, Fadillioglu E, Yagmurca M, Uçar M, Irmak MK. Protein oxidation and lipid peroxidation after renal ischemia-reperfusion injury: protective effects of erdosteine and N-acetylcysteine. Urol Res 2006; 34: 41–6

72. Augustin AJ, Goldstein RK, Milz JL, Lutz J. Influence of anti-inflammatory drugs and free radical scavengers on intestinal ischemia induced oxidative tissue damage. Adv Exp Med Biol 1992; 316: 239- 51.

73. Mallick IH, Yang WX, Winslet MC, Seifalian AM. Pyrrolidine dithiocarbamate reduces ischemia-reperfusion injury of the small intestine. World J Gastroenterol 2005; 11: 7308- 13.

74. Hei ZQ, Gan XL, Luo GJ, Li SR, Cai J. Pretreatment of cromolyn sodium prior to reperfusion attenuates early reperfusion injury after the small intestine ischemia in rats. World J Gastroenterol 2007; 13: 5139- 46.

75. Shen SQ, Zhang Y, Xiang JJ, Xiong JL. Protective effect of curcumin against liver warm ischemia/reperfusion injury in rat model is associated with regulation of heat shock protein and antioxidant enzymes. World J Gastroenterol 2007; 13: 1953- 61.

76. Bayrak O, Uz E, Bayrak R et al. Curcumin protects against ischemia/reperfusion injury in rat kidneys. World J Urol 2008; 26: 285- 91.

77. Wei SM, YanZ Z, Zhou J. Curcumin attenuates ischemia–reperfusion injury in rat testis. Fertil Steril 2009; 91: 271- 7.

78. Murugan P, Pari L. Antioxidant effect of tetrahydrocurcumin in streptozotocin–nicotinamide induced diabetic rats. Life Sci 2006; 79: 1720- 8.

79. Koiram PR, Veerapur VP, Kunwar A, et al. Effect of Curcumin and Curcumin Copper Complex (1:1) on Radiation-induced Changes of Anti-oxidant Enzymes Levels in the Livers of Swiss Albino Mice. J Radiat Res 2007; 48: 241- 5.

80. Sola A, Rosello-Catafau J, Alfaro V, et al. Modification of glyceraldehyde 3 phosphate dehydrogenase in response to nitric oxide in intestinal preconditioning. Transplantation 1999; 67: 1446- 52.

81. Sola A, Alfaro V, Pesquero J, et al. CO2 in static mesenteric venous blood during intestinal ischemia and ischemic preconditioning in rats. Shock 2001; 16: 403- 8.

82. Vejchapipat P, Williams SR, Spitz L, Pierro A. Intestinal metabolism after ischemia-reperfusion. J Ped Surg 2000; 5: 759- 64.

83. Kong SE, Blennerhassett LR, Heel KA, McCauley RD, Hall JC. Ischaemia reperfusion injury to the intestine. Aust N Z J Surg 1998; 68: 554- 61.

84. Cini M, Moretti A. Studies on lipid peroxidation and protein oxidation in the aging brain. Neurobiol Aging 1995; 16: 53- 7.

85. Otamiri T: Oxygen radicals, lipid peroxidation, and neutrophil infiltration after small-intestinal ischemia and reperfusion. Surgery 1989; 5; 593- 7.

86. Kroemer G, Dallaporta B, Resche-Rigon M. The mitochondrial death/life regulator in apoptosis and necrosis. Annu Rev Physiol 1998; 60: 619- 42.

87. Vercesi AE, Kowaltowski AJ, Grijalba MT, Meinicke AR, Castilho RF. The role of reactive oxygen species in mitochondrial permeability transition. Biosci Rep 1997; 17: 43- 52.

88. Jefferies H, Coster J, Khalil A, Bot J, McCauley RD, Hall JC: Glutathione. ANZ J Surg 2003; 73: 517- 22.

89. Nakamura S, Sugiyama S, Fujioka D, Kawabata K, Ogawa H, Kugiyama K. Polymorphism in glutamate-cysteine ligase modifier subunit gene is associated with impairment of nitric oxide-mediated coronary vasomotor function. Circulation 2003; 108: 1425- 7.

90. Sola A, De Oca J, Gonzalez R, et al. Protective effect of ischemic preconditioning on cold preservation and reperfusion injury associated with rat intestinal transplantation. Ann Surg 2001; 234: 98- 106.

91. Zhao X, Alexander JS, Zhang S, et al. Redox regulation of endothelial barrier integrity. Am J Physiol Lung Cell Mol Physiol 2001; 281: 879- 86.

92. Salehi P, Madsen K, Zhu J, et al. Alleviating Ischemia-Reperfusion Injury in Small Bowel. Am J Transplant 2004; 4: 728-37.

93. Thiemermann C. Membrane-permeable radical scavengers (tempol) for shock, ischemia-reperfusion injury, and inflammation. Crit Care Med 2003; 31: 76-84.

94. McCord JM, Edeas MA. SOD, oxidative stres and human pathologies: a brief history and a future vision. Biomed Pharmacother 2005; 59: 139- 42.

95. Shoenberg MH, Beger HG. Reperfusion injury after intestinal ischemia. Crit Care Med 1993; 21: 1376- 86.

96. Shahed AR, Jones E, Shoskes D, et al. Quercetin and curcumin up-regulate antioxidant gene expression in rat kidney after ureteral obstruction or ischemia/reperfusion injury. Transplant Proc 2001; 33: 2988.

97. Shen SQ, Zhang Y, Xiang JJ, Xiong CL. Protective effect of curcumin against liver warm ischemia reperfusion injury in rat model is associated with regulation of heat shock protein and antioxidant enzymes. World J Gastroenterol 2007; 13: 1953- 61.

98. Yoshida WB, Alasio T, Mazziotta R, et al. Effect of alpha-tocopherol, taurine and selenium on the attenuation of ischemia/reperfusion injury of splanchnic organs. Cardiovasc Surg 1998; 6: 178- 87.

99. Hierholzer C, Kalff JC, Audolfsson G, Billiar TR, Tweardy DJ, Bauer AJ. Molecular and functional contractile sequelae of rat intestinal ischemia/reperfusion injury. Transplantation 1999; 15: 1244- 54.

100. Ayvaz S, Pul M. N-Asetilsisteinin intestinal iskemi-reperfüzyon hasarına etkisi. Tıpta uzmanlık tezi, 2005.

101. Hacıoğlu A, Paşaoğlu E. Deneysel ince barsak iskemi-reperfüzyon modelinde leptinin etkisi. Tıpta uzmanlık tezi, 2004.

T.C.

ERCİYES ÜNİVERSİTESİ

TIP FAKÜLTESİ DEKANLIĞI'NA

Dr. Adem KARABACAK'a ait **"Sıçanlarda Oluşturulan Deneysel İntestinal İskemi Reperfüzyon Modelinde Curcuminin Hasar Önleyici Etkileri** 'adlı uzmanlık tezi, jürimiz tarafından Genel Cerrahi Ana Bilim Dalı'nda Tıpta Uzmanlık Tezi olarak kabul edilmiştir.

Tarih : 5./3/2010

Başkan : Prof. Dr. Yücel ARITAŞ .....

Üye : Prof. Dr. Zeki YILMAZ .....

Üye : Prof. Dr. Erdoğan SÖZÜER .....

Üye : Prof. Dr. Adem BOYACI .....

Üye : Prof. Dr. Engin OK .....