T. C.
ERCİYES ÜNİVERSİTESİ
TIP FAKÜLTESİ
İÇ HASTALIKLARI ANABİLİM DALI

TİROİD İNCE İĞNE ASPİRASYON BİYOPSİSİ YAPILAN NODÜLLERDE İMMÜNOHİSTOKİMYASAL BELİRTEÇLERİN MALİGNİTE TESPİTİNDEKİ YERİ

UZMANLIK TEZİ

Dr. Züleyha KORKMAZ

KAYSERİ-2010

T. C.

ERCİYES ÜNİVERSİTESİ

TIP FAKÜLTESİ

İÇ HASTALIKLARI ANABİLİM DALI

TİROİD İNCE İĞNE ASPİRASYON BİYOPSİSİ YAPILAN NODÜLLERDE İMMÜNOHİSTOKİMYASAL BELİRTEÇLERİN MALİGNİTE TESBİTİNDEKİ YERİ

UZMANLIK TEZİ

Dr. Züleyha KORKMAZ

Danışman

Prof. Dr. Fahri BAYRAM

KAYSERİ-2010

TEŞEKKÜR

Tezimin hazırlanması sırasında ilgi ve yardımlarını eksik etmeyen, başta hocalarım Prof. Dr. Fahri Bayram ve Prof. Dr. Işın Soyuer'e, Radyoloji bölümünden Prof. Dr. İbrahim Karahan, Prof. Dr. Mustafa Öztürk ve Yard. Doç. Dr. Güven Kahrıman'a ve ultrasonografi sekreterlerine, Endokrinoloji bölümünden Yard. Doç. Dr. Züleyha Cihan Karaca, Uzm. Dr. Gülşah Elbüken, Uzm. Dr. İlkay Çakır'a ve bölüm çalışanlarına, Patoloji bölümü teknisyenlerine ve sekreterlerine, Genel Cerrahi bölümünden Doç. Dr. Alper Akçan'a ve asistan arkadaşlara, Kulak Burun Boğaz bölümünden Yard. Doç. Dr. İmdat Yüce'ye ve asistan arkadaşlara, İstatistik bölümünden Öğr. Gör. Ferhan Elmalı'ya, zorluklara birlikte göğüs gerdiğimiz eşime, oğlum Mustafa Yağız Korkmaz'a ve aileme teşekkürü bir borç bilirim.

İÇİNDEKİLER

Sayfa

TEŞEKKÜR i
İÇİNDEKİLER ii
KISALTMALAR iii
TABLO LİSTESİ v
ŞEKİL LİSTESİ vi
ÖZET vii
ABSTRACT ix
1.GİRİŞ VE AMAÇ 1
2.GENEL BİLGİLER 3
2.1. TİROİD ANATOMİSİ 3
2.2. TİROİD FİZYOLOJİSİ 4
2.3. TİROİD NODÜLLERİ VE NODÜL PATOGENEZİ 5
2.4. TİROİD NODÜLÜNE TANISAL YAKLAŞIM 8
2.5. TİROİD NODÜLLERİNDE RADYOLOJİK TANI YÖNTEMLERİ 15
2.6. TİROİD İNCE İĞNE ASPİRASYON BİYOPSİSİ (TİİAB) 19
2.7. TİİAB ÖRNEKLERİNİN SİTOPATOLOJİK DEĞERLENDİRİLMESİ 21
2.8. TİİAB YAPILAN HASTALARIN TAKİBİ VE TEDAVİSİ 22
2.9. TİİAB ÖRNEKLERİNİN İMMÜNOHİSTOKİMYASAL YÖNTEMLERLE DEĞERLENDİRİLMESİ 24
3.GEREÇ (HASTALAR) VE YÖNTEM 29
4. BULGULAR 36
5. TARTIŞMA 50
6. SONUÇLAR 61
KAYNAKLAR 62
TEZ ONAY SAYFASI 76

KISALTMALAR

^{123}I	**:**	İyot-123
^{18}FDG-PET	**:**	18-fluorodeoksiglukoz- pozitron emisyon tomografisi
^{99}Tc	**:**	Teknesyum-99
Anti-TPO	**:**	Tiroid peroksidaz antikoru
BT	**:**	Bilgisayarlı tomografi
CD117	**:**	c-kit onkoprotein
CITED-1	**:**	CBP/p300-interacting transactivator-1
CK-19	**:**	Cytokeratin-19
DİT	**:**	Diiyodotirionin
FA	**:**	Folliküler adenom
FL	**:**	Folliküler lezyon
FLN	**:**	Folliküler lenfoma
FM	**:**	Fizik muayene
FTK	**:**	Folliküler tiroid karsinomu
GHR	**:**	Ghrelin
HHA	**:**	Hürtle hücreli adenom
HBME-1	**:**	Hector Battifora mesothelial antigen-1
HT	**:**	Hashimato tiroiditi
İGF-1	**:**	İnsülin benzeri büyüme faktörü-1
İHK	**:**	İmmünohistokimyasal
MEN	**:**	Multipl endokrin neoplazi
MİT	**:**	Monoiyodotirionin
ML	**:**	Malign lenfoma
MNG	**:**	Multinodüler guatr
MR	**:**	Manyetik rezonans
MTK	**:**	Medüller tiroid karsinomu
Na-I	**:**	Sodyum-iyot

Na-K-ATPaz	**:**	Sodyum-potasyum adenozin trifosfataz
NDA	**:**	Nondiagnostik aspirasyon
NG	**:**	Nodüler guatr
NPV	**:**	Negatif kestirim değeri
PPV	**:**	Pozitif kestirim değeri
PTK	**:**	Papiller tiroid karsinomu
RAİ	**:**	Radyoaktif iyot
T3	**:**	Triiyodotironin
T4	**:**	Tiroksin
TBG	**:**	Tiroksin bağlayıcı globulin
TBPA	**:**	Tiroksin bağlayıcı prealbumin
TİİAB	**:**	Tiroid ince iğne aspirasyon biyopsisi
TRH	**:**	Tirotropin serbestleştirici (releasing) hormon
TSH	**:**	Tiroid stimülan hormon
USG	**:**	Ultrasonografi

TABLO LİSTESİ

Sayfa

Tablo 1: Tiroid nodülü nedenleri 7

Tablo 2: Tiroid nodülünde ileri araştırmayı gerektiren belirti ve bulgular 11

Tablo 3: Tiroid nodüllerinin klinik/sonografik özellikleri ve TİİAB önerileri 16

Tablo 4: TİİAB sitolojik tanıları 21

Tablo 5: Kullanılan immünohistokimyasal belirteçler ve özellikleri 31

Tablo 6: Doku kesitlerinin immünohistokimyasal boyama yöntemi 33

Tablo 7 : TİİAB tanıları ve biyopsi örneklerinin İHK belirteçlerle boyanma özellikleri 37

Tablo 8 : Tiroidektomi tanıları ve dokuların İHK belirteçlerle boyanma özellikleri 41

Tablo 9 : Benign ya da malign tiroid doku örneklerinde İHK belirteçlerin tekli duyarlılık, özgüllük, PPV, NPV ve Doğruluk değerleri 44

Tablo 10: Benign ya da malign tiroid doku örneklerinde ikili İHK belirteçlerin duyarlılık, özgüllük, PPV, NPV ve Doğruluk değerleri 45

Tablo 11: Benign ya da malign tiroid doku örneklerinde üçlü İHK belirteçlerin duyarlılık, özgüllük, PPV, NPV ve Doğruluk değerleri 46

Tablo 12: Operasyon ile benign ya da malign lezyon tanısı konanların TİİAB örneklerinde İHK belirteçlerin tekli duyarlılık, özgüllük, PPV, NPV ve Doğruluk değerleri 47

Tablo 13: Operasyon ile benign ya da malign lezyon tanısı konanların TİİAB örneklerinde ikili İHK belirteçlerin duyarlılık, özgüllük, PPV, NPV ve Doğruluk değerleri 48

Tablo 14: Operasyon ile benign ya da malign lezyon tanısı konanların TİİAB örneklerinde üçlü İHK belirteçlerin duyarlılık, özgüllük, PPV, NPV ve Doğruluk değerleri 49

ŞEKİL LİSTESİ

Sayfa

Şekil 1: Tiroid bezi yerleşimi ve anatomisi 4
Şekil 2: Tiroid nodülü/nodülleri olan hastanın tanı ve değerlendirilmesinde izlenebilecek yollar 13
Şekil 3: Doku ve biyopsilerin belirteçlerle boyanma örnekleri 39
Şekil 4: Doku ve biyopsilerin belirteçlerle boyanma örnekleri 42

ÖZET

Amaç: Tiroidde nodül gelişimine klinikte oldukça sık rastlanır. Bu nodüllerin değerlendirilmesinde ve ameliyat gereksinimini belirlemede tiroid ince iğne aspirasyon biyopsisi (TİİAB) en yardımcı testtir. TİİAB ile malignite tanısında zorluklar yaşanan hastalarda çeşitli yardımcı tetkikler geliştirilmeye çalışılmaktadır. Bu sorunların immunohistokimyasal (İHK) belirteçlerin kullanılması ile aşılabileceği düşünülmüştür. Çalışmamızda nodülü olan, operasyona verilme ve malignite ihtimali daha yüksek hastaların TİİAB örneklerinde ve ameliyat materyallerinde çeşitli İHK belirteçlerin boyanma özellikleri dikkate alınarak hangisinin malignite tesbitinde faydalı ve önemli olduğunu saptamayı amaçladık.

Hastalar ve Yöntem: Ocak 2006-Ocak 2010 tarihleri arasında Erciyes Üniversitesi Tıp Fakültesi Endokrinoloji polikliniğine başvurmuş klinik, fizik muayene ve ultrasonografi ile tiroid nodülü bulunan, malignite açısından şüpheli olan 125 hasta çalışmaya alındı. Şüpheli nodülü belirlemede erkek hasta olması, tek, hızlı büyüyen, sert veya fikse nodül olması, daha önce TİİAB ile şüpheli lezyon tanısı almış olması, yakınında tiroid kanseri anamnezi bulunması, servikal lenfadenopati bulunması, başka sebebe bağlanamayan öksürük, disfaji veya disfoni olması dikkate alındı. Nodüllere klinisyen ya da deneyimli radyolog tarafından TİİAB yapıldı. İnce iğne ile örnek alma sırasında sıvı bazlı sitoloji solüsyonuna da örnek alındı. Hastaların ameliyat materyallerinde ve sitoloji örneklerinde Galectin-3, Cytokeratin-19 (CK-19), Ghrelin, c-kit onkoprotein (CD117), CBP/p300-interacting transactivator-1 (CITED-1) ve Hector Battifora mesothelial antigen-1 (HBME-1) immunohistokimyasal belirteçleri çalışıldı. Ameliyat sonrası koyulan histopatolojik tanılar altın standart olarak kabul edilerek hem ameliyat materyallerinde hem de TİİAB ile alınan materyallerde duyarlılık, özgüllük, pozitif ve negatif kestirim değerleri ile doğruluk değeri hesaplandı.

Bulgular: Çalışmaya şüpheli tiroid nodülüne sahip ve TİİAB sonucu malign çıkıp ameliyat olan toplam 125 hasta alındı. Hastaların 93'ü kadın, 32'si erkekti. Yaş ortalaması 51,8±13,2 yıl idi. TİİAB ile 68 hasta (%54) benign, 39 hasta (%31)

malign bulundu. 18 hasta (%14) ise biyopsiye göre şüpheli-belirsiz nodül ve nondiagnostik aspirasyon tanısı aldı. Operasyon sonrası konulan tanılara göre 65 hastada (%52) benign, 60 hastada (%48) malign tiroid lezyonu vardı. Çalışmamızda TİİAB'nin duyarlılığı %76, özgüllüğü %88, pozitif kestirim değeri %84, negatif kestirim değeri %80 bulundu. Bu değerler literatürdeki ortalamaya yakın ancak biraz düşük değerlerdi. Çalışılan İHK belirteçlerden Galectin-3, TİİAB örneklerinde malignite duyarlılığı en yüksek belirteç (%56) olarak bulundu. Aynı belirtecin ameliyat materyallerinde özgüllüğü %95, pozitif kestirim değeri %89 idi. Duyarlılığı beklenenden düşük bulunmuş olmasına rağmen çalışmamızda TİİAB materyalinde Galectin-3 ekspresyonunun gösterilmesinin istatistiksel olarak anlamlı olarak ($p<0,004$), tiroid nodülünün malign olma ihtimalini 2,94 kat arttırdığı bulundu. Galectin-3+CK-19 belirteç kombinasyonu ise Galectin-3'ün duyarlılığına yakın (%55) ve ondan daha özgül (%75) olarak bulundu.

Sonuç: TİİAB, tiroid nodüllerinin tanı ve takibinde kullanılan, duyarlılığı ve özgüllüğü yüksek bir yöntemdir. TİİAB'nin USG eşliğinde yapılması, alınan örneğin hasta başında yeterlilik açısından değerlendirilmesi duyarlılığı ve özgüllüğünü artırabilir. Çalışmamızda Galectin-3 TİİAB örneklerinde malignite tespitinde kullanılması anlamlı olan ve tek başına kullanılabilecek İHK belirteç olarak bulunmuştur. Belirteç kombinasyonlarının kullanımı, sadece tanı koyulmasında zorlanılan vakalarda yardımcı olabilir.

Anahtar Kelimeler: TİİAB, immunohistokimyasal belirteçler, Galectin-3, CK-19, Ghrelin, CITED-1, CD117, HBME-1.

ABSTRACT

Aim: In clinical practice, nodule development is frequently encountered in thyroid gland. FNAB (Fine-needle aspiration biopsy) of thyroid is the most helpful test in evaluating these nodules and in determining the patients who requires surgery. It has been attempted to develop miscellaneous helper tests for the patients in whom difficulties are experienced in diagnosing malignity by FNAB. It has been thought that these problems could be achieved by using immunohistochemical (IHC) markers. In our study, it was aimed to determine which immunohistochemical markers is beneficial-important to determine malignity by considering staining characteristics of these markers in FNAB samples and surgical materials of patients with high probability for surgery and malignity.

Patients and Methods: Among the patients who referred to Endocrinology Department of Erciyes University Medicine Faculty between January 2006 and January 2010, 125 patients with thyroid nodule and malignity suspicion which was determined by clinical features, physical examination and ultrasound were recruited to study. Male gender, single and rapidly growing nodule, hard and fixed nodule, diagnosis of suspicious lesion in previous FNAB, presence of thyroid cancer history in relatives, presence of cervical lymphadenopathy, unexplained cough, dysphagia or dysphonia were considered in determining suspicious nodule. FNABs were performed by either a physician or experienced radiologist. Samples were also taken into liquid-base cytology solutions during FNAB. Immunohistochemical (IHC) markers including Galectin-3, CK-19 (Cytokreatin-19), Ghrelin, CD117 (c-kit oncoprotein), CITED-1 (CBP/p300-interacting transactivator-1) and HBME-1 (Hector Battifora Mesothelial Antigen-1) were studied in FNAB samples and surgical materials of patients. Post-operative histopathological diagnoses were accepted as gold standard; thereby, sensitivity, specificity, PPV, NPV and accuracy values were calculated both in surgical and FNAB materials.

Findings: Overall, 125 patients who undergone surgery due to suspicious thyroid nodule or undergone surgery due to malignity in FNAB were recruited to the

study. There were 93 female and 32 male. Mean age was 51.8±13.2 years. By FNAB, benign lesions were found in 68 patients (54%), while malignity was found in 39 patients (31%). In 18 patients (14%), suspicious-indefinite nodules were found by biopsy and defined as non-diagnostic aspiration. According to post-operative diagnosis, there were benign thyroid lesions in 65 patients (52%) whereas malign thyroid lesions in 60 patients (48%). In the present study, it was found that sensitivity and specificity of FNAB were 76% and 88%, respectively, whereas positive predictive value (PPV) and negative predictive value (NPV) were 84% and 80%, respectively. These values were close but slightly lower than those in literature. Galectin-3 was found the most sensitive (56%) malignity marker in FNAB materials. Specificity and PPV of same marker were 95% and 89%, respectively, in surgical materials. Although sensitivity of Galectin-3 were found lower than expected, it was found that demonstrating Galectin-3 expressions in FNAB materials significantly increased malignity probability of a thyroid nodule by 2.94 fold ($p<0.004$). Galectin-3+CK-19 marker combination had similar sensitivity (55%) but higher specificity (75%) than Galectin-3 alone.

Conclusion: FNAB of thyroid is method that is used in diagnosis and follow-up of the thyroid nodules with high sensitivity and specificity. Ultrasound guidance and assessment of sample sufficiency during procedure should increase sensitivity and specificity. In our study only Galectin-3 was found as significant immunohistochemical marker in determining malignity in FNAB samples; thereby, should be used alone. Using marker combinations should be helpful in cases with diagnostic difficulty.

Keywords: FNAB of thyroid, Immunohistochemical markers, Galectin-3, CK-19, Ghrelin, CITED-1, CD117, HBME-1.

1. GİRİŞ VE AMAÇ

İnsanlardaki en büyük endokrin bez tiroid bezidir. Tiroidin nodüler hastalıkları, özellikle diyetle iyot alımının düşük olduğu bölgelerde rastlanan en yaygın tiroid lezyonudur (1). Nodüler guatr, normal tiroid dokusu içinde bir veya birkaç alanın yapısal ya da fonksiyonel dönüşümü ve aşırı büyümesi ile karakterize klinik olarak teşhis edilebilen büyümedir. Erişkin popülasyonun yaklaşık %4-5'inin tiroidinde palpe edilebilir bir ya da daha fazla nodül vardır. Bu nodüllerin çoğunu benign lezyonlar (2, 3), çok az bir kısmını cerrahi müdahale gerektiren malign ya da şüpheli lezyonlar oluşturur. Nodüllere cerrahi müdahale kararı verilirken klinik bilgi, görüntüleme yöntemlerindeki davranış özellikleri ve TİİAB sonucu birlikte değerlendirilmelidir. TİİAB, cerrahi yaklaşım gereken hastaların belirlenmesinde basit, fiyat etkin ve pratik olması ile en önemli yöntem olarak öne çıkmaktadır (4). Yıllardır kullanılan bu yöntemle tiroid nodüllerine yönelik cerrahi girişimin %60-85 oranında azaldığı, cerrahi örneklerde kanser teşhisi konma oranının ise arttığı bilinmektedir (5, 6). TİİAB uygulaması kolay, özellikle ultrasonografi (USG) eşliğinde yapıldığında %100'e yakın sonuç veren, ucuz ve basit bir yöntem olmasıyla birlikte doğruluk oranı, nodülde mikrofolliküler yapı belirgin olduğunda biraz azalmaktadır. Bu açıdan benign ve malign nodüler lezyonların ayrımı önem taşımaktadır (7-9). TİİAB'ne göre operasyona verilen hastaların çoğunun benign çıkması, gereksiz cerrahi girişimden kaçınılması gerekliliğini destekleyen bir sonuçtur. TİİAB'nde yaşanan tüm bu kısıtlılıklar, dikkatlerin daha ileri teknikler olan moleküler ve İHK tanı yöntemlerine kaymasına sebep olmuştur. Seçilmiş İHK belirteçlerden oluşan panellerin tiroid lezyonlarında çalışılması önerilmiş ancak bu

öneri önemli tiroid kılavuzlarında kısıtlı bir grup hastada kullanılabileceği şeklinde yer bulmuştur (10, 11). İHK belirteçlerin tiroid lezyonlarının benign ya da malign oluşunu belirlemede kullanımı ise güncel kılavuzlarda henüz yer almamaktadır.

Bu çalışmanın amacı; nodülü olan, operasyona verilme ve malignite ihtimali daha yüksek seçilmiş hastaların TİİAB ve ameliyat materyallerinden Galectin-3, CK-19, Ghrelin, CD117, CITED-1 ve HBME-1 gibi belirteçleri çalışmak, bu yolla belirteç veya belirteç kombinasyonlarının ameliyat sonrası konan kesin tanılara göre boyanma özelliklerini gösterebilmektir. Bu özellikleri kullanarak nodüllerin benign-malign ayrımında belirteçlerin önemini tespit etmek ve İHK belirteçlerden Galectin-3'ü dikkate alarak tiroid nodülü olan hastalara ameliyat öncesi klinik yaklaşımda doğru müdahaleyi sağlamaktır.

2. GENEL BİLGİLER

2.1. TİROİD ANATOMİSİ

Tiroid, insandaki en büyük endokrin bezdir. Yenidoğanda ortalama 1,5 gr ağırlığında olan tiroid, 16 yaşına kadar büyüyerek ortalama 15-20 gr olur. Kadınlarda daha ağır olup menstruasyonda ve gebelik dönemlerinde büyüme gösterir (12). Tiroid, kendi adını taşıyan kartilajın alt yarısında, krikoid kartilaj ve üst 5. veya 6. trakeal halka üzerinde uzanır. Farinks, larinks, özofagus ve trakeanın anterior ve lateral yüzeylerini sarar. Sağ ve sol loblardan oluşur ve bu iki lob trakea ve krikoid kartilajın önünde bulunan 0,5 cm uzunluğunda olabilen istmus ile birbirine bağlanır (13).

Bu endokrin bez; eksternal karotisin ilk dalı süperior tiroidal arter ve subklavian arterin dalı olan inferior tiroid arterden kanlanır (Şekil 1). Venleri ise internal jugular vene açılan süperior tiroid ve lateral tiroid venler ile sol brakiosefalik vene açılan inferior tiroid vendir (14).

Tiroidin lenfatikleri interlobuler bağ dokusunda yer alıp arterler etrafında seyrederler. Bez içi lenfatik kapillerler önce subkapsüler toplayıcı lenf kanallarına, daha sonra isthmus ve diğer lobla ilişkide olan kapsüler lenf damarlarına drene olurlar. Buradan tiroid dışına prelaringeal, pretrakeal ve paratrakeal lenf nodlarına ve lateralde derin servikal lenf nodlarına drene olurlar (12, 14).

Tiroid bezi, otonom sinir sistemine ait sempatik ve parasempatik sinir lifleriyle innerve olur. Parasempatik sinir lifleri vagal sinirin yan dalları olan süperior ve inferior laringeal sinirden ayrılan sinir dallarıyla gelir (14).

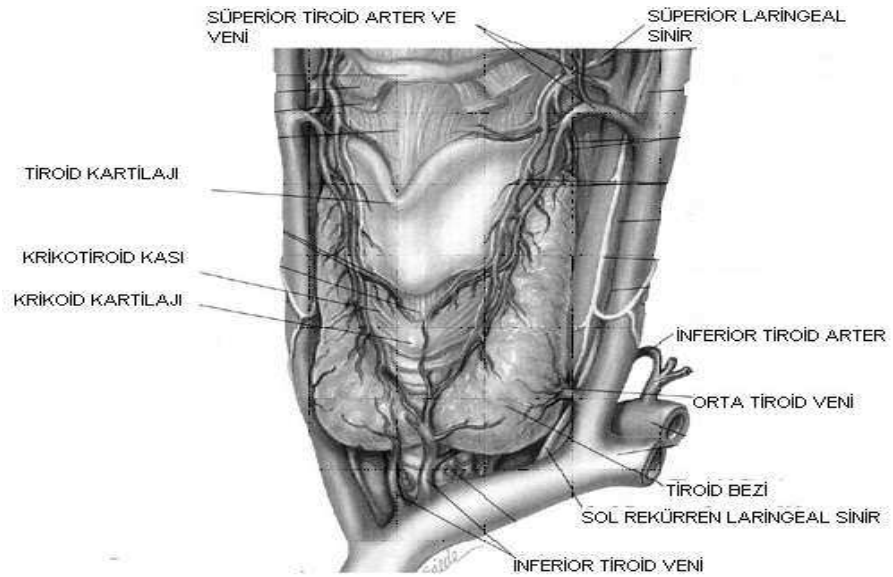

Şekil 1: Tiroid bezi yerleşimi ve anatomisi

2.2. TİROİD FİZYOLOJİSİ

Tiroid bezi insan organizmasında, metabolik hız üzerine etkisi büyük iki hormon olan tiroksin (T4) ve triiyodotironin (T3) ile kalsiyum metabolizmasında önemli işlevi olan kalsitonin hormonunu salgılar. Tiroidden hormon sekresyonu başlıca, hipotalamustan salgılanan tirotropin serbestleştirici hormon (TRH) ile kontrol edilen tiroid stimülan hormon (TSH) tarafından sağlanır (15).

Tiroid bezi çok sayıda kapalı foliküllerden oluşur. Folikülleri dolduran kolloidin başlıca maddesi tiroglobulindir (16). Enteral yolla alınan iyot, iyodür halinde ekstrasellüler mesafeye geçer. Bunun %80'i idrarla atılırken kalan %20'si tiroid bezi tarafından tutulur. İyotun tirositlere alınması her iyot başına iki sodyumu da hücre içine taşıyan, membran glikoproteini yapısındaki sodyum-iyot (Na-I) simporteri aracılığıyla olur. Taşıyıcının çalışabilmesi için gerekli olan elektrokimyasal sodyum gradienti, Na-K-ATPaz tarafından sağlanır. TSH ve iyot, Na-I simporterinin aktivitesini ayarlayarak iyot akışını düzenler. Taşıyıcı geninde meydana gelen defekt sonucu hipotiroidizm ve guatr oluşabilir (17).

Tiroid hormonlarının sentezinde ilk önemli aşama, iyodür iyonlarının oksidasyonudur. TSH etkisi ile elementel iyot, tiroglobulin molekülündeki tirozinin 3 nolu karbon atomuna bağlanır ve monoiyodotirionini (MİT) oluşturur. Sonra 5 nolu karbon atomuna bir iyot daha bağlanır ve diiyodotirionin (DİT) meydana gelir. İki molekül DİT'in çiftleşmesi ile T4 oluşur. MİT'in DİT ile birleşmesi T3'ü meydana

getirir. T3, periferik dokuda T4'ün 5 nolu karbon atomundaki iyodun deiyodinizasyonu ile de oluşur. Meydana gelen T3 ve T4, tiroglobulinde depolanır. Tiroid bezinden salgılanan hormonların yaklaşık %90'ı T4, %10'u da T3'tür. Bu iyodürlerin bir kısmı tekrar organik bağlanmaya girer, geri kalan kısmı da bezden kaybedilir (18).

Tiroid hormonları kanda Tiroksin bağlayıcı globulin (TBG), Tiroksin bağlayıcı prealbümin (TBPA) ve albümin gibi plazma proteinleriyle taşınır. Bu proteinler tiroksinin sırasıyla %60'ını, %30'unu ve %10'unu bağlarlar. T4'ün neredeyse %99,98'i, T3'ün ise %99,8'inden biraz azı yukarıdaki proteinlere bağlıdır. Tiroid hormonlarının serbest hali aktiftir ve hipofizer TSH sekresyonunu da bu serbest formlar düzenler. T3'ün TBG'e bağlanma gücü zayıf olduğundan, dokulara T4'ten daha önce ulaşır ve daha hızlı etki gösterir. T3, T4'e göre 3-4 kat daha aktiftir. İntrasellüler olarak ise sadece T3 aktiftir. T3 ve T4 karaciğerde glukuronik asit ile konjuge olup safrayla atılırlar (18).

Merkezi sinir sisteminin gelişmesi için gerekli olan tiroksin, vücudun insüline karşı duyarlılığını azaltır ve insülin yıkımını hızlandırır. Tiroid hormonları hücre membranında bulunan Na-K-ATPaz'ın aktivitesini, ısı üretimini ve oksijen tüketimini artırır. Dokuların büyümesi ve farklılaşmasında, lipid metabolizmasının düzenlenmesinde, miyosin proteinin senteziyle kardiyak kontraktilitenin artmasında ve karbonhidratların barsaklardan emilmesinde etkilidirler. Ayrıca T3 ve T4 ile katekolaminlerin (epinefrin ve norepinefrin) metabolik hız, kalp ve sinir sistemi üzerine etkileri de birbiriyle yakından ilişkilidir (18).

2.3. TİROİD NODÜLLERİ VE NODÜL PATOGENEZİ

Tiroid nodülleri, tiroid hücrelerinin anormal fokal büyümesi sonucu tiroid bezinde oluşan ayrı bir lezyon olarak tanımlanır (18). Guatr ise tiroid bezinin diffüz ya da nodüler büyümesidir. Guatr oluşumu, genellikle iyot eksikliği veya hormonogenez kusurları sonucu dolaşan kandaki efektif hormon yetersizliği, guatrojen ajanların alınması, tirotropin yapımının artması gibi nedenlere bağlıdır. Yani bez, ötiroid durumunu koruyabilmek, normal fizyolojik hormon dengesini sağlayabilmek için aktivite ve kitlesini arttırmaktadır.

Guatrlarda patolojik olarak hiperplazi, kolloid birikimi ve nodülleşme safhaları görülür. Bazı fizyolojik ve patolojik uyarılara karşı tiroid bezinde hipertrofi meydana gelir. Aslında hipertrofi epiteliyal hiperplaziden ibarettir. Bu safhada bez,

daha çok tiroid hormonu yapmak için hiperemik ve diffüz olarak gelişmiş bir hal alır. Bu dönemde nodülleşme yoktur. Stromada folliküllere paralel bir artışın olmadığı durumlarda, hiperplastik follikül hücreleri follikül lümenine doğru çıkıntı yaparlar. Bu çıkıntıların çoğunun organize vasküler uzantıları olmadığından, gerçek papiller neoplazilerden ayırmak gerçekten güçtür (19, 20).

Hiperplaziye yol açan uyaran ortadan kalktığı zaman veya hastaya farmakolojik iyot verildiği zaman bezde involüsyon görülür. Eğer bezde normalin ötesinde bir gerileme ortaya çıkarsa (hiperinvolüsyon) diffüz kolloidal guatr meydana gelir (21). Hiperinvolüsyona uğramış tiroid dokusunun mikroskobik görünümünde, kolloidle dolu yassı follikül epitel hücreleriyle çevrili büyük folliküller görülür. Bez bu safhada da halen nodüler değildir. İnvolüsyon olayı bezde yer yer meydana gelir, aralarında daha aktif tiroid follikülleri bulunursa, nodüler kolloidal guatr meydana gelir.

Adenomatöz guatrda, makroskopik ve mikroskopik görüntüler hiperplazinin süresi ve derecesine bağlıdır. Konjenital metabolizma defektine bağlı olarak tiroid hormonlarının yetmezliğinin söz konusu olduğu hastalarda, TSH stimülasyonu devamlı olacağından, uzun silendirik epitel hücrelerinin oluşturduğu çok az kolloid içeren küçük folliküller bulunur ve diffüz hiperplazi meydana gelir. Çocuklarda görülen guatrların çoğu bu nedenle ortaya çıkar (21).

Tümöral nodüller genellikle soliterdir. Histolojik olarak daha homojendirler ve çevre dokulara daha fazla baskı yaparlar (22). Eğer nodül hücreleri yapı olarak tiroid hücrelerine çok benzerlik gösterirlerse, iyot transportu için yüksek kapasiteye sahipse ve hormon yapma yeteneği varsa sıcak veya toksik nodül oluşur. Eğer epitel hücreleri zayıf fonksiyon gösterirlerse soğuk nodül oluşur (21).

Tiroid nodülü ve guatr gelişimi ile ilişkili önemli faktörler; iyot eksikliği, guatrojen maddeler içeren besinler (lahana, karnabahar, turp vb.), sigara içiciliği, (23), alkol tüketimi, (24), insülin benzeri büyüme faktörü (IGF-1) düzeyleridir (25). Nodül gelişim riskinin artmasıyla ilişkili diğer faktörler ise oral kontraseptif kullanımı (26) ve statin grubu ilaç kullanımıdır (27).

Guatr gelişmesinde iyot eksikliği ve guatrojen besinlerin yanı sıra, tiyoamid (propiltiourasil, metimazol) ya da tiyosiyanat (nitroprussid) içeren ilaçlar, anilin deriveleri (sülfanilüreler, sülfonamidler), lityum, suda bulunan kalsiyum miktarı ve floridler de rol oynamaktadır. Bütün bu faktörler içerisinde en önemli etken iyot

eksikliği olup diğer faktörlerin guatrojenik etkileri iyot eksikliği zemininde belirgin olmaktadır (28, 29).

Nodüler lezyonlar yerleştikleri tiroid parankiminden palpasyonla ve/veya sonografik olarak ayrılabilirler. Bununla birlikte palpe edilebilen bazı lezyonlar radyolojik olarak belirgin olmayabilirler (30). Palpe edilemeyen nodüller ise ultrasonografi veya anatomik yapıyı gösterebilen yöntemlerle kolaylıkla saptanabilirler. Bu nodüllere rastlantısal olarak keşfedildiklerinden 'insidentaloma' denmektedir. Tiroid nodüllerinin başlıca nedenleri tablo 1'de gösterilmektedir.

Tablo 1. Tiroid nodülü nedenleri (11).

Benign	Malign
- Multinodüler guatr	- Papiller karsinoma
- Hashimoto tiroiditi	- Folliküler karsinoma
- Basit veya hemorajik kist	- Hurthle hücreli karsinoma
- Folliküler adenom	- Medüller karsinoma
- Hurtle hücreli adenom	- Anaplastik karsinoma
- Subakut tiroidit	- Primer tiroid lenfoması
	- Metastatik karsinoma

Tiroid adenomu, kapsülle çevrili benign neoplazik büyümedir. Adenom ve nodül terimleri sıklıkla birbirlerinin yerine kullanılmakla birlikte bu kullanım yanlıştır. Çünkü adenom, tiroid bezine has hücresel yapı içeren, benign yeni doku büyümesidir. Nodül ise kist, karsinom, normal doku lobülü ya da bezden farklı bir başka fokal lezyon olabilir (31).

Tiroid nodülleri tek bir hastalığı değil, oldukça geniş sınırları olan farklı hastalıkların ortaya çıkışlarını gösterebilir. Neoplastik olmayan nodüller, parsiyel tiroidektomi ya da kendiliğinden gelişen glandüler hiperplazinin sonucu olarak da ortaya çıkabilirler. Hashimoto tiroiditi veya subakut tiroidit gibi hastalıklarda da gerçek olmayan tiroid şişliklerine rastlanabilir (31).

Tek nodüllerin hemen hemen yarısı makroskobik olarak jelatinöz bir yapıya sahiptirler. Büyük, kolloid dolu folliküllerden oluşurlar ve belirgin fibröz kapsülle tam olarak çevrelenmezler. Bu nodüller patologların çoğu tarafından kolloid nodüller olarak rapor edilirler. Bu tür nodüller, gerçek adenomdan çok muhtemelen

multinodüler guatr ilişkili fokal yapılardır. Bu tümörlerin gerçek bir kapsülü yoktur ve çoğunlukla parankim dejenerasyonu, hemosiderozis ve kolloid fagositozu gösterirler.

Benign neoplastik nodüller, karakteristiklerine göre embriyonel, fetal, folliküler, Hurtle ve malignite ihtimali olan papiller adenomalar olarak sınıflandırılırlar (31, 32). Adenomlar sıklıkla düzenli bir yapı ve çok az mitoz içerirler, lenfatik ya da damar invazyonu göstermezler. Ayrı bir fibröz kapsül ya da normal tiroid dokusu tarafından çevrelenmişlerdir.

Palpe edilemeyen nodüller, palpe edilebilen aynı boydaki nodüllerle aynı oranda malignite riski taşımaktadırlar (33). Genellikle 1 cm'den büyük nodüller değerlendirilmekle birlikte bazı gerekçelerin varlığında daha küçük nodüllerin de değerlendirilmesi gereklidir. Bu durumlar; nodülün çocuklarda veya 30 yaşından küçük ya da 60 yaşından büyük erişkinlerde tespit edilmesi, şüpheli ultrasonografik bulguların olması, önceden kafaya ya da boyuna radyasyon alınması, ailesinde tiroid kanseri hikayesi olmasıdır (10, 34).

Tabloda adı geçen nodül sebeplerinin klinik önemleri, tüm tiroid nodüllerinin %6,5-23,6'sını oluşturan tiroid kanserlerinin bu nodüllerde dışlanması gerekliliği ile ilişkilidir (35-37).

2.4. TİROİD NODÜLÜNE TANISAL YAKLAŞIM

2.4.1. Öykü

Tiroid nodülü sıklıkla uygulanan tam bir fizik muayene sırasında fark edilir. Hastaların çoğunun bu nodülden haberi yoktur. Uygun alınan bir öykü ile nodül hakkında önemli ip uçları elde edilebilir. Bu bilgilerin ışığında hastada nodülün malignite riski değerlendirilip yardımcı testlerin uygulanması planlanabilir.

Büyüme hızı öğrenildikten sonra klinik önemini belirleyebilmek için ayrıntıya girilmelidir. Saatler içerisinde ve ağrı ile birlikte olan bir büyüme söz konusu ise bu durum, var olan nodül içerisine kanamayı destekler. Hemorajik nodüllerin %90'ının benign olmasına karşın geri kalan %10'luk kısım maligndir ve bu oran bile hemorajik olmayan nodüllerden daha yüksektir (38). Neoplastik olmayan guatrlar yıllar içerisinde gelişme eğilimindeyken haftalar içerisinde büyüme görülmesi daha çok malignite gelişimi ile ilişkilidir. Özellikle levotiroksin tedavisi altındayken nodülde büyüme görülmesi maligniteyi destekleyen önemli bir bulgudur (37). Benzer şekilde daha önce var olan nodülün boyutunda değişiklik olması da

maligniteyi destekleyebilir. Lenfoma ve anaplastik tiroid karsinomu, mevcut nodülde kısa sürede büyüme ve bası semptomları olduğunda düşünülmesi gereken tanılardır (1).

Tiroiditlerin bazı formları da tiroidde hızlı büyümeye yol açabilir ancak bazı farklı karakteristikleri ile malignitelerden ayrılabilirler. Örneğin ağrı olması, viral sebeplere ikincil gelişen subakut tiroiditi destekler. Nadir olarak görülen piyojenik tiroiditler tipik olarak günler ya da haftalar içerisinde gelişir. Kızarıklık, sıcaklık artışı, şişkinlik ve ağrının birlikte görülmesi ile kanserden kolaylıkla ayrılır. Riedel tiroiditi ağrısız, hızlı gelişimi ve sert yapıda muayene bulgularına sahip olması nedeni ile anaplastik tiroid karsinomunu taklit edebilir. Yapısındaki şiddetli fibrozis ile etraf dokulara anaplastik karsinoma benzer şekilde uzanabilir. Ancak anaplastik karsinomun aksine lenf nodu yayılımı göstermez. Kesin tanı için sıklıkla biyopsi yapılması gerekir (39).

Hastada havayoluna bası, ses kısıklığı ve disfaji gibi invazyon bulgularının olması durumunda hastayı malignite açısından değerlendirme için olabildiğince hızlı davranmak gerekir. Hipotiroidizm ya da hipertiroidizm bulguları sıklıkla maligniteye eşlik etmez. Ancak yine de Hashimato tiroiditi (hipotiroidizm ile birlikte giden) olanlarda tiroid lenfoması gelişimine yatkınlık olsa da genel olarak malign hastalıklar, tiroid hormanlarında değişikliklerle birliktelik göstermezler. Ani büyüyen anaplastik karsinomalarda tiroid dokusunun harabiyetine bağlı olarak tirotoksikoz tablosu görülebilir (39).

Yukarıda bahsedilen öykü özellikleri bilinmeyen asemptomatik hastalar bile geçmişleri ve aile hikayeleri ile kanser riskinde hatta tiroidektomi gereksiniminde artışa sahip olabilirler. 20 yaşından gençlerde tespit edilen soliter nodüllerin %20-50 arasında malign olabildikleri söylenmektedir (40, 41). 18 yaşından önce tespit edilen pediatrik tiroid karsinomu, ortalama 16 yaş civarında ve kızlarda erkeklerden 5,6 kat fazla tespit edilmektedir (42). Tiroid nodüllerinin malignite riskinde cinsiyet de önemlidir çünkü erkeklerde tespit edilen tiroid nodüllerinin malign olma olasılığı kadınlardan 2 kat fazladır (43).

Diyetin iyot içeriği, tiroid patolojilerini önemli derecede etkilemektedir. Dünya nüfusunun yaklaşık üçte biri iyot eksikliği bulunan, sıklıkla dağlık ya da okyanuslardan uzak düzlük bölgelerde yaşamaktadır. İyotun yeterli olduğu bölgelerde yaşayan hastalarda gelişen tiroid nodüllerinde malignite oranı %5,3 iken iyot eksikliği olan bölgelerde yaşayanlarda %2,7 bulunmuştur. Bununla birlikte

folliküler ve anaplastik karsinomlar diğer bölgede yaşayanlara göre iyot eksikliği bölgesinde yaşayanlarda daha sık bulunmuştur (43). Papiller tiroid karsinomu ise yeterli iyot alımının olduğu bölgelerde daha yüksek oranda görülmektedir (1).

Boyun bölgesinin radyasyona maruz kalması hem benign hem de malign tiroid kitlesi gelişim riskini doza bağımlı olarak önemli derecede artırır. Daha önce radyasyona maruz kalanların %30'unda palpabl nodül gelişmektedir. Bu grup hastada karsinoma riski %30-50 arasındadır. Radyasyon maruziyeti sonrası gelişen tiroid kanserlerinin %70-95'i papiller tiroid kanseridir. Maruz kalma yaşının genç olması, kanser gelişimi için birincil risk faktörü iken maruziyet sonrası risk giderek artış gösterir. Kadınlarda ve çocuklarda radyasyona ikincil gelişen tiroid kanserleri erkeklerden 2-3 kat fazla görülür (44).

Nisan 1986'da meydana gelen Çernobil nükleer kazası sonrası Avrupa'nın büyük kısmıyla birlikte Rusya, Ukrayna ve Belarus'u da içine alan bölge, kısa ömürlü iyot izotopları yoluyla radyasyona maruz kalmıştır. Bu bölgelerde tiroid kanseri insidansı, özellikle olaya çocukluk çağında tanıklık edenlerde 12-36 kat artmıştır (45, 85). Bu nedenle, adı geçen bölgelerden göç eden kişilerde çevresel maruziyetin sorulması önemlidir. Çocukluk çağında cilt enfeksiyonları, büyümüş tonsiller, adeonidler ve timus için boynuna radyasyon tedavisi alanlarda da risk artmış olup bu olgulara daha agresif yaklaşım uygun görülmektedir. 20 gray'den fazla radyasyon uygulananlarda gözlenen artmış tiroidal hücre ölümü, tiroid kanseri gelişme riskini azalmakta ve bu grupta gözlenen hipotiroidinin bir sebebi olarak gösterilmektedir (44).

Kalıtım yolu ile görülebilen bazı tümör sendromları tiroid kanseri gelişimi ile ilişkilidir. Otozomal dominant kalıtılan Gardner veya Cowden Sendromu varlığında iyi differansiye tiroid kanseri gelişme riski artmıştır. Multipl Endokrin Neoplazi (MEN) Tip IIa ve IIb'nin sendromik özellikleri, medüller tiroid karsinomu (MTK) gelişimi için tetikleyici sebep kabul edilmektedir. MEN, otozomal dominant kalıtılmakla birlikte etkililiği değişkendir. MEN IIa'da, hastaların tümünde MTK, yarısında feokromositoma ve %10-30 hastada paratiroid hiperplazisi sebebi ile gelişen hiperparatiroidi görülür. MEN IIb'de hastaların %85'inde görülen MTK, IIa'da görülenden daha agresif seyreder. Yine bu sendromda tüm hastalarda mukozal nöromalar, hastaların %50'sinde feokromositoma ve marfonoid vücut tipine yatkınlık görülür (39).

Genetik geçişi olabilen kanserlerden şüphelenildiğinde, aile hikayesinin ayrıntılarına inilmeye çalışılmalıdır. Çünkü MTK, paratiroid hiperplazisi veya feokromositoma sık görülen hastalıklar değildirler. Tiroid nodülü ile ailesinde bu hastalıklardan biri ya da daha fazlası olan bir kişide mutlaka RET protoonkogen mutasyonu aranmalıdır. Günümüzde genetik testlerle MEN II ve ailesel MTK vakalarının %98'inden fazlası tanınabilmektedir (39, 46).

2.4.2. Fizik Muayene

Tiroid nodülü olan bir hastanın eksiksiz alınan öyküsünden sonraki adım, ayrıntılı baş ve boyun muayenesinin yapılmasıdır. Tiroid bezi ve nodülleri yutkunma ile yukarı hareket ederken tiroid dışı kitleler hareket etmezler. Nodülün boyutu ve başka palpabl nodül olup olmadığı not edilmeli, kıvamı (sert, kistik ya da lastiksi) mutlaka belirtilmelidir. Sert nodül olması karsinomayı, sabit olması ise hücresel invazyon ve maligniteyi destekler. Öykü ya da fizik muayenede tespit edildiğinde malignite riskinin artışı ile ilişkili olabilecek durumlar tablo 2'de belirtilmiştir.

Tablo 2. : Tiroid nodülünde ileri araştırmayı gerektiren belirti ve bulgular (11).

- Baş ya da boyuna daha önce radyasyon maruziyeti olması
- Medüller tiroid karsinomu ya da MEN II ile ilişkili aile hikayesi olması
- Yirmi yaşından küçük ya da 70 yaşından büyük olma
- Erkek cinsiyet
- Nodülün hızlı büyümesi, sert veya fikse olması
- Palpasyon ile sınırları net belirlenemeyen nodül olması
- Servikal lenfadenopati olması
- Öksürük, disfaji ya da disfoni olması

Tiroidal kitlesi olan tüm hastalar, rekürren laringeal sinir invazyonunu destekleyen vokal kord paralizisinin dışlanması amacıyla muayene edilmelidir. Büyük ve tiroidin inferioruna lokalize lezyonlar, substernal uzanım açısından ayrıca değerlendirilmelidir. Hastanın kollarını başının üzerine kaldırması ile kitlenin görüntüsünde büyüme ya da venöz konjesyon nedeni ile havayoluna subjektif bası olması olarak tanımlanan Pemburton bulgusunun olması, kitlenin büyük bir substernal komponenti olduğunu destekler. Mukozal nöromaların ve marfanoid

yapının fark edilmesi MEN IIb'yi akla getirebilir. Son olarak, palpe edilebilir lenfadenopatiler açısından tam ve dikkatli bir boyun palpasyonu yapılmalıdır. Çok sayıda, büyük, sert ya da sabit lenf nodlarının olması tiroid ya da başka bir odaktan kaynaklanan metastatik karsinomayı destekler (39). Öykü ve fizik muayene tamamlandıktan sonra tanı için yardımcı testlere geçilmelidir. Tiroid nodülü hastanın değerlendirmesinde kolaylık sağlayabilecek akış şeması şekil 2'de gösterilmiştir.

2.4.3. Biyokimyasal Testler

Öykü ve fizik muayenenin ardından malignite şüphe derecesi düşük, orta ya da yüksek olarak kategorize edilebilir. Bu noktadan sonra uygun laboratuar testlerinin seçilmesi gereklidir. Seçilebilecek birçok test olmasına rağmen tiroid nodülü olanlarda en uygun olanı serum TSH seviyesinin tespitidir (47). Hipofizer disfonksiyon ya da akut hastalığın düşünülmediği durumlarda bu hassas test ile hastanın ötiroid, hipotiroid ya da hipertiroid olduğu belirlenebilir. Tiroid nodülü olan hastalar sıklıkla ötiroid olurlar (10, 11).

İkinci basamak testler olarak, TSH seviyesinin normal aralıkta olmadığı kişilerde tiroid disfonksiyonunu doğrulamak amacıyla serum serbest tiroid hormonları ve tiroid peroksidaz (antimikrozomal) antikor seviyeleri çalışılmalıdır.

TSH seviyesi normalden düşük bulunanlarda hipertiroidizm ya da santral hipotiroidizmin belirlenmesi için serbest T3 ve serbest T4 seviyelerine bakılması gerekir. Hipertiroidizmde serum TSH seviyesi düşükken serbest T3 ve serbest T4 seviyeleri artmış bulunur. Artmış TSH düzeyi tespit edilenlerde tiroid peroksidaz antikoru (anti-TPO) çalışılmalıdır. Bu antikorun yüksek seviyelerde tespit edildiği sert, diffüz büyümüş bir tiroid bezi olanlarda otoimmün ya da Hashimoto tiroiditi akla gelmelidir (47, 48). Nodüler guatr bazen Hashimoto tiroiditi olarak karşımıza çıkabilir.

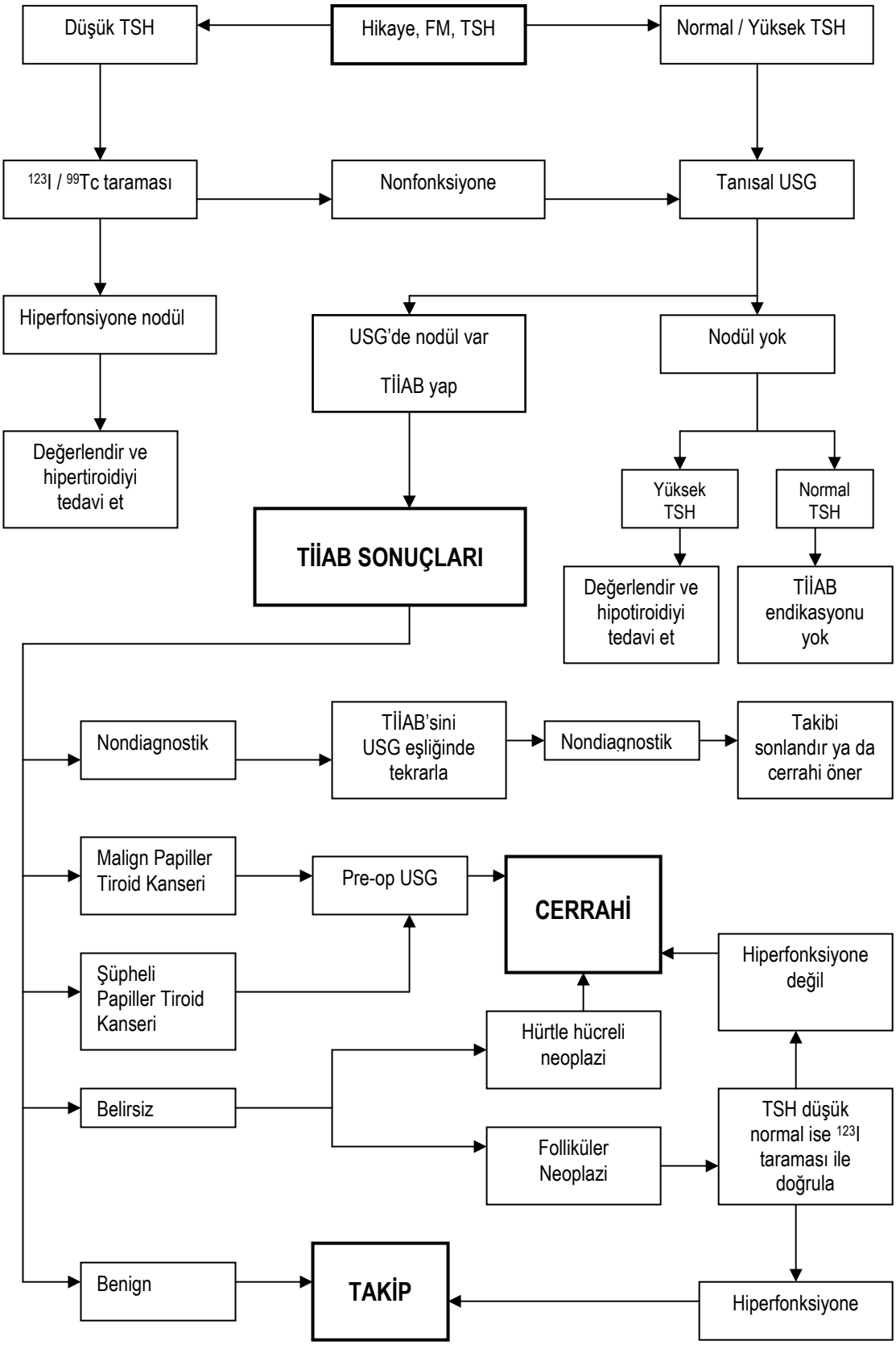

Şekil 2: Tiroid nodülü ya da nodülleri olan hastanın tanı ve değerlendirilmesinde izlenebilecek yollar (10).

Antitiroglobulin antikoru testinin faydası tartışmalıdır. Bu testin çalışılması ultrasonografik ve klinik bulgular ile kronik lenfositik tiroiditin düşünüldüğü, bakılan serum anti-TPO seviyeleri normal olan hastalarda uygun görülmektedir (47).

Serum tiroglobulin seviyesi, tiroid nodülünün doğasından daha ziyade tiroid bezinin iyot durumu ve boyutu ile uyumluluk gösterir. Tiroid nodülünün tanısında rutin olarak serum tiroglobulin seviyesi bakılması önerilmez (49). Tiroglobulin seviyesinin iyi differansiye tiroid karsinomu olanlarda total tiroidektomiden sonra nüks, rekürrens ve metastaz için takip testi olarak kullanılması uygundur. Ancak tedavi öncesi bakılması gereksizdir (39).

Kalsitonin, MTK için faydalı bir serum belirteci olup tümör yükü ile iyi korelasyon gösterir. Bazı kaynaklar, tiroid nodülü olanlarda rutin kalsitonin ölçümü önerdiği halde (50) bu durum pratik uygulama ile çelişkiler gösterir (51, 52). Kalsitonin ölçümü, ailesel MTK ya da MEN II hikayesi olanlarda zorunlu iken, seçilmemiş tiroid nodülleri olan hastalarda rutin kalsitonin ölçüm maliyeti uygun görülmemektedir. Serum kalsitonin düzeyi normalde 10 pg/dl'den düşüktür. Eğer kalsitonin seviyesi 10-100 pg/dl aralığında bulunursa bu anormal değerden dolayı ileri araştırma yapılmasına gerek vardır (11). 100 pg/dl'nin üzerinde bulunan değerler ise büyük ölçüde MTK'nu destekler. MTK, tiroid nodülü olanların % 0,5'inden azında bulunmuş, nodüler tiroid hastalıkları ile ilgili yapılmış büyük çalışmalarda MTK'nun prevalansının %0,4-%1,4 arasında olduğu bildirilmiştir (47, 53). Ayrıca, bozulmuş renal fonksiyonu olanlarda veya proton pompa inhibitörü kullananlarda yalancı pozitif kalsitonin düzeyi ölçümü riski söz konusudur (54, 55).

Avrupa'da MTK tanısı alanların ailelerinin taranmasında pentagastrin stimülasyon testi kullanılmaktadır. Amerika'da ise aynı kişilere genetik test yapılmasına karşın tarama testinde stimülatör olarak pentagastrin yerine kalsiyum kullanımı tercih edilmektedir. RET protoonkogen mutasyonlarının tespiti için yapılan test, risk altındaki aile üyelerinin taranmasında ya da tanısının koyulmasında kullanılmalıdır (57).

Cerrahi müdahale düşünülüyorsa, operasyon öncesi iyonize kalsiyum seviyesi ölçümü yararlı olabilir. Eğer kalsiyum değeri yükselmiş bulunursa bu durum, tiroid nodülünü taklit eden bir paratiroid adenomuna ya da paratiroid-tiroid kombine cerrahisine gerek duyulan, MEN I ya da MEN II ile birliktelik gösterebilecek primer hiperparatiroidizme bağlı olabilir. Bu ölçüm hastayı, daha sonra yapılması zorunlu hale gelecek paratiroid cerrahisinin gereksiz riskinden kurtarmış olur (39).

2.5. TİROİD NODÜLLERİNDE RADYOLOJİK TANI YÖNTEMLERİ

2.5.1. Ultrasonografi

Yüksek çözünürlüklü ultrasonografi tiroid nodüllerinin tespit edilmesinde, boyutlarının ve özelliklerinin tam olarak belirlenmesinde ve tiroid bezine ait diffüz değişikliklerin değerlendirilmesinde kullanılan mevcut en duyarlı tetkiktir. Bu yöntem fizik muayene, radyoizotop ve diğer görüntüleme yöntemleri ile fark edilemeyen tiroid nodüllerini de belirleyebilir (34, 58). Ayrıca klinik olarak belirti vermeyen küçük tiroid nodüllerinin ve prevalansı toplumda oldukça yüksek oranda olan düşük dereceli agresif tiroid kanserlerinin tespit edilmesini sağlar. Palpasyon ile herhangi bir nodül palpe edilemeyen ve sadece diffüz tiroid büyümesi görülen kişilerin %50'sinde USG ile bir nodül saptanır (56). Sonografik görüntüleme ailesel tiroid kanseri hikayesi (MEN Tip II) olanlara, çocukluk çağında boyuna radyasyona maruz kalanlara, palpasyonla normal tiroid bezi bulunsa bile yapılmalıdır (58). Fizik muayenede anterior ya da posterior boyun bölgelerinde malignite şüpheli lenf nodu tespit edilirse, bu bölgelerin ultrasonografi ile görüntülenmesi şarttır. Çünkü bu lenf nodları henüz tanı konmamış papiller mikrokarsinomdan kaynaklanıyor olabilir (11).

Çözünürlüğü yüksek USG'nin yaygın kullanılmaya başlaması önemi belirsiz, şüphe edilmeyen, küçük tiroid nodüllerinin tespit edilmesi oranını arttırmıştır (59). Palpe edilemeyen lezyonu olan vakalar çoğunlukla malign nodüle ait klinik kriter taşımazlar. Ayrıca palpe edilebilen tiroid nodülü olanların da çok az bir kısmı maligniteyi düşündüren hikaye ya da fizik muayene bulgularıyla başvururlar (59). Tiroidal lezyonun ultrasonografi ile olası malign potansiyeli açısından değerlendirilmesi, toplumun çoğunu gereksiz cerrahi müdaheleden koruyacaktır.

Tiroid nodülünün malignite ile ileri derecede ilişkili bulunan çeşitli sonografik özellikleri tablo 3'te gösterilmiştir Bu özelliklerin kombinasyonu malignite için daha da yüksek prediktif değer sağlar. Tiroid USG'de nodülün; pozisyonu, şekli, büyüklüğü, kenarları, içeriği, ekojenitesi ve eğer mümkünse vasküler paterni belirlenebilir. Malign potansiyeli olduğuna inanılan nodüller tanımlanmalı ve hastaya ince iğne aspirasyon biyopsisi önerilmelidir (60-65).

Ultrasonografik bir görüntüleme yöntemi olan, dışarıdan uygulanan basıya dokunun gösterdiği deformasyonun ölçümüne dayanan USG-elastografinin, diğer sonografik tekniklerle birlikte tecrübeli ellerde kullanılmasının tiroid nodüllerinden özellikle malign olanların tanımlanmasında faydalı olabileceğine dair görüşler vardır (66, 67).

Tablo 3: Tiroid nodüllerinin klinik-sonografik özellikleri ve TİİAB önerileri (10).

Nodülün sonografik veya klinik özellikleri	TİİAB önerilen nodül boyutu ve Öneri düzeyi
Yüksek riskli hikaye [a]	
Şüpheli görünümü **olan** nodül [b]	> 5 mm, Öneri A
Şüpheli görünümü **olmayan** nodül [b]	> 5 mm, Öneri I
Anormal servikal lenf nodu	Tüm nodüllere [c], Öneri A
Nodülde mikrokalsifikasyon	≥ 1 cm, Öneri B
Solid nodül	
Hipoekoik	> 1 cm, Öneri B
İzo yada hiperekoik	≥ 1-1,5 cm, Öneri C
Miks kistik-solid nodül	
Şüpheli herhangi bir sonografi bulgusu var [b]	≥ 1,5-2 cm, Öneri B
Şüpheli sonografi bulgusu yok	≥ 2 cm, Öneri C
Süngersi nodül	≥ 2 cm [d], Öneri C
Pür kistik nodül	İİAB endike değil [e] ,Öneri E

[a] Yüksek riskli hikaye: birinci derece yakınlarından bir veya daha daha fazlasında tiroid kanseri hikayesi olması, çocukluk çağında boyuna radyasyon maruziyeti, PET-BT'de ^{18}FDG tutulumu, MEN2/Ailesel MTK ilişkili RET protoonkogen mutasyonu, kalsitonin >100 pg/mL.
[b] Şüpheli görünüm: mikrokalsifikasyonlar, hipoekojenite, artmış nodüler vaskülarite, infiltratif nodül kenarları, transvers görüntülemede boyunun eninden uzun olması.
[c] Tiroid nodülü yerine anormal lenf nodundan sitoloji elde edilebilinir.
[d] Sonografik görüntüleme, biyopsi yerine kabul edilen alternatif olabilir.
[e] Tedavi edici yöntem olarak önerilmediyse.
Öneri A: Kuvvetle önerilir. Uygulanmasıyla önemli sağlık sonuçlarının elde edildiği sağlam kanıtlara dayanır
Öneri B: Önerilir. Uygulanmasıyla önemli sağlık sonuçların elde edildiği orta-uygun kanıtlara dayanır.
Öneri C: Önerilmesi uzman görüşüne dayanır.
Öneri E: Önerilmez. Uygulanmasıyla önemli sağlık sonuçların elde edilmediği orta-uygun kanıtlara dayanır yada faydasından çok zararı olabilir.
Öneri I: Önerilmesi ya da önerilmemesi net olmayan, faydası ya da zararını tanımlayamamış düşük kalitede kanıtlar vardır.

Papiller ve folliküler tiroid karsinomlarının sonografik görünüm özellikleri farklılık göstermektedir. Papiller tiroid karsinomu genellikle solid ya da baskın olarak solid ve hipoekoik, sıklıkla infiltratif düzensiz kenarlar ve artmış nodüler vaskülarite özellikleri taşır. Mikrokalsifikasyon varlığı eğer tespit edilebilirse, bu kanser tipi için spesifiktir. Aksine folliküler tiroid karsinom daha sıklıkla izo-hiperekoik, kalın ve irregüler halolu ve mikrokalsifikasyonun olmadığı nodüller şeklinde görülür (68).

Bazı sonografik özelliklerin görülmesi benign nodül için yüksek prediktiflik taşır. Nadir görülen pür kistik nodülde (tüm nodüllerin <%2) malignite ihtimali yoktur. Ek olarak, nodülün hacminin yarısından fazlasını kaplayan çok sayıda mikrokistik komponentin oluşturduğu süngersi görünüm de %99,7 benign kabul edilir (64).

Multipl nodülleri olan hastalar da soliter nodülü olan hastalarla benzer oranda (yaklaşık %14) malignite riski taşırlar (61, 64). Bu bulgu malignite riskinin, nodül sayısının artışıyla azaldığını savunan geleneksel bilgilerle çelişmektedir (11, 69). Güncel kaynaklar dört ve üzerinde nodülü olanlarda, sonografik olarak en şüpheli olan nodülden sonografi eşliğinde biyopsi yapılmasını önermektedir (10).

Tiroid nodülleri ve kanserleri için yayınlanan yeni kılavuzlarda, hikayesi yüksek riskli olan, şüpheli sonografik özellikler gösteren 5 mm'den büyük nodüllere TİİAB yapılması kanıt A (kesinlikle önerilir) düzeyinde tavsiye edilmektedir. Anormal servikal lenf nodları ve yüksek riskli hikayesi olanlarda tiroid nodülü biyopsisinin yerine geçecek şekilde bu lenf nodlarından biyopsi alınması da yine aynı düzeyde önerilir (10).

2.5.2. Sintigrafi

Tiroid sintigrafisi, doku içerisinde otonomik fonksiyon gösteren bölgelerin ortaya çıkarılmasında ve bölgesel tiroid fonksiyonunun değerlendirilmesinde kullanılan bir tekniktir. Nodüller, radyonüklid tutulumuna göre hiperfonksiyone (sıcak), hipofonksiyone (soğuk) ya da non-fonksiyone olarak sınıflandırılırlar. Sintigrafi, ^{99m}Tc ya da ^{123}I kullanılarak yapılır. Başlıca endikasyonları; İİAB'nin gerekli olmadığı tek nodülü ya da MNG (multinodüler guatr)'ı olanlarda baskılanmış TSH tespit edilmesi, özellikle substernal uzanım gösteren geniş MNG olması, subklinik hipertiroidizmde gizli hiperfonksiyone dokunun tespit edilmesidir. Bazı araştırmacılar benign özellik gösteren fonksiyone sellüler adenomanın tespiti için folliküler neoplazmın da sintigrafi ile değerlendirilmesini önermektedir (11). Ancak nodüllerin neredeyse %95'i sintigrafide soğuk olarak saptanmaktadır.

Sıcak nodüller, neredeyse hiçbir zaman klinik olarak malign sayılmazlarken soğuk nodüllerde malignite riski %5-10 arasındadır (11, 22). Tiroid lezyonlarının büyük çoğunluğu (%77-94) soğuk nodül iken bu nodüllerin ancak küçük bir kısmı malignndir. Hipofonksiyon gösteren nodüllerde malignite varlığını tespit etme oranı oldukça düşüktür. Tanı koyma özgüllüğü, 1 cm'den küçük lezyonlarda daha da azalır çünkü bu lezyonlar sintigrafi tarafından tespit edilemeyebilir (70). Özellikle iyottan zengin diyetle beslenen bölgelerde yaşayanlarda otonomik nodül varlığı, serum TSH ölçümü ve tiroid USG ile doğrulanabildiğinden tanı değeri daha da düşüktür. Üstelik TİİAB, malign lezyonların tanısının koyulmasını kolaylaştırmaktadır (71). Ultrasonografinin çözünürlüğünün daha fazla olması nedeni ile sintigrafinin, nodüler

guatrın topografik değerlendirilmesinde ve nodüllerin ölçülmesinde hemen hemen hiç yeri yoktur.

Tüm bunlar göz önünde bulundurulduğunda sintigrafinin tiroid nodülünün değerlendirilmesinde tanı aracı olarak ilk adımda kullanılmasının uygun olmayacağı söylenebilir. Bununla birlikte sintigrafi, iyot eksikliği olan bölgelerde nodülü olan hastaların değerlendirilmesinde halen kullanılmaktadır. Çünkü sintigrafi tiroid nodüllerinin fonksiyonel açıdan tarif edilmesinde faydalı bilgiler sağlamaktadır (72). Bununla birlikte sintigrafi, operasyondan veya ablasyondan sonra geride kalan tiroid dokusunun görüntülenmesinde ve iyot tutma özelliği olan kanserlerin metastatik olup olmadıklarının tespitinde daha sık kullanılır ve bilgi sağlayabilir (11).

2.5.3. ^{18}FDG-PET Taraması

Günümüzde tiroid kanserlerinde 18-fluorodeoksiglukoz-pozitron emisyon tomografisi (^{18}FDG-PET) taramasının önerilebileceği bazı klinik durumlar; geleneksel yöntemler veya radyoaktif iyot (RAİ) taraması ile görüntüleme ihtimali olmayan ya da düşük olan yüksek riskli, kötü differansiye hastalığın bulunduğu hastaların başlangıç evrelemesi ve takibi, invaziv ya da metastatik Hürtle hücreli karsinomanın başlangıç evrelemesi ve takibidir. Ayrıca eksternal vücut ışınlaması, cerrahi rezeksiyon, embolizasyon ya da sistemik tedavi sonrası yanıtın ölçülmesinde de bu taramadan yararlanılabilinir. Düşük riskli hastaların evreleme ve takibinde ise kullanılması gerekli görülmemektedir. Bu yöntem ile enflamatuvar lenf nodları, sütür granülomları ve artmış kas aktivitesi olması durumunda yanlış pozitif bulguların elde edilebileceği unutulmamalıdır. Bu nedenle ^{18}FDG-pozitif lezyonların metastatik hastalığı gösterdiğinin sitolojik ya da histolojik yöntemlerle doğrulanması gereklidir (10). Yapılmış birçok çalışmada pozitron emisyon tomografisinde fokal ^{18}FDG tutulumunun tiroid malignitesi varlığı ile ilişkili olduğu gösterilmiştir (73, 74). Ancak yine de bu yöntemin tiroid malignitesi tayininde kullanılırken değişik oranlarda (%0-%66) özgüllük gösterebileceği unutulmamalıdır (75).

2.5.4. Diğer Görüntüleme Yöntemleri

Manyetik rezonans (MR) görüntüleme ve bilgisayarlı tomografi (BT) rutin olarak kullanılmamalıdır. Çünkü bu yöntemler nodüler tiroid hastalığı tanısını nadir olarak koydurur. MR ve BT, daha çok guatrın substernal uzanımı ve bu kitlenin büyüklüğünü göstermede değerli yöntemlerdir. BT çekilirken kullanılan

radyokontrast maddenin iyot içerdiği ve daha sonra yapılacak radyoaktif iyot alımını azaltabileceği unutulmamalıdır.

2.6. TİROİD İNCE İĞNE ASPİRASYON BİYOPSİSİ

İnce iğne aspirasyon biyopsisi günümüzde tiroid nodülünün değerlendirilmesinin emniyetli ve güvenilir bir parçası olarak kabul edilmektedir. (76, 77). Nodülün değerlendirilmesi ve TİİAB uygulanmasında endokrinolog merkezi rol oynamakla birlikte güncel görüşler, endokrinologların tamamının nodüllerin tanısında daima TİİAB'ni uygulaması gerektiği üzerinde durmaktadır. Nodülün özelliklerin değerlendirilmesinde TİİAB kritik rol oynamaktadır. Bu işlemin duyarlılığı için %65-98, özgüllüğü için %72-100 arasında değişen rakamlar bildirilmiştir (76-78).

Aspirasyon biyopsisinin nasıl yapılacağına dair detaylar Amerikan Endokrinologlar Cemiyeti Kılavuzu'nda ayrıntılı olarak yayınlanmıştır (10, 77, 78). İİAB yapılmadan önce tiroid bezi iyi palpe edilmeli, aspirasyon yapılacak nodül ya da nodüller dikkatlice tanımlanmalıdır. Uygulanacak prosedür ayrıntılı olarak anlatılmalı, hastanın soruları ve endişeleri cevaplanmalıdır. Hasta sırtüstü pozisyonda, omuzlarının altı desteklenip boynu ekstansiyona gelecek şekilde yatırılır. Cilt temizlenip hastaya iğne batırıldığı sırada yutkunmaması ve konuşmaması gerektiği hatırlatılır. Nodüle, dominant olmayan elin parmakları ile tutularak hareketsiz hale getirilip en belirgin yerinden girilir. Lokal anesteziye gerek duyulmaz. Çoğunlukla 25-27 gauge ve 3,8 cm uzunluğunda iğne ile 10 ml'lik plastik şırınga kullanılır. Nodüle girilene kadar vakum yapılmaz. İğnenin ucu nodül içine girdikten sonra, ileri-geri hareketle aspirasyon uygulanır. Bu manevra, hücrelerin aspirasyonla şırınga içerisine hareket etmesine yardımcı olur. Şırınganın ucunda aspirasyon materyali görülünce vakum sonlandırılarak materyalin şırınga içine dağılması önlenir. İğne yavaşça çekilir ve yayma hazırlanır. Şırınga iğneden ayrılıp pistonu çekilerek hava ile doldurulur. İğne tekrar şırıngaya takılıp aspirasyon materyalinden bir damla, her bir lamın ortasına damlatılır. Yaymalar, iki lam kullanılarak, kan yaymasına benzer şekilde hazırlanır. Ardından Papanicolaou boyası ile boyanmak üzere % 95 etil alkol uygulandıktan sonra ya da uygulanmadan doğrudan kurumaya bırakılır. Genellikle her nodülden 2-4 aspirasyon yapılır, her aspirasyondan ise 2-4 lam hazırlanır (77, 78). İğne çekildikten sonra aspirasyon bölgesine hematom oluşmasını önlemek amaçlı nazikçe baskı uygulanır. Problem

çıkmamışsa ve hasta rahatsa işlemden birkaç dakika sonra ayrılmasına izin verilebilir.

Alınan numunenin hazır solüsyonlara konarak laboratuvarda daha sonra değerlendirilmesine olanak sağlayan ThinPrep® gibi otomatik sitolojik yöntemler de kullanılmaktadır.

Retrospektif çalışmalar ultrasonografi yolu ile yapılan biyopsilerin, nondiagnostik veya yanlış negatif çıkma oranlarının palpe edilerek yapılan biyopsilerden oldukça düşük olduğunu göstermektedir (79, 80). Bu nedenle nodülden alınacak biyopsinin yüksek olasılıkla nondiagnostik (nodülün % 25-50'sinden fazlasının kistik olması) ya da örnekleme hatası (zor palpe edilen veya posterior yerleşimli nodül olması) sonucu yetersiz olabileceği düşünüldüğünde, USG kılavuzluğuna başvurulması önerilmektedir. Ultrasonografi ile palpe edilen nodülün solid komponetinin fazla olduğu gösterilebilirse TİİAB, palpasyon ya da USG eşliğinde yapılabilir.

Rutin TİİAB 1cm'den küçük nodüller için önerilmese de mikrokalsifikasyon-ların eşlik ettiği solid, hipoekoik nodüllerde papiller tiroid kanseri olma ihtimali unutulmamalıdır. Çoğu mikropapiller karsinomun rastlantısal olarak bulunmasına karşın, özellikle 5 mm'den büyük nodülü ve muayene ya da görüntüleme yöntemi ile tespit edilmiş anormal lenf nodları olan hastaların malignite açısından daha riskli oldukları kabul edilir (81, 82). Bu nedenle hastada şüpheli görünüme sahip 1 cm'den küçük nodül tespit edildiğinde, boyun lenf nodlarının sonografik görüntülenmesi yapılmalıdır. Anormal lenf nodlarının tespit edilmesi, bunlardan iğne biyopsisi yapılması konusunda klinisyeni yönlendirebilir. 1 cm'den küçük nodülü olduğu halde malignite ihtimalinin artmış olduğu düşünülüp TİİAB önerilen hasta grubunun özellikleri; aile hikayesinde papiller tiroid karsinomu olması (83), çocukluk çağında eksternal ışın tedavisi uygulanması (84), çocukluk ya da adölesan çağında radyasyona maruz kalınması (85), tiroid kanseri tanısıyla daha önce hemitiroidektomi uygulanması ve ^{18}FDG-PET- pozitif nodüle sahip olunmasıdır.

Solid-kistik komponenti beraber barındıran nodüller ve %50'sinden fazlası kistik olan nodüller, solid komponentten yapılan İİAB ile değerlendirilirler. Semptomatik hastalarda aynı zamanda kist drenajı da yapılabilir.

Multipl tiroid nodülleri olan hastaların da soliter nodülü olan hastalarla aynı oranda malign olma riski mevcuttur (61, 86). Yapılan USG'de sonografik görünümü şüpheli, 1 cm'den büyük iki ya da daha fazla nodülün varlığında aspirasyon tercih

edilmelidir. Şüpheli görünmeyen, birleşme eğilimindeki nodüllerde malignite ihtimali düşüktür. Bu nedenle en büyük nodülün aspirasyonla değerlendirilmesi ve diğerlerinin seri sonografik takibi uygun yaklaşımdır (10).

2.7. TİİAB ÖRNEKLERİNİN SİTOPATOLOJİK DEĞERLENDİRİLMESİ

Değerlendirilen TİİAB sonuçları tanı koymak için yeterli (diagnostik) ya da yetersiz (nondiagnostik) olabilir. Yeterli biyopsi olma şartı; alınan örnekte, her grupta en az 10 tane iyi korunmuş tiroid epitel hücresi olmak üzere minimum 6 grup bulunmasıdır. Nondiagnostik biyopsi ise; örneğin kistik sıvısı veya kan olması ya da yayma hazırlanırken tekniğe dikkat edilmemesi nedeni ile uygun sayıda hücre içermemesidir (76, 78). TİİAB sitolojik tanıları tablo 4'de özetlenmiştir.

Tablo 4: TİİAB sitolojik tanıları (11).

Diagnostik (yeterli örnek)	Nondiagnostik (yetersiz örnek)
- Benign (negatif)	- Köpük hücreleri
- Malign (pozitif)	- Kist sıvısı
- Şüpheli (belirsiz)	- Kan

Yeterli biyopsiler için sitolojik tanılar; 'benign' (negatif), 'malign' (pozitif - cerrahi ile malignite çıkma riski >%95) ve 'şüpheli – belirsiz' dir. Konu ile ilgili son konferansta TİİAB sitolojilerine, 'malignite için şüpheli' (malignite riski %50-75) ve 'önemi bilinmeyen folliküler lezyon' (malignite riski %5-10) tanımlarının eklenmesi teklif edilmiştir. Ayrıca konferansta 'folliküler ya da Hürtle hücreli neoplazm' yerine 'belirsiz' (malignite riski %15-25) tanımının kullanımı önerilmiştir (87).

Benign sitoloji, sonuçların yaklaşık %70'i ile en sık konan tanıdır (1, 31, 78). Bu tanı grubu içerisinde benign kolloid nodül, makrofoliküler adenoma, lenfositik tiroidit, granülomatöz tiroidit ve benign kist bulunmaktadır. Kolloid nodül ise bu grupta en sık rastlanan tanıdır. Normal tiroid, benign nodül, multinodüler guatr ya da makrofolliküler adenomanın sitolojik değerlendirilmesi ile bu tanı konmaktadır.

Malign (pozitif) sitolojik tanı, güvenilir bir sitopatolog tarafından konulmalıdır (78). En sık rastlanan malign lezyon papiller tiroid kanseridir. Bu kanserin aspirasyon biyopsisinde; artmış sellülarite, sıralanmış papiller hücre

grupları, çekirdek içerisinde delikler ve oluklaşmalarla karakterize tipik nükleer anormalliklere rastlanır. Medüller karsinomda ise hipersellülarite, birbirinden ayrılma eğilimde tümör hücreleri ve bu hücrelerin uç kısımlarına yerleşmiş hiperkromatik nükleus görülür. Amiloid zeminde, vakaların yaklaşık %50-60'ında Kongo red ile boyanma özelliği gösteren amorf materyal olarak bulunabilir. Tanıda zorlanılan vakalarda kalsitonin ile immün boyanma özelliği yardımcı olabilir. Diğer malign lezyonlar primer anaplastik karsinoma ve ileri evre metastatik kanserlerdir (78).

Şüpheli ya da diğer adıyla belirsiz sitoloji, kesin sitolojik tanının konulamadığı örnekleri tanımlarken kullanılmaktadır (78, 88). Bu sitolojik tanı grubunda; folliküler neoplazi, Hürtle hücreli neoplazi, papiller kanser veya lenfoma yer almaktadır. Folliküler neoplazide tek tip özellik gösteren, kolloid yapının yerine hipersellüler görünümün olduğu örnekler görülür. Hürtle hücreli neoplazide ise azalmış ya da yetersiz kolloide Hashimoto tiroiditine benzer lenfoid hücrelerin eşlik etmediği görülür. Örneğin hemen daima tamamı Hürtle hücrelerinden oluşur. Folliküler ve Hürtle hücreli benign neoplazmları, bu türlerin kanserlerinden ayırmak TİİAB ile zor olabilmektedir. Malign olup olmadığına karar verilemeyip şüpheli kategorisine konulan ve cerrahi seçeneği önerilen vakaların önemli bir kısmını böyle neoplazmlar oluşturmaktadır.

Yetersiz (nondiagnostik) aspirasyonda örneğin çok az bir miktarını, yaklaşık %10-20'sini epiteliyal hücreler oluşturur (77, 89). Aspirasyonu yetersiz olarak değerlendirme kriteri laboratuarlar arasında farklılıklar gösterebilmektedir. Uygun olmayan yaymalar sıklıkla kistik lezyonlardan alınmış sıvı, kan veya dejeneratif köpük hücreleri içeren, havada fazla kurutulmuş ya da TİİAB yöntemine uygun alınmamış olanlardır. Biyopsilerin geniş iğnelerle alınması da çoğunlukla yeterli olmasını sağlayamaz. Tiroid nodüllerinden bu iğnelerle biyopsi alınması rutinde önerilmemektedir.

2.8. TİİAB YAPILAN HASTALARIN TAKİBİ VE TEDAVİSİ

Biyopsi ile benign olarak tanımlanmış nodüller, TİİAB'nde %5'lere ulaşan, düşük, fakat göz ardı edilemeyecek oranda yanlış negatif sonuçlardan dolayı takip edilmelidirler (90, 91). Takipler sırasında benign nodüllerin boyutları çoğunlukla yavaş olarak büyümekte hatta bazen küçülebilmektedir (92). Nodülün büyümesi tek başına malignite açısından patognomonik sayılmamalıdır. Ancak biyopsinin tekrar

edilmesi için bir endikasyondur. Kistik-solid nodüller için biyopsi tekrarı endikasyonu ise solid komponentin boyutunda artışa dayandırılmalıdır. İlk TİİAB sonrası benign bulunan tüm tiroid nodüllerinin 6-18 ay aralarla sonografik olarak takip edilmesi önerilmektedir (10). Palpasyon ya da sonografi ile nodül boyutunda büyümeye işaret eden, hacimde %50'den fazla, kistik-solid nodülün solid kısmı da dahil, ölçülmüş en az iki boyut arasında 2 mm'den az olmamak üzere %20'den fazla artış saptanırsa tercihen ultrasonografi eşliğinde biyopsi tekrarı gereklidir. Tekrarlayan benign kistik nodüllerin tedavisinde bası semptomları ve kozmetik sorunlar göz önünde bulundurularak cerrahi tedavi ya da perkutan alkol enjeksiyonu seçilebilir (10).

Düşük iyot alan bölgelerde yaşayanlarda levotiroksin ile serum TSH seviyesinin normalin altına baskılanmasının, tiroid nodülü boyutlarında küçülme sağladığı ve yeni nodül oluşumunu baskıladığı saptanmıştır. Ancak yeterli iyot alan toplumlarda bu tedavi, tiroid nodüllerinin sadece %17-25'inde %50'den fazla küçülme sağlar (93-95). Bu nedenle özellikle bu toplumlarda levotiroksin ile rutin baskılama tedavisi önerilmemektedir.

Nodülün benign sitolojide olduğu görülürse daha ileri tanı ve tedavi yöntemlerine gerek duyulmazken sitolojik incelemenin papiller tiroid kanseri şüphesini ya da tanısını işaret etmesi durumunda operasyon önerilmektedir (10). Folliküler neoplazi ya da Hürtle hücreli neoplazi olarak rapor edilen şüpheli-belirsiz sitoloji, TİİAB örneklerinin %15-30'unu oluşturmakta (37) ve %20-30 arasında malignite riski taşımaktadır (87). Bu risk özellikle 4 cm'den büyük tümörlerde, biyopside hücresel pleomorfizm görüldüğünde, papiller karsinoma için şüphe duyulduğunda, ailede tiroid kanseri hikayesi ve radyasyona maruziyet bulunduğunda daha da yüksektir (96-98). Atipi ya da folliküler lezyon olarak raporlandırılan diğer şüpheli-belirsiz sitolojiler ise değişik oranlarda tespit edilmekteyken adı geçen lezyonların %5-10 malignite riski bulunmaktadır (61).

Nondiagnostik aspirasyon, sitolojik uygunluk için belirlenmiş olan kriterleri karşılayamayan biyopsilerdir. Eğer ilk yapılan TİİAB nondiagnostik olarak gelirse, bir sonraki biyopsi örneği USG eşliğinde alınmalıdır (34). Tüm bu önerilere ve girişimlere rağmen nodüllerin %7'sinden fazlasında sitolojik sonuç elde edilemeyebilir ve operasyon sonucu malign olarak tespit edilebilir (99). Yeni kılavuzlar da, özellikle sitolojik değerlendirilmesi nondiagnostik gelen nodül solid ise, cerrahi seçeneğin daha öncelikli olarak düşünülmesi gerektiğini

bildirmektedirler. Tekrarlanan biyopsilerde nondiagnostik olan soliter nodüllerin malignite oranı tam olarak bilinmese de muhtemelen %5-10'a yakın olduğu düşünülmektedir (99, 100).

2.9. TİİAB ÖRNEKLERİNİN İMMÜNOHİSTOKİMYASAL YÖNTEMLERLE DEĞERLENDİRİLMESİ

TİİAB, tiroid nodüllerinin preoperatif değerlendirilmesinde yerleşmiş bir yöntemdir. Basit, ucuz ve pratiktir. Ayrıca önemli bir yan etkisi de yoktur. Yıllardır kullanılan bu yöntemle tiroid nodüllerine yönelik cerrahi girişim %50 azalmış, cerrahi örneklerde kanser teşhisi konma oranı ise 3 kat artmıştır (5, 6). Bununla birlikte TİİAB'nin de çeşitli kısıtlamaları vardır. Bu kısıtlamaların başlıcaları; 1)Malign-benign ayırımının kapsüler penetrasyon ya da vasküler invazyonla yapılabildiği folliküler neoplazmların ayırımının yapılamaması (101, 102), 2)Papiller karsinomun folliküler varyantının folliküler kanserden ayrılmasındaki güçlükler (101, 103), 3)Yetersiz materyal olmasıdır. TİİAB'ne göre operasyona verilen hastaların çoğunun benign sonuçlanması, gereksiz cerrahi girişimden kaçınılması gerekliliğine işaret eder. TİİAB'de yaşanan tüm bu kısıtlamalar, dikkatlerin moleküler veya İHK tanı yöntemlerine kaymasına sebep olmuştur. Bu yöntemlerin kullanılmasının folliküler adenoma ya da adenomatöz kolloid nodülün folliküler karsinomadan, papiller karsinom folliküler varyantının folliküler neoplazmdan ayırımında faydalı olabileceği düşünülmüştür (104). Ayrıca bulunacak uygun belirteçlerin çalışılması ile hastalar gereksiz cerrahi girişimden korunabilirler.

Son yıllarda artan sayıda İHK belirteç, TİİAB örneklerinden hücre bloğu yöntemi ile çalışılmıştır. Yakın zamanlarda bazı araştırmacılar, boyasız ThinPrep® gibi sıvı bazlı yayma yöntemi ile bu belirteçlerin başarılı biçimde boyanabileceğini göstermiştir (105, 106). İHK yöntemlerde kullanılan birçok belirteç olmasına rağmen bu konuda en fazla araştırmanın yapıldığı belirteçler Galectin-3, HBME-1, CK-19 iken CITED1, Ghrelin ve CD117'nin tiroid malignitelerinde İHK belirteç olarak kullanıldığı çalışma sayısı azdır.

Galectin-3, hücre yüzeyindeki glikoproteinlerden beta-galaktozidaz kalıntılarına bağlanabilen bir proteindir (107). Bu lektin esas olarak immün hücreler ve değişik birkaç epitel hücresi tarafından sentezlenmektedir. Bulunduğu hücre tipine göre yerleşimi hücre içi (sitoplazma ya da nükleus), hücre membranı veya hücre dışı

olabilir (107, 108). Normal dokulardaki miktarı ile karşılaştırıldığında birçok tümör tipinde sentezinin arttığını gösteren çalışmalar vardır (109, 110). Malign dönüşüm ve kanser hücresi metastazlarının yanında normal hücre prolifasyonu ve apopitozisin düzenlenmesiyle de ilişkilendirilmiştir. Son zamanlarda Galectin-3, tiroid kanseri tanısında kullanımı açısından dikkat çeken en iyi çalışılmış moleküler belirteç adayı olarak değerlendirilmektedir. Tiroid karsinomlarının hem histolojik hem de sitolojik örneklerinde sentezinin arttığı gösterilmiştir (111, 114). Galectin-3 tiroid karsinomalarında, özellikle klasik papiller karsinomada yüksek miktarda üretilmektedir. Oysa malign olmayan tiroid hücrelerinde sentezi ya çok azdır ya da yoktur. Bu nedenle tiroid folliküler hücrelerinin malign dönüşümde önemli bir rol oynayabileceği düşünülmüştür (113, 114). İkibinli yılların başında yapılmış bir çalışmada çok çeşitli kanserlerde (meme, gastrointestinal, akciğer, over, melanoma ve Nonhodgkin lenfoma) serum Galectin-3 seviyesinin normal bireylerle karşılaştırıldığında belirgin yüksek olduğu saptanmıştır (115). Serum Galectin-3 seviyelerinin tiroid kanseri açısından değerlendirildiği bir diğer çalışmada, tiroid malignitesi olanlarda benign tümörü olanların serum seviyeleriyle karşılaştırıldığında göreceli olarak yüksek seviyeler bulunmuştur (116).

Hector Battifora mesothelial antigen-1 (HBME-1), mikrovillus yüzeyi ve mezotelyoma hücrelerine karşı geliştirilmiş monoklonal bir antikor olup ilk kez mezotelyoma ile adenokarsinoma ayırıcı tanısında kullanılmıştır. Antikoru bağlayan antijenlerin mezotelyoma hücrelerinin yüzeyinde bulunduğu düşünülmüştür. Yapılmış çeşitli çalışmalar bu antikorun özellikle papiller tiroid karsinomunda olmak üzere (117, 119) iyi diferansiye tiroid karsinomlarında immünreaktif olduğunu (120), benign tiroid lezyonlarında ise genellikle negatif olduğunu göstermiştir. Çoğunlukla diğer immünohistokimyasal belirteçlerle birlikte çalışılmış olmasına rağmen nodüler guatr ve foliküler adenom gibi benign tiroid lezyonlarının sınırlı HBME-1 aktivitesi gösterdiği, her iki tip differansiye tiroid karsinomunun ise güçlü pozitiflik gösterdiği saptanmıştır (121).

Ghrelin, iştah kontrolünde oreksijenik etki gösteren gastrik mukoza kökenli bir peptiddir (122). Matür ghrelin peptidinin iki farklı moleküler formu vardır (123, 124). Biyoaktif olan, ghrelin reseptörüne bağlanan formudur. Yağ asidi modifikasyonu görev alanıdır. Diğer form ise tamamen inaktif olmayıp hücre

proliferasyonunda, adipogenezde ve diğer formun yaptıklarına karşı fonksiyon gösterir. Öncelikle gastrik fundusta ve oksintik bezlerdeki nöroendokrin hücrelerde üretilmekle birlikte daha az miktarlarda hipotalamus, hipofiz, plasenta, over, testis, böbrek, tükrük bezleri, meme, lenfosit, pankreatik adacık hücreleri ve adrenokortikal hücrelerden üretilmektedir. Bununla birlikte hipofiz ve birkaç nöroendokrin doku tümörlerinde yapımı artmış bulunmuştur (125). Yapılmış bazı çalışmalar, tiroid fonksiyonları ve ghrelin arasındaki ilişkinin önemli olabileceğini göstermiştir. Hipertiroidizmde gastrik ghrelin gen ekspresyonu azalırken hipotiroidi durumunda artmış bulunmuştur (126). Hem medüller hem de papiller ve folliküler tiroid kanserleri ile ghrelin arasındaki ilişki, bu kanserlerde yoğun ve diffüz immün boyanma şeklinde olmuştur (127). Ancak bunun tersine bir çalışmada fetal tiroid dokuya ait folliküler hücrelerde ve folliküler kökenli tümörlerde ghrelin sentezinin arttığı, bu artışın infant ya da erişkin tiroidinde olmadığı belirlenmiştir (128). Tiroidal dokuda ghrelin gen yapımının bulunması, dolaşımdaki tiroid hormon seviyeleri ile ghrelin arasında ilişki olması ghrelinin tiroid fonksiyonları üzerinde fizyolojik ve/veya patolojik rol oynayabileceğini destekler görünmektedir.

CITED-1 (Cbp/p300-interacting transactivator-1, MSG1) proteini, transkripsiyon faktörlerinin düzenlenmesinde rol aldığı düşünülen bir nükleer protein ailesine üyedir. Papiller tiroid karsinomlarında HBME-1, Galectin-3 ve CK-19 ile birlikte CITED-1'in de gen ekspresyonun arttığının gösterilmesi yeni bir diagnostik belirteç olabileceğini destekler görünmektedir Yapılmış sınırlı çalışmalar benign tiroid lezyonları ile papiller tiroid kanserinin ayırımında bu proteinin kullanımının umut verici olabileceğini göstermiştir (9, 129, 130).

Keratinler, tiroid karsinoma tanısında yardımcı olarak kullanılmaya başlanan ve hala da kullanılan ilk, basit, ulaşılması kolay immun boyalardandır. CK-19, sitokeratin ailesinin en küçük üyesidir. Sitokeratinler fizyolojik rolleri tam olarak bilinmeyen bir grup heterojen ara filament proteinidirler. Spesifik ve iyi planlanmış monoklonal antikor çalışmalarında CK-19'un yaygın doku dağılımı gösterdiği görülmüştür (131). Bu proteinin önemli uygulama ve kullanılma alanlarından biri, tiroid kanserlerinin immünohistokimyasal incelenmesinde spesifik antikor olarak kullanılmasıdır. Yapılmış birkaç çalışma CK-19 ile immünohistokimyasal boyanmanın papiller tiroid karsinomu folliküler varyantının, folliküler benign ve

malign tümörlerinden ayırımında yardımcı olabileceğini göstermiştir (119, 132). Bu çalışmalar, folliküler adenomlarda gösterilen fokal zayıf pozitif CK-19 boyanmasını da destekler niteliktedir (133). Tiroid patolojilerinde CK-19 ile gösterilmiş immüno-histokimyasal boyanma özelliklerinin, belirtecin tiroide ait klasik patohistolojik analizde destek sağlayabileceğini savunan çalışmacılar vardır (134).

CD117 hücre proliferasyonunu, apopitozisi, kemotaksisi ve adezyonu düzenleyen sinyal iletim sistemini başlatan transmembran reseptör tirozin kinazdır. C-kit reseptör ya da KIT olarak da isimlendirilir. Hematopoietik kök hücrelerin ve diğer hücrelerin yüzeyinde bulunan sitokin reseptörüdür. Bu reseptör, üzerinde bulunduğu hücrelerin büyümesi ve farklılaşmasını sağlayan *kök hücre faktörü*nü bağlar. Faktör bağlandığında reseptör, hücre içerisinde sekonder mesajcıları harekete geçiren bir dimere dönüşür. Oluşan sinyal hücrenin yaşaması, büyümesi ve farklılaşmasını düzenler. Bu nedenle CD117 bir protoonkogendir. Bunun anlamı, bu proteinin sentezinin artması ya da mutasyona uğramasının kanser oluşmasını başlatabileceğidir. Nitekim oluşmuş mutasyonların seminomlara, lösemilere ve gastrointestinal stromal tümörlere neden olduğu bilinmektedir. Normal ya da neoplastik tiroid dokularında CD117 ekspresyonu değerlendiren çalışma sayısı az olmakla birlikte ülkemizden yapılmış bir çalışmada CD117 ile boyanma skorlarının neoplazisi ve inflamasyonu olan grupta, reaktif ve normal tiroidi olan gruptan yüksek olduğu gösterilmiştir (135). Yine aynı çalışmada boyanma özelliği ile papiller karsinomanın folliküler adenomadan ayrılabildiği ancak folliküler karsinoma ile farklı boyanmadığı saptanmıştır. Bulgular en azından benign-malign tiroid lezyonlarının ayırımında bu immünohistokimyasal belirtecin kullanılabileceğini destekler görünmektedir.

Şüpheli-belirsiz nodüllerde kesin tanı olasılığını artırmak amaçlı galectin-3 (136), HBME-1 (118) CK-19 (132), BRAF gibi birçok moleküler belirteç çalışılmıştır (137). Yine ameliyat öncesi bakılan BRAF, Ras, RET/PTC gibi genetik belirteçler ile galectin-3 gibi protein belirteçlerin, şüpheli-belirsiz sitolojisi olan hastalarda tanının doğrulanmasında kullanılabileceğini destekleyen geniş prospektif çalışmalar yapılmıştır (136, 137).

Adı geçenler de dahil bir çok belirteç, referans laboratuarlarda ticari amaçlarla çalışılabilmekte olup klinik pratikte kullanımı yaygınlık kazanmamıştır. TİİAB sitolojisi şüpheli-belirsiz tespit edilen ya da benign-malign ayırımı yapılamayan

hastaların uygun şekilde yönetimi (operasyon, takip veya medikal tedavi), moleküler belirteç veya belirteçlerin tekli veya kombinasyon halinde kullanımı ile gündeme gelebilir. Biz de bu amaçla hangi belirteç ya da belirteçlerin malignite tespitinde faydalı ve önemli olduğunu saptamak için TİİAB örnekleri ve ameliyat materyallerinde Galectin-3, HBME-1, CK-19, CITED-1, Ghrelin ve CD117 İHK belirteçlerini çalıştık.

3.GEREÇ (HASTALAR) VE YÖNTEM

Ocak 2006 - Ocak 2010 tarihleri arasında Erciyes Üniversitesi Tıp Fakültesi Endokrinoloji polikliniğine başvurmuş klinik, fizik muayene ve ultrasonografi ile tiroid nodülü bulunan, malignite açısından şüpheli olan 506 hasta takip edildi. Şüpheli nodülü belirlemede erkek hasta olması, tek, hızlı büyüyen sert veya fikse nodül olması, daha önce TİİAB ile şüpheli lezyon tanısı almış olması, yakınında tiroid kanseri anamnezi bulunması, servikal lenfadenopati bulunması, başka sebebe bağlanamayan öksürük, disfaji veya disfoni olması dikkate alındı. Bu nodüllerden büyük, uygulanabilir olanlara klinisyen tarafından, küçük olan nodüllere ultrasonografi eşliğinde deneyimli radyolog tarafından TİİAB yapıldı. İnce iğne ile örnek alma sırasında, her iki uygulayıcının da yanında hazır bulunan Thin-prep® Non-Gyn (Cytyc Corporation, Boxborough, MA, USA) solüsyonuna, alınan örnekten konularak uygun saklama şartlarında saklandı.

TİİAB yapılan 506 hastanın sitopatolojik tanıları; benign olarak 325 nodüler guatr (NG), 7 Hurtle hücreli adenom (HHA), 9 hemorajik kist, 9 Hashimato tiroiditi (HT) bulundu. Malign olarak ise 58 papiller tiroid karsinomu (PTK), 12 folliküler lezyon (FL), 3 medüller tiroid karsinomu (MTK), 2 malign lenfoma, 3 malign lezyon, 1 anaplastik karsinom tanısı aldı. Bu tanıların yanında TİİAB ile 77 hastada herhangi bir patolojik tanı konulamadı ve nondiagnostik aspirasyon olgusu olarak değerlendirildi.

Takibe alınan 506 hastadan, benign tiroid nodülü olduğu halde klinik-laboratuar testlerle değerlendirmenin ardından şüpheli görülen hastalar ile tiroid

biyopsi sonucu malign olan hastalara cerrahi seçenek önerildi. Öneriler doğrultusunda Erciyes Üniversitesi Tıp Fakültesi Genel Cerrahi Bölümü ve Kulak Burun Boğaz Bölümü'nce ameliyat edilen toplam 125 hasta çalışmaya alındı.

Çalışmaya alınan 125 hastanın TİİAB sonuçlarına göre sitopatolojik tanıları:

1. *Benign;* neoplastik olmayan nodüler guatr, neoplastik Hürtle hücreli adenom,
2. *Şüpheli-belirsiz;* nondiagnostik aspirasyon ve folliküler lezyon,
3. *Malign;* papiller tiroid karsinomu, medüller tiroid karsinomu, malign lenfoma,

Aynı hastaların ameliyat sonrası patolojik tanıları ise;

1. *Benign;* neoplastik olmayan nodüler guatr ve Hashimato tiroiditi, neoplastik folliküler adenom,
2. *Malign;* papiller tiroid karsinomu, folliküler tiroid karsinomu, medüller tiroid karsinomu ve folliküler lenfoma olarak belirlendi.

Çalışmaya alınan 125 hastanın TİİAB ile 68'ine benign, 18'ine şüpheli-belirsiz ve 39'una malign tiroid lezyonu tanısı kondu. 68 TİİAB tanısını 62 nodüler guatr, 6 Hürtle hücreli adenom oluştururken 18 şüpheli-belirsiz tanının 11'ini folliküler lezyon, 7'sini nondiagnostik aspirasyon oluşturdu. Malign TİİAB tanıları ise 36 papiller tiroid karsinomu, 2 medüller tiroid karsinomu ve 1 malign lenfoma olmak üzere toplam 39 idi.

Ameliyat sonrası 125 hastanın patolojik tanılarının 65'ini benign, 60'ını malign tanılar oluşturdu. Benign tanı grubunda; 61 nodüler guatr, 2 Hashimato tiroiditi, 2 folliküler adenom bulunurken malign tanı grubunu 51 papiller tiroid karsinomu, 4 folliküler karsinom, 4 medüller tiroid karsinom ve 1 folliküler lenfoma oluşturdu.

Hastaların ameliyat olmadan önce tiroid nodüllerinden alınıp Thin-prep® solüsyonlarına koyulan sitolojik örnekleri, ThinPrep Processor 2000® (Cytyc Corporation, MA, USA) kullanılarak otomatik olarak lama yayıldı. Aynı vakaların ameliyat sonrası patoloji bölümüne gönderilen ve formalin ile sabitlenip parafin bloğa gömülmüş tiroid dokusu bloklarından her bir antikor boyaması için ayrı olmak üzere 4 µm kalınlığında seri kesitler alındı. Kesit alınan bloğun eğer tanısı tümör ise, tümörü en iyi yansıtan kesite ait blok olmasına, değilse seçilen kesitin mümkün olduğunca immünohistokimyasal belirteçler için pozitif ve/veya negatif ile kontrol oluşturacak normal tiroid dokusu bulundurmasına dikkat edilmeye çalışıldı.

Sitolojik örneğinin bulunduğu lamlarda ve parafin bloklardan alınan tiroid dokusunda aşağıda ayrıntıları verildiği şekilde Galectin-3, CK-19, Ghrelin, CD117, CITED-1 ve HBME-1 belirteçleri ile immünohistokimyasal boyama yapıldı. Kullanılan immünohistokimyasal belirteçler ve özellikleri tablo 5'te gösterilmiştir.

Tablo 5: Kullanılan immünohistokimyasal belirteçler ve özellikleri.

Antikor	Cinsi	Klon	Kaynak	Katalog No
Galectin-3 Ab-1	MK-fare	9C4	Neomarkers	MS-1756-R7
Cytokeratin 19 Ab-1	MK-fare	A53-B/A2.26 Ks19.1	Neomarkers	MS-198-R7
Mesothelioma Ab-1	MK-fare	HBME-1	Neomarkers	MS-1494-R7
Ghrelin (C-18)	PK-keçi	-	Santa Cruz	Sc-10368
CD117 / c-kit Oncoprotein / SCF-Receptor	PK-tavşan	-	Neomarkers	RB-9038-R7
CITED1 (CBP/p300-interacting transactivator-1)	PK-tavşan	-	Neomarkers	RB-9219-R7

Ab: antikor, MK: monoklonal, PK: poliklonal

3.1. İMMÜNOHİSTOKİMYASAL BOYAMA YÖNTEMİ

3.1.1. TİİAB ile Alınan Örneklerin İHK Boyanması

İnce iğne aspirasyonu ile ThinPrep® solüsyonuna alınan örneklerden, her bir antikor boyaması için ayrı birer tane olmak üzere, ThinPrep Processor 2000® cihazı kullanılarak ThinPrep mikroskop camı üzerine aspirasyon hücreleri yapıştırıldı. Lamlar soğuk aseton içerisinde 10 dakika bekletildikten sonra 5 dakika distile suda yıkandı. Ardından 10 dakika hidrojen peroksitte bekletilip 5 dakika daha distile suya kondu. Son yıkamadan sonra 5 dakika fosfat ile tamponlanmış salin solüsyonunda (PBS) bekletilip her bir lama ayrı ayrı, uygun dilüsyonlarda hazırlanmış antikorlar damlatıldı. Oda ısısında her antikor için uygun inkübasyon süresince bekletildi. Her bir antikor için dilüsyon oranları ve inkübasyon süreleri ;

- Galectin-3 antikoru için 1/50 dilüsyonda 30 dakika,
- CK-19 antikoru için 1/100 dilüsyonda 30 dakika,
- Ghrelin antikoru için 1/400 dilüsyonda 1 saat,

- CD117 antikoru için 1/100 dilüsyonda 30 dakika,
- HBME-1 antikoru için 1/30 dilüsyonda 1 saat,
- CITED-1 antikoru için 1/30 dilüsyonda 30 dakika idi.

Antikor damlatılıp inkübasyon süresinin tamamlanmasının ardından lamlar 10 dakika PBS'de yıkandı. Biotin immünperoksidaz boyama için biyotinize anti-mouse ve anti-rabbit immünglobulin (linker reagent, sarı solüsyon) 10 dakika uygulandı. PBS ile 10 dakika daha yıkama yapıldı. Sonra streptavidin peroksidaz konjugatı (tacer reagent, kırmızı solüsyon) ile 10 dakika muamele edilip 10 dakika daha PBS'de yıkandı. 10 dakika DAB Kromojen ve deiyonize su ile yıkandıktan sonra Mayer hematoksilen ile 5 dakika kontrast boyama uygulandı. Ardından 5 dakika deiyonize suda yıkanan preparatlar sıra ile %70, %96 ve %99'luk alkollerde 5'er dakika bekletildikten sonra 15 dakika ksilolde bekletildi. Son olarak preparatlara balsam damlatılıp lamel ile kapatıldı.

3.1.2. Doku Kesiti Örneklerinin İHK Boyanması

Formalin ile sabitlenip parafin bloğa gömülmüş dokulardan her bir antikor boyaması için ayrı olmak üzere 4 µm kalınlığında seri kesitler alındı. Kesitler etüvde 60°C derecede 1 saat bekletilerek deparafinizasyon sağlandı. 15 dakika ksilol ve derecesi giderek azaltılan alkollerden (% 99, % 96, %70) geçirilerek 5 dakika distile suda yıkandı. Antijen retrieval (geri kazanımı) işlemi için Galectin-3, HBME-1, CITED-1 ve CD117 boyanan kesitler pH=6'da 10 Nm sitrat tampon içerisine, Ghrelin boyanan kesitler pH=6'da 10 Nm EDTA tampon içerisine konularak mikrodalga fırında 20 dakika boyunca 700 Watt ısıya tabi tutuldu. Daha sonra preparatlar oda ısısında 10 dakika soğumaya bırakıldı. CK-19 boyanan kesitlere ise sitrat ya da EDTA uygulanmayıp oda ısısında 10 dakika tripsin solüsyonu uygulandı. Ardından preparatlar 5 dakika distile suda yıkandıktan sonra peroksidaz blokajı için %0,3 hidrojen peroksit ile 10 dakika muamele edildi. Kesitler 10 dakika PBS'de yıkandı. Antikor uygulamaya hazır hale gelmiş kesitlere antikor damlatıldı ve oda ısısında her antikor için uygun inkübasyon süresinde bekletildi. Her bir antikor için dilüsyon oranları ve inkübasyon süreleri;

- Galectin-3 için 1/50 dilüsyonda 30 dakika,
- CK-19 antikoru için 1/100 dilüsyonda 30 dakika,
- Ghrelin antikoru için 1/400 dilüsyonda 1 saat,
- CD117 antikoru için 1/100 dilüsyonda 30 dakika,

- HBME-1 antikoru için 1/30 dilüsyonda 1 saat,
- CITED1 antikoru için 1/30 dilüsyonda 30 dakika idi.

Antikorla uygun süre inkübe edilen kesitler 10 dakika PBS'de yıkandı. Biotin immünperoksidaz boyama için biyotinize anti-mouse ve anti-rabbit immünglobulin (linker reagent, sarı solüsyon) 10 dakika uygulandı. Uygulanan İHK boyama yöntemi tablo 6'da özetlenmiştir.

Tablo 6: Doku kesitlerinin immünohistokimyasal boyama yöntemi.

SIRA	İŞLEM	SÜRE
1	4 mikronluk kesitlerin polilizinli lama alınması	
2	60 °C etüvde bekletme	1 saat
3	Ksilen, oda ısısı	15 dk
4	Dehidratasyon, %99'luk alkol	5 dk
5	Dehidratasyon, %96'lık alkol	5 dk
6	Dehidratasyon, %70'lik alkol	5 dk
7	Distile suda yıkama	5 dk
8	%10 sitrat ile antijen retrieval*	20 dk
9	Oda ısısında soğutma	10 dk
10	Distile suda yıkama	5 dk
11	%3 hidrojen Peroksit	10 dk
12	Distile suda yıkama	10 dk
13	PBS	10 dk
14	Primer antikor	30 dk ya da 60 dk (antikora göre)
15	PBS	10 dk
16	Bağlayıcı antikor (biyotinize sekonder antikor)	10 dk
18	PBS	10 dk
19	Label (Streptavidin)	10 dk
20	PBS	10 dk
21	Kromojen (DAB)	10 dk
22	Distile suda yıkama	10 dk
23	Mayer hematoksilen	3-4 dk
24	Distile suda yıkama	5 dk
25	Rehidratasyon %70 alkol	5 dk
26	Rehidratasyon %96 alkol	5 dk
27	Rehidratasyon %99 alkol	5 dk
28	Ksilen, oda ısısı	15 dk
29	Balsam ile kapama	

*Antijen retrieval işlemi Galectin-3, HBME-1, CITED-1 ve CD117 için sitrat ile, Ghrelin için EDTA ile, CK-19 için ise tripsin (10 dk) ile yapılmıştır.

PBS ile 10 dakika yıkama yapıldıktan sonra streptavidin peroksidaz konjugatı (tacer reagent, kırmızı solüsyon) ile 10 dakika muamele edilip tekrar 10 dakika PBS'de yıkandı. 10 dakika DAB Kromojen ve deiyonize su ile yıkandıkdan sonra Mayer

hematoksilen ile 5 dakika kontrast boyama uygulandı. Ardından deiyonize suda 5 dakika yıkanan preparatlar sıra ile %70, %96 ve %99'luk alkollerde 5'er dakika bekletildikten sonra 15 dakika ksilolde bekletildi. Son olarak preparatlar balsam damlatılıp lamel ile kapatıldı.

Hazırlanan tüm sitoloji ve doku kesiti örnekleri, deneyimli sitopatolog tarafından değerlendirilerek belirteçlerle boyanma özellikleri belirlendi.

3.2. İMMÜNOHİSTOKİMYASAL BOYALARIN DEĞERLENDİRİLMESİ

Histopatolojik değerlendirme ile antikorların değerlendirilmesi aynı sitopatolog tarafından yapıldı. İncelenen preperatlarda boyamada kullanılan İHK antikorlar için hücrelerin membranlarında ve/veya sitoplazmalarında immünreaktivite net bir şekilde saptandığında, *pozitif* boyanma olarak kabul edildi. Her antikor için semikantitatif bir skala kullanılarak immünreaktivite; *negatif* (boyanma yok; %10'dan az hücrede zayıf boyanma var), *1+* (zayıf fokal pozitif; %10-50 hücrede zayıf boyanma), *2+* (güçlü fokal pozitif; %10-50 hücrede güçlü boyanma), *3+* (zayıf diffüz pozitif; %50'den fazla hücrede zayıf boyanma) ve *4+* (güçlü diffüz pozitif; %50'den fazla hücrede diffüz boyanma) olarak ayrıldı. Diffüz boyanan preparatlardan *3+* ve *4+* olanlar anlamlı pozitif olarak kabul edildi. Diffüz boyanma olmayanlar *negatif* kabul edildi.

3.3. İSTATİSTİKSEL DEĞERLENDİRME

Uygulanan ameliyat sonrası konulan patolojik tanılar, malign ve benign olmak üzere iki grup altında toplanıp 'altın standart' kabul edildi. Bu sonuçlara dayanarak ameliyat sonrası benign ya da malign çıkmış vakaların, ameliyat öncesi alınan sitolojik örneklerinde, uygulanan immünohistokimyasal belirteçlerle (tekli ve/veya kombine şekilde) boyanma özellikleri belirlendi. Ayrıca doku kesitlerinin İHK boyalarla (tekli ve kombine şekilde) boyanma özelliklerine de bakıldı.

Ameliyat sonrası tanısı malign ya da benign olmak üzere (altın standart yöntemle konulan tanı) ameliyat öncesi sitolojik örnekteki immün boyanma özelliklerine bakılarak her bir belirtecin ve/veya belirteç kombinasyonlarının duyarlılığı, özgüllüğü, pozitif kestirim değeri, negatif kestirim değeri ve doğruluk değeri hesaplandı. Duyarlılık (doğru pozitif / doğru pozitif + yanlış negatif), özgüllük (doğru negatif / doğru negatif + yanlış pozitif), pozitif kestirim değeri (doğru pozitif / doğru pozitif + yanlış pozitif), negatif kestirim değeri (doğru negatif / doğru negatif

+ yanlış negatif) ve doğruluk değeri (doğru pozitif + doğru negatif / tüm pozitifler + tüm negatifler), histolojik paternine bakılmaksızın her belirteç ve/veya belirteç kombinasyonları için değerlendirildi. Belirteçlerin tekli, ikili ve üçlü kombinasyonlarının, hem biyopsi örneklerinde hem de ameliyat materyallerinde malignite tespitinde anlamlı olup olmadığı ikili lojistik regresyon testi ile değerlendirildi. İstatistiksel hesaplamalar için SPSS 15.0 bilgisayar istatistik programı kullanıldı.

4.BULGULAR

Çalışmaya TİİAB ile konulan histopatolojik tanının ardından ameliyata verilen 32 erkek, 93 kadın toplam 125 hasta alındı. Yaş ortalaması 51,8±13,2 idi. Bu hastaların TİİAB tanıları; 68 (%54,4) benign, 18 (%14,4) şüpheli-belirsiz ve 39 (%31,2) malign idi. Benign grubu neoplastik olmayan 62 (%91,1) nodüler guatr (NG) ve neoplastik olan 6 (%8,9) Hürtle hücreli adenom (HHA) oluşturdu. Şüpheli-belirsiz grupta ise 11 folliküler lezyon (FL), 7 nondiagnostik aspirasyon (NDA) yer aldı. Otuzdokuz malign tanıyı ise sırasıyla 36 (%92,3) papiller tiroid karsinomu (PTK), 2 (%5,1) medüller tiroid karsinomu (MTK) ve 1 (%2,5) malign lenfoma (ML) oluşturdu (Tablo 7).

TİİAB ile malign tanı konulan 36 PTK'nun ameliyat sonrası 33'ü PTK tanısı alırken 3'üne NG tanısı kondu. Malign lenfomalı 1 hasta ve MTK'lu 2 hastanın TİİAB ve ameliyat sonrası tanıları ise aynıydı. TİİAB tanısı NG olan 62 hastanın ameliyat sonrası aslında sadece 49'unda NG olduğu, 8'inde PTK, 2'sinde MTK, diğer üçünde ise sırasıyla birer tane olmak üzere FTK, HT ve FA bulunduğu tespit edildi. 11 FL'lunun ameliyat sonrası 5'ine PTK, 3'üne NG, 2'sine FTK, 1'ine FA tanısı konurken NDA'u olan 7 hastanın ise aslında 4'ünde PTK, 3'ünde NG olduğu bulundu. FL'lar malign gruba dahil edilerek yapılan hesaplanma ile çalışmamızda TİİAB'nin duyarlılığı %76, özgüllüğü %88, pozitif kestirim değeri %84, negatif kestirim değeri %80 bulundu.

Tablo 7: TİİAB tanıları ve biyopsi örneklerinin İHK belirteçlerle boyanma özellikleri.

İHK Belirteçler	Benign (68)			Şüpheli-Belirsiz (18)		Malign (39)			
	Neoplastik değil	Neoplastik	Tüm Benignler						Tüm Malignler
	NG (62)	HA (6)		NDA (7)	FL (11)	PTK (36)	MTK (2)	ML (1)	
Galectin-3	18	4	22/68 (%32,3)	3	8	21	-	-	21/39 (%53,8)
CK-19	23	3	26/68 (%38,2)	3	5	17	1	-	18/39 (%46,1)
CITED-1	21	3	24/68 (%35,2)	2	3	17	1	-	18/39 (%46,1)
Ghrelin	20	2	22/68 (%32,3)	2	1	15	1	1	17/39 (%43,5)
CD117	19	2	21/68 (%30,8)	4	4	10	1	1	12/39 (%30,7)
HBME-1	3/25	1/2	4/27 (%14,8)	1/4	2/10	12/28	0/1	0/1	12/30 (%40)

NG-Nodüler guatr; HHA-Hurtle hücreli adenom; NDA-Nondiagnostik aspirasyon; FL-Folliküler lezyon PTK-Papiller tiroid karsinomu; MTK-Medüller tiroid karsinomu; ML-Malign lenfoma

İnce iğne aspirasyon biyopsisiyle sitolojik tanı konulup tiroidektomiye verilen 125 hastanın ameliyat sonrası histopatolojik tanıları: 65 benign tiroid lezyonunun 61'ini (%93,8) neoplastik olmayan NG ve 2'sini (%3) Hashimato tiroiditi (HT), benign neoplastik 2 vakayı (%3) ise folliküler adenom oluşturmaktaydı. 60 malign lezyonun ise 51'i (%85) PTK, 4'ü (%6,6) FTK, 4'ü (%6,6) MTK ve 1'i (%1,6) folliküler lenfoma idi (Tablo 8).

Ameliyatla PTK tanısı konulan 51 hastanın TİİAB tanıları 33 PTK, 8 NG, 5 FL, 4 NDA ve 1 HHA iken MTK'lu 4 hastanın 2'sinde MTK 2'sinde NG idi. 4 FTK'lunun ise 2'si FL, birer tanede NG ve HHA tanısı almıştı. Ameliyat ile NG olduğu gösterilen 61 hastanın TİİAB ile 49'una yine NG, 3'üne PTK, 3'üne NDA, 3'üne HHA ve diğer 3'üne ise FL tanısı konmuştu. HT olan 2 hastanın birinin NG, diğerinin ise HHA tanısı aldığı görüldü. FA'lu 2 hastanın birine NG tanısı konurken diğerine FL tanısı konmuştu.

4.1. TİİAB ÖRNEKLERİ VE İHK BELİRTEÇLER

Aspirasyon yöntemi ile alınıp sitoloji çalışılmak üzere ThinPrep® solüsyonuna konan örneklere ayrı ayrı Galectin-3, CK-19, CITED-1, Ghrelin, CD117 ve HBME-1 immünohistokimyasal belirteçleri uygulandı.

Adı geçen İHK belirteçlerin TİİAB ile bulunan tüm benign tiroid lezyonlarında boyanma oranları sırasıyla; Galectin-3: %32,3, CK-19: %38,2, CITED-1: %35,2, Ghrelin: %32,3, CD117: %30,8, HBME-1: %14,8 idi. CK-19'un benign lezyonlarda diğer belirteçlerden daha fazla boyanma gösterdiği görüldü. Malign TİİAB tanılarında İHK belirteç boyanma oranları ise Galectin-3: %53,8, CK-19: %46,1, CITED-1: %46,1, Ghrelin: %43,5, CD117: %30,7, ve HBME-1: % 42,8 olarak bulundu. Malign lezyonlarda en fazla boyanma gösteren belirteç ise Galectin-3 idi (Tablo 7).

4.1.1. TİİAB Örneklerinde Galectin-3 ekspresyonu

Neoplastik olmayan 62 benign tiroid lezyonundan 18'inde (%29) Galectin-3 ekspresyonu saptanırken 44'ünde (%70,09) bu ekspresyon yoktu. Neoplastik benign tiroid lezyonu olarak tanımlanan HHA'un 4/6'sında (%66,6) da Galectin-3 ekspresyonu saptandı. İki (%33,3) HHA'da bu ekspresyon görülmedi. Toplam 68 benign tiroid lezyonunun 22'sinde (%32,3) Galectin-3 belirteci ile boyanma görüldü. TİİAB ile tanısı tam konulamayıp şüpheli-belirsiz olarak tanımlanan ve ameliyat önerilen 18 hasta mevcuttu. Bu hastalardan alınan biyopsilerden nondiagnostik özellikteki 7 lezyonun 3'ü (%42,8) Galectin-3 ile boyanma gösterirken 11 FL'un 8'i (%72,7) aynı boyanma özelliğini gösterdi. Belirsiz TİİAB tanısı olanları en fazla boyayan belirteç %61,1 ile (11/18) Galectin-3 idi. Aspirasyon biyopsisi ile malign tiroid nodülü tanısı konulan 39 lezyonun önemli bir kısmını oluşturan 36 PTK'ndan 21'inde (%58,3) Galectin-3 ekspresyonu saptandı. Malign özellikteki diğer 3 lezyon ise (iki MTK ve bir ML) Galectin-3 ile boyanmadı. Yani malign tanı konan 39 TİİAB örneğinden sadece PTK olanlarda Galectin-3 ile boyanma görüldü (Tablo 7).

4.1.2. TİİAB Örneklerinde CK-19 Ekspresyonu

Benign tiroid lezyonlarının önemli bir kısmını oluşturan 62 NG'ın 23'ünde (%37), neoplastik benign lezyon olan HHA'un ise %50'sinde (3/6) CK-19 ile boyanma görüldü. Toplam 68 benign lezyonun 26'sı (%38,2) CK-19 ekspresyonu gösterdi. Şüpheli-belirsiz tiroid lezyonu olan 18 olgudan toplam 8'i (%44,4) CK-19

ile boyanma özelliği gösterirken bu 8 olgudan 3'ünü NDA, 5'ini FL oluşturdu. Malign özellikteki 36 PTK'nun 17'sinde (%47,2) ve 2 MTK'unun 1'inde CK-19 boyanması saptandı. Toplam 39 malign lezyonun 18'inde (%46,1) bu boyanma vardı (Tablo 7).

4.1.3. TİİAB Örneklerinde CITED-1 Ekspresyonu

NG'lı 62 hastanın 21'inde (%33,8) ve Hurtle hücreli adenomu bulunan 6 hastanın 3'ünde (%50) olmak üzere toplam 68 hastanın 24'ünde (%35,2) CITED-1 ekspresyonu saptandı. Şüpheli-belirsiz TİİAB sonucu bulunan 18 hastanın 5'inde (%27,7) CITED-1 ekspresyonu vardı. CK-19 belirtecine benzer şekilde, malign tanı konmuş ve çoğunluğunu PTK'nun oluşturduğu 39 vakanın 18'inde (17 PTK, 1 MTK) (%46,1) CITED-1 belirteci boyandı (Tablo 7).

4.1.4. TİİAB Örneklerinde Ghrelin Ekspresyonu

Altmış sekiz vakanın oluşturduğu benign hasta grubundan 62 NG'lının 20'si (%32,2) ve 6 HHA'lunun 2'si (%33,3), toplam 22 vaka (%32,3) Ghrelin belirteci ile boyandı. Nondiagnostik aspirasyonlu 7 vakanın 2'si (%28,5), folliküler lezyonu olan 11 vakanın ise sadece 1'i (%9) olmak üzere belirsiz TİİAB grubunun %16,6'sı (3/18) Ghrelin ekspresyonu gösterdi. Büyük kısmını PTK'nun oluşturduğu toplam 17 malign TİİAB tanısında (15 PTK, 1 MTK, 1 ML) Ghrelin belirteci ile boyanma gözlendi (Tablo 7).

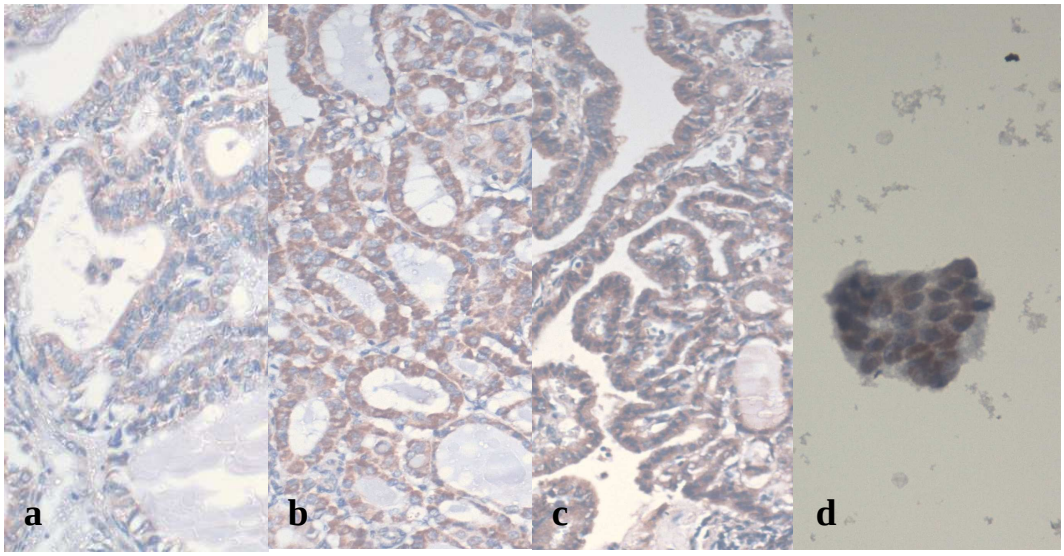

Şekil 3: Doku ve biyopsilerin belirteçlerle boyanma örnekleri: a. Dokuda CD117 (x20), b. Dokuda CD117 (x20), c. Dokuda CITED-1 (x20), d. TİİAB'de Galectin-3 (x40).

4.1.5. TİİAB Örneklerinde CD117 Ekspresyonu

TİİAB ile NG tanısı konmuş ve ameliyat önerilmiş 62 hastadan 19'u (%30,6) ile HHA tanısı konmuş 6 hastadan 2'sinin (%33,3) sitolojik örneğinde CD117 ile pozitif boyanma görüldü. Sitolojileri şüpheli-belirsiz olup ameliyat önerilen 7 NDA'lunun 4'ünde (%57,1) ve 11 FA'lunun 4'ünde (%36,3) olmak üzere toplam 8 belirsiz TİİAB grubu hastasında (8/18, %44,4) bu belirteç ile boyanma vardı. Bu belirteç papiller tiroid karsinomlu 36 vakanın 10'unda (%27,7), medüller tiroid karsinomu olan 2 vakanın 1'inde ve malign lenfomalı tek hastada pozitif boyanma gösterdi (Tablo 7).

4.1.6. TİİAB Örneklerinde HBME-1 Ekspresyonu

Teknik olumsuzluklar nedeniyle neoplastik özellik göstermeyen ve benign grubun çoğunluğunu oluşturan NG'lı 62 hastanın 25'inde, neoplastik benign grubu oluşturan HHA'luların ise sadece 2'sinde HBME-1 belirteci ile ekspresyon bakılabilindi. Bu 25 NG'lı vakanın 3'ünde (%12), 2 HHA'lu vakanın ise 1'inde HBME-1 ekspresyonu saptandı. Şüpheli-belirsiz tiroid biyopsisi olarak sınıflandırılan gruptan boyama yapılabilen 4 NDA'un 1'inde, 10 FL'un 4'ünde (%25) HBME-1 ekspresyonu tespit edildi. TİİAB sonucu PTK tanısı konup boyama yapılabilen 28 vakanın 12'sinde (%42,8) HBME-1 ekspresyonu gösterilebilinirken MTK'lu 1 vaka ve ML'lı tek vakada bu ekspresyon gösterilemedi (Tablo 7).

4.2. AMELİYAT MATERYALLERİ VE İHK BELİRTEÇLER

Ameliyat sonrası benign tiroid lezyonu tanısı alanların İHK belirteçlerle boyanma oranları sırasıyla; Galectin-3: %4,6, CK-19: %23,0, CITED-1: %6,1, Ghrelin: %18,4, CD117: %12,3, HBME-1: %16,6 iken malign lezyonların boyanma oranları Galectin-3, CK-19 ve HBME-1: %41,6, CITED-1: %46,6, Ghrelin: %28,3, CD117: %33,3 bulundu.

4.2.1. Ameliyat Materyallerinde Galectin-3 Ekspresyonu

Benign özellikteki 61 NG'ın sadece 2'si (%3,2) ve neoplastik benign tiroid lezyonu olan 2 FA'un 1'i Galectin-3 ile boyanma gösterdi. 60 vakanın bulunduğu malign grubun çoğunluğu oluşturan 51 PTK'nun 23'ü (%45) Galectin-3 ile boyandı. 4 FTK'nun 2'si (%50) Galectin-3 ekspresyonu gösterirken MTK ve FLN materyallerinde ekspresyon görülemedi (Tablo 8).

Tablo 8: Tiroidektomi tanıları ve dokuların İHK belirteçlerle boyanma özellikleri.

İHK Belirteçler	Benign (65)			Malign (60)			
	Neoplastik değil		Neoplastik				
	NG (61)	HT (2)	FA (2)	PTK (51)	FTK (4)	MTK (4)	FLN (1)
Galectin-3	2 (%3,2)	-	1	23 (%45)	2	-	-
CK-19	14 (%22,9)	-	1	25 (%49)	-	-	-
CITED-1	4 (%6,5)	-	-	25 (%49)	3	-	-
Ghrelin	10 (%16,3)	2	-	15 (%29,4)	1	1	-
CD117	8 (%13,1)	-	-	17 (%33,3)	3	-	-
HBME-1	3/26 (%11,5)	1/1	1/2	16/35 (%45,7)	1/4	0/2	0/1

NG-Nodüler guatr; HT-Hashimato Tiroiditi; FA-Follilüler adenom; PTK-Papiller tiroid karsinomu; FTK-Folliküler tiroid karsinomu; MTK-Medüller tiroid karsinomu; FLN-Folliküler lenfoma

4.2.2. Ameliyat Materyallerinde CK-19 Ekspresyonu

Nodüler guatr tanısı konan 61 hastanın 14'ünde (%22,9), folliküler adenomlu 2 hastanın 1'inde CK-19 ile boyanma saptanırken 2 Hashimato tiroiditi materyalinde boyanma olmadı. Papiller tiroid karsinomu tanısı konan 51 hastanın yaklaşık yarısı olan 25 hasta (%49,0) CK-19 ekspresyonu gösterirken diğer malign tiroid materyallerinde (FTK, MTK ve FLN) ekspresyon saptanmadı (Tablo 8).

4.2.3. Ameliyat Materyallerinde CITED-1 Ekspresyonu

Altmışbir NG'lı hastanın sadece 4'ünde (%6,5) CITED-1 boyanması görüldü. Bununla birlikte diğer benign lezyonlarda boyanma yoktu. Malign tiroid materyallerinden 51 PTK'da 25 (%49,0), 4 FTK'da 3 (%75) vaka bu boya ile pozitif boyandı. Diğer malign tanılarda (MTK ve FLN) boyanma saptanmadı (Tablo 8).

4.2.4. Ameliyat Materyallerinde Ghrelin Ekspresyonu

Ameliyatla konan benign tiroid lezyonu tanılarının çoğunluğunu oluşturan 61 NG'lının 10'unda (%16,3) ve Hashimato tiroiditi olan 2 hastanın ikisinde Ghrelin ile boyanma saptandı. Folliküler adenomlu hastalarda Ghrelin ile boyanma olmadı. Papiller tiroid karsinomu olan 51 hastanın 15'inde (%29,4), 4 FTK ve 4MTK'nun

her birinden sadece 1'inde (%25) kesitler Ghrelin ile boyandı. Folliküler lenfoma tanılı kesitte ise boyanma olmadı (Tablo 8).

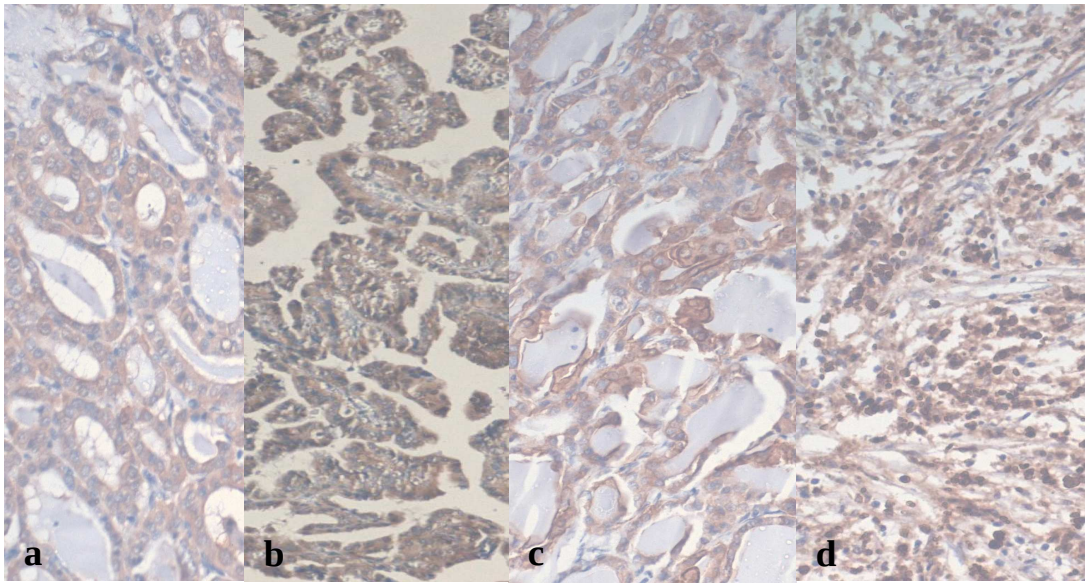

Şekil 4: Doku ve biyopsilerin belirteçlerle boyanma örnekleri: a. Dokuda Galectin-3 (x20), b. Dokuda HBME-1(x20), c. Dokuda CK-19(x40), d. Dokuda Galectin-3(x20).

4.2.5. Ameliyat Materyallerinde CD117 Ekspresyonu

CD117 belirteci, NG'lı 61 hastanın 8'ini (%13,1) boyarken Hashimato tiroiditi ve folliküler adenomda boyanmaya sebep olmadı. Yine aynı belirteç ile 51 PTK'lunun 17'sinde (%33,3), 4 FTK'lunun 3'ünde (%75) ekspresyon tespit edildi. MTK ve folliküler lenfomada boyanma olmadı (Tablo 8).

4.2.6. Ameliyat Materyallerinde HBME-1 Ekspresyonu

Teknik olumsuzluklar nedeniyle HBME-1 boyaması yapılabilen NG'lı 26 hastanın sadece 3'ünde (%11,5), 1 HT'li hastada ve 2 FA'lu hastanın 1'inde (%50) HBME-1 boyanması görüldü. Boyama yapılabilen 35 PTK'lu hastanın 16'sında (%45,7) 4 FTK'lunun 1'inde (%25) HBME-1 ekspresyon saptanırken 2 MTK'lunun ikisinde de boyanma olmadı. Folliküler lenfoma materyalinde de bu boya ile ekspresyon yoktu (Tablo 8).

4.3. AMELİYAT MATERYALLERİNDE VE TİİAB ÖRNEKLERİNDE İHK BELİRTEÇLERİN DUYARLILIĞI, ÖZGÜLLÜĞÜ, POZİTİF VE NEGATİF KESTİRİM DEĞERLERİ

Ameliyat sonrası konulan kesin tanılara dayanılarak, çalışılan belirteç ve belirteç kombinasyonlarının ameliyat materyallerindeki ve TİİAB ile alınan sitolojik örneklerdeki tanılar için gösterdikleri boyanma özelliklerine göre duyarlılık, özgüllük, pozitif ve negatif kestirim değerleri ve doğruluk değeri hesaplandı.

4.3.1 AMELİYAT MATERYALLERİNDE İHK BELİRTEÇLERİN DUYARLILIĞI VE ÖZGÜLLÜĞÜ

Ameliyat ile konulan tanılar göz önüne alınarak ameliyat materyallerinden alınan doku kesitlerinde belirteçlerin boyanma özelliklerine bakıldı. Bu özelliklerin benign ya da malign tiroid hastalıklarında hangi oranda duyarlılık, özgüllük, pozitif ve negatif kestirim değerleri gösterdikleri hesaplandı. Belirteçlerin hangi tekli ya da ikili-üçlü kombinasyonlar şeklinde çalışıldıklarında daha yüksek duyarlılık, özgüllük gösterdiği de hesaplandı.

Belirteçlerden CITED-1, tiroid dokusu kesitlerinde %46 ile en yüksek duyarlılığa ve %71 ile en yüksek doğruluk değerine sahipken Galectin-3 %95 ile en yüksek özgüllüğe ve %89 ile en yüksek pozitif kestirim değerine sahip bulundu. Malign tiroid hastalıklarında boyanma özelliğine bakılan diğer tekli belirteçlerden de beklenen yüksek duyarlılık ve özgüllük değerleri elde edilemedi (Tablo 9).

İkili antikor kombinasyonlarından en yüksek duyarlılığa sahip olanı %44 ile CITED-1 + HBME-1 kombinasyonu idi. En yüksek özgüllük (%100) ve pozitif kestirim değeri ise CD117 + HBME-1 kombinasyonunda görüldü. Doğruluk değeri en yüksek bulunan kombinasyon ise (%72) Galectin-3 + CITED-1 kombinasyonu idi (Tablo 10).

Üçlü antikor kombinasyonlarından ise en yüksek duyarlılık %41 ile Galectin-3 + CK-19 + HBME-1 kombinasyonunda saptandı. Üçlü antikor koekspresyonunun bakıldığı iki grupta (Galectin-3 + Ghrelin + CD117 ve CITED-1 + Ghrelin + CD117) özgüllük ve pozitif kestirim değeri %100 bulundu. En yüksek doğruluk değeri ise %72 ile Galectin-3 + CK-19 + CITED-1 kombinasyonunda görüldü (Tablo 11).

Tablo 9: Benign ya da malign tiroid doku örneklerinde İHK belirteçlerin tekli duyarlılık, özgüllük, PPV, NPV ve Doğruluk değerleri.

İHK Belirteçler		Negatif	Pozitif	Toplam	Birleşik Değerler	(%)
Galectin-3	Benign	62	3	65	Duyarlılık	0,41
	Malign	35	25	60	Özgüllük	0,95
Toplam		97	28		PPV	0,89
					NPV	0,63
					Doğruluk Değeri	0,69
CK-19	Benign	50	15	65	Duyarlılık	0,41
	Malign	35	25	60	Özgüllük	0,76
Toplam		85	40		PPV	0,62
					NPV	0,58
					Doğruluk Değeri	0,60
CITED-1	Benign	61	4	65	Duyarlılık	0,46
	Malign	32	28	60	Özgüllük	0,93
Toplam		93	32		PPV	0,87
					NPV	0,65
					Doğruluk Değeri	0,71
Ghrelin (GHR)	Benign	53	12	65	Duyarlılık	0,28
	Malign	43	17	60	Özgüllük	0,81
Toplam		96	29		PPV	0,58
					NPV	0,55
					Doğruluk Değeri	0,56
CD117	Benign	57	8	65	Duyarlılık	0,33
	Malign	40	20	60	Özgüllük	0,87
					PPV	0,71
					NPV	0,58
					Doğruluk Değeri	0,61
HBME-1	Benign	24	5	29	Duyarlılık	0,40
	Malign	25	17	42	Özgüllük	0,82
Toplam		49	22		PPV	0,77
					NPV	0,48
					Doğruluk Değeri	0,57

PPV-Pozitif kestirim değeri; NPV-Negatif kestirim değeri

Duyarlılık: Gerçek hastalar içinden testin hastaları belirleyebilme özelliğidir.

Özgüllük: Gerçek sağlamlar içinden testin sağlamları belirleyebilme özelliğidir.

Pozitif Kestirim Değeri: Test pozitif (hasta) sonucu verdiğinde, gerçekten hasta olma olasılığıdır.

Negatif Kestirim Değeri: Test negatif (sağlam) sonucu verdiğinde, olgunun gerçekten sağlıklı olma (hastalığın bulunmama) olasılığıdır.

Doğruluk Değeri: Bir sonucun gerçek değere ne kadar yaklaştığının ölçütüdür.

Tablo 10: Benign ya da malign tiroid doku örneklerinde ikili İHK belirteçlerin duyarlılık, özgüllük, PPV, NPV ve Doğruluk değerleri.

İHK Belirteçler		Negatif	Pozitif	Toplam	Birleşik Değerler	(%)
Gal-3 + HBME-1	Benign	23	1	24	Duyarlılık	0,41
	Malign	17	12	29	Özgüllük	0,95
Toplam		40	13		PPV	0,92
					NPV	0,57
					Doğruluk Değeri	0,66
Gal-3 + CK-19	Benign	49	2	51	Duyarlılık	0,38
	Malign	26	16	42	Özgüllük	0,96
Toplam		75	18		PPV	0,88
					NPV	0,65
					Doğruluk Değeri	0,69
Gal-3 + CITED-1	Benign	59	1	60	Duyarlılık	0,43
	Malign	29	22	51	Özgüllük	0,98
Toplam		88	23		PPV	0,95
					NPV	0,67
					Doğruluk Değeri	0,72
CITED-1 + HBME-1	Benign	23	1	24	Duyarlılık	0,44
	Malign	15	12	27	Özgüllük	0,95
Toplam		38	13		PPV	0,92
					NPV	0,60
					Doğruluk Değeri	0,68
CD117 + HBME-1	Benign	19	0	19	Duyarlılık	0,30
	Malign	18	8	26	Özgüllük	1,00
		37	8		PPV	1,00
					NPV	0,51
					Doğruluk Değeri	0,60
CK-19 + CITED-1	Benign	49	3	52	Duyarlılık	0,41
	Malign	23	16	39	Özgüllük	0,94
Toplam		72	19		PPV	0,84
					NPV	0,68
					Doğruluk Değeri	0,71

PPV-Pozitif kestirim değeri; NPV-Negatif kestirim değeri

Ekspresyonu bakılan antikor sayıları arttıkça yani tekli antikor ekspresyonundan ikili ve üçlü antikor koekspresyonlarına doğru özgüllüğün arttığı duyarlılığın ise azaldığı görüldü.

Ameliyat materyallerinde boyanan İHK belirteç ve/veya belirteç kombinasyonlarının boyanma özellikleri ile malign ya da benign tiroid hastalığı bulunmasını değerlendirmek için yapılan ikili lojistik regresyon analizinde anlamlı bir sonuç bulunamadı.

Tablo 11: Benign ya da malign tiroid doku örneklerinde üçlü İHK belirteçlerin duyarlılık, özgüllük, PPV, NPV ve Doğruluk değerleri.

İHK Belirteçler		Negatif	Pozitif	Toplam	Birleşik Değerler	(%)
Gal-3+CK-19+CITED-1	Benign	48	1	49	Duyarlılık	0,38
	Malign	22	14	36	Özgüllük	0,97
Toplam		70	15		PPV	0,93
					NPV	0,68
					Doğruluk Değeri	0,72
Gal-3 +GHR+ CD117	Benign	43	0	43	Duyarlılık	0,24
	Malign	25	8	33	Özgüllük	1,00
Toplam		68	8		PPV	1,00
					NPV	0,63
					Doğruluk Değeri	0,67
Gal-3 +CK-19+ HBME-1	Benign	20	1	21	Duyarlılık	0,41
	Malign	14	10	24	Özgüllük	0,95
Toplam		34	11		PPV	0,90
					NPV	0,58
					Doğruluk Değeri	0,66
CD117 +CITED-1+ GHR	Benign	43	0	43	Duyarlılık	0,24
	Malign	25	8	33	Özgüllük	1,00
Toplam		68	8		PPV	1,00
					NPV	0,63
					Doğruluk Değeri	0,67

PPV-Pozitif kestirim değeri; NPV-Negatif kestirim değeri

4.3.2. TİİAB ÖRNEKLERİNDE İHK BELİRTEÇLERİN DUYARLILIĞI VE ÖZGÜLLÜĞÜ

Çalışmada kullanılan İHK belirteçlerin, ameliyat sonrası konulan gerçek tanılar göz önüne alınarak, aynı nodülden alınmış biyopsi örneklerinde gösterdikleri boyanma özelliklerine bakılarak bu özelliklerin benign ya da malign tiroid hastalığı tanısının koyulmasında hangi oranda duyarlılık, özgüllük, pozitif ve negatif kestirim değerlerine sahip oldukları hesaplandı. Bu belirteçlerin tekli ya da ikili-üçlü kombinasyonlar şeklinde gösterdikleri boyanma özelliklerinin tiroid hastalığı tanısı konulmasında fayda sağlayıp sağlayamayacağı sorusuna yanıt arandı.

Galectin-3 TİİAB örneklerinde tek başına ekspresyonu açısından değerlendirildiğinde, diğer belirteçlere göre malign hastalıklarda duyarlılığı en yüksek olan (%56) belirteç olarak bulundu. Yine Galectin-3, çalışılan belirteçlerden

doğruluk değeri (%63) en yüksek olan idi. HBME-1 ise %89 ile en yüksek özgüllüğe ve %84 ile en yüksek pozitif kestirim değerine sahip belirteç idi (Tablo 12).

Tablo 12: Operasyon ile benign ya da malign lezyon tanısı konanların TİİAB örneklerinde İHK belirteçlerin tekli duyarlılık, özgüllük, PPV, NPV ve Doğruluk değerleri.

İHK Belirteçler			Negatif	Pozitif	Toplam	Birleşik Değerler	(%)
Galectin-3		Benign	45	20	65	Duyarlılık	0,56
		Malign	26	34	60	Özgüllük	0,69
	Toplam		71	54		PPV	0,62
						NPV	0,63
						Doğruluk Değeri	0,63
CK-19		Benign	43	22	65	Duyarlılık	0,50
		Malign	30	30	60	Özgüllük	0,66
	Toplam		73	52		PPV	0,57
						NPV	0,58
						Doğruluk Değeri	0,58
CITED-1		Benign	42	23	65	Duyarlılık	0,40
		Malign	36	24	60	Özgüllük	0,64
	Toplam		68	47		PPV	0,51
						NPV	0,53
						Doğruluk Değeri	0,52
Ghrelin		Benign	48	17	65	Duyarlılık	0,41
		Malign	35	25	60	Özgüllük	0,73
	Toplam		83	42		PPV	0,59
						NPV	0,57
						Doğruluk Değeri	0,58
CD117		Benign	47	18	65	Duyarlılık	0,38
		Malign	37	23	60	Özgüllük	0,72
	Toplam		84	41		PPV	0,56
						NPV	0,55
						Doğruluk Değeri	0,56
HBME-1		Benign	26	3	29	Duyarlılık	0,38
		Malign	26	16	42	Özgüllük	0,89
	Toplam		52	19		PPV	0,84
						NPV	0,50
						Doğruluk Değeri	0,59

PPV-Pozitif kestirim değeri; NPV-Negatif kestirim değeri

İkili antikor koekspresyonu açısından bakıldığında Galectin-3 + CK-19 kombinasyonunun duyarlılık oranı en yüksek (%55) bulundu. HBME-1 + CD117 koekpresyonu ise %100 özgüllük gösterdi. En yüksek doğruluk değeri ise %67 ile Galectin-3 + HBME-1 kombinasyonunda görüldü (Tablo 13).

Tablo 13: Operasyon ile benign ya da malign lezyon tanısı konanların TİİAB örneklerinde ikili İHK belirteçlerin duyarlılık, özgüllük, PPV, NPV ve Doğruluk değerleri.

İHK Belirteçler		Negatif	Pozitif	Toplam	Birleşik Değerler	(%)
Gal-3 + HBME-1	Benign	22	2	24	Duyarlılık	0,46
	Malign	15	13	28	Özgüllük	0,91
Toplam		37	15		PPV	0,86
					NPV	0,59
					Doğruluk Değeri	0,67
Gal-3 + CK-19	Benign	34	11	45	Duyarlılık	0,55
	Malign	16	20	36	Özgüllük	0,75
Toplam		50	31		PPV	0,64
					NPV	0,68
					Doğruluk Değeri	0,66
Gal-3 + CITED-1	Benign	31	9	40	Duyarlılık	0,47
	Malign	20	18	38	Özgüllük	0,77
Toplam		51	27		PPV	0,66
					NPV	0,60
					Doğruluk Değeri	0,62
HBME-1 + GHR	Benign	25	1	26	Duyarlılık	0,31
	Malign	20	9	29	Özgüllük	0,96
Toplam		45	10		PPV	0,90
					NPV	0,55
					Doğruluk Değeri	0,61
HBME-1 + CD117	Benign	17	0	17	Duyarlılık	0,34
	Malign	19	10	29	Özgüllük	1,00
		36	10		PPV	1,00
					NPV	0,47
					Doğruluk Değeri	0,58
CK-19 + CD117	Benign	33	8	41	Duyarlılık	0,39
	Malign	20	13	33	Özgüllük	0,80
Toplam		53	21		PPV	0,61
					NPV	0,62
					Doğruluk Değeri	0,62

PPV-Pozitif kestirim değeri; NPV-Negatif kestirim değeri

Üçlü antikor kombinasyonlarından en yüksek duyarlılığı (%48) gösteren grupta Galectin-3 + Ghrelin + CITED-1 bulunurken en yüksek özgüllük (%90), en yüksek pozitif kestirim değeri (%77) ve negatif kestirim değeri (%63) Galectin-3 + CK-19 + HBME-1 antikor kombinasyonunda bulundu. Doğruluk değeri en yüksek kombinasyon ise (%67) Galectin-3 + Ghrelin + CITED-1 kombinasyonu idi (Tablo 14).

Tablo 14: Operasyon ile benign ya da malign lezyon tanısı konanların TİİAB örneklerinde üçlü İHK belirteçlerin duyarlılık, özgüllük, PPV, NPV ve Doğruluk değerleri.

İHK Belirteçler		Negatif	Pozitif	Toplam	Birleşik Değerler	(%)
Gal-3 +CK-19+ HBME-1	Benign	19	2	21	Duyarlılık	0,38
	Malign	11	7	18	Özgüllük	0,90
Toplam		30	9		PPV	0,77
					NPV	0,63
					Doğruluk Değeri	0,66
Gal-3 +GHR+ CD117	Benign	25	3	28	Duyarlılık	0,39
	Malign	14	9	23	Özgüllük	0,89
Toplam		39	12		PPV	0,75
					NPV	0,65
					Doğruluk Değeri	0,66
Gal-3 +GHR+ CITED-1	Benign	26	5	31	Duyarlılık	0,48
	Malign	14	13	27	Özgüllük	0,83
Toplam		40	18		PPV	0,72
					NPV	0,65
					Doğruluk Değeri	0,67
CD117 +CITED-1+ GHR	Benign	27	4	31	Duyarlılık	0,31
	Malign	20	9	29	Özgüllük	0,87
Toplam		47	13		PPV	0,69
					NPV	0,57
					Doğruluk Değeri	0,60

PPV-Pozitif kestirim değeri; NPV-Negatif kestirim değeri

TİİAB materyallerinde boyanan İHK belirteç ve/veya belirteç kombinasyonlarının ikili lojistik regresyon analizinde boyanma özellikleri ile malign ya da benign tiroid hastalığı bulunması birlikte yorumlandığında sadece Galectin-3 boyanması ile istatistiksel olarak anlamlı sonuç bulundu ($p<0,004$, Odds oranı: 2,942, Güven aralığı (CI): 1,413-6,128). Buna göre TİİAB materyallerinin Galectin-3 ile yapılan İHK boyaması ile pozitif sonuç elde edilmesi durumunda, boyamada negatif elde edilmesi durumuna göre malignite olasılığı 2,94 kat (1/0,340) yüksek bulundu.

5. TARTIŞMA

Tiroid bezi insan organizmasındaki en büyük endokrin bezdir (12). Salgıladığı hormonlar metabolik hız üzerine etkisi büyük iki hormon olan T4 ve T3 ile kalsiyum metabolizmasında önemli işlevi olan kalsitonindir (15).

Tiroid hormonları hücre membranında bulunan Na-K-ATPaz'ın aktivitesini, ısı üretimini ve oksijen tüketimini artırırlar, dokuların büyümesinde ve farklılaşmasında, lipid metabolizmasının düzenlenmesinde, kardiyak kontraktilitenin artmasında ve karbonhidratların emilmesinde etkilidirler. Tiroid hormonları ve katekolaminlerin metabolik hız, kalp ve sinir sistemi üzerine etkileri de birbiriyle yakından ilişkilidir. Santral sinir sisteminin gelişmesi için gerekli olan tiroksinin insülin metabolizmasında önemli görevleri vardır. Vücudun insüline karşı duyarlılığını azaltırken ve insülin yıkımını hızlandırır (18).

Nodüler tiroid hastalığı klinik pratikte en sık karşılaşılan tiroid hastalığıdır. Erişkin popülasyonun yaklaşık %4-5'inin tiroidinde palpe edilebilir bir ya da daha fazla nodül vardır (1). Tiroid nodülü, tiroid hücrelerinin anormal fokal büyümesi sonucu tiroid bezinde oluşan ayrı bir lezyondur (31). Sıklıkla uygulanan tam bir fizik muayene sırasında fark edilir ve hastaların çoğunun bu nodülden haberi yoktur. Nodüller, yerleştikleri tiroid parankiminden palpasyonla ve/veya sonografik olarak ayrılabilirler. Bununla birlikte palpe edilebilen bazı lezyonlar radyolojik olarak belirgin olmayabilirler (30). Palpe edilemeyen nodüller ise ultrasonografi veya anatomik yapıyı gösterebilen başka yöntemlerle kolaylıkla saptanabilirler. Bu nodüllere rastlantısal olarak keşfedildiklerinden 'insidentaloma' denmektedir. Herhangi bir nodül palpe edilemeyen ve sadece diffüz tiroid büyümesi görülen

kişilerde USG ile bir nodül saptanma olasılığı %50'dir (56). Nodüllerin çoğunu benign lezyonlar çok az bir kısmını cerrahi müdahale gerektiren malign ya da şüpheli lezyonlar oluşturur. Ancak bütün dünyada ve özellikle ülkemizde nodül konusundaki yanlış değerlendirmelerden dolayı çok fazla gereksiz cerrahi uygulanmaktadır (2, 3, 106).

Uygun alınmış bir öykü ile nodül hakkında önemli ip uçları elde edilebilir. Hastanın cinsiyeti, yaşı, başına ya da boynuna daha önce radyasyon maruziyeti, nodülün büyüme hızı, varolan nodülün boyutunda değişiklik, ağrı, disfoni, öksürük ya da disfaji öyküde dikkat edilmesi gerekli noktalardır. Bahsi geçen öykü özellikleri bilinmeyen asemptomatik hastalar, aile hikayesi özellikleri ile tiroid kanseri riskinde artışa sahip olabilirler (11). Tiroid nodülü ile birlikte ailesinde MTK, paratiroid hiperplazisi veya feokromositoma gibi sık görülmeyen hastalıkların bulunması, hastada genetik testlerle RET protoonkogen mutasyonu aranmasını gerektirmektedir. Bu testlerle MEN II ve ailesel MTK vakalarının çoğunluğu yakalanabilmektedir (39, 46). Dikkatlice alınmış öyküden sonraki adım, ayrıntılı bir baş-boyun muayenesi olmalıdır. Sert, fikse veya palpasyonla sınırları net belirlenemeyen nodül olması, birlikte servikal lenfadenopati bulunması ise ileri araştırmayı gerektiren karsinoma, invazyon ve maligniteyi destekler bulgulardır (11).

Sadece öykü ve fizik muayene ile bile nodülün malignite şüphe derecesi düşük, orta ya da yüksek olarak belirlenebilir. Sonraki adım, tiroid nodülü olanlarda en uygun test olan TSH seviyesinin ölçümüdür. Düşük TSH bulunanlarda sintigrafi yapılması uygundur. Nodüllü hastaların çoğu ötiroid (TSH normal seviyelerde) olmakla birlikte bu hastalarda da yüksek TSH bulunanlarki gibi tanısal ultrasonografi yapılması gereklidir (10). Eğer tanısal USG'de nodül yok ise normal TSH seviyesi olanlara herhangi bir girişime gerek yokken TSH seviyesi yüksek olanlarda hipotiroidi tedavi edilmelidir. USG'de nodül varsa sonraki adım TİİAB olmalıdır. TİİAB sonuçlarına göre seçilecek tedavi yöntemi belirlenir.

Multipl tiroid nodülleri olanların da soliter nodülü olanlara yakın oranda malign olma riski mevcuttur (61, 86). Yapılan USG'de sonografik görünümü şüpheli, 1 cm'den büyük iki ya da daha fazla nodülün varlığında TİİAB tercih edilmelidir. Şüpheli görünmeyen, birleşme eğilimindeki nodüllerde malignite ihtimali düşük olduğundan en büyük nodülün TİİAB ile değerlendirilmesi ve diğerlerinin seri sonografik takibi uygun yaklaşımdır (10).

1 cm'den küçük nodüller için TİİAB önerilmese de mikrokalsifikasyonların olduğu, solid ve hipoekoik nodüllerde papiller tiroid kanseri olma ihtimali unutulmamalıdır. Özellikle 5 mm'den büyük nodülü ve muayene ya da görüntüleme yöntemi ile tespit edilmiş anormal lenf nodları olan hastaların malignite açısından daha riskli oldukları kabul edilir (81, 82). Bu nedenle hastada şüpheli görünüme sahip 1 cm'den küçük nodül tespit edildiğinde, boyun lenf nodlarının sonografik görüntülenmesi yapılmalıdır. Lenf nodunun varlığı, nodülden TİİAB yapılması konusunda yönlendirici olabilir. 1 cm'den küçük nodülü olduğu halde malignite ihtimalinin artmış olduğu düşünülüp TİİAB önerilen hasta grubunun özellikleri; aile hikayesinde PTK olması (83), çocukluk çağında eksternal ışın tedavisi uygulanması (84), çocukluk ya da adölesan çağında radyasyona maruz kalınması (85), tiroid kanseri tanısıyla daha önce hemitiroidektomi uygulanması ve ^{18}FDG-PET- pozitif nodüle sahip olunmasıdır.

Tiroid nodüllerinde cerrahi müdahale kararı verilirken hastadan alınan klinik bilgi, nodülün sonografik özellikleri, sintigrafik davranışı ve TİİAB tanısı birlikte değerlendirilmelidir. Bunlar içerisinde TİİAB, cerrahi uygulanacak hastaların belirlenmesinde en etkili, güvenli ve kolay yöntem olarak öne çıkmaktadır (4). Basit, ucuz ve pratik iken önemli bir yan etkisi de bulunmamaktadır. Yıllardır kullanılan bu yöntemle tiroid nodüllerine yönelik cerrahi girişimin azaldığı, cerrahi örneklerde kanser teşhisi konma oranının ise arttığı bilinmektedir (5, 6). TİİAB'nin nodüllerin değerlendirilmesinde ve doğru tanının konulmasında seçilmesi gereken yöntem olduğu konusunda bütün dünyada ve bu işle uğraşan hekimler arasında (endokrinolog, genel cerrah, kulak-burun-boğaz hastalıkları uzmanı, tiroid cerrahı) fikir birliği vardır.

Malign sitolojik tanı, güvenilir bir sitopatolog tarafından konulmalıdır (78). En sık rastlanan malign lezyon papiller tiroid karsinomudur. Benign sitoloji, TİİAB sonuçlarının yaklaşık %70'ini oluştururken kolloid nodül, bu sitoloji grubunda en sık rastlanan tanıdır (1, 31, 78). Normal tiroid, benign nodül, multinodüler guatr ya da makrofolliküler adenomanın sitolojik değerlendirilmesiyle bu tanı konmaktadır. Şüpheli ya da diğer adıyla belirsiz sitoloji, kesin sitolojik tanının konulamadığı örnekleri tanımlarken kullanılmaktadır (78, 88). TİİAB ile folliküler neoplazi ve Hürtle hücreli neoplazileri, bu türlerin kanserlerinden ayırmak zor olabilmektedir. Şüpheli kategorisindeki bu vakaların kesin tanılarının konulabilmesi için çalışmamızda da olduğu gibi cerrahi seçenek sunulmalıdır. TİİAB sonucu

nondiagnostik gelen hastalarda ikinci TİİAB'nin USG eşliğinde yapılması, eğer bu da nondiagnostik gelirse takibin sonlandırılması ya da nodülü diğer özellikleriyle birlikte değerlendirerek cerrahi önerilmesi gerektiği belirtilmektedir (10). Çalışmamızda 7 NDA'lunun ameliyat sonrası tanılarına bakıldığında 7 hastanın 4'ünün PTK, 3'ünün ise NG olduğu görüldü. Bu tespit NDA olanlara yaklaşımda, cerrahinin mutlaka düşünülmesi gereken seçenek olduğunu destekleyen bir bulgu olarak yorumlandı.

Yapılmış değişik çalışmaların sonuçları TİİAB'nin duyarlılığının %65-98 (ortalama %83), özgüllüğünün ise %72-100 (ortalama %92) gibi çok geniş bir aralıkta değiştiğini göstermiştir (11). Çalışmamızda TİİAB'nin duyarlılığı %76, özgüllüğü %88, pozitif kestirim değeri %84, negatif kestirim değeri %80 bulundu. Bu değerler hesaplanırken ameliyat sonrası 7'si malign tanı alan 11 folliküler lezyon, malign gruba dahil edildiler. Çünkü ameliyat sonrası kesin tanısı konulana dek lezyona malign lezyon gibi davranılması önerilmektedir (37). Bu değerler literatürde TİİAB'nin duyarlılığı, özgüllüğü ve pozitif kestirim değeri açısından yapılmış çalışmaların ortalama değerlerine yakın ancak biraz düşük değerlerdir (11). Duyarlılığın düşük bulunmasında öne çıkabilecek etkenlerin; TİİAB'lerinin bir kısmının nodül palpasyonu ile yapılması, yeterli sitolojik örnek elde edilmemesi, örneklerin uygun şekilde yayılarak patoloji laboratuarına en kısa sürede ulaştırılması ve bu örneklerin patoloji laboratuarında titizlikle incelenmesi basamaklarında meydana gelebilecek aksamalar olabileceğini düşündük. Bu olası aksaklıkların önlenmesi (TİİAB'nin USG eşliğinde yapılması, alınan örneğin hasta başında yeterlilik açısından değerlendirilmesi) yanlış negatif ve yanlış pozitif sonuçların azaltılmasını, duyarlılık ve özgüllüğün artırılmasını sağlayabilir. TİİAB yapılırken servikal lenf nodlarının değerlendirilmesi de tiroid kanserinin tanısına katkıda bulunabilir. Tiroid malignitesi metastazı olabileceği düşünülen lenf nodu olan hastalarda, bu lenf nodundan alınan örnekten tiroglobülin seviyesi ölçümü yol gösterici olabilmektedir (1). Ayrıca sitolojik örneklerin değerlendirilmesi için geliştirilmiş sıvılar, ThinPrep® gibi yöntemler, alınan örneğin hücre bloğu veya immünohistokimyasal yöntemler ile çalışılmasına imkan sağlamasıyla tanıda faydalı olabilmektedir. TİİAB'nin ultrasonografi kılavuzluğunda yapılmasının da işlemin doğruluğuna çok önemli katkı sağladığı kabul edilmektedir (4, 10).

Nodüler tiroid hastalıkları kadınlarda erkeklere oranla daha sık görülmektedir (138). Amerika'da palpe edilebilen tiroid nodülleri prevalansının erişkin

popülasyonda %4, kadın/erkek oranının 4/1 olduğu bildirilmektedir (22). Çalışmamızda hastalarımızın 32'si erkek, 93'ü kadın olup kadın/erkek oranı yaklaşık 3/1 bulundu. Elde edilen sonuç literatür ile uyumlu olarak değerlendirildi.

TİİAB'ndeki tanılara göre benign tiroid lezyonlarının çoğunu NG (62/68), malign lezyonların çoğunu ise PTK (36/39) oluşturdu. Ameliyat olan 7 nondiagnostik aspirasyonlunun ameliyat sonrası 4'ü PTK, 3'ü ise NG tanısı aldı. Oranların birbirine yakın olması klinikte TİİAB sonucu nondiagnostik aspirasyon gelen hastaların benign olarak görülmemesi, mutlaka diğer risk faktörleri açısından değerlendirilmesi gerekliliğine işaret etmektedir. Eğer ilk yapılan TİİAB nondiagnostik olarak gelirse, bir sonraki biyopsinin USG eşliğinde alınması önerilir (34). Tüm bu önerilere ve girişimlere rağmen nodüllerin %7'sinden fazlasında sitolojik sonuç elde edilemeyebilir ve operasyon sonucu malign olarak tespit edilebilir (99). Yeni kılavuzlar da, sitolojik değerlendirilmesi NDA gelen nodül solid ise, cerrahi seçeneğin daha öncelikli olarak düşünülmesi gerektiğini bildirmektedirler. Tekrarlanan biyopsilerde nondiagnostik olan soliter nodüllerin malignite oranı tam olarak bilinmese de muhtemelen %5-10'a yakın olduğu düşünülmektedir (99, 100). Folliküler lezyonu olan hastaların ise net olarak ancak operasyon sonrası değerlendirilebileceği hatırlanmalıdır.

TİİAB'nin yıllar içinde kullanımının artması, nodüller dolayısıyla uygulanan cerrahi girişimi %50 oranında azaltırken ameliyat materyalinde kanser bulma oranını 3 kat arttırmıştır (4). Biyopsinin doğasından kaynaklanan sebeplerle birlikte, tiroid lezyonuna doğru tanı konulmasında halen çeşitli kısıtlılıklar yaşanabilmektedir. Bu zorluklardan belki de en sık karşılaşılanı, folliküler adenomları malign folliküler kanserlerden ayırmanın vasküler ve/veya kapsüler invazyonun olup olmamasına çok sıkı şekilde bağımlı olmasıdır (4, 6). Tiroid patolojisinde karşılaşılan bir diğer önemli zorluk özellikle folliküler yapı ve nükleer düzensizliklere dayanarak, benign lezyonlar olan adenomları karsinomlardan ayırt etmede yaşanmaktadır (9, 106). Benign ve malign lezyonların ayrımı gerçekten önem taşımaktadır. TİİAB'ne göre operasyona verilen hastaların çoğunun benign sonuçlanması, gereksiz cerrahi girişimden kaçınılması gerekliliğini destekleyen bir bulgudur (104).

TİİAB'nde yaşanan tüm bu kısıtlılıklar, dikkatlerin moleküler ve immünohistokimyasal tanı yöntemlerine kaymasına sebep olmuştur. Malign özelliği olmayan tiroid lezyonlarının, malign lezyonlardan ayrılabilmesi ile hastaların gereksiz cerrahi girişimden korunabileceği düşünülerek immünohistokimyasal

belirteçler ile çeşitli çalışmalar yapılmıştır (2, 7, 9, 106, 118). Bu yöntemlerin kullanılmasının folliküler adenom ya da adenomatöz kolloid nodül gibi benign lezyonlardan folliküler karsinomayı, papiller karsinomun folliküler varyantından folliküler kanseri ayırmada faydalı olabileceği düşünülmüştür. Hatta seçilmiş belirteçlerden oluşan panellerin özellikle şüpheli-riskli tiroid lezyonlarında çalışılması önerilmiştir (118, 128). Ancak bu öneri önemli tiroid kılavuzlarında daha ileriki dönemlerde, seçilmiş belirteç kombinasyonlarının TİİAB ile sadece şüpheli-belirsiz tiroid lezyonu tanısı konan hastalarda çalışılmasının, bu hastalara yaklaşımın belirlenmesinde faydalı olabileceği şeklinde yer bulmuştur (10, 11). İmmünohisto-kimyasal belirteçlerin tiroid lezyonlarının benign ya da malign oluşunu belirlemede kullanımı ise güncel kılavuzlarda henüz yer almamaktadır. Bu konuda birçok çalışma devam etmektedir.

Çalışmamızda TİİAB materyallerinde ya da tiroid kanserlerinde sık çalışılan immünohistokimyasal belirteçler olan Galectin-3, HBME-1, CK-19'un yanında, son zamanlarda başka tümörlerde çalışılan ancak bu belirteçler ile tiroid lezyonlarında yapılmış çok az sayıda çalışma olan CITED-1, Ghrelin ve CD117 belirteçleri kullanıldı. Adı geçen belirteçlerin ameliyat sonrası elde edilen histopatolojik tanılar altın standart olarak kabul edilerek hem ameliyat materyallerinde hem de TİİAB ile alınan materyallerde boyanma özelliklerine bakıldı. Duyarlılık, özgüllük, pozitif ve negatif kestirim değerleri ile doğruluk değeri hesaplandı. Bunlara göre TİİAB materyallerindeki boyanma özelliklerinin malignite açısından belirleyici olup olamayacağının saptanması hedeflendi.

Galectin-3 fizyolojik olarak makrofajlar, endotel hücreleri ve birkaç epitelyal hücre (kolon, meme, böbrek) tarafından sentezlenen beta-galaktozidaz bağlayan lektin ailesinin bir üyesidir. Bu geniş dağılım alanıyla paralel olarak özellikle hücrelerarası ve hücre-matriks arası etkileşimde, hücre büyümesi, neoplastik dönüşüm, metastaz, hücre-siklusu düzenlenmesi, apopitozis, hücre hasarlanması ve tamiri işlemlerinde rol oynamaktadır (113). İkibinli yılların başında yapılmış bir çalışmada çok çeşitli kanserlerde (meme, gastrointestinal, akciğer, over, melanoma ve Nonhodgkin lenfoma), serum Galectin-3 seviyesinin normal bireylerle karşılaştırıldığında belirgin yüksek olduğu saptanmıştır (115). Bu proteinin sentezinin tiroid karsinomlarının hem histolojik hem de sitolojik örneklerinde arttığı çeşitli çalışmalarda gösterilmiştir (111-114). Belirteç olarak tiroid kanserlerinde, özellikle de PTK'da yüksek duyarlılık ve özgüllük gösterdiği kabul görmektedir (7,

9, 112, 113, 139). Galectin-3, Bartolazzi ve ark. tarafından TİİAB şüpheli olan hastaların cerrahi materyallerinde ve TİİAB ile alınmış hücre bloğu örneklerinde ekspresyon özelliklerine bakan, prospektif, geniş ve çok merkezli bir çalışmada kullanılmıştır (136). Çalışmada 465 TİİAB örneğinin 331'inde (%71) Galectin-3 ekspresyonu görülmezken bu 331 nodülün 280'inde (%84) cerrahi sonrası tanı benign tiroid lezyonu olarak konulmuştur. Ameliyat sonrası tanılar ile ameliyat öncesi alınan hücre bloklarında ve ameliyat materyallerinde Galectin-3'ün boyanma özelliklerine bakıldığında bu belirtecin duyarlılığı %78, özgüllüğü %93 bulunmuştur. Çalışma Galectin-3 ekspresyonunun olmadığı, hastaların %71 gibi önemli bir kısmını gereksiz tiroid cerrahisinden koruduğu sonucuna varılmıştır (136). Saleh ve ark. tarafından, ameliyat ile tanı konmuş 44 benign ve 27 malign tiroid lezyonuna sahip hastaların, TİİAB ile daha önce hazırlanmış hücre bloklarından alınan kesitlerde Galectin-3, CK-19, HBME-1 ve Ret onkoproteini ekspresyonuna bakılmış. Bu çalışmada Galectin-3, tiroid maligniteleri açısından en duyarlı (%92) ve en özgül (%77) belirteç olarak bulunmuştur (4).

Galectin-3, tiroid kanseri tanısında dikkat çeken en iyi çalışılmış moleküler belirteç adayı olarak değerlendirilmektedir. Çalışmamızda Galectin-3'ün ameliyat materyallerinde malignite açısından duyarlılığı %41 iken aynı materyallerde en yüksek özgüllük ve pozitif kestirim değerinin (sırasıyla %95 ve %89) Galectin-3'e ait olduğu görüldü. TİİAB örneklerinde malignite duyarlılığı %56, doğruluk değeri %63 ile en yüksek olan belirteç Galectin-3 idi. Literatürde bu belirtecin özellikle tiroid malignitelerinde yüksek miktarda sentezlendiğine işaret edilmektedir. Her ne kadar duyarlılık oranı beklendiğinden düşük bulunmuş olsa da çalışmamızda TİİAB materyalinde Galectin-3 ekspresyonunun gösterilmesinin istatistiksel olarak anlamlı olarak ($p<0,004$), tiroid nodülünün malign olma ihtimalini 2,94 kat arttırdığı bulunmuştur. Tiroid nodülü olup TİİAB yapılması planlanan hastalardan biyopsi yapılırken sıvı bazlı sitoloji sıvısına da aynı seansta örnek alınabilir. Bu sıvıdan hazırlanan sitoloji preparatında Galectin-3'ün ekspresyonu bakılabilir. Belirteç ekspresyonunun güçlü bulunması durumunda nodülün malign olma ihtimalinin daha yüksek olduğu düşünülüp bir sonraki tedavi seçeneğine yönlendirmesine katkı sağlayabilir.

Birçok üyesi olan sitokeratin ailesinin en küçük üyesi CK-19'dur. Bu keratinler normal ve hiperplastik folliküler hücrelerde, kronik tiroditlerdeki folliküler hücrelerde ve tüm tümör tiplerinde bulunur. CK-19 ile yapılmış çalışmalarda İHK

boyanmanın papiller tiroid karsinomu folliküler varyantını, folliküler benign ve malign tümörlerden ayırmada yardımcı olabileceğini göstermiştir (119, 132). Sohoo ve ark. tarafından yapılmış bir çalışmada ise folliküler adenomda papiller tiroid karsinomunda olduğu kadar CK-19 ekspresyonu saptanmıştır. Bu çalışmalar, folliküler adenomlarda gösterilen fokal zayıf pozitif CK-19 boyanmasını desteklediği gibi papiller tiroid karsinomu tanısı konurken bu belirtecin pozitifliğinin her zaman yol gösterici olamayabileceğini de göstermektedir (133). Beesley ve ark.'nın yaptığı bir çalışmada ise çalışmaya alınan 26 papiller karsinomunun hepsinde CK-19 ekspresyonu saptanabilmiştir. Benign tiroid lezyonları olan folliküler adenom ve multinodüler guatr materyallerinde ise CK-19 ekspresyonu az oranda (20 folliküler adenomlunun 4'ünde, 8 multinodüler guatrlının 2'sinde) tespit edilmiştir. Aynı çalışmada kullanılan Galectin-3 ise 26 papiller karsinomlunun 22'sinde, 12 folliküler karsinomlunun tamamında ve 2 medüller karsinomlunun birinde ekspresyon göstermiştir. Benign lezyon kabul edilen 20 folliküler adenomlunun 2'si ve 8 multinodüler guatrlının 3'ünde Galectin-3 boyanması saptanmıştır. Bu çalışma ile hem CK-19'un hem de Galectin-3'ün, tiroid lezyonu olanların histopatolojik tanısına yardımcı tetkikler olarak kullanılabileceğini göstermektedir (139). Buna karşılık bazı çalışmalarda CK-19'un benign lezyonlar ile normal tiroid dokularında da yüksek ekspresyon gösterdiği ve bu antikorun PTK ayırımında kullanılamayacağı da bildirilmektedir (140). Çalışmamızda ameliyat materyallerinde malignite belirleme açısından CK-19'un duyarlılığı %41, özgüllüğü %76 bulundu. TİİAB materyallerinde ise duyarlılığı %50 ile Galectin-3'ten sonra en duyarlı belirteçti. Elde edilen değerler CK-19'un hem malign hem de benign tiroid lezyonlarında pozitif tespit edilebileceğini destekler bulunmuştur.

CITED-1 papiller tiroid kanserlerinde HBME-1, Galectin-3 ve CK-19 ile birlikte gen ekspresyonunun arttığı gösterilen, sınırlı sayıda olmakla birlikte ayırıcı tanı belirteci olabileceğini destekleyen çalışmalar olan bir proteindir. Yapılmış çalışmalarda benign tiroid lezyonları ile papiller tiroid kanserinin ayırımında bu proteinin kullanımının umut verici olabileceğini göstermiştir (9, 129, 130). Nasr ve ark.'nın yaptığı bir çalışmada CITED-1'in 36 PTK'unun tamamında, 31 benign tiroid lezyonunun ise 30'unda ekspresyon gösterdiği saptanmıştır. Çalışmada kullanılan CITED-1 antikorunun, diğer çalışmalarda kullanılan antikordan farklı olmasının bu sonuca yol açmış olabileceği belirtilmiştir (141). Bizim çalışmamızda da aynı antikor kullanılmasına karşılık ameliyat materyallerinde duyarlılığı en yüksek belirteç (%46)

CITED-1 bulundu. Aynı belirtecin TİİAB materyallerinde malignite duyarlılığı ise %40'larda kaldı.

Ghrelin, iştah artırıcı etki gösteren gastrik mukoza kökenli bir peptiddir (122). Daha çok gastrik fundusta ve oksintik bezlerdeki nöroendokrin hücrelerde daha az miktarlarda hipotalamus, hipofiz, plasenta, over, testis, böbrek, tükrük bezleri, meme, lenfosit, pankreatik adacık hücreleri ve adrenokortikal hücrelerden üretilir. Yapılmış bazı çalışmalar, tiroid fonksiyonları ve Ghrelin arasındaki ilişkinin önemli olabileceğini göstermiştir. Hipertiroidizmde gastrik Ghrelin gen ekspresyonu azalırken hipotiroidi durumunda artmış bulunmuştur (125, 126). Hem medüller hem de papiller ve folliküler tiroid kanserleri ile Ghrelin arasındaki ilişki, bu kanserlerde yoğun ve diffüz immün boyanma şeklinde olmuştur (127). Ancak bunun tersine bir çalışmada PTK dokularında radyoimmunassay yöntemi ile Ghrelin ekspresyonunun çok az miktarda olduğu gösterilmiştir (142). Çalışmamızda ameliyat materyallerinde Ghrelin ekspresyonunun duyarlılığı %28, özgüllüğü %81 bulunurken TİİAB materyallerinde duyarlılığı %41, özgüllüğü %73 bulundu. Bulduğumuz duyarlılık düzeylerinin düşüklüğü, malign tiroid hastalıklarında bu proteinin sentezinin arttığını destekler görünmemektedir.

CD117, C-kit reseptör ya da KIT olarak da isimlendirilen, hücre proliferasyonunu, apopitozisi, kemotaksisi ve adezyonu düzenleyen sinyal iletim sistemini başlatan bir tirozin kinazdır. Hücrenin yaşaması, büyümesi ve farklılaşmasını düzenleyen hücre içi sinyal iletimi başlatan CD117, bir proto-onkogendir. Bu gende oluşmuş mutasyonların seminomlara, lösemilere ve gastrointestinal stromal tümörlere neden olduğu bilinmektedir. Normal ya da neoplastik tiroid dokularında CD117 ekspresyonu değerlendiren çalışma sayısı çok az olmakla birlikte ülkemizden yapılmış bir çalışmada CD117 ile boyanma skorlarının tiroid neoplazisi ve inflamasyonu olan grupta, reaktif ve normal tiroidi olan gruptan yüksek olduğu gösterilmiştir (135). Yine aynı çalışmada boyanma özelliği ile papiller karsinomanın folliküler adenomadan ayrılabildiği ancak folliküler karsinoma ile farklı boyanmadığı saptanmıştır. Bulgular en azından benign - malign tiroid lezyonlarının ayırımında bu immünohistokimyasal belirtecin kullanılabileceğini destekler görünmekle birlikte çalışmamızda elde edilen bulgular bu görüşü desteklememektedir. Ameliyat materyallerinde malignite açısından CD117 ekspresyonu değerlendirildiğinde duyarlılığın ancak %33'lerde kaldığı, özgüllüğün ise %87 gibi kabul edilebilir yükseklikte olduğu saptandı. TİİAB örneklerinde ise

CD117 ekspresyonunun duyarlılığı %38, özgüllüğü %72 bulundu. Bu sonuçlar, CD117'nin tiroid lezyonlarında gösterdiği özeliklerin tam anlamıyla tespiti için daha fazla çalışma yapılması gerektiğini göstermektedir.

HBME-1, mikrovillus yüzeyi ve mezotelioma hücrelerine karşı geliştirilmiş monoklonal bir antikor olup yapılmış çeşitli çalışmalarda bu antikorun özellikle papiller tiroid kanserinde olmak üzere (117-119) iyi diferansiye tiroid karsinomlarında immünreaktif olduğunu (120), benign tiroid lezyonlarında ise genellikle negatif olduğunu göstermiştir. Yapılmış çalışmalarda Galectin-3, CK-19, CITED-1 gibi diğer immünohistokimyasal belirteçlerle birlikte çalışılmış olmasına rağmen nodüler guatr ve foliküler adenom gibi benign tiroid lezyonlarının sınırlı HBME-1 aktivitesi gösterdiği, her iki tip differansiye tiroid kanserinin ise güçlü pozitiflik gösterdiği saptanmıştır (121). Farklı çalışmalarda HBME-1'in duyarlılığı değişiklik göstermesine karşılık bazı çalışmalarda PTK ya da FTK'lularda en özgül belirteç olarak dikkat çekmektedir (7, 118). Barut ve ark.'nın yaptığı 393 benign, 65 malign toplam 438 ameliyat materyalinin Galectin-3, HBME-1 ve CK-19 belirteçleri ile değerlendirilmesine dayalı çalışmada HBME-1, bu belirteçler içinde özgüllüğü en yüksek (%99,7) belirteç olarak bulunmuştur (143). Saleh ve ark.'nın yaptığı bir diğer çalışmada HBME-1'in tiroid malignitelerini benignlerden ayırma açısından duyarlılığı %88, özgüllüğü %72 bulunmuştur (4). Çalışmamızda teknik olumsuzluklardan dolayı ameliyat materyallerinin ve TİİAB örneklerinin 71/125'i, HBME-1 belirteci ile boyanabildi. Ameliyat materyallerinde bu belirtecin malignite açısından duyarlılığı %40, özgüllüğü %82 hesaplanırken TİİAB örneklerinde duyarlılığı %38, özgüllüğü %89 bulundu. TİİAB örneklerinde tek başına en yüksek seçicilik bu belirteçteydi. Çalışmaya alınan tüm ameliyat ve TİİAB örnekleri eğer HBME-1 belirteci ile boyanabilseydi, özgüllük gücünü koruyarak duyarlılık gücünü artırması beklenebilirdi.

Volante ve ark.'nın yayınladıkları çalışmada, Galectin-3'ün tiroid malignitelerinde yüksek duyarlılık gösterdiğini ancak özgüllüğünün düşük olduğu, tiroid malignitelerinin tanısal doğruluğunun artırılması için bu belirtecin yardımcı bir kaç İHK belirteçle birlikte çalışılabileceği, bu belirteç adaylarının en uygunlarının ise CK-19 ve HBME-1 olabileceği belirtilmektedir (144). Çalışmamızda adı geçen belirteçlerin yanında, daha önce bu tip bir panele alınması önerilmemiş olan ikili ya da üçlü İHK kombinasyonlarının tiroid malignitelerine tanısal yaklaşımda faydalı olup olamayacağını araştırdık. Ameliyat materyallerinde ikili belirteç kombinasyon-

larından malignite açısından en yüksek duyarlılığa %44 ile CITED1 + HBME-1, en yüksek özgüllük ve pozitif kestirim değerine ise %100 ile CD117 + HBME-1 kombinasyonları sahip bulundu. TİİAB örneklerinde malignite tanısı açısından en yüksek duyarlılığa sahip ikili belirteç kombinasyonu %55 ile Galectin-3 + CK-19 olurken özgüllük ve pozitif kestirim değeri en yüksek ikili belirteç, ameliyat materyallerindeki özelliklerine benzer şekilde %100 ile CD117 + HBME-1 kombinasyonu oldu.

Galectin-3'ün tek başına (%56) TİİAB örneklerindeki duyarlılığına yakın (%55) ancak ondan daha özgül bulunan Galectin-3 + CK-19 kombinasyonunun tiroid malignitesinin belirlenmesinde yardımcı test olarak kullanılmasının faydalı olabileceğini düşündük.

Hem ameliyat hem de TİİAB materyallerinde çalışılan üçlü İHK belirteç kombinasyonları değerlendirildiğinde hiçbir üçlü kombinasyonda elde edilen duyarlılığın Galectin-3 + CK-19 kombinasyondaki kadar olmadığı dikkat çekiciydi. Ekspresyonu bakılan antikor sayıları arttıkça yani tekli antikor ekspresyonundan ikili ve üçlü antikor koekspresyonlarına doğru özgüllüğün arttığı duyarlılığın ise azaldığı görüldü. Bu durumu sadece tanı koyulmasında zorlanılan vakaların olduğu durumlarda diğer belirteçlerden yardım alınabileceği şeklinde yorumladık.

Sonuç olarak şüpheli ya da malign tiroid nodülü olup ameliyata verilen 125 vaka değerlendirildiğinde, çalışılan immünohistokimyasal belirteçlerden sadece Galectin-3'ün TİİAB materyallerinde malignite tespitinde istatistiksel olarak anlamlı ekspresyon gösterdiği bulunmuş olup çalışılanlardan tek başına kullanılabilecek belirtecin Galectin-3 olduğu sonucuna varılmıştır. Daha geniş hasta sayısı ile yapılacak çalışmalar, tiroid nodüllerinin ameliyat öncesi malignite tespitinde immünohistokimyasal belirteçlerin kullanımı konusuna ışık tutacaktır.

6.SONUÇLAR

1. TİİAB, tiroid nodüllerinin değerlendirilmesinde kullanılabilecek en değerli tetkiklerdendir.
2. TİİAB'nin duyarlılığının ve özgüllüğünün arttırılması için ultrasonografi eşliğinde yapılması, örneğin hasta başında yeterlilik açısından değerlendirilmesi, örneklerin uygun şekilde yayılarak patoloji laboratuarına ulaştırılması ve laboratuarda deneyimli sitopatolog tarafından değerlendirilmesi gereklidir.
3. TİİAB ile nodülün benign-malign ayırımında güçlükler yaşandığında tekli ve ikili immunohistokimyasal belirteçlerden yararlanılabilir. Bunların arasında en sık çalışma yapılanlar Galectin-3, CK-19, HBME-1 ve CITED-1'dir. Çalışmamızda bunlara ek olarak CD117 ve Ghrelin'in boyanma özellikleri değerlendirilmiştir.
4. Galectin-3, tiroid nodüllerinde malignite duyarlılığı açısından diğer belirteçlerden anlamlı bulunmuştur ($p<0.004$). Bu belirtecin pozitif boyandığı biyopsi örneğinin malign olma ihtimali, negatif boyanmasına göre 2,94 kat fazladır.
5. İkili belirteçlerden en duyarlı olan kombinasyon ise Galectin-3 + CK-19 olarak bulunmuştur. Seçiciliği sadece Galectin-3'e göre yüksek olduğundan tanıda zorlanılan vakalarda bu iki belirtecin boyanma özelliği birlikte değerlendirilebilir.

KAYNAKLAR

1. Pacini F, DeGroot LJ. Thyroid neoplasia. In: Degroot LJ, Jameson JL (eds), DeGroot Jameson Endocrinology (5th ed) Saunders Elsevier Press, Philadelphia 2006, pp:2147-2180.
2. Wiseman SM, Melck A, Masoudi H, et al. Molecular phenotyping of thyroid tumors identifies a marker panel for differentiated thyroid cancer diagnosis. Ann Surg Oncol 2008;1528:11–26.
3. Castro R, Gharib H. Continuing controversies in the management of thyroid nodules. Ann Intern Med 2005;142:926–31.
4. Saleh HA, Feng J, Tabassum F. Differential expression of galectin-3, CK19, HBME1, and Ret oncoprotein in the diagnosis of thyroid neoplasms by fine needle aspiration biopsy. Cytojournal 2009;18:6-18.
5. Nguyen GK, Lee MW, Ginsberg J, et al. Fine-needle aspiration of the thyroid: an overview. Cytojournal 2005;2:12.
6. Baloch ZW, Cibas ES, Clark DP, et al. The National Cancer Institute Thyroid fine needle aspiration state of the science conference: a summation. Cytojournal 2008;5:6.
7. Park YJ, Kwak SH, Kim DC, et al. Diagnostic value of galectin-3, HBME-1, cytokeratin 19, high molecular weight cytokeratin, cyclin D1 and p27 (kip1) in the differential diagnosis of thyroid nodules. J Korean Med Sci 2007;22:621–8.
8. El Demellawy D, Nasr A, Alowami S. Application of CD56, P63 and CK19 immunohistochemistry in the diagnosis of papillary carcinoma of the thyroid. Diagn Pathol 2008;3:5.
9. Prasad ML, Pellegata NS, Huang et al. Galectin-3, fibronectin-1, CITED-1, HBME-1 and cytokeratin-19 immunohistochemistry is useful for the differential diagnosis of thyroid tumors. Mod Pathol 2005;18:48–57.

10. Cooper DS, Doherty GM, Haugen BR, et al. Revised American Thyroid Association management guidelines or patients with thyroid nodules and differentiated thyroid cancer. American Thyroid Association (ATA) Guidelines Taskforce on Thyroid Nodules and Differentiated Thyroid Cancer 2009 ;19(11):1167-214.

11. Gharib H, Papini E, Valcavi R, et al. AACE/AME Task Force on Thyroid Nodules. American Association of Clinical Endocrinologists and Associazione Medici Endocrinologi medical guidelines for clinical practice for the diagnosis and management of thyroid nodules. Endocr Pract. 2006 Jan-Feb;12(1):63-102. Erratum in: Endocr Pract. 2008;14(6):802-3.

12. Moore KL. The Neck. In: Clinically Oriented Anatomy. 3rd Ed: Moore KL, Baltimore, Williams & Wilkins,1992: 783-852.

13. Oyar O. Boyun Ultrasonografisi. İzmir: E.Ü.Basımevi 2000; 161-168.

14. İşgor A. Anatomi. In: Tiroid Hastalıkları ve Cerrahisi. 1.baskı, İşgor A, Avrupa Tıp, İstanbul 2000, pp: 515-540.

15. Hershan JH, Pittman JA. Response to synthetic thyrotropin-releasing hormone in man. J Clin Endocrinol 1970;31: 457.

16. Guyton CA. Tıbbi Fizyoloji: Tiroidin metabolik hormonları. Çeviren: Çavuşoğlu H, Yeğen BÇ. 11.basım, Yüce Yayınları, İstanbul 2007, pp:931-943.

17. Bizhanova A, Kopp P. Minireview: The sodium-iodide symporter NIS and pendrin in iodide homeostasis of the thyroid. Endocrinology. 2009;150(3):1084-90.

18. Stephen JM, Douglas CB. Thyroid disease. In: Stephen JM, Gary DH (eds), Pathophysiology of disease an introduction to clinical medicine (6th ed) McGraw-Hill Press, United States 2010, pp: 556-78.

19. Chang SH, Joo M, Kim H. Fine needle aspiration biopsy of thyroid nodules in children and adolescents. J Korean Med Sci 2006;21:469-473.

20. Rojeski TM, Gharrib H: Noduler thyroid disease: Medical progress. N Eng J Med 1984;313:428-434.

21. Greenspan FS: The problem of the noduler goitre. Med Clin N Am 1991;1:195-209.

22. Cooper DS, Greenspan FS, Ladenson PW. The Thyroid gland. In: Gardner DG, Shoback D (eds), Greenspan's Basic & Clinical Endocrinology (8th ed) McGrawHill Press, New York 2007, pp:209-281.

23. Knudsen, N, Bulow, I, Laurberg, P, et al. Association of tobacco smoking with goiter in a low-iodine-intake area. Arch Intern Med 2002;162:439.

24. Valeix, P, Faure, P, Bertrais, S, et al. Effects of light to moderate alcohol consumption on thyroid volume and thyroid function. Clin Endocrinol (Oxf) 2008;68:988.

25. Volzke, H, Friedrich, N, Schipf, S, et al. Association between serum insulin-like growth factor-I levels and thyroid disorders in a population-based study. J Clin Endocrinol Metab 2007;92:4039.

26. Knudsen, N, Bulow, I, Laurberg, P, et al. Low goitre prevalence among users of oral contraceptives in a population sample of 3712 women. Clin Endocrinol (Oxf) 2002;57:71

27. Cappelli C, Castellano M, Pirola I, et al. Reduced thyroid volume and nodularity in dyslipidaemic patients on statin treatment. Clin Endocrinol (Oxf) 2008; 68:16.

28. Sayınalp S. Tiroid hastalıklarına giriş. İliçin G, Biberoğlu K, Süleyman G, Ünal S (eds), İç Hastalıkları, 2. baskı, Güneş Kitabevi Ankara 2003, pp:2167-2172.

29. Day TK, Powell-Jackson PR. Fluoride, Water Hardness, and Endemic Goitre. Lancet 1972;1:1135-38.

30. Marqusee E, Benson CB, Frates MC, et al. Usefulness of ultrasonography in the management of nodular thyroid disease. Ann Intern Med. 2000;1339:696–700.

31. De Groot LJ, Pacini F. Thyroid Nodules. Thyroid Disease Manager. Available from: URL: http://www.thyroidmanager.org

32. Suarez H, du Villard J, Caillou B, et al. Gsp mutations in human thyroid tumors. Oncogene 1991; 6:677-679.

33. Hagag P, Strauss S, Weiss M. Role of ultrasound guided fine-needle aspiration biopsy in evaluation of nonpalpable thyroid nodules. Thyroid 1998; 8:989–995

34. Sipos JA. Advances in Ultrasound for the Diagnosis and Management of Thyroid Cancer. Thyroid 2009;19(12):1363-1372.

35. Werk EE Jr; Vernon BM; Gonzalez JJ. Cancer in thyroid nodules. A community hospital survey. Arch Intern Med 1984;144(3):474-6.

36. Lin JD, Chao TC, Huang BY, et al. Thyroid cancer in the thyroid nodules evaluated by ultrasonography and fine-needle aspiration cytology. Thyroid 2005;15(7):708-17.

37. Hegedüs L. The thyroid nodule. N Engl J Med 2004;351: 1764-1771.

38. McHenry CR, Slusarczyk SJ, Khiyami A. Recommendations for management of cystic thyroid disease. Surgery 1999;126:1167-1172.

39. Christopher DL, Theodoros NT. Evaluation of the Thyroid Nodule. Cancer Control 2006; 13(2): 89-98.

40. Hung W. Solitary thyroid nodules in 93 children and adolescents. A 35-years experience. Hormone Research 1999;52:15-18.

41. Raab SS, Silverman JF, Elsheikh TM, et al. Pediatric thyroid nodules: disease demographics and clinical management as determined by fine needle aspiration biopsy. Pediatrics 1995;95:46-49

42. Shapiro NL, Bhattacharyya N. Population-based outcomes for pediatric thyroid carcinoma. Laryngoscope 2005;115:337-340.

43. Belfiore A, La Rosa GL, La Porta GA, et al. Cancer risk in patients with cold thyroid nodules: relevance of iodine intake, sex, age, and multinodularity. Am J Med 1993:363-369.

44. Schlumberger M, Pacini F, eds. Thyroid tumors after external irradiation. In: Thyroid Tumors. 1st ed. Paris: Editions Nucleon; 1999.

45. Shaha AR. Controversies in the management of thyroid nodule. Laryngoscope 2000;110:183-193.

46. Hansford JR, Mulligan LM. Multiple endocrine neoplasia type 2 and RET: from neoplasia to neurogenesis. J Med Genet 2000;37:817-827.

47. Hegedüs L, Bonnema SJ, Bennedbaek FN. Management of simple nodular goiter: current status and future perspectives. Endocr Rev 2003;24:102-132.

48. Aghini-LF, Antonangeli L, Martino E, et al. The spectrum of thyroid disorders in an iodine-deficient community: the Pescopagano survey. J Clin Endocrinol Metab 1999;84:561-566.

49. Date J, Feldt-Rasmussen U, Blichert-Toft M, et al. Long-term observation of serum thyroglobulin after resection of nontoxic goiter and relation to ultrasonographically demonstrated relapse. World J Surg 1996;20:351-356.

50. Ozgen G, Hamulu F, Bayraktar F, et al. Evaluation of Routine Basal Serum Calcitonin Measurement for Early Diagnosis of Medullary Thyroid Carcinoma in Seven Hundred Seventy-Three Patients with Nodular Goiter. Thyroid 1999;9(6):579-82.

51. Thyroid Carcinoma Task Force. AACE/AAES medical/surgical guidelines for clinical practice: management of thyroid carcinoma. Endocr Pract 2001;7:202-220.

52. Bennedbaek FN, Hegedüs L. Management of the solitary thyroid nodule: results of a North American survey. J Clin Endocrinol Metab 2000;85:2493-2498.

53. Elisei R, Bottici V, Luchetti F, et al. Impact of routine measurement of serum calcitonin on the diagnosis and outcome of medullary thyroid cancer: experience in 10.864 patients with nodular thyroid disorders. J Clin Endocrinol Metab 2004;89:163-168.

54. Kotzmann H, Schmidt A, Scheuba C, et al. Basal calcitonin levels and the response to pentagastrin stimulation in patients after kidney transplantation or on chronic hemodialysis as indicators of medullary carcinoma. Thyroid 1999;9:943-947.

55. Erdogan MF, Gullu S, Baskal N, et al. Omeprazole: calcitonin stimulation test for the diagnosis, follow-up and family screening in medullary thyroid carcinoma. J Clin Endocrinol Metab 1997;82:897-899.

56. Beyhan Z. Tiroidin nodüler hastalıkları. In: Endokrinoloji Metabolizma ve Diyabet. Özata M, Yönem A (eds) 1.baskı. İstanbul Medikal Yayıncılık, İstanbul 2006, pp:95-108.

57. Brandi ML, Gagel RF, Angeli A, et al. Guidelines for diagnosis and therapy of MEN type 1 and type 2. J Clin Endocrinol Metab 2001;86:5658-5671.

58. Baskin HJ. Ultrasound of thyroid nodules. In: Baskin HJ, ed. Thyroid Ultrasound and Ultrasound-Guided FNA Biopsy. Boston, MA: Kluwer Academic Publishers 2000:71-86.

59. Papini E. The dilemma of non-palpable thyroid nodules. J Endocrinol Invest 2003;26:3-4.

60. Leenhardt L, Hejblum G, Franc B, et al. Indications and limits of ultrasound-guided cytology in the management of nonpalpable thyroid nodules. J Clin Endocrinol Metab 1999;84:24–28.

61. Papini E, Guglielmi R, Bianchini A, et al. Risk of malignancy in nonpalpable thyroid nodules: predictive value of ultrasound and color-Doppler features. J Clin Endocrinol Metab 2002;7:1941 -46.

62. Nam-Goong IS, Kim HY, Gong G, et al. Ultrasonography-guided fine-needle aspiration of thyroid incidentaloma: correlation with pathological findings. Clin Endocrinol 2004; 60:21–28.

63. Cappelli C, Castellano M, Pirola I, et al. The predictive value of ultrasound findings in the management of thyroid nodules. QJM 2007;100:29–35.

64. Frates MC, Benson CB, Doubilet PM, et al. Prevalence and distribution of carcinoma in patients with solitary and multiple thyroid nodules on sonography. J Clin Endocrinol Metab 2006;91:3411–3417.

65. Moon WJ, Jung SL, Lee JH, et al. Thyroid Study Group, Korean Society of Neuro- and Head and Neck Radiology Benign and malignant thyroid nodules: US differentiation—multicenter retrospective study. Radiology 2008; 247:762–770.

66. Lyshchik A, Higashi T, Asato R, et al. Thyroid gland tumor diagnosis at US elastography. Radiology 2005;237(1):202-11.

67. Asteria C, Giovanardi A, Pizzocaro A et al. US-elastography in the differential diagnosis of benign and malignant thyroid nodules Thyroid 2008;18(5):523-31.

68. Jeh SK, Jung SL, Kim BS, et al. Evaluating the degree of conformity of papillary carcinoma and follicular carcinoma to the reported ultrasonographic findings of malignant thyroid tumor. Korean J Radiol 2007;8:192–197.

69. Singer PA, Cooper DS, Daniels GH, et al. Treatment guidelines for patients with thyroid nodules and well-differentiated thyroid cancer. Arch Intern Med 1996;156:2165–2172.

70. McHenry CR, Slusarczyk SJ, Askari AT, et al. Refined use of scintigraphy in the evaluation of nodular thyroid disease. Surgery 1998;124:656-661.

71. Meier DA, Kaplan MM. Radioiodine uptake and thyroid scintiscanning. Endocrinol Metab Clin North Am 2001;30:291-313.

72. Bonnema SJ, Bennedbaek FN, Hegedus L. Danish endocrinologists' examination and treatment of non-toxic multinodular goiter: a questionnaire study. Ugeskr Laeger (Abstract) 2001;163:1265-1269.

73. Sebastianes FM, Cerci JJ, Zanoni PH, et al. Role of 18F-fluorodeoxyglucose positron emission tomography in preoperative assessment of cytologically indeterminate thyroid nodules. J Clin Endocrinol Metab 2007;92:4485-8.

74. Mitchell JC, Grant F, Evenson AR, et al. Preoperative evaluation of thyroid nodules with ^{18}FDG PET/CT. Surgery 2005;138:1166-75.

75. Sebastianes FM, Cerci JJ, Soares Júnior J. Preoperative evaluation of cytologically indeterminate thyroid nodules with 18F-FDG PET. Arq Bras Endocrinol Metabol 2008;52(7):1176-83.

76. Gharib H. Fine-needle aspiration biopsy of thyroid nodules: advantages, limitations, and effect. Mayo Clin Proc 1994;69:44-49.

77. Castro MR, Gharib H. Thyroid fine-needle aspiration biopsy: progress, practice, and pitfalls. Endocr Pract 2003;9:128-136.

78. Gharib H, Goellner JR. Fine-needle aspiration biopsy of thyroid nodules. Endocr Pract 1995;1:410-417.

79. Danese D, Sciacchitano S, Farsetti A, et al. Diagnostic accuracy of conventional versus sonography-guided fine-needle aspiration biopsy of thyroid nodules. Thyroid 1998;8:15–21.

80. Carmeci C, Jeffrey RB, McDougall IR, et al. Ultrasound-guided fine-needle aspiration biopsy of thyroid masses. Thyroid 1998;8:283–289.

81. Noguchi S, Yamashita H, Uchino S, et al. Papillary microcarcinoma. World J Surg 2008;32: 747–753.

82. Wada N, Duh QY, Sugino K, et al. Lymph node metastasis from 259 papillary thyroid microcarcinomas: frequency, pattern of occurrence and recurrence, and optimal strategy for neck dissection. Ann Surg 2007;237:399–407.

83. Hemminki K, Eng C, Chen B. Familial risks for nonmedullary thyroid cancer. J Clin Endocrinol Metab 2005;90:5747–5753.

84. Schneider AB, Ron E, Lubin J, et al. Dose-response relationships for radiation-induced thyroid cancer and thyroid nodules: evidence for the prolonged effects of radiation on the thyroid. J Clin Endocrinol Metab 1993;77:362–69.

85. Shibata Y, Yamashita S, Masyakin VB, et al. 15 years after Chernobyl: new evidence of thyroid cancer. Lancet 2001;358:1965–66.

86. Marqusee E, Benson CB, Frates MC, et al. Usefulness of ultrasonography in the management of nodular thyroid disease. Ann Intern Med 2000;1339:696–700.

87. Baloch ZW, LiVolsi VA, Asa SL, et al. Diagnostic terminology and morphologic criteria for cytologic diagnosis of thyroid lesions: a synopsis of the National Cancer Institute Thyroid Fine-Needle Aspiration State of the Science Conference. Diagn Cytopathol 2008;36:425–37.

88. Cersosimo E, Gharib H, Suman VJ, et al. “Suspicious” thyroid cytologic findings: outcome in patients without immediate surgical treatment. Mayo Clin Proc 1993;68:343-48.

89. Chow LS, Gharib H, Goellner JR, et al. Nondiagnostic thyroid fine-needle aspiration cytology: management dilemmas. Thyroid 2001;11:1147-51.

90. Carmeci C, Jeffrey RB, McDougall IR, et al. Ultrasound-guided fine-needle aspiration biopsy of thyroid masses. Thyroid 1998;8:283–89.

91. Ylagan LR, Farkas T, Dehner LP. Fine needle aspiration of the thyroid: a cytohistologic correlation and study of discrepant cases. Thyroid 2004;14:35–41.

92. Alexander EK, Hurwitz S, Heering JP, et al. Natural history of benign solid and cystic thyroid nodules. Ann Int Med 2003;138:315–318.

93. Zelmanovitz F, Genro S, Gross JL. Suppressive therapy with levothyroxine for solitary thyroid nodules: a double-blind controlled clinical study and cumulative meta-analyses. J Clin Endocrinol Metab 1998;83:3881–85.

94. Wemeau JL, Caron P, Schvartz C, et al. Effects of thyroidstimulating hormone suppression with levothyroxine in reducing the volume of solitary thyroid nodules and improving extranodular nonpalpable changes: a randomized, double-blind, placebo-controlled trial by the French Thyroid Research Group. J Clin Endocrinol Metab 2002;87:4928–4934.

95. Castro MR, Caraballo PJ, Morris JC. Effectiveness of thyroid hormone suppressive therapy in benign solitary thyroid nodules: a meta-analysis. J Clin Endocrinol Metab 2002;87:4154–59.

96. Tuttle RM, Lemar H, Burch HB Clinical features associatedwith an increased risk of thyroid malignancy in patients with follicular neoplasia by fine-needle aspiration. Thyroid 1998;8:377-83.

97. Goldstein RE, Netterville JL, Burkey B. Implications of follicular neoplasms, atypia, and lesions suspicious for malignancy diagnosed by fine-needle aspiration of thyroid nodules. Ann Surg 2002;235:656–662.

98. Schlinkert RT, van Heerden JA, Goellner JR, et al. Factors that predict malignant thyroid lesions when fine-needle aspiration is ‘‘suspicious for follicular neoplasm’’. Mayo Clin Proc 1997;72:913–916.

99. Yeh MW, Demircan O, Ituarte P, et al. False-negative fine-needle aspiration cytology results delay treatment and adversely affect outcome in patients with thyroid carcinoma. Thyroid 2004;14:207–215.

100. De los Santos ET, Keyhani-Rofagha S, Cunningham JJ, et al. Cystic thyroid nodules. The dilemma of malignant lesions. Arch Intern Med 1990;150:1422–1427.

101. Shih SR, Shun CT, Su DH, et al. Follicular variant of papillary thyroid carcinoma: diagnostic limitations of fine needle aspiration cytology. Acta Cytol 2005;49:383-6.

102. Wu HH, Jones JN, Grzybicki DM, et al. Sensitive cytologic criteria for the identification of follicular variant of papillary thyroid carcinoma in fine-needle aspiration biopsy. Diagn Cytopathol 2003;29:262-6.

103. Deveci MS, Deveci G, LiVolsi VA, et al. Fine-needle aspiration of follicular lesions of the thyroid. Diagnosis and follow-up. Cytojournal 2006;3:9.

104. Filie AC, Asa SL, Geisinger KR, et al. Utilization of ancillary studies in thyroid fine needle aspirates: a synopsis of the National Cancer Institute Thyroid Fine Needle Aspiration State of the Science Conference. Diagn Cytopathol 2008;36:438-41.

105. Tulecke MA, Wang HH. ThinPrep for cytologic evaluation of follicular thyroid lesions: correlation with histologic findings. Diagn Cytopathol 2004;30:7-13.

106. Rossi ED, Raffaelli M, Minimo C, et al. Immunocytochemical evaluation of thyroid neoplasms on thin-layer smears from fine-needle aspiration biopsies. Cancer 2005;105:87-95.

107. Barondes SH, Cooper DN, Gitt MA, et al. Galectins. Structure and function of a large family of animal lectins. J Biol Chem 1994;269:20807–20810.

108. Leffler H. Galectins: structure and function—a synopsis. Results Probl Cell Differ 2001;33:57–83

109. Danguy A, Camby I, Kiss R. Galectins and cancer. Biochem Biophys Acta 2002;1572:285–293.

110. Van den Brule F, Califice S, Castronovo V. Expressions of galectins in cancer: a critical review. Glycoconj J 2004;19:537–542

111. Xu XC, El-Naggar AK, Lotan R. Differential expression of galectin-1 and galectin-3 in thyroid tumors. Potential diagnostic implications. Am J Pathol 1995;47:815–822

112. Inohara H, Honjo Y, Yoshii T, et al. Expression of galectin-3 in fine needle aspirates as a differential diagnostic marker between benign and malignant thyroid neoplasms. Cancer 1999;85:2475–2484.

113. Bartolazzi A, Gasbarri A, Papotti M, et al. ThyroidCancerStudy. Application of an immunodiagnostic method for improving preoperative diagnosis of nodular thyroid lesions. Lancet 2001;357:1644–1650.

114. Saggiorato E, Cappia S, De Giuli P, et al. Galectin-3 as a presurgical immunocytodiagnostic marker of minimally invasive follicular thyroid carcinoma. J Clin Endocrinol Metab 2001;86:5152–5158.

115. Iurisci I, Tinari N, Natoli C, et al. Concentrations of galectin-3 in the sera of normal controls and cancer patients. Clin Cancer Res 2002;6:1389–1393.

116. Saussez S, Glinoer D, Chantrain G, et al. Serum galectin 1 and galectin 3 levels in benign and malignant nodular thyroid disease. Thyroid 2008;18:705–712.

117. Sack MJ, Asengo-Osuna C, Lin BT, et al. HBME-1 immunostaining in thyroid fine-needle aspirations:a useful marker in the diagnosis of carcinoma. Mod Pathol 1997;10:668-74.

118. Saggiorato E, De Pompa R, Volante M, et al. Characterization of thyroid ‘follicular neoplasms’ in fine-needle aspiration cytological specimens using a panel of immunohistochemical markers: a proposal for clinical application. Endocr Relat Cancer 2005;12:305-17.

119. Asa SL. The role of immunohistochemical markers of in the diagnosis of follicular patterned lesions of the thyroid. Endocr Pathol 2005;16:295-309.

120. Kapran Y, Yavuz E ve ark. Folliküler kökenli tiroid tümörlerinin tanısında HBME-1 antikorunun yeri. İ.Ü. İstanbul Tıp Fakültesi Dergisi 2000;63(2):15-18.

121. Miettinen M, Kärkkäinen P. Differential reactivity of HBME-1 and CD15 antibodies in benign and malignant thyroid tumours. Preferential reactivity with malignant tumours. Virchows Arch. 1996;429(4-5):213-9

122. Soares JB, Leite-Moreira AF. Ghrelin, des-acyl ghrelin and obestatin: three pieces of the same puzzle. Peptides 2008;29:1255–1270.

123. Aydin S. Discovery of ghrelin hormone, its researches and its clinical applications. Turk J Biochem 2007;32:76–89.

124. Kojima M, Kangawa K. Ghrelin: structure and function. Physiol Rev 2005;85:495–522.

125. Leontiou CA, Franchi G, Korbonits M. Ghrelin in neuroendocrine organs and tumours. Pituitary 2007;10:213–225.

126. Gjedde S, Vestergaard ET, Gormsen LC, et al. Serum ghrelin levels are increased in hypothyroid patients and become normalized by L-thyroxin treatment. Clin Endocrinol Metab 2008;93:2277-80.

127. Raghay K, Garcı´a-Caballero T, Nogueiras R et al. Ghrelin localization in rat and human thyroid and parathyroid glands and tumours. Histochem Cell Biol 2006;125:239–246.

128. Volante M, Allia E, Fulcheri E, et al. Ghrelin in fetal thyroid and follicular tumors and cell lines: expression and effects on tumor growth. Am J Pathol 2003;162:645–654.

129. Finley DJ, Arora N, Zhu B, et al. Molecular profiling distinguishes papillary carcinoma from benign thyroid nodules. J Clin Endocrinol Metab 2004;89:3214-3223.

130. Prasad ML, Pellegata NS, Kloos RT, et al. CITED1 protein expression suggests papillary thyroid carcinoma in high throughput tissue microarray–based study. Thyroid 2004;14:169-175.

131. Moll R, Divo M, Langbein L. The human keratins: biology and pathology. Histochem Cell Biol 2008;129:705–733.

132. Cheung CC, Ezzat S, Freeman JL, et al. Immunohistochemical diagnosis of papillary thyroid carcinoma. Mod Pathol 2001;14:338–342.

133. Sohoo S, Hoda SA, Rosai J, et al. Cytokeratin 19 immunoreactivity in the diagnosis of papillary thyroid carcinoma: a note of caution. Am J Clin Pathol 2001;116:696–702.

134. Rosai J, Kuhn E, Carcangiu ML. Pitfalls in thyroid tumor pathology. Histopathology 2006;49:107–120.

135. Aydin O, Yildiz L, Kefeli M, et al. CD117 expression in normal, neoplastic, inflammatory, and reactive lesions of the thyroid. Pathol Res Pract 2008;204(6):359-65.

136. Bartolazzi A, Orlandi F, Saggiorato E, et al. Italian Thyroid Cancer Study Group (ITCSG). Galectin-3-expression analysis in the surgical selection of follicular thyroid nodules with indeterminate fine-needle aspiration cytology: a prospective multicentre study. Lancet Oncol 2008;9:543–549.

137. Sapio MR, Posca D, Raggioli A, et al. Detection of RET=PTC, TRK and BRAF mutations in preoperative diagnosis of thyroid nodules with indeterminate cytological findings. Clin Endocrinol (Oxf) 2007;66:678–683.

138. Mazafferi EL. Management of a solitary throid nodule. N Engl J Med 1993;328:553-56.

139. Beesley MF, McLaren KM. Cytokeratin 19 and galectin-3 immunohistochemistry in the differential diagnosis of solitary thyroid nodules. Histopathology 2002;41:236-43.

140. Sahoo S, Hoda SA, Rosai J, DeLellis RA. Cytokeratin 19 immunoreactivity in the diagnosis of papillary thyroid carcinoma. Am J Pathol 2001; 116(5):635-6.

141. Nasr MR, Mukhopadhyay S, Zhang S, et al. Immunohistochemical markers in diagnosis of papillary thyroid carcinoma: Utility of HBME1 combined with CK19 immunostaining. Mod Pathol. 2006;19(12):1631-7.

142. Karaoglu A, Aydin S, Dagli AF, et al. Expression of obestatin and ghrelin papillary thyroid carcinoma. Mol Cell Biochem 2009;323:113-118.

143. Barut F, Kandemir NO, Bektas S et al. Universal markers of thyroid malignancies: Galectin-3, HBME-1, and Cytokeratin-19. Endocr Pathol 2010;21:80-9.

144. Volante M, Bozzalla-Cassione F, Orlandi F, et al. Diagnostic role of galectin-3 in follicular thyroid tumors. Virchows Arch 2004; 444:309-12.

TC.
ERCİYES ÜNİVERSİTESİ
TIP FAKÜLTESİ DEKANLIĞI'NA

Züleyha KORKMAZ'a ait 'TİROİD İNCE İĞNE ASPİRASYON BİYOPSİSİ YAPILAN NODÜLLERDE İMMÜNOHİSTOKİMYASAL BELİRTEÇLERİN MALİGNİTE TESPİTİNDEKİ YERİ' adlı çalışma, jürimiz tarafından İç Hastalıkları Anabilim Dalı'nda Tıpta Uzmanlık Tezi olarak kabul edilmiştir.

Tarih: 12.07.2010

İmza

Başkan: Prof. Dr. Fahri BAYRAM

Üye: Prof. Dr. Murat SUNGUR

Üye: Prof. Dr. Namık Kemal ERYOL

Üye: Doç. Dr. Mevlüt BAŞKOL

Üye: Yard. Doç. Dr. Murat H. SİPAHİOĞLU