T.C.
ERCİYES ÜNİVERSİTESİ
BİLİMSEL ARAŞTIRMA PROJELERİ
KOORDİNASYON BİRİMİ

PROJE BAŞLIĞI

Ailevi Akdeniz Ateşi (FMF) hastalarında tırnak kapiller değişikliğinin ve insülin direncinin araştırılması, vasküler bozukluk ve insülin direncinin inflamasyonla ilişkisi

Proje No: TSA-11-3586

Proje Türü: Araştırma Projesi

SONUÇ RAPORU

Proje Yürütücüsü:
Doç.Dr.İsmail DURSUN
Tıp Fakültesi Çocuk Sağlığı ve Hastalıkları AD

Araştırmacının Adı Soyadı
Doç.Dr.İsmail DURSUN

Nisan 2013

KAYSERİ

İÇİNDEKİLER

	Sayfa
ÖZET	4
ABSTRACT	5
GİRİŞ ve GENEL BİLGİ	6-7
MATERYAL VE METOD	7-9
BULGULAR	9-10
TARTIŞMA	10-12
KAYNAKLAR	12-13
TABLOLAR	14-15
RESİM	16

ÖZET

Amaç: FMF tanısı ile izlenen ve/veya yeni tanılı olgularda insülin direncini ve olası vaskülitik tutulumun göstergesi olabilen tırnak kapiller değişikliğinin olup olmadığını araştırmak, aktif ve remisyonda olan FMF hastalarında insülin direnci ve tırnak kapiller değişikliği arasında fark olup olmadığını araştırmaktır.

Materyal ve metot: FMF tanısı ile izlenen ve obezitesi olmayan 92 çocuk (25 aktif dönem, 67 remisyon dönemi) hasta grubu olarak alındı. Kontrol grubu olarak obezitesi ve inflamasyonu düşündüren bulguları olmayan 33 çocuk alındı. Antropometrik ölçümler yapıldı İnflamasyon göstergeleri ve metabolik sendrom için testler çalışıldı. Çalışma grubunda tırnak kapiller muayenesi yapıldı.

Bulgular: Tırnak kapiller muayene sonuçlarına göre atak grubunda 5 aşikar vasküler değişiklik, remisyon grubunda ise 2 aşikar değişiklik, kontrol grubunda hiçbir hastada aşikar değişikliğe rastlanmadı. Aşikar vasküler değişiklik açısından karşılaştırıldığında atak grubu ile remisyon ve kontrol grubu arasında istatistiksel açıdan anlamlı farklılık saptandı. Tırnak kapiller değişikliği ile HDL-kolesterol arasında istatistiksel olarak negatif ilişki, akut faz göstergeleri (ESH, beyaz küre, CRP, SAA) arasında istatistiksel olarak pozitif anlamlı ilişki saptandı. Enflamasyonu göstergesi olan SAA ile HOMA-IR arasında anlamlı pozitif ilişki saptanmıştır.

Sonuç: Bu çalışmada özellikle atak sırasında değerlendirilen FMF olgularında aşikar vasküler değişikliğin olduğu saptanmıştır. Vasküler değişiklik enflamasyona paralel belirginleşmektedir. Enflamasyon insülin direnci ile ilişkilidir.

Anahtar kelimeler: Vasküler değişiklik; FMF; İnsülin direnci

ABSTRACT

The aims of the study: 1) to investigate whether children with FMF have got nail-fold capillary abnormalities in both active or/and remission period or not.2) to assess the insulin resistance in children with FMF in both active or/and remission period and compare to control group.

Patients and methods: We studied 92 patients (25 active, 67 remission) with FMF and 33 apparently healthy volunteers without obesity were included as a control groups. Study groups were compared for inflammatory markers, insulin resistance and nail-fold capillary abnormalities. The relationship between nail-fold capillary abnormalities and insulin resistance and inflammatory markers was evaluated.

Findings: In patients with FMF**,** apparent nail-fold capillary abnormality was found in 5 on active period and in 2 on remission period. Control groups were unremarkable for nail-fold capillary abnormality. Nail-fold capillary abnormality was significantly positively associated with acute phase reactance (ESR, WBC, CRP and SAA) and was significantly negatively associated with serum HDL levels. HOMA-IR was positively correlated with SAA that showing inflammation.

Conclusion: In this study, we found apparent nail-fold capillary abnormality in children with FMF in the active period of the disease. We also showed that nail-fold capillary abnormality became evident parallel with inflammation that inflammation was related to insulin resistance in children with FMF.

Key words: Vascular changes ; FMF; Insulin resistance

Giriş ve Amaç:

Ailevi Akdeniz Ateşi (FMF) tekrarlayan ateş, serozit ve erizipel benzeri döküntü ile karakterize otozomal resesif geçişli otoinflamatuvar bir hastalıktır. Yapılan çalışmalarda Henoch-Schönlein Purpura ve PAN başta olmak üzere çeşitli tipte vaskülitlerin FMF hastalarında daha sık görüldüğü saptanmıştır. Vasküler inflamasyonun olduğu hastalıklarda tırnak kapillerlerinde yapısal değişikliklerin olduğu tespit edilmiştir.

İnflamatuvar bir hastalık olan FMF'li hastalarda enflamasyona bağlı kardiyovasküler hastalık gelişme riski olduğu ve bu riski insülin direncinin artırabileceği bir erişkin çalışmasında gösterilmiştir. Bu konu ile ilgili çocuklarda yapılmış bir çalışma yoktur. Çalışmamızın amacı FMF tanısı ile izlenen ve/veya yeni tanılı olgularda insülin direncini ve olası vaskülitik tutulumun göstergesi olabilen tırnak kapiller değişikliğinin olup olmadığını araştırmak, aktif ve remisyonda olan FMF hastalarında insülin direnci ve tırnak kapiller değişikliği arasında fark olup olmadığını tespit etmektir.

Genel Bilgiler:

Ailevi Akdeniz Ateşi (FMF) özellikle belirli etnik grupları etkileyen, tekrarlayan ateş, serozit ve erizipel benzeri döküntü ile karakterize otozomal resesif geçişli otoinflamatuvar bir hastalıktır. FMF tanısı ile izlenen olgular yukarıdaki klasik bulgulara ek olarak Henoch-Schönlein Purpura ve PAN başta olmak üzere çeşitli tipte vaskülitlerin eşlik ettiği klinik yakınma be bulgular ile de karşımıza çıkabilir (1,2)

Vasküler inflamasyonla seyreden bazı hastalıklarda tırnak kapillerlerinde yapısal değişikliklerin olduğu gösterilmiştir. FMF'li hastalarda tırnak kapiller değişikliği ile ilgili literatürde yalnızca iki erişkin çalışması mevcuttur ve bu çalışmalarda FMF'li hastalarda

tırnak kapiller değişikliğinin olduğu gösterilmiştir (3,4). Çocukluk yaş grubunda FMF hastalarında tırnak kapiller değişikliği ile ilgili çalışma yoktur.

Kronik inflamatuvar romatizmal hastalıklar ateroskleroza yatkınlığı artırır. Ateroskleroz yatkınlığını klasik risk faktörleri ile tam olarak açıklamak zordur ve kronik inflamatuvar süreçte adezyon moleküllerinin ve proinflamtuvar sitokinlerin artması hızlanmış ateroskleroza yol açabilir. Bu süreçte ateroskleroza katkı sağlayan klasik risk faktörlerine ilave olarak insülin direncinin rol oynayabileceği düşünülmektedir(5,6). Erişkin romatoid artritli hastalarda insülin direncinin göstergesi olarak kabul edilen HOMA-IR'nin kontrole göre anlamlı yüksek olduğu gösterilmiştir (7). İnsülin direncinin sitokin, adezyon molekülleri ve reaktif oksijen radikallerinin üretiminin artmasına yol açtığı gösterilmiştir. Bu maddeler endoteli uyarmakta ve vasküler hasara neden olmaktadır (8). Endotel hasarı ateroskleroz sürecini tetikleyen en önemli olaydır.

Çalışmamızda kullanmayı planladığımız kapilleroskopi vaskülitik değişiklikleri tanımlamak için son yıllarda özellikle sklerodermalı hastalarda kullanımı yaygınlaşan bir tanı aracıdır. Sklerodermalı hastalarda klinik bulgular tam olarak ortaya çıkmayan erken fazda kapiller değişiklikler tanımlanmıştır. ACR kriterlerine göre tanı alan Sklerodermalı hastalarda ACR kriterlerinin güvenilirliğini %67'den %99'a yükseltmiştir. Bu yöntemle ayrıca dermatomiyozit, SLE, karışık bağ doku hastalığı ve antifosfolipid sendromunda görülen tırnak kapiller değişiklikleri de tanımlanabilmektedir (9,10).

Gereç ve yöntem

Bu çalışmaya Erciyes Üniversitesi Tıp Fakültesi Çocuk Nefroloji ve Romatoloji Bölümünde FMF tanısı ile izlenen, yaşları 7-18 arasında değişen, obezitesi olmayan 92 çocuk (25 aktif dönem, 67 remisyon dönemi) hasta grubu olarak alındı. Kontrol grubu olarak yaşları 7-18 arasında değişen, monosemptomatik primer nokturnal enürezisi olan obezitesi, inflamasyonu

düşündüren yakınma ve fizik muayene bulguları olmayan 33 çocuk alındı. Çalışma için Erciyes Üniversitesi Tıp Fakültesi Etik kurulundan onay alındı. Obezite vücuk kitle indeksi yaş ve cinsiyet için 95. Persentilin üzeri olarak tanımlandı. Her hastanın ve kontrol grubuna alınan her olgunun ayrıntılı fizik muayenesi yapıldı. Antropometrik ölçümleri kaydedildi ve enflamasyonu düşündüren bulgular not edildi. Hasta ve kontrol grubunda 8-12 saat açlığı takiben insülin, kan şekeri, lipidler, akut faz göstergeleri (eritrosit sedimantasyon hızı, C-reaktif protein ve serum amiloid A) için kan örneği alındı. Serum amiloid A için standart biyokimya tüpüne alınan örnekler santrifüj edilerek çalışılana kadar -70 derecede saklandı. Serum Amiloid A standart nefolometrik yöntem ile ticari firmanın kit üzerinde yazan prokolüne göre çalışıldı. Elde edilen açlık glikoz ve insülin değerine göre HOMA-IR aşağıdaki formüle göre hesaplanacak ve insülin direnci değerlendirildi.

HOMA-IR indeksi= [serum insulin (mg/dl)- plasma glucose (mg/dl)/405] .

Takip eden bulgulardan herhangi birinin varlığında dislipidemi tanısı konuldu a) trigliserid yüksekliği (>105 mg/dL (>1.2 mmol/L) <10 yaş, ve >136 mg/dL (>1.5 mmol/L) ≥10 yaş); (b) düşük HDL-kolesterol (<35 mg/dL (<0.9 mmol/L)); (c) yüksek total kolesterol (>95 persentil) (11).

Hastalara ve kontrol grubuna aşağıdaki protokole uygun olarak Cildiye Bölümü'nde hastaların klinik tanısını bilmeyen deneyimli bir öğretim üyesi tarafından kapiller muayene için tırnak distalinin cilt ile kesiştiği noktadan standart dermaskop ile değerlendirme yapıldı ve fotoğraflar çekildi. Çekilen fotoğraflar hastaları hiç görmeyen ve klinikleri hakkında bilgisi olmayan bir öğretim üyesi (Prof.Dr.Murat Borlu) tarafından değerlendirildi.

Kapilleroskopi protokolü: Her bir hasta oda ısısı 20-22 C olan test odasında 15 dk. istirahat ettikten sonra ilk el parmak tırnağı hariç 8 tırnak muayene edildi ve mikrovasküler değişiklikler yok ve aşikar olarak değerlendirildi.

İstatistiksel analiz

İstatiksel analizde dağılımların normalliğine Kolmogorow- Smirnow testi ile bakıldı. Normal dağılımlar ortalama±standart sapma, anormal dağılım gösterenler ortanca (minimum-maksimum) olarak verildi. Normal dağılım gösteren verilerin değerlendirilmesinde parametrik testler, normal dağılım göstermeyen değişkenlerin karşılaştırılmasında non-parametrik testler kullanıldı. Kesikli verilerin karşılaştırılmasında ise Ki-kare testi kullanıldı. Tüm istatistiksel testler çift yönlü olarak yapıldı. İstatistiksel analizde SPSS statistical software (version 15.0, SPSS, USA) programı kullanıldı. $P<0.05$ anlamlı olarak kabul edildi.

BULGULAR

Çalışmaya alınan hasta ve kontrol grupları arasında yaş, cinsiyet, vücut kitle indeksi, kan basınçları, HOMA-IR, trigliserid ve kolesterol düzeyleri arasında istatistiksel olarak anlamlı farklılık saptanmadı. Serum glikoz düzeyi FMF atak grubunda kontrolden istatistiksel olarak anlamlı yüksek tespit edildi (Tablo 1). HDL kolesterol düzeyi atak grubunda kontrol grubuna göre istatistiksel olarak anlamlı şekilde düşük bulundu. Beyaz küre sayısı, ESH, CRP ve SAA düzeyleri beklenildiği gibi atak grubunda remisyon ve kontrol grubundan anlamlı derecede yüksek tespit edildi.

Tırnak kapiller muayene sonuçlarına göre atak grubunda 5 aşikar vasküler değişiklik, remisyon grubunda ise 2 aşikar değişiklik, kontrol grubunda hiçbir hastada aşikar değişikliğe rastlanmadı. Aşikar vasküler değişiklik açısından karşılaştırıldığında atak grubu ile remisyon ve kontrol grubu arasında istatistiksel açıdan anlamlı farklılık saptandı (Tablo 1).

İnsülin direncinin göstergesi olan HOMA-IR ile tırnak kapiller değişikliğe sahip olma arasında korelesyon saptanmadı (Tablo 2). Tırnak kapiller değişikliği ile HDL-kolesterol arasında istatistiksel olarak negatif ilişki, akut faz göstergeleri (ESH, beyaz küre, CRP, SAA)

arasında istatistiksel olarak pozitif anlamlı ilişki saptandı (Tablo 2). Enflamasyonu göstergesi olan SAA ile HOMA-IR arasında anlamlı pozitif ilişki saptanmıştır (r=0.165, p=0.039).

Hasta grupları arasında MEFV mutasyon dağılımı arasında farklılık saptanmadı. Ayrıca homozigot veya birleşik heterozigot mutasyona sahip olmanın tırnak kapiller değişikliğine için kolaylaştırıcı olmadığı tespit edildi.

Tartışma ve Sonuç

Bu çalışmada FMF hastalarında kontrol grubu ile karşılaştırıldığında insülin direncini gösteren HOMA-IR açısından anlamlı farklılık gösterilememiştir. Ayrıca tırnak kapiller değişikliği ile HOMA-IR arasında anlamlı ilişki saptanmamıştır. Özellikle atak sırasında değerlendirilen FMF olgularında aşikar vasküler değişikliğin olduğu saptanmıştır. Enflamasyonu göstergesi olan SAA ile HOMA-IR arasında anlamlı pozitif ilişki saptanmıştır.

İnsülin direnci; glikozun periferik dokulara alımına aracılık eden insülinin bu etkisine karşı direnç gelişimidir ve Tip 2 diyabet gelişiminde en önemli süreçtir. Çocukluk çağı romatolojik hastalıklarında insülin direncini değerlendirildiği literatürde tek çalışma mevcuttur. Bu çalışmada JIA ve kontrol grubu arasında HOMA-IR açısından farklılık saptanmamıştır. JIA'lı hastalar obez ve obez olmayan şeklinde ayrıldığında obez JIA'lı çocukların HOMA-IR değerleri, obez olmayan ve kontrol grubundaki çocuklara göre anlamlı derecede yüksek saptanmıştır (12). FMF'li erişkin hastalarda yapılan bir çalışmada FMF'li olgular ile kontrol grubu arasında insülin direnci açısından farklılık saptanmamıştır (13). Bizim çalışmamızda da literatüre uygun olarak insülin direnci açısından hasta ve kontrol grupları arasında farklılık saptanmamıştır. Ancak çalışma grubunda HOAM-IR ile enflamasyon göstergesi olarak kullanılan SAA arasında anlamlı ilişki saptanmıştır. Bu ilişki özellikle FMF atak grubundaki hastalarda istatistiki olarak anlamlı olmasa da yüksek HOAM-IR düzeyleri ile ilişkili olabilir. Çalışmamızda insülin direncini etkileyebileceğinden çalışma ve kontrol grubuna obez

çocukların alınmaması FMF'in insülin direnci oluşumunda rolünün sınırlı olduğunu düşündürmektedir.

Kronik enflamasyona neden olan hastalıklar ateroskleroz, diyabet ve otoimmun hastalıkların gelişmesinde anahtar rol oynayabilirler (14). Obezite aktivitede azalma ve steroid kullanımı gibi nedenlere bağlı olarak kronik enflamasyona yol açan hastalıkların önemli bir komplikasyonudur. Almanya'da yapılan bir çalışmada JIA'lı çocukların %15'ince fazla kiloluluk, %5'inde obezite saptanmıştır. FMF'li çocuklarda yapılan retrospektif bir çalışmada aşırı kilolu olma olguların % 12.8'inde saptanmışken, obezite hiçbir olguda saptanmamıştır (15).

Vasküler inflamasyonla seyreden bazı hastalıklarda tırnak kapillerlerinde yapısal değişikliklerin olduğu gösterilmiştir. Ülkemizde yapılan ve ortalama yaşları 31 olan her hangi vaskülit düşündüren bulgusu olmayan 31 FMF ve 30 kontrol grubunun değerlendirildiği bir çalışmada 5 hastada tırnak kapillerlerinde fokal dilatasyon ve bir hastada mikrohemoraji saptanmıştır. Bu mikrovasküler anormalliklerin vaskülite ek olarak amiloidozdan dolayı görülebileceği düşünülmüştür (4). Dinç ve arkadaşlarının yaptığı 59 erişkin FMF hastasının değerlendirildiği çalışmada da 17 hastada tırnak kapillerlerinde tortiyozite, 9 hastada dilatasyon ve 14 hastada ekstravasasyon saptanmıştır (3). Bu bulgular erişkin FMF hastalarında tırnak kapiller değişikliğinin olabileceğini göstermektedir. Bizim çalışmamızda FMF atak grubunda 5 hastada, remisyon grubunda 2 hastada tırnak kapiller yatakta belirgin değişiklik saptanmıştır (Resim 1). Dinç ve arkadaşlarının yaptığı çalışmada FMF ile beraber Reynaud fenomeni (RF) olan hastalarda tırnak kapiller değişikliği daha sık görülmüştür (3). Bizim çalışmamızda hiçbir hastamızda RF öyküsü yoktu. Literatürden farklı olarak bizim çalışmamızda tırnak kapiller değişikliği ile enflamatuvar ve metabolik belirteçler arasında ilişki değerlendirilmiş ve akut faz göstergeleri ile tırnak kapiller değişikliği arasında anlamlı pozitif ilişki, serum HDL düzeyi ile anlamlı negatif ilişki saptanmıştır. Tırnak kapiller

değişikliği atak tablosunda başvuran olgularda remisyon ve kontrole göre anlamlı şekilde yüksek bulunmuştur. Bu bulgular hastalığın akut alevlenme dönemlerinde inflamatuvar belirteçlerdeki artmaya paralel tırnak kapiller yatakta vasküler değişikliğin belirginleştiğini düşündürmektedir. Ancak bu çalışmada aynı hastalara akut alevlenme ve remisyon döneminde tırnak kapiller muayenesi yapılmadığından tırnak kapiller yataktaki değişikliğin remisyon döneminde devam edip etmediğini söylemek zordur. Bu nokta çalışmamızın en zayıf kısmıdır.

Sonuç olarak bu çalışma FMF'li çocuk olgularda tırnak kapiller değişikliğini değerlendiren ilk çalışma olması, akut faz göstergeleri ile tırnak kapiller değişikliği arasında ilişkinin gösterilmesi ve insülin direnci bakımından FMF'li çocuklarda kontrole göre farklılığın olmadığı gösteren çalışma olması açısından önemlidir.

References

1. Ertan P, Tekin G, Sahin GE, Kasırga E, Taneli F, Kandioğlu AR, Sözeri B. A Case of Henoch-Schönlein Purpura with P369S Mutation in MEFV Gene. Iran J Pediatr. 2011 ;21:244-8
2. Girisgen I, Sonmez F, Koseoglu K, Erisen S, Yilmaz D.Polyarteritis nodosa and Henoch-Schönlein purpura nephritis in a child with familial Mediterranean fever: a case report. Rheumatol Int. 2012;32:529-33
3. Dinc A, Melikoglu M, Korkmaz C, Fresko I, Ozdogan H, Yazici H. Nailfold capillary abnormalities in patients with familial Mediterranean fever. Clin Exp Rheumatol 2001;19:42–44
4. Aytekin S, Aydin F, Akpolat T, Senturk N, Turanli AY. Evaluation of nailfold capillaries in familial Mediterranean fever patients. Clin Rheumatol 2011; 30:255–257
5. Jednacz E, Rutkowska-Sak L.Atherosclerosis in juvenile idiopathic arthritis. Mediators Inflamm. 2012;2012:714732
6. John H, Kitas G.Inflammatory arthritis as a novel risk factor for cardiovascular disease. Eur J Intern Med. 2012 ;23:575-9.
7. Deo SS, Chogle AR, Mistry KJ, Shetty RR, Nadkar UL.Increased prevalence of subclinical atherosclerosis in rheumatoid arthritis patients of Indian descent. Exp Clin Cardiol. 2012;1:20-5
8. Rask-Madsen C, King GL.Mechanisms of Disease: endothelial dysfunction in insulin resistance and diabetes. Nat Clin Pract Endocrinol Metab. 2007 Jan;3(1):46-56.
9. Cortes S, Cutolo M. Capillaroscopic patterns in rheumatic seases. Acta Rheumatol Port 2007;32:29–36
10. Cutolo M, Pizzorni C, Secchi ME, Sulli A Capillaroscopy. Best Pract Res Clin Rheumatol 2008; 22:1093–1108

11. Atabek E, Eklioğlu BS, Akyürek N. Reevaluation of the prevalence of metabolic syndrome im an urban area of Turkey. J Clin Res Pediatr Endocrinol 2013;5:50-54

12. Głowińska-Olszewska B, Bossowski A, Dobreńko E, Hryniewicz A, Konstantynowicz J, Milewski R, Łuczyński W, Piotrowska-Jastrzębska J, Kowal-Bielecka O. Subclinical cardiovascular system changes in obese patients with juvenile idiopathic arthritis. Mediators Inflamm. 2013;2013:436702

13. Ugurlu S, Seyahi E, Cetinkaya F, Ozbakir F, Balci H, Ozdogan H. Intima-media thickening in patients with familial Mediterranean fever. Rheumatology (Oxford). 2009 ;8:911-5.

14. Wärnberg J, Marcos A.Low-grade inflammation and the metabolic syndrome in children and adolescents. Curr Opin Lipidol. 2008;19(1):11-5.

15. Gok, F. , Dursun, l. and Gokce, l. Does FMF have a property to protect children from obesity?. Health, 2010; 2: 268-271.

Tablo 1. Çalışma gruplarının laboratuar değerleri ve demografik verileri

Değişkenler	Atak (n=25)	Remisyon (n=67)	Kontrol (n=33)	p
Yaş (yıl)	12.1±3.3	11.6±3.4	11.0±2.2	0.364
Cinsiyet (K/E)	10/15	36/31	15/18	0.42
Boy (cm)	144±16	143±16	143±14	0.35
Vücut ağırlığı(kg)	39±16	39±14	39±13	0.989
VKI (kg/m^2)	18.2±3.4	18.3±3.3	18.2±3.3	0.986
SKB	101±13	105±12	103±11	0.397
DKB	62±9	69±9	63±8	0.351
Hb (gr/dL)	13.0±1.5	13.5±1.2	13.8±1.0	0.05 [1]
WBC (/mm^3)	8623±3855	6587±1970	6291±1205	0.000 [1,3]
PLT (x10^3/mm^3)	320±87	307±70	324±73	0.484
ESH(mm/saat)	36(7-114)	8(2-42)	7(2-33)	0.000 [1,3]
CRP (mg/dl)	66(3.3-214)	3.3(3.3-16.7)	3.3(3.3-5.0)	0.000 [1,3]
SAA (mg/dl)	183(8.8-183)	3.6(2.9-84.7)	3.9(2.9-44.5)	0.000 [1,3]
Glikoz (mg/dl)	90±11	86±9	82±9	0.02 [1]
Trigliserid(mg/dl)	79±44	88±35	87±52	0.54
Kolesterol(mg/dl)	136±52	137±22	151±27	0.114
HDL(mg/dl)	39±10	46±11	51±12	0.004 [1]
LDL(mg/dl)	80±44	73±20	83±18	0.167
İnsülin (	3.2(2.0-35.9)	2(2.0-9.5)	2.7(2.0-42)	0.018 [2]
HOMA-IR	0.78 (0.37-11.1)	0.44(0.30-2.24)	0.59(0.37-6.56)	0.08
Aşikar tırnak kapiller değişikliği (n(%))	5 (20)	2 (3)	0	0.007 [1,3]
Dislipidemi	9 (36)	14(21)	4(12)	0.038 [1,3]
MEFV mutasyonları				0.18
Mutasyon saptanmadı	4	9		
M694 Homozigot	10	16		
Birleşik heterozigot ve diğer homozigot mutasyonlar	3	20		
Heterozigot mutasyon	6	22		

[1] *atak ile kontrol grubu arasında,* [2] *remisyon ile kontrol grubu arasında,* [3] *atak ile remisyon grubu arasında*

Tablo 2. Tırnak kapiller değişikliği ve diğer değişkenler arasında ilişki.

	Belirgin tırnak kapiller değişikliği	
Değişkenler	**r**	**p**
ESH	0.322	0.000
CRP	0.277	0.02
SAA	0.277	0.02
HDL	-0.217	0.016
Beyaz küre	0.578	0.05
HOMA-IR	0.065	0.48

(a) (b)

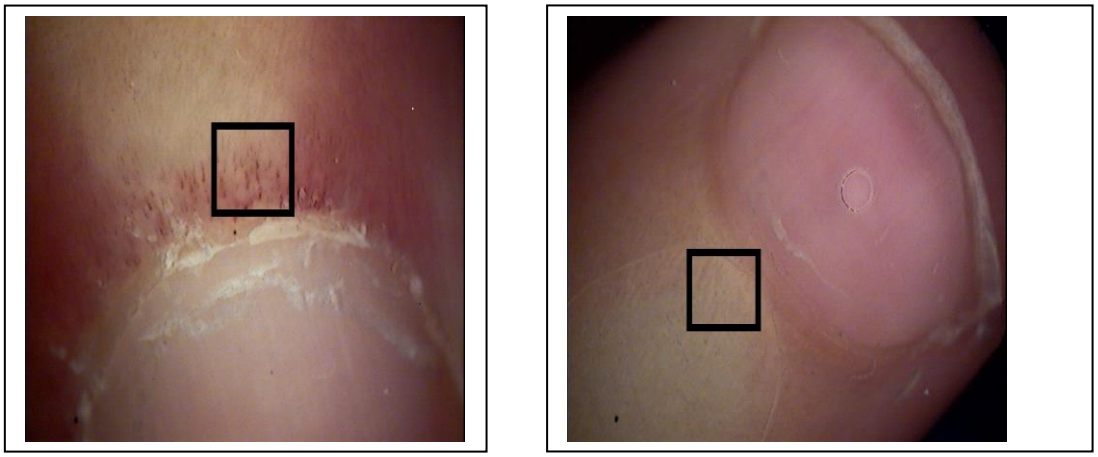

Resim 1: (a) FMF hastasında aşikar tırnak kapiller yatağı anormalliği (b) Normal

Not: Bu çalışma Erciyes Üniversitesi Bilimsel Araştırma Programınca desteklenmiştir.
(**Proje No**: TSA-11 3586)