T.C.
ERCİYES ÜNİVERSİTESİ
BİLİMSEL ARAŞTIRMA PROJELERİ
KOORDİNASYON BİRİMİ

RATLARDA DENEYSEL KONTRAST NEFROPATİNİN ÖNLENMESİNDE THYMOQUINONE'UN ETKİSİ

TTU-2014-5096

Tez Projesi, Tıpta Uzmanlık

SONUÇ RAPORU

Proje Yürütücüsü:
Murat Hayri Sipahioğlu
İç Hastalıkları/Nefroloji

Araştırmacı:
Ulaş Serkan Topaloğlu
İç Hastalıkları

Haziran 2015

KAYSERİ

T.C.
ERCİYES ÜNİVERSİTESİ TIP FAKÜLTESİ
İÇ HASTALIKLARI ANABİLİM DALI

RATLARDA DENEYSEL KONTRAST NEFROPATİNİN ÖNLENMESİNDE THYMOQUINONE'UN ETKİSİ

Dr. Ulaş Serkan TOPALOĞLU

TIPTA UZMANLIK TEZİ

KAYSERİ - 2015

T.C.
ERCİYES ÜNİVERSİTESİ TIP FAKÜLTESİ
İÇ HASTALIKLARI ANABİLİM DALI

RATLARDA DENEYSEL KONTRAST NEFROPATİNİN ÖNLENMESİNDE THYMOQUINONE'UN ETKİSİ

TIPTA UZMANLIK TEZİ

Dr. Ulaş Serkan TOPALOĞLU

Danışman
Doç. Dr. Murat Hayri SİPAHİOĞLU

KAYSERİ - 2015

TEŞEKKÜR

Rat çalışması nedeniyle
hayatının ilk 30 gününde
yalnız bıraktığım kızım
ve annesine;

Hayatım boyunca bana olan desteklerini an olsun eksik etmeyen vefakar ve cefakar

anne, baba ve kardeşime;

Aldığım uzmanlık eğitimi zarfında, üzerimde etkisini sürekli hissettiğim katkılarıyla

hocalarım, iş arkadaşlarım ve dostlarıma;

Tez dönemim boyunca bahşettiği fedakarlığı hiçbir zaman unutamayacağım

hocam Murat Hayri Sipahioğlu'na;

İletmiş oldukları engin deneyimlerini, esirgemeden ve her daim cömertçe sunan

Cevat Yazıcı, Çağrı Şakalar, Hülya Akgün ve Ferhan Elmalı'ya;

Canlarını bilim için feda eden masum ve mazlum ratlara, eşsiz yardımlarıyla

tüm DEKAM çalışanlarına;

Emeklerinin karşılığını ödeyemeyeceğim, yardımseverlikleriyle gönlümde yer eden

Sedat Sezen ve İnayet Güntürk'e

EN İÇTENLİKLE TEŞEKKÜRLERİMİ SUNARIM.

Bu proje, Erciyes Üniversitesi Bilimsel Araştırma Fonu tarafından desteklendi.

İÇİNDEKİLER

TEŞEKKÜR 5

KISALTMALAR 9

TABLO LİSTESİ 12

ŞEKİL LİSTESİ 13

ÖZET 14

ABSTRACT 15

1. GİRİŞ VE AMAÇ 16

2. GENEL BİLGİLER 18

2.1. Kontrast nefropatisi 18

2.1.1. Tanım: 18

2.1.2. İnsidans 18

2.1.3. Risk faktörleri: 19

2.1.4. Fizyopatoloji: 20

2.1.4.1. Hemodinamik değişiklikler: 20

2.1.4.2. Tübüler toksisite: 22

2.1.4.3. Eritrosit agregasyonu 23

2.1.4.4. Kalsiyum: 23

2.1.4.5. Renal interstisyel basıncın etkisi: 24

2.1.5. Kontrast nefropatinin önlenmesi: 24

2.1.5.1. Hidrasyon: 24

2.1.5.2. N-asetilsistein: 25

2.1.5.3. Sodyum bikarbonat: 26

2.1.5.4. Diüretikler: Furosemid ve Mannitol 26

2.1.5.5. Diğer tedaviler: 26

2.1.6. Hayvan deneylerinde kontrast nefropati modelleri: 27

2.2. Thymoquinone 28

2.2.1. Thymoquinone'un koruyucu etkileri: 30

2.2.1.1. Anti-oksidan Etkisi: 30

2.2.1.2. Anti-inflamatuvar Etkisi: 31

2.2.1.3. Anti-karsinojenik Etkisi: 32

2.2.1.4. Hepatoprotektif Etkisi: 32

2.2.1.5. Nöroprotektif etkisi: 33

2.2.1.6. Gastroprotektif etkisi: 33

2.2.1.7. Anti-diyabetik etkisi: 33

2.2.1.8. Diğer protektif etkileri: 33

2.2.2. Thymoquinone'un toksik özellikleri: 34

2.2.3. Thymoquinone ve böbrek: 35

3. GEREÇ VE YÖNTEM 36

3.1. Hayvanlar: 36

3.2. İlaçlar: 37

3.3. Kontrast Nefropati Modeli Oluşturulması: 37

3.4. Thymoquinone Dozunun Belirlenmesi: 38

3.5. Deney Grupları: 38

3.6. Böbrek Fonksiyonlarının Belirlenmesi: 39

3.7. Oksidatif Stres Düzeyinin Belirlenmesi: 40

3.8. İnflamatuvar Durumun Belirlenmesi 40

3.9. Böbrek Histopatolojisi: 41

3.10. İstatistiksel Analiz: 42

4.BULGULAR 43

4.1. Böbrek Fonksiyon Testleri: 44

4.2. Oksidatif Stres Belirteçleri: 45

4.3. İnflamatuvar parametreler: 46

4.4. Histopatolojik bulgular: 48

5. TARTIŞMA 52

KAYNAKLAR 59

KISALTMALAR

ABY: Akut böbrek yetmezliği

ACEİ: Anjiotensin converting enzim inhibitörleri

AMI: Akut miyokard infarktüsü

ANP: Atrial natriüretik peptid

AMP: Adenozin monofosfat

ATP: Adenozin trifosfat

BUN: Blood urea nitrogen

CCl_4: Karbontetraklorür

CIN: Kontrastla indüklenen nefropati

CM: Kontrast madde

COX: Siklooksijenaz

Cre: Kreatinin

dk: dakika

DM: Diabetes mellitus

DMSO: Dimethyl sulfoxide

DNA: Deoksiribonükleik asit

DVR: Desenden vaza rekta

ERÜTF: Erciyes Üniversitesi Tıp Fakültesi

GFR: Glomerüler fitrasyon hızı

GSPE: Grape seed proanthocyanidin extract

H_2O_2:	Hidrojen peroksit
H&E:	Hematoksilen&Eozin
IL-1β:	Interlökin-1 beta
INDO:	Indometazin
iNOS:	induced nitrik oksit sentetaz
iv.:	intravenöz
ip.:	intraperitoneal
KKY:	Konjestif kalp yetmezliği
LD50:	Yüzde elli öldürücü doz
L-NAME:	N-nitro-L-arjinin metil esterleri
MDA:	Malondialdehid
ml:	mililitre
mm Hg:	milimetre civa basıncı
mRNA:	messenger ribonükleik asit
MTX:	Metotreksat
NAC:	N-asetilsistein
$NaHCO_3$:	Sodyum bikarbonat
NF-κB:	Nükleer faktör kappa B
NGAL:	Nötrofil gelatinase-associated lipocalin
NO:	Nitrik oksit
NOS:	Nitrik oksit sentaz

NS:	Nigella sativa
O_2:	Oksijen molekülü
O_2^-:	Oksijen radikali
OH^-:	Hidroksil radikali
PG:	Prostaglandin
PaO_2:	Parsiyel oksijen basıncı
RNA:	Ribonükleik asit
SB:	Sodyum butirat
SCre:	Serum kreatinin
SF:	Serum fizyolojik
SOD:	Süperoksit dismutaz
SOR:	Serbest oksijen radikalleri
TGF:	Tübüloglomerüler feedback
TNF:	Tümör nekroz faktör
TQ:	Thymoquinone

TABLO LİSTESİ

Tablo 1. Gruplara ve günlere göre deneyin uygulanış şeması
Tablo 2. Tübüler nekroz ve proteinöz kast için kullanılan skorlama sistemi
Tablo 3. Meduller konjesyon için kullanılan skorlama sistemi
Tablo 4. Grupların başlangıç ve bitiş vücut ağırlıkları
Tablo 5. Gruplar arası böbrek fonksiyon testlerinin değerlendirilmesi
Tablo 6. Gruplar arası oksidatif stres belirteçlerinin değerlendirilmesi
Tablo 7. Gruplar arası genetik ekspresyon yüzdesine göre değerlendirme
Tablo 8. Gruplar arası histopatolojik değerlendirme ve yüzdelik dağılımları

ŞEKİL LİSTESİ

Şekil 1. Kontrast nefropatinin patofizyolojisi
Şekil 2. Plazma viskozitesindeki artışa bağlı böbreğe hasar mekanizmaları
Şekil 3. Kontrast nefropati risk skorlaması
Şekil 4. Nigella sativa bitkisi
Şekil 5. Nigella sativa bitkileri
Şekil 6. Nigella sativa tohumları
Şekil 7. Thymoquinone'nin kimyasal yapısı
Şekil 8. Grupların başlangıç ve bitiş ağırlıklarının karşılaştırılması
Şekil 9. Deney sonu Scre düzeylerinin karşılaştırılması
Şekil 10. Deney sonu serum BUN düzeylerinin karşılaştırılması
Şekil 11. Deney sonu serum NGAL düzeylerinin karşılaştırılması
Şekil 12. TNF-α gen ekspresyon yüzdelerinin karşılaştırılması
Şekil 13. NF-κB gen ekspresyon yüzdelerinin karşılaştırılması
Şekil 14. iNOS gen ekspresyon yüzdelerinin karşılaştırılması
Şekil 15. Grupların tübüler hasarlanma skorlarının karşılaştırılması
Şekil 16. Grupların proteinöz cast skorlarının karşılaştırması
Şekil 17. Grupların meduller konjesyon skorlarının karşılaştırması
Şekil 18. Tübüler hasarlanma (HE x200)
Şekil 19. Proteinöz cast (HE x100)
Şekil 20. Meduller konjesyon (HE x100)

ÖZET

Kontrast madde kullanımı ve buna bağlı olarak kontrast nefropati sıklığının arttığı günümüz tıbbında halen renal hasar gelişimini önlediği kesin olarak ispatlanmış bir farmakolojik uygulama bulunmamaktadır. Kontrast nefropatinin fizyopatolojik mekanizmaları arasında; renal medullar hipoksi, endotel hasarı, oksidatif stres ve inflamatuvar etkisiyle kontrast maddenin direkt tübüler toksisitesi yer almaktadır. Çalışmamızda anti-oksidan, anti-inflamatuvar ve renoprotektif özelliklere sahip olduğu bilinen thymoquinone'un kontrast nefropati üzerine olan etkilerini göstermeyi amaçladık.

Çalışma kapsamında sham-kontrol (n=3), premedikasyon-kontrol (n=6), model (n=6), izole thymoquinone (n=3+3), düşük doz thymoquinone (n=6) ve yüksek doz thymoquinone (n=7) olmak üzere toplam 7 grup belirlendi. Ratlarda 48 saat susuzluğa ek olarak intraperitoneal indometazin ve L-NAME uygulaması ile premedikasyon sağlandı. Premedikasyon sağlandıktan sonra yüksek ozmolar kontrast madde olan diatrizoat (Urografin % 76) 12.5 ml/kg dozunda verildi. Thymoquinone ise 1 mg/kg ve 1.75 mg/kg olarak iki farklı dozda ve 4 gün boyunca intraperitoneal olarak verildi. Çalışma sonunda ratlarda böbrek fonksiyon testleri, histopatolojik değişiklikler, oksidatif stres parametreleri ve inflamatuvar belirteçler değerlendirildi.

Düşük doz thymoquinone (1 mg/kg) uygulaması ile serum kreatinin ve serum BUN düzeylerinde anlamlı düşüş izlendi. Işık mikroskopisinde düşük doz thymoquinone grubunda kontrast madde grubuna kıyasla belirgin şekilde daha az histopatolojik hasar izlendi. Yüksek doz thymoquinone ise biyokimyasal olarak etkisiz kabul edilirken histopatolojik olarak toksik bulgular elde edildi. Oksidatif stresi değerlendirmek üzere karşılaştırılan serum MDA ve SOD düzeylerinde gruplar arasında anlamlı bir değişiklik tespit edilmedi. İnflamatuvar belirteçlerin değerlendirilmesinde ise düşük doz thymoquinone ile iNOS ve NF-κB gen ekpresyonlarında azalma kaydedilirken TNF-α gruplar arasında anlamlı farka sahip değildi.

Bu çalışmanın sonuçları, thymoquinone uygulamasının ratlarda kontrast nefropati hasarını azaltma yönündeki olumlu etkisini ortaya koymaktadır.

Anahtar Kelimeler: Kontrast nefropati, thymoquinone, rat.

ABSTRACT

Contrast agent usage and occurrence of contrast-induced nephropathy in today's medicine increase dramatically, yet there is still no proven pharmacological approach to prevent renal damage. Mechanisms of contrast-induced nephropathy include renal medullar hypoxia, endothelial injury, oxidative stress and direct tubular toxicity of contrast agent due to inflammatory effect. In our study, we aimed to show effects of thymoquinone that is known for its anti-oxidant, anti-inflammatory and renal protective effects in contrast-induced nephropathy.

7 groups were included within the scope of our study: sham-control (n=3), premedication-control (n=6), model (n=6), isolated thymoquinone (n=3+3), low-dose thymoquinone (n=6) and high-dose thymoquinone (n=7). In addition to 48 hours of water deprivation in rats, we pre-medicated with intra-peritoneal indomethacin and L-NAME administration. After premedication, 12.5 ml/kg dose of a high osmolar contrast agent - diatrizoat (Urografin %76) was administrated. Thymoquinone was administrated in two different doses of 1 mg/kg and 1.75 mg/kg for 4 days intraperitoneally. Renal functions, histopathological differences, oxidative stress parameters and inflammatory indicators of rats were evaluated at the end of the study.

Significant decreases were observed in levels of serum creatinine and serum BUN with low-dose thymoquinone (1 mg/kg) administration. In light microscopy, significantly less histopathological damage was observed in low-dose thymoquinone group comparing to contrast agent group. While high-dose thymoquinone is accepted as ineffective biochemically, toxic evidences were identified histopathologically. There were no significant differences between groups for serum MDA and SOD levels which were compared to evaluate oxidative stress. However, iNOS and NF-κB gene expressions were reduced with low-dose thymoquinone in analysis of inflammatory indicators, while TNF-α was not significantly different between groups.

This study suggests administration of thymoquinone has a positive effect on reducing contrast-induced nephropathy damage in rats.

Key Words: Contrast-induced nephropathy, thymoquinone, rat.

1. GİRİŞ VE AMAÇ

Kontrastla indüklenen nefropati (CIN), kontrast madde (CM)'nin intravenöz (iv.) veya intraarteriyel kullanımı sonrası gelişen akut böbrek yetmezliğidir (1). Literatürde CIN için çeşitli tanımlamalar mevcut olup klinik çalışmalarda en çok kabul gören; farklı bir neden olmaksızın, CM verilmesinden 48-72 saat sonra serum kreatinin (SCre) düzeyinin ≥0.5 mg/dl (44.2 µmol/L) veya bazal değerin ≥%25'i oranında artması şeklindedir (2).

CIN hastane kaynaklı akut böbrek yetmezliğinin üçüncü en sık nedeni olup insidansı büyük ölçüde CM alımı öncesindeki bozulmuş böbrek fonksiyonlarına, diabetes mellitus (DM) ve konjestif kalp yetmezliği (KKY) gibi CIN gelişimi kolaylaştıran risk faktörlerine bağlı olarak artış göstermektedir (2). Görüntüleme yöntemleri ve girişimsel radyolojik işlemlerin teknolojik gelişmelere bağlı olarak arttığı günümüzde CIN görülme sıklığı da buna parelel olarak artmakta; bu durum hastaların morbidite, mortalitelerinde artışa neden olmakta ve hastane maliyetlerini de olumsuz olarak etkilemektedir. (3, 4).

CIN fizyolopatolojisi yeterince aydınlatılamamıştır. Renal arter vazokonstrüksiyonuna bağlı kan akımının azalması sonucu oluşan renal medullar hipoksi, CM'nin apoptozis ve oksidatif stres yoluyla yaptığı direk tübüler toksisite, endotel disfonksiyonu ve renal mikrosirkülasyondaki değişiklikler patogenezde yeri olduğu düşünülen faktörlerdir (5, 6). Meduller hipoperfüzyonun dış meduller desenden vaza rektadaki (DVR) vazokonstrüksiyona bağlı geliştiği bilinmekte olup bu vazokonstrüksiyona nitrik oksit (NO) üretiminde azalma ve angiotensin-II'ye verilen cevapta artış eşlik eder, sonuçta bu bulgular DVR endotelinde bozulmaya işaret etmektedir (7, 8).

CIN gelişiminin önceden tahmin edilmesinde risk faktörlerinin iyi tanımlanması gerekmektedir. CIN gelişiminden korunmada bugün için bilinen en etkili yöntem iyi hidrasyon sağlanmasıdır. Hidrasyonun izotonik bikarbonat ile yapılmasının daha koruyucu olduğunu bildiren yayınlar mevcuttur (9). CIN'den korunmada antioksidan ve vazodilatatör ajanlar başta olmak üzere; NO sentezini arttıran ajanlar, endotelin ve adenozin reseptör antagonistleri ile endotel fonksiyonunu düzelten ajanlar denenmiş ancak rutin uygulamaya girecek kadar etkili bulunamamışlardır (10). Üzerinde çalışma yapılan ajanlardan özellikle antioksidan etkileri bilinen N-asetil sistein (NAC) ve askorbik asit bu amaçla kullanılmış, ancak yapılan meta-analizlerde etkilerinin sınırlı düzeyde olduğu belirtilmiştir. Kanıt düzeyi düşük olmakla birlikte NAC koruyucu olarak önerilmektedir. (11, 12).

Nigella Sativa (Çörek otu), Ranunculaceae (düğünçiçeğigiller) familyasından yıllık otsu bir bitkidir. Sıklıkla Akdeniz'e kıyısı olan bölgelerde yetişir. Geleneksel tıpta Nigella Sativa (NS) tohumları öksürük, yüksek ateş, astım, hipertansiyon, diyabet ve egzema gibi durumlarda tedavi amaçlı kullanılmaktadır (13, 14). Yapılan analizlerde Nigella sativa yağının biyolojik olarak dört adet aktif bileşiği (thymoquinone, dithymoquinone, thymohydroquinone ve thymol) bulunduğu tespit edilmiştir. Bu bileşiklerin en aktif formunun thymoquinone (2-isopropyl-5-methyl-1,4-benzoquinone) olduğu ve lipit peroksidasyon ürünleri ile inflamasyon belirteçlerinin oluşumunu engellediği gösterilmiştir (14, 15).

Yapılan çok sayıda çalışmada TQ'un anti-oksidan, anti-inflamatuar, anti-kanser, hepatoprotektif ve renoprotektif özelliklerinin bulunduğu gösterilmiştir (16). SOR'un zararlı etkileri, nötrofillerin TQ tarafından uyarılması ile önlenebilmektedir (17). TQ, süperoksit dismutaz (SOD), katalaz ve glutatyon peroksidaz gibi enzim aktivitelerinin azalmalarını sağlar (18). Ayrıca hücre kültürü kullanılarak yapılan çalışmalarda proinflamatuar bir transkripsiyon faktörü olan NF-κB ve onun tarafından kontrol edilen IL-6 gibi bazı genlerin TQ tarafından baskılandığı ve böylece renal tübüler hücreleri koruduğu kaydedilmiştir (19).

TQ'un sahip olduğu bu özelliklerle kontrast madde patofizyolojinde etkili olan mekanizmaların önüne geçebilmesi veya en azından hafifletebilmesi mümkün gözükmektedir. Bu proje ile deneysel kontrast nefropati modelinde TQ'un nefropatiyi önleyici etkisinin bulunup bulunmadığı araştırılmıştır.

2. GENEL BİLGİLER

2.1. Kontrast nefropatisi

2.1.1. Tanım:

CIN için çeşitli tanımlamalar mevcut olup klinik çalışmalarda en çok kabul gören; farklı bir neden olmaksızın, CM verilmesinden 48-72 saat sonra serum kreatinin (SCre) düzeyinin ≥0.5 mg/dl (44.2 µmol/L) veya bazal değerin ≥%25'i oranında artması şeklindedir (2). Son zamanlarda yaygınlaşan tanıma göre diürez miktarına bakılmaksızın SCre değerinde ≥0.3 mg/dl'lik (26.4µmol/L) artış akut böbrek yetmezliği (ABY) için anlamlı kabul edilmektedir (1). Bu değerin; gelecekte standart olarak kabul edilerek ABY ve CIN tanımlamasında kullanılması söz konusu olabilir (3).

CIN gelişen vakalarda SCre yüksekliğinin 3-5 gün sonra pik değerine ulaştığı, 3 haftaya kadar uzayabildiği ve sonrasından yüksek oranda normale döndüğü bilinmektedir (20). Ancak CIN gelişen hastalarda böbrek fonksiyonlarının sıklıkla geçici azalmayla sınırlı kaldığı bilinse de her hastada önceki böbrek fonksiyon değerine dönüşün gerçekleşmeyebileceği akılda tutulmalıdır (21). Klinik süreç, asemptomatik olabildiği gibi non-oligurik böbrek yetersizliğinden kalıcı diyaliz gerektiren nefropatiye kadar değişen geniş bir yelpaze ile de karşımıza çıkabilmektedir (22).

2.1.2. İnsidans:

Kontrast nefropatisi, genel toplumda %2.1-3.2 arasında görülür; hastane kaynaklı akut böbrek yetmezliği nedenleri arasında ise 3. sıradadır ve olguların yüzde 11'inden sorumludur (23, 24). CIN görülme sıklığı, kullanılan kontrast maddenin miktarına ve kimyasal özelliklerine, hastanın altta yatan risk faktörlerine ve uygulanan profilaktik tedavilere bağlı olarak %2.1-70 arasında

değişebilmektedir (25). Hafif düzeyde böbrek yetmezliği bulunan poliklinik hastalarında kontrastlı tomografi sonrası CIN gelişme sıklığı % 6.5 olarak kaydedilmiştir (26). Yapılan birçok çalışmada kontrast nefropatisine bağlı olarak gelişen diyaliz ihtiyacı %0.1-30 arasında bildirilmektedir (21, 27, 28, 29, 30). Kontrast nefropatinin bir diğer önemli sonucu ise anlamlı oranda mortalite artışına neden olmasıdır (21, 27, 31, 32, 33). McCullough ve ark tarafından yapılan bir çalışmada perkutan koroner revaskülarizasyon uygulanan 1826 hastanın %14.5'inde ABY geliştiği, %0.8'inde diyaliz ihtiyacı meydana geldiği, diyalize alınan hastaların %13'ünde ise kalıcı renal replasman tedavisi gerektiği saptanmıştır; yine aynı çalışma kapsamında ABY gelişmeyen hastalarda %1.1, akut ABY gelişenlerde %7.1, diyaliz ihtiyacı olanlarda ise %35.7 oranında mortalite tespit edilmiştir (27).

2.1.3. Risk faktörleri:

CIN gelişiminden sorumlu kesin risk faktörleri; "önceden var olan böbrek yetersizliği, DM, kullanılan CM'nin osmolaritesi ve miktarı" olarak tespit edilmiş olup diğer önemli risk faktörleri ise "dehidratasyon, hipotansiyon, KKY, ileri yaş (>75), intraaortik balon pompası ve anemi" olarak kabul görmektedir, ayrıca CIN gelişim insidansı, risk faktörlerinin sayısı ile doğru orantılı olarak artmaktadır ki risk faktörü taşımayanlarda CIN insidansı %3-5 iken dört risk faktörü olanlarda %100'e kadar çıktığı görülmüştür (27, 34). Beş risk faktörü taşıyan hastalarla yapılan çalışmada hastaların %50'sinde CIN geliştiği gözlemlenmiştir (35). Akut miyokard enfarktüsü (AMI) için koroner anjiografi uygulanan hastalarda yapılan bir çalışmada ise dört ya da beş risk faktörü taşıyanların tümünde CIN gelişmiştir (36).

Diyabetik nefropatisi veya önceden var olan böbrek yetmezliği olan hastalarda düşük dozlarda (<100 ml) CM kullanıldığında bile diyaliz ihtiyacı olabilmekte hatta kalıcı böbrek yetmezliği dahi görülebilmektedir (37). Herhangi bir risk faktörü olmayan hastaya ek olarak her 100 ml CM verildikçe, CIN olasılığını %30 artmaktadır (38). 100 ml'den daha az CM uygulanan normal hastalarda, diyaliz gerektiren CIN gelişmediği bulunmuş ve CM miktarının CIN gelişiminde bağımsız bir risk faktörü olduğu saptanmıştır (27). İyonik ve/veya osmolaritesi yüksek kontrast madde kullanımına bağlı CIN gelişim riski daha yüksektir (4). Harris ve ark. tarafından yapılan çalışmada düşük osmolar CM kullanımına bağlı CIN gelişme riski %2 iken, bu oran yüksek osmolar CM kullanımına bağlı %14'e kadar çıkmaktadır (39).

2.1.4. Fizyopatoloji:

CIN fizyopatolojisi henüz yeterince aydınlatılamamıştır. Öne sürülen mekanizmalardan bazıları; renal arter vazokonstrüksiyonuna bağlı renal kan akımının azalması sonucu oluşan medullar hipoksi, CM'nin apoptozis ve oksidatif stres yoluyla yaptığı direk tübüler toksisite, endotel disfonksiyonu ve renal mikrosirkülasyondaki değişikliklerdir (5, 6, 40) (Şekil 1).

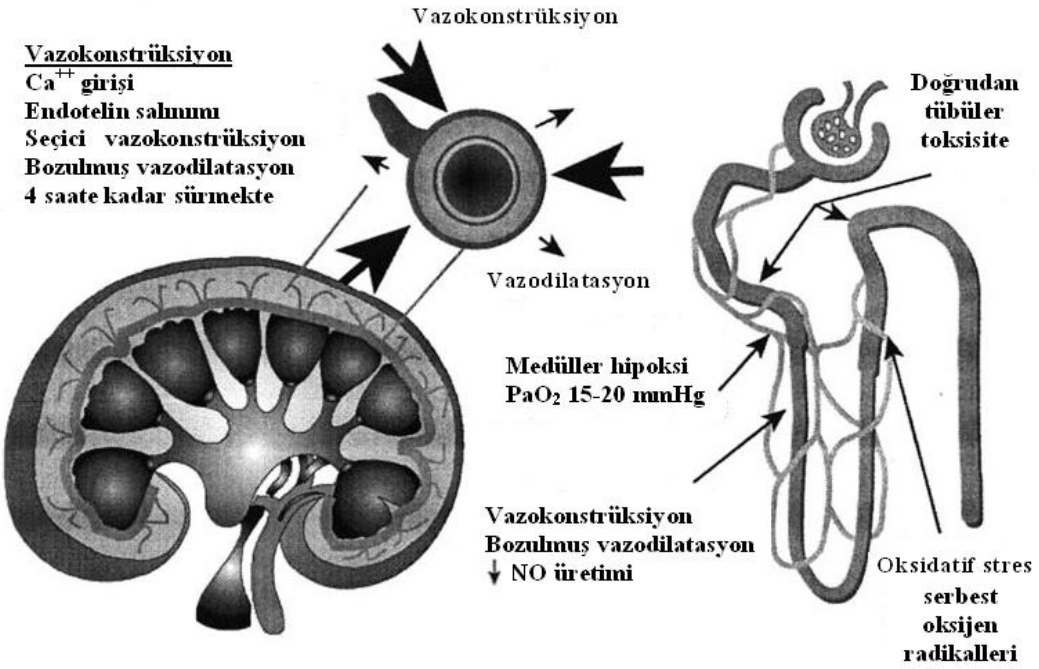

Şekil 1. Kontrast nefropatinin patofizyolojisi

CIN gelişiminde etkili olduğu düşünülen fizyopatolojik mekanizmaları sırasıyla inceleyecek olursak;

2.1.4.1. Hemodinamik değişiklikler:

CM'ler böbrek kan akımında iki fazlı yanıt oluşturur, kısa süreli vazodilatasyon periyodunu daha uzun süreli vazokonstrüksiyon süreci takip eder (41). Renal vazokonstrüksiyon, intravenöz verilen kontrast maddeye bağlı yüksek osmolarite ve CM'nin etkisiyle salgılanan endotelin ve adenozin kaynaklıdır (33,42). CM, tübüloglomerüler feedback (TGF) mekanizmasının aktivasyonuna sebep olurken ayrıca prostaglandin (PG), NO, endotelin, adenozin vazoaktif mediatörlerin üretiminde değişikliğe de yol açmaktadır (43). Osmotik yükün tetiklediği TGF mekanizması, afferent arteriyollerde vazokonstrüksiyona yol açarak glomerüler fitrasyon hızı (GFR)'yi azaltıp böbrek damar direncini artırabilmektedir (44).

Birçok deneysel çalışma göstermektedir ki endotelin potent bir renal vazokonstrüktör olup CM ile ilişkili vazokonstrüksiyonda kritik bir öneme sahiptir (45). Endotelin-A selektif blokerlerinin kullanıldığı bir rat çalışmasında, CM'nin yol açtığı renal dış medullar hipoksik etkinin düzeldiği bildirilmektedir (46).

Adenozin ise A_2 stimülasyonu ile efferent arteriolde ve medüller kapillerlerde vazodilatasyona, A_1 stimülasyonu ile de afferent arteriolde vazokonstrüksiyona yol açar ve renal vazokonstrüksiyonu baskın hale getirir; bu durum intrarenal adenosin infüzyonu sonrası renal kan akımının azalmasının nedenini açıklar. Tüm bunlar CM tarafından salınımı indüklenen adenozinin, vazokonstrüktör etki oluşturularak CIN oluşumu üzerinde rolü olduğunun göstergeleridir (33).

NO ve PG gibi vazodilatör komponentlerin bloke olması vazokonstrüksiyonu daha da şiddetlendirmektedir (47). NO sentezinin L-NAME ve PG sentezinin indometazin (INDO) ile bloke edildiği bir çalışmada CM sonrası medulla kan akımının %12'sine düştüğü, GFR'de %74 azalma olduğu, henle kulpunda %49 nekroz görüldüğü bildirilmiştir. CM verilmeksizin INDO veya L-NAME verildiğinde ise bu sonuçlar gözlenmemiştir (48).

CIN risk faktörleri arasında sayılan DM ve KKY hastalarında vücutta NO üretimi azalmıştır, buna bağlı olarak vücutta oksijen (O_2) kullanımının yüksek olduğu dokularda iskeminin önlenememesi bu hastalıklarda CIN'e yatkınlık oluşturmaktadır (33, 49).

Patogenezde yer alan renal vazokonstrüksiyonun etkisi SCre düzeyinin yükselmesinde tek başına yeterli değildir; esas önemli olan faktör meduller kan akımının azalmasıdır (50). Deneysel modellerde tek başına CM verilmesiyle meduller kan akımı azalmasına rağmen iskemi oluşmamakta; endojen protektif vazodilatatör maddelerin (NO ve PG) bloke edilmesiyle birlikte CM verilmesi sonucu medüller iskemi ve akut tübüler nekroz meydana gelmektedir (51).

Böbreğe gelen kan akımının %90'ı kortekse, %10'u medullaya gider. Medulla kan akımının düşüklüğü, distal nefrondaki su ve solüt emilimi için gerekli gradiyenti sağlamaya yönelik oluşmuş fizyolojik bir temeldir. Böbrekte dış medullanın kan akımı düşük olduğu için kortekse nazaran daha hipoksiktir. Dış medullada yüksek O_2 ihtiyacı gerektiren işlevleri bulunan henle kulpu ve aktif sodyum transport kanalları bulunur, bu nedenle böbreğin bu kısmı hipoksiye çok daha hassastır (40, 52). Kontrasta bağlı olarak dış medullaya O_2 sunumu azalırken aynı zamanda kontrastın yüksek osmolaritesi osmotik diüreze neden olmaktadır; bu bilgi ışığında

yapılan çalışmada Liss ve ark. sağlıklı ratlara CM verilmesi sonucunda meduller O_2 dağılımının %60 oranında azaldığını bulmuşlardır (53).

CM'ye bağlı artan plazma viskositesi, vasa rektadaki direnci artırarak perfüzyonu bozar. Bunun sonucunda ise medullar hipoksi ve tübüler iskemi meydana gelmektedir (5, 49). Meduller hipoperfüzyonun dış meduller DVR'da vazokonstriksiyona bağlı geliştiği bilinmekte olup bu vazokonstrüksiyona NO üretiminde azalma ve angiotensin-II'ye verilen cevapta artış eşlik eder, sonuçta bu bulgular DVR endotelinde bozulmaya işaret etmektedir (7, 8) (Şekil 2).

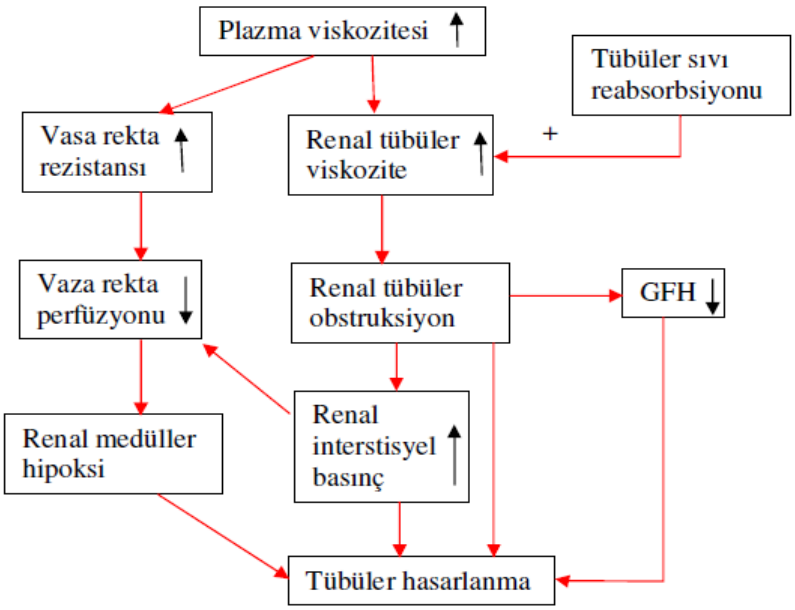

Şekil 2. Plazma viskozitesindeki artışa bağlı böbreğe hasar mekanizmaları

2.1.4.2. Tübüler toksisite:

Hipertonik CM'ler in vitro olarak mezengiyal ve tübüler hücrelere toksiktir. Bu toksisite için öne sürülen mekanizmalar ise hücresel enerjide yetersizlik, kalsiyum hemostazının bozulması, apoptozun durması ve oksidatif strestir (48). CM'ler mitokondriyal enzim aktivitesinde ve mitokondriyal membran potansiyelini bozarak renal tübüler hücreler üzerine direkt sitotoksik etki de gösterirler (54). Ayrıca CM'ler, böbreğin daha distal segmentlerindeki hücreler üzerine direkt etki göstererek ve hipoksik hasar oluşturarak apoptozise yol açarlar (55).

Deneysel modellerde, CM'lerin antioksidan enzim aktivitesini azalttığı, SOR vasıtasıyla direkt toksik etki gösterdiği bulunmuştur (56). SOR endojen olarak üretilirler ve oksidatif stres

sırasında düzeyleri artar. En sık bulunanlar; oksijen radikali (O_2^-), hidrojen peroksit (H_2O_2), hidroksil radikali (OH^-)'dir (57).

CM mitokondiyal enzim aktivitelerini azaltır, adenozin monofosfat (AMP)/adenozin trifosfat (ATP) oranı artar; artan AMP ise adenozin ve bu yolağın en son elemanı olan ürik asit ve H_2O_2'ye dönüşür. Oluşan H_2O_2 ve diğer reaktif O_2 radikalleri direkt tübüler toksisiteye neden olduğu gibi NO düzeyini azaltarak da CIN gelişiminde rol oynarlar (58).

CM verilmesinden sonra renal dokunun yüksek ozmotik yüke maruz kalması sonucu proksimal tübül hücrelerinde fokal veya yaygın vakualizasyon veya tübüler nekroz oluşur ki bu karakteristik histopatolojik görünüme "osmotik nefroz" adı verilir (59). Yüksek ozmolar CM kullanılarak renal anjiografi ve iv. ürografi tetkiki yapılan 210 hastanın alındığı bir çalışmada, tetkikten 10 gün sonra renal biopsi yapılmıştır. Hastaların 47 tanesinde osmotik nefroz saptanmış, 29 tanesinde ise osmotik nefroza tübüler atrofi ve/veya nekrozun eşlik ettiği görülmüştür. Proksimal tübül hücrelerinde gelişen bu vakualizasyonların bütünüyle geri dönüşümlü olduğu vurgulanmıştır (CIN 60).

2.1.4.3. Eritrosit agregasyonu:

Çeşitli hayvan deneylerinde; CM'lerin etkisiyle eritrosit membranının biçim ve hacminin azalarak deforme olduğu, eritrosit agregasyonunda artış olduğu ve bunların parsiyel oksijen basıncı (PaO_2)'nda azalma ile sonuçlandığı bildirilmiştir. Sonuçta medullar hipoksinin daha da artması hatta anoksi gelişmesi ve GFR'de düşme ile giden sürecin CIN fizyopatolojisinde yeri olduğu düşünülmektedir; ayrıca CM, medüller kan akımını azaltarak vaza rektada eritrositlerin yavaşlamasına ve agregasyonuna da neden olmaktadır (61, 62).

2.1.4.4. Kalsiyum:

Patogenetik sürecin vazokonstrüksiyon fazında adenozin ve endotelin salgılanmasına kalsiyum iyonlarının da eşlik ettiği gösterilmiştir (41). Hatta birçok yayında kalsiyum okzalat kristalleri ile tübüler obstrüksiyonun geliştiği bildirilmektedir (63, 64, 65). Köpeklerde yapılan bir çalışmada kalsiyumun, CM'ye bağlı olarak renal kan akımındaki azalmaya aracılık ettiği belirtilmiş olup ayrıca non-dihidropiridin kalsiyum kanal blokeri olan verapamil uygulamasının anjiotensin veya adrenalin kaynaklı vazokonstrüksiyonu da azalttığı gösterilmiştir (66).

2.1.4.5. Renal interstisyel basıncın etkisi:

Tüm osmotik partiküller gibi CM renal tübül lümenine su çekerek intraluminal basıncı artırır. İzo-osmolar ajanlar ile CM verilmesinden 20 dakika sonra proksimal ve distal tübül hidrostatik basınçlarında belirgin artış olduğu ve renal interstisyel basınç 50 milimetre civa basıncı (mm Hg)'na kadar yükseldiğinde GFR'de azalma ve medullada iskemi olduğu bulunmuştur (58).

2.1.5. Kontrast nefropatinin önlenmesi:

CIN için halen spesifik bir tedavi olmadığından öncelikle yapılması gereken yüksek riskli hasta popülasyonun tespit edilmesi ve koruyucu tedavinin planlanmasıdır. CIN açısından risk altında olan bireylerde işlemden önceki ve 24-96 saat sonraki dönemde SCre düzeyleri ölçülmeli, mümkünse GFR hesaplanmalıdır (67).

Mehran ve ark. tarafından CIN riskini saptamaya yönelik olarak yüksek riskli hasta gruplarının belirlenmesi ve daha yoğun önleyici tedbirler alınabilmesi için skorlama sistemi geliştirilmiş, bunun için 8 parametre belirlenmiştir (68) (Şekil 3).

Risk faktörü	*Skor*
Hipotansiyon	5
İntraaortik balon pompa uygulanması	5
Konjestif kalp yetmezliği	5
İleri yaş (>75y)	4
Anemi	3
Diyabetes mellitus	3
Kontrast madde volümü	1 (Her 100 ml için)
Serum kreatinin > 1.5 mg/dl veya	4
GFH <60 ml/dk/1.73m^2	40-60 → 2
	20-40 → 4
	< 20 → 6

Risk skoru	KN riski (%)	Diyaliz riski (%)
≤5	7.5	0.04
6-10	14	0.12
11-15	26.1	1.09
≥16	57.3	12.6

Şekil 3. Kontrast nefropati risk skorlaması

2.1.5.1. Hidrasyon:

CIN engellemede primer müdahale hidrasyon olup etkisi kanıtlanmış tek tedavidir (12, 41,52). Hidrasyon; renin anjiotensin sisteminin aktivitesini azaltır, vazokonstrüktör olan endotelin gibi hormonların seviyesini düşürür, sodyum diürezini artırır, CM'nin tübülde dilüe olmasını

sağlayarak geri emilimini azaltır, tübüler obstrüksiyonu engeller, TGF cevabını baskılar ve SOR'a karşı korur (69).

Mayi miktarı ve süresinin araştırıldığı çalışmalar doğrultusunda CIN riskini azaltmak için önerilen protokol, 1-1.5 ml/kg/saat iv. sıvının işlemden 6-12 saat önce başlanması ve işlemden sonra 6-24 saat sonraya kadar devam edilmesidir. Hidrasyon genelde kolay uygulanabilir bir tedavi olarak görülse de çoğu anjiografik prosödür hastanede yatmayan hastalarda yapıldığı için 6-12 saat önceden hidrasyonu başlamanın uygulama zorluğu bulunmaktadır. Bu hastalara ise işlemden 3 saat önce infüzyonun başlanması ve 12 saat devam edilmesi önerilir. Ayrıca çalışmalarda KKY olan hastalar dışlandığı için hidrasyon dikkatli yapılmalıdır (70). Yapılan çalışmalarda, perkütan koroner girişimden 12 saat önce (hospitalize edilmemiş hastalar için kateterizasyondan önceki 10 saat içinde yaklaşık 1000 cc kadar oral sıvı alımı) ve 12 saat sonra, 100-150 cc/saat hızında iv. sıvı verildiği takdirde CIN gelişiminin anlamlı derecede azaldığı gösterilmiştir (9).

2.1.5.2. N-asetilsistein:

NAC, SOR'u temizleyen güçlü bir antioksidan olması dolayısıyla oksidatif doku hasarını engelleyerek CIN gelişimini önleyebilmektedir (71). Ayrıca CM'nin olumsuz hemodinamik etkilerini, nitrik oksit sentaz (NOS) yolu ile renal vazodilatasyon yaparak engellemektedir (72).

Kontrastlı bilgisayarlı tomografi çekilen 83 kronik böbrek hastasını (%32,5'i diabetik nefropati) içeren çalışmada plesebo grubunda CIN %21 saptanırken NAC grubunda ise bu oran sadece %2 ölçülmüştür (73). Sekiz randomize kontrollü çalısma ve 885 hastanın alındığı bir meta-analizde, hidrasyona ek olarak girişimden bir gün önce ve girişim gününde NAC (400-600 mg x 2/gün) verilmesinin sadece hidrasyon uygulananlara göre CIN gelişimini %56 gibi anlamlı oranda azalttığı gösterilmiştir (74). KBY olanlarda yapılan bir çalışmada, CM uygulamasından önce ve sonra hidrasyona ek olarak NAC (600 mg x 2/gün, PO) verilmesinin, yalnız hidrasyon uygulananlara göre CIN riskini anlamlı oranda önlediği gösterilmiştir (73). Ancak tüm bunlara rağmen literatürde NAC uygulamasının CIN gelişimine olumlu katkısının bulunmadığını ileri süren çalışmalar da mevcuttur (75, 76, 77)

Düşük maliyetli, kullanımı kolay ve iyi tolere edilebilen bir ilaç olması nedeniyle yüksek riskli hastalara hidrasyona ek olarak 2x600 mg veya 2x1200 mg dozunda işlemden 24 saat önce NAC verilmesi önerilmektedir (11).

2.1.5.3. Sodyum bikarbonat:

Renal tübüler sıvıyı alkali etmek üzere sodyum bikarbonat ($NaHCO_3$) uygulanması zararlı OH^- üretimini azaltmaktadır (78).

119 hasta içeren, $NaHCO_3$'ın %0.9 salin infüzyonu ile karşılaştırıldığı bir çalışmada NaHCO3, CIN gelişimini önlemede %0.9 salin'den anlamlı olarak daha üstün bulunmuştur (79). 7977 hastanın incelendiği retrospektif bir kohort çalısmasında sadece $NaHCO_3$ verilen hastalardaki CIN sıklığı, proflaksi almayan veya sadece NAC ya da NAC+$NaHCO_3$ alanlara göre anlamlı olarak daha yüksek olduğu görülmüştür. Bu şaşırtıcı sonucun sebebi $NaHCO_3$ ile oluşan alkali ortamda SOR'un yükselmesi ve CIN'a bağlı renal kan akımındaki bozulmanın daha da arttığı olarak belirtilmiştir (80). 264 hastanın alındığı bir çalışmada, NAC+$NaHCO_3$, NAC+salin ve sadece salin hidrasyonu karşılaştırılmış; birinci grupta CIN sıklığı anlamlı oranda az görülürken ikinci ve son grup arasında fark olmadığı bildirilmiştir (81).

$NaHCO_3$ içeren mayinin işlemden 1 saat önce başlanması ve işlemden 6 saat sonrasına kadar devam edilmesi en etkili hidrasyon profilaksisi olarak kabul edilmektedir (79).

2.1.5.4. Diüretikler: Furosemid ve Mannitol

Furosemid, henlenin çıkan kalın kolundaki Na-K-Cl_2 kotransportunu inhibe ederek etki gösterir. Nefronun bu segmenti, düşük O_2 sunumu ve yüksek metabolik ihtiyaç nedeniyle iskemik hasara en duyarlı bölümdür. Burada aktif iyon transportunun inhibe edilmesi ile O_2 kullanımının azalabileceği ve dolayısıyla CM'ye bağlı vazokonstrüksiyon oluşturarak nefrotoksisitenin önlenebileceği düşünülmüştü (82). Ancak kardiyak anjiografi yapılan kronik böbrek hastalarına uygulanan randomize kontrollü bir çalışmada; sadece salin alanlarda nefropati oranı %11 saptanırken salin+mannitol beraber alanlarda %28 ve salin+furosemid birlikte alanlarda ise %40 olarak saptanmıştır (83). Hatta mannitol, potent bir vazokonstrüktör olan adenozin sekresyonunu artırarak renal kan akımını azaltmakta, ayrıca mannitolün ekskresyonunu sağlayan aktif transport mekanizması tübüler mitokondriyal O_2 tüketimini artırmaktadır, üstelik bu ilaçlara bağlı oluşan diürez hipovolemiye yol açar ki CM'ye bağlı tübüler hasarın daha da ağırlaşması ile sonuçlanabilmektedir (82).

2.1.5.5. Diğer tedaviler:

Askorbik asit, endotelin antagonistleri, adenozin antagonistleri, atrial natriüretik peptid (ANP), dopamin, fenoldopam, PG E1, anjiotensin converting enzim inhibitörleri (ACEİ) ve kalsiyum

kanal blokörleri gibi CIN gelişimini önlemede denenen çok sayıda medikal tedavi yöntemleri ise çelişkili ve/veya yetersiz düzeydedir (12, 41). Profilaktik hemodiyaliz uygulanmasında ise olumsuz sonuçlar elde edilmiş, hatta diyaliz esnasında oluşan hipotansiyon ve hipovolemi gibi durumların renal iskemik hasarı daha da artırarak CIN gelişimine katkıda bulunabileceği kanaatine varılmıştır (84, 85).

2.1.6. Hayvan deneylerinde kontrast nefropati modelleri:

Renal yapıları duyarlı hale getirerek CIN oluşumunu indüklemek maksadıyla, CM vermeden önce ratları belirli bir süre dehidrate bırakmak, tek taraflı nefrektomi yapmak ve/veya furosemid enjekte etmek gibi çeşitli yöntemler kullanılmaktadır (42, 86, 87). Bu yöntemlerle ile yapılan çalışmalarda çok sayıda başarılı sonuçlar (86, 87, 88, 89) elde edildiği gibi CIN oluşumu sağlanamayan bildiriler (89, 90) de yayınlanmıştır. Özellikle Sun ve ark. tarafından ratlarda etkin CIN modelini tespit etmek üzere 4 farklı teknik uygulanmıştır. Bu uygulamalardan birinci ve dördüncü gruptaki ratlar 72 saat, ikinci gruptaki ratlar 24 saat, üçüncü gruptaki ratlar ise 48 saat dehidrate bırakıldıktan sonra CM verilmiştir. Birinci grup hariç diğer gruplara CM verilmeden 20 dakika önce furosemid enjekte edilmiştir. Literatürdeki yaygın sonuçların tersine tüm bu gruplardan sadece dördüncü grupta CIN modelinin oluşabildiği vurgulanmıştır (90).

İlk kez 1994 yılında Agmon ve ark. tarafından yapılan ve fizyopatolojiye parelel olarak sergilenen çalışmada ise farklı bir model uygulanmıştır. CIN patogenezinde önemli bir yeri olan ve endotelden salınan en etkili vazoaktif medyatörlerin NO ve PG olması nedeniyle CIN deneysel modeli oluşturmak için CM verilmeden önce bu maddelerin inhibisyonu sağlanmıştır. Bu modeli inceleyecek olursak; deneklerin femoral veni kateterize edilerek INDO 10 mg/kg dozunda iv. olarak uygulanmış, 15 dakika sonra L-NAME 10 mg/kg dozunda iv. olarak uygulanmış, son olarak ise 15 dakika sonra CM 6 ml/kg dozunda iv. uygulanmıştır. Lazer-doppler kullanılarak intrarenal kan akımı ölçülerek farmakolojik inhibisyon sonrası CM verilmesi ile medüller kan akımının %14 azaldığı saptanmıştır. Aynı çalışmada renal fonsiyon parametrelerinde anlamlı oranda bozulma ile birlikte böbrekler histopatolojik olarak incelenmiş, meduller kalın çıkan kolonlarda %50 selektif nekroz görüldüğü rapor edilmiştir (51). Sonraki dönemlerde daha sıklıkla bu teknik üzere CIN modelleri oluşturulmaya karar kılınmış ve profilakside önerilen tedaviler bu model üzerinden denenmiştir (52, 91, 92, 93, 94, 95). Yine bu model üzere Gong ve ark. tarafından yapılan çalışmada uygulanan CM, L-NAME ve INDO; iv. yerine intraperitoneal (ip.) yoldan verilerek de başarılı bir model oluşturulabilmiştir (96).

2.2. Thymoquinone

Çörek otu (Nigella Sativa), Ranunculaceae (düğünçiçeğigiller) familyasından olup 20-30 cm yükseklikte, biraz tüylü yıllık otsu bir bitkidir (Şekil 4, Şekil 5). Geleneksel tıpta kullanıldığı rahatsızlıklar arasında astım, hipertansiyon, DM, öksürük, bronşit, baş ağrısı, egzema, yüksek ateş, baş dönmesi ve gribal infeksiyonlar gelmektedir (13).

Şekil 4. Nigella sativa bitkisi

Şekil 5: Nigella sativa bitkileri

Nigella sativa (NS) tohumlarının yapısı (Şekil 6) bölgesel ve mevsimsel olarak değişiklik göstermekle birlikte genel olarak ele alındığından; sabit yağlar (% 30-40), uçucu yağlar (%

0.38-0.49), proteinler (% 20-30), karbonhidratlar (% 37.4), mineraller (% 1.79-3.44), liflerin (6.6%) yanı sıra amino asitler, alkoloidler, saponinler, tanenler, askorbik asit, tiamin, niasin, pridoksin ve folik asit bulunmaktadır. Sabit yağın yapısında doymamış yağ asitlerinden araşidonik asit, oleik asit, linoleik asit, linolenik asit ve eikozadienoik asit bulunurken; doymuş yağ asitlerinden ise palmitik asit, miristik asit ve stearik asit bulunmaktadır. Uçucu yağın yapısında ise nigellon, karvakrol, p-cymene, d-limonen, α ve β-pinen'in yanı sıra farmakolojik olarak aktif temel bileşenlerden TQ, thymol ve dithymoquinone, thymohydroquinone yer almaktadır (97, 98, 99).

Şekil 6. Nigella sativa tohumları

Uçucu yağlarda % 18-24 oranında bulunan TQ, en önemli biyoaktif bileşen olarak kabul edilmektedir (100).

Kimyasal ismi: 2-Isopropyl-5-methyl-1,4-benzoquinone; kimyasal formülü: $C_{10}H_{12}O_2$ ve moleküler ağırlığı: 164.2 g/mol olarak bilinmektedir (99, 101) (Şekil 7).

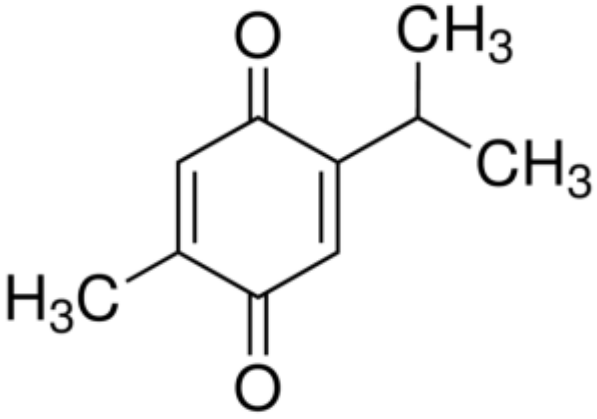

Şekil 7. Thymoquinone'nin kimyasal yapısı

2.2.1. Thymoquinone'un koruyucu etkileri:

2.2.1.1. Anti-oksidan Etkisi:

TQ'un O_2^- ve OH^- radikalleri de dahil olmak üzere birçok O_2 türleri üzerinde radikal temizleyici etkisi vardır (102). Yapılan bir deneysel çalışma ile demir bağımlı mikrozomal lipid peroksidasyonunu inhibe ettiği gösterilmiştir (103). Ayrıca TQ, lizozomlardaki non-enzimatik lipid peroksidasyonunu önleyebilmektedir (104). Hücresel glutatyonu uyararak oksidatif stresi azaltması da diğer bir anti-oksidan özelliğidir (105). Fotokimyasal veya biyokimyasal olarak üretilen SOR'un zararlı etkileri, nötrofillerin TQ tarafından uyarılması ile önlenebilmektedir (17). Ayrıca TQ, süperoksit dismutaz (SOD), katalaz ve glutatyon peroksidaz gibi enzim aktivitelerinin azalmalarını sağlar (18). Ayrıca TQ bileşiğinin 5-hidroksieikozatetraenoik asit ve 5-lipoksijenaz üretimlerini inhibe ettiği de bildirilmektedir (106).

Streptozotosin kullanılarak oluşturulan deneysel DM modelinde NS ve TQ kullanılarak kalp ve beyindeki oksidatif stresi azaltmadaki rolleri araştırılmıştır. Streptozotosin; diyabetlilerde glutatyon-S-transferaz, glutatyon ve katalaz düzeyinde belirgin bir azalma sağlayarak oksidatif stres oluşurken, bu düşük düzeylerde hem NS hem de TQ verilmesi ile anlamlı oranda yükselme kaydedilmiştir (107).

Başka bir çalışma da ise 8 hafta boyunca yüksek kolesterol diyeti verilerek beslenen tavşanlar; kontrol grubu, yüksek kolesterollü grup (%1 kolesterol diyeti), yüksek kolesterol/düşük TQ'lu grup (%1 kolesterollü diyet+10 mg/kg/gün TQ) ve yüksek kolesterol/yüksek TQ'lu grup (%1

kolesterollü diyet +20 mg/kg/gün) olmak üzere dört gruba bölünmüş olup deney sonunda açlık serum glikozu, insülin ve aminotransaminazların düzeyleri incelenmiştir. Yüksek kolesterollü grupta serum alanin aminotransferaz yükselmiş ve şiddetli hepatik steatoz görülmüştür, fakat yüksek kolesterol ve düşük/yüksek TQ'lu gruplarda bu değişiklikler görülmemiştir. Gruplar karşılaştırıldığında, yüksek kolesterollü grupta antioksidan enzimler daha düşük iken TQ verilen diğer gruplarda ise anlamlı oranda yüksek bulunmuştur. Sonuç olarak araştırmacılar, TQ'nun, tavşanlarda yüksek kolesterol diyetinden kaynaklanan yağlı karaciğer hasarında hepatik oksidatif stresi azalttığına vurgu yapmışlardır (108).

2.2.1.2. Anti-inflamatuvar Etkisi:

TQ'nun hem siklooksijenaz hem de lipooksijenaz enzimini bloke ederek tromboksan B2 ve lökotrien B4 üretimini azaltarak anti-inflamatuvar etki gösterdiği belirlenmiştir (104). İnflamatuvar ve otoimmun hastalıkların tedavisinde TQ, makrofajlarda NO üretimini azaltarak inflamasyonu inhibe edici etki göstermektedir (109).

TQ'un Th_2 sitokinlerin inhibisyonu yoluyla alerjik havayolu ile bulaşan enflamasyonu ve havadaki eozinofil infiltrasyonunu azalttığını ileri sürülmektedir. Bu durum TQ'un akciğerlerdeki allerjik cevap sırasındaki potansiyel anti-inflamatuvar rolünü göstermektedir (110). Pankreas duktal adenokarsinoma hücrelerinde ise TQ'nun doz ve zamana bağlı olarak interlökin-1 beta (IL-1β), siklooksijenaz (COX)-2, tümör nekroz faktör (TNF)-α sentezini azalttığı gösterilmiş olup nükleer faktör-kappa B (NF-κB)'nin inhibisyonuna paralel olarak anti-inflamatuvar etki gösterdiği belirtilmiştir (111).

Yapılan bir çalışmada rat bazofil hücrelerinde, lipopolisakkaritin indüklenmesi ile TNF-α üretiminin belirgin olarak arttığı; buna karşın tedavide uygulanan TQ'un, TNF-α messenger ribonükleik asit (mRNA) ekspresyonunu ve protein üretimini önemli ölçüde inhibe ettiği, NF-κB'nin nükleer transaktivasyonunu ise modüle ederek proinflamatuar cevapları azalttığı belirtilmektedir (112). Hücre kültürü kullanılarak yapılan başka bir çalışmada ise proinflamatuar bir transkripsiyon faktörü olan NF-κB ve onun tarafından kontrol edilen IL-6 gibi bazı genlerin TQ tarafından baskılandığı ve böylece renal tübüler hücreleri koruduğu kaydedilmiştir (19).

2.2.1.3. Anti-karsinojenik Etkisi:

Araştırmacılar; TQ'nun umbilikal ven endotel hücre göçünü, invazyonunu, proliferasyonunu ve tüp şekillenmesini inhibe ettiğini tespit ederek tümör anjiyogenezisini ve tümör büyümesini önlediğini belirtmişlerdir (113).

Farelerde ifosfamid uygulamasından 5 gün önce ve 5 gün sonra içme suyu ile TQ uygulaması (5mg/kg/gün), ajanın renal toksistesini önemli ölçüde azaltmış ve aynı zamanda anti-tümör etkinliğini de artırmıştır (114). Ayrıca TQ, androjen reseptörü ve transkripsiyon faktörü E_2F-1'i hedefleyerek hormon refraktör prostat kanserini inhibe ettiği bildirilmiştir (115). TQ'un 20-metilkolantrenin fibrosarkom yapıcı etkilerini farelerde inhibe ettiği gösterilmiştir. TQ'un içme suyuna %0.01 oranında eklenmesi ve 20-metilkolantren uygulamasından 1 hafta önce ve sonra TQ uygulamasıyla fibrosarkomun insidansında %43 ve tümör çapının ikiye katlanmasında ise %34 gibi ciddi bir oranda azalma kaydedilmiştir (116).

Farelerde benzopiren tarafından indüklenen mide adenokarsinomunda ve kemik iliği hücrelerindeki kromozamal bozukluklarda, içme suyuna %0.01 oranında katılarak uygulanan TQ'nun hasarlı hücreleri ve kromozom bozukluklarının frekansını anlamlı oranda azalttığı bildirilmiştir (117). Ayrıca yapılan başka bir çalışmada TQ'un hepatoselüler karsinoma hücrelerinin yayılmasını önemli ölçüde yavaşlattığı tespit edilerek hepatosellüler karsinom tedavisinde umut verici bir anti-kanser bileşiği olabileceği vurgulanmıştır (118). TQ'nun kemoterapatik bileşikler tarafından indüklenen pankreas hücrelerinin ölümünde, NF-κB'ye bağımlı anti-apoptotik genleri azaltarak etkili olduğu ve anti-tümoral ilaçlarla birlikte kullanılmasının ise büyüme inhibisyonunu artırdığı gösterilmiştir (119).

2.2.1.4. Hepatoprotektif Etkisi:

Farelerde yapılan bir çalışmada karbontetraklorür (CCl_4) uygulamasından beş gün önce içme suyuna 16 mg/kg/gün dozunda TQ eklenmesi ve çalışma boyunca devam ettirilmesi ile karaciğer hasarının düzeltici etkisi gösterilmiş ve etki mekanizması TQ'un lipid peroksidasyonuna neden olan SOR'un inhibe etmesi olarak gösterilmiştir (120). Etanol bağımlı hepatotoksisiteye karşı TQ'un protektif etkinliği araştırılmış ve karaciğer hasarlarına karşı koruyucu etki gösterdiği ortaya konulmuştur. NS uçucu yağının bileşenlerinden TQ, p-simen ve α-pinen ile yapılan çalışmada, karaciğeri CCl_4 toksisitesine karşı korumada TQ'un etkili, ancak p-simen ve α-pinen'in ise etkisiz olduğu belirlenmiştir (121).

2.2.1.5. Nöroprotektif etkisi:

Geçici önbeyin iskemi ile oluşan nöronal hasarda TQ (5 mg/kg/gün) uygulanmasıyla; malondialdehid (MDA) düzeylerinin azaldığı, glutatyon düzeylerinin arttığı, katalaz ve SOD aktivitelerinin ise normal düzeylere ulaştığı belirlenmiştir. Ayrıca ölü hipokampal nöronal hücrelerin sayısının büyük ölçüde azaldığı tespit edilerek serebral iskemi gibi nöral bozuklukların patolojilerinde TQ'un nöroprotektif etkili bir bileşik olduğunu bildirilmiştir (122). Hatta yapılan bir çalışma sonucunda hafif epilepside antikonvülsan olarak kullanılabileceği gösterilmiştir (123).

2.2.1.6. Gastroprotektif etkisi:

Ratlarla yapılan çalışmada NS ve TQ'nun etanol ile oluşturulan gastrik ülserde gastrik glutatyon, SOD ve glutatyon-S-transferaz enzim aktivitesini arttırarak gastroprotektif etkisinin olduğu kaydedilmiştir (124). Ratlarla yapılan benzer bir çalışmada yine etanol ile indüklenen akut gastritte; TQ verilmesinin ülser indeksi ile MDA seviyesini azalttığı, glutatyon sentezini ise artırdığı belirtilmektedir (125).

2.2.1.7. Anti-diyabetik etkisi:

Diyabetik ratlarda, adacık hücre dejenerasyonuyla birlikte zayıf insülin immünohistokimyasal boyanması gözlenirken, TQ uygulanmasının insülin yoğunluğunda bir artışa neden olduğu gösterilmiştir. Bu bulgular, TQ verilmesinin diyabetin neden olduğu oksidatif stresin azalmasında ve β-hücre bütünlüğünün korunmasında tedavi edici etkisini göstermektedir (14). Streptozosin ile diyabet oluşturulan farelere gebelik dönemlerinde TQ verilmesiyle embriyoların maturasyonuna olumlu katkıda bulunarak büyüklüklerinde artışa neden olduğu ve SOR'u azaltıp embriyo malformasyon oranlarını düşürdüğü gösterilmiştir (15). Ayrıca TQ'un HbA_1C'yi önemli derecede düşürdüğünü bildiren yayınlar vardır (126, 127).

2.2.1.8. Diğer protektif etkileri:

Ratlarla yapılan bir çalışmada çalışmada; koroner, serebral ve perifer damar hastalıklarında risk oluşturan hiperhomosisteinemiye karşı TQ'nun koruyucu etkilerinin olduğu gösterilmiştir (128).

NS'nın temel bileşenleri ile yapılan mü, kappa ve delta reseptör antagonisti olan naloksanın kullanıldığı bir çalışmada oral, ip. ve intraserebroventriküler uygulanan TQ'nun supraspinal mü

ve kappa reseptörlerini indirekt etkileyerek analjezik etki oluşturduğu ortaya konulmuştur (129).

Deneysel artrit üzerinde yapılan bir çalışmada ise TQ ve Metotreksat (MTX)'ın koruyucu etkisi araştırılmış ve MTX'e benzer olarak TQ'un da romatoid artrit tedavisi için faydalı olabileceği gösterilmiştir (130).

Ayrıca TQ bileşiğinin anti-bakteriyel (131), anti-helmintik (132) ve anti-fungal (133) etkileri de çeşitli çalışmalarda gösterilmiştir. Birçok araştırma sonucu da TQ'un anti-lipidemik etkilerinin olduğuna işaret etmektedir (134, 135, 136).

2.2.2. Thymoquinone'un toksik özellikleri:

TQ'nun çeşitli dozlarda (4, 8, 12.5, 25 ve 50 mg/kg) ip. olarak farelere verilmesi, CCl_4'ün indüklediği biyokimyasal parametreleri değiştirmemiştir. Ancak, yüksek dozlarda verildiğinde öldürücü etki göstermiş ve yüzde elli öldürücü doz (LD50) değeri 90.3 mg/kg olarak belirlenmiştir (137). Yapılan bir başka çalışmada ise TQ; 0.5, 1, 2, 4, 6, 8 mg/kg dozlarında ip. olarak ratlara uygulanmış ve 8 mg/kg dozunda toksik etkileri gözlemlenmiştir (134).

Çok daha geniş çaplı yapılan başka bir çalışmada ise fare ve ratlara oral ve ip. olarak verilen TQ'nun LD50'si Miller ve Tainter metodu kullanılarak ölçülmüştür. Bu teknik üzere karaciğer, böbrek, kalp, akciğer organlarına histopatolojik inceleme ve otopsi yapılmıştır. TQ'nun ip. enjeksiyonundan sonra farelerdeki LD50 değeri 104.7 mg/kg (89.7-119.7 mg/kg, %95 güvenilirlikle) olarak, oral verildikten sonra ise 870.9 mg/kg (647.1-1094.8 mg/kg, %95 güvenilirlikle) olarak belirlenmiştir. Ratlara TQ'nun ip. enjeksiyonundan sonra elde edilen LD50 değeri 57.5 mg/kg (45.6-69.4 mg/kg, %95 güvenilirlikle), oral verildikten sonraki değeri ise 94.3 mg/kg (469.8-1118.8 mg/kg, %95 güvenilirlikle) olarak saptanmıştır. Bu belirlenen LD50 değerlerinin TQ'nun anti-inflamatuvar, antioksidan ve antikanser etkileri için kullanılan ip. dozajlarından 10-15 kez, oral dozajlarından ise 100-150 kez daha yüksek olduğu tespit edilmiştir (138).

Wistar albino ratlar için ip. olarak maksimum tolere edilebilen TQ düzeyleri; 20, 30 ve 40 mg/kg dozlarıyla yapılan bir uygulamada gösterilmeye çalışılmıştır. 30 ve 40 mg/kg dozları çok yüksek oranda toksik etki göstermiştir; 20 mg/kg dozu ile erkek ratlar üzerinde toksik etki görülmezken dişi ratların ise %25'inde toksik belirtiler gözlemlenmiştir (139).

2.2.3. Thymoquinone ve böbrek:

Çeşitli ilaçların kullanımına bağlı olarak oluşabilen nefrotoksisitenin tedavisinde TQ uygulanması ile serum blood urea nitrogen (BUN), SCre düzeyleri ve kreatinin klirensinde yüksek oranda düzelme kaydedildiği saptanmıştır (140).

Gentamisin uygulayarak sağlanan deneysel nefropati modelinde böbrek dokularında dejeneratif değişiklikler ile birlikte serum BUN ve SCre düzeyleri artmış; içme suyu yoluyla verilen TQ böbrek dokularındaki değişiklikleri engellemiş, artan serum BUN ve SCre düzeyleri normal düzeylere dönmüştür (141).

Vancomisin ile oluşturulan deneysel böbrek hasarında TQ (10 mg/kg), 24 saat arayla 8 gün boyunca ip. olarak uygulanmış olup çalışmanın sonunda serum BUN ve SCre düzeylerinde anlamlı oranda azalma kaydedilmiştir (142).

Badary ve ark. tarafından yapılan doksorubisin ile nefropati oluşturulan deneysel rat modelinde; serum BUN düzeyinde artış, hiperlipemi, idrarla albümin ve protein atılması gibi nefrotik sendrom belirtileri oluşmuştur. Doksorubisin verilmeden 5 gün önce içme suyu ile beraber TQ (10 mg/kg/gün) uygulamasıyla nefrotik sendrom belirtilerinin olmaması, TQ'un böbrek üzerine koruyucu etkisinin göstergesi olarak kabul edilmiştir (103).

Sisplatin uygulamasının beş gün öncesinden beş gün sonrasına kadar içme suyunda 50 mg/kg dozunda TQ verilmesi, serum BUN ve SCre düzeyinde anlamlı azalma, kreatinin klirensinde ise anlamlı artış ile sonuçlanmıştır. Aynı zamanda bu çalışmada TQ tarafından sisplatinin anti-tümoral etkisinin potansiyalize edildiği ve nefrotoksik etkisinin azaltılarak ilacın teröpotik indeksini genişlediğini göstermişlerdir. Ayrıca bu koruyucu etkisi histopatolojik incelemelerle de doğrulanmıştır (143). Yine Badary ve ark. tarafından yapılan diğer bir çalışmada da ifosfamide nefrotoksisitesinin de TQ ile önlendiği gösterilmiştir (114).

Ratlarda L-NAME ile NO inhibisyonundan sonra verilen TQ'un, glutasyon düzeyini artırırken enzimatik ve non-enzimatik sistemlerdeki SOR sentezini inhibe ettiği saptanmış ve renal hasara karşı alınacak önlemler arasında umut verici bir bileşik olduğu vurgulanmıştır (144).

Ratlarda civa klorür ile indüklenen renal oksidatif hasada apoptozis ve proliferatif reaksiyonların TQ uygulaması ile azaldığı; civa intoksikasyonunun sebep olduğu akut renal yetmezliğin korunmasında TQ bileşiğinin klinik önemi olduğu bildirilmektedir (145).

3. GEREÇ VE YÖNTEM

3.1. Hayvanlar:

Çalışma öncesi gerekli onam Erciyes Üniversitesi Deney Hayvanları Etik Kurulu'ndan alındı (Tarih: 09.04.2014, karar no: 14/74).

Erciyes Üniversitesi Hakan Çetinsaya Deneysel ve Klinik Araştırma Merkezi'nde yetiştirilen 20 haftalık, ağırlıkları ise 250-350 gram aralığında olan 34 adet Wistar Albino türü yetişkin erkek ratlar çalışmaya dahil edildi. Çalışma süresince ratlar; sıcaklık (22±3°C), nem (%55-60) ve ışık (12 saat aydınlık, 12 saat karanlık) bakımından eşit koşullarda barındırıldı, çalışma boyunca standart rat diyetiyle sınırlama olmadan beslendi. Gruplar oluşturulduktan sonraki ilk 24 saat ratların ortamlarına alışma süresi olarak belirlendi, deneyin başında ve sonunda vücut ağırlıkları hesaplandı. Tüm gruplardaki ratlar çalışmanın 96. saatinde sakrifiye edildi.

Sirkadiyen ritmin etkilerini minimize etmek için yapılan tartım, medikasyon, sakrifikasyon, kan ve böbreklerin örneklerinin alımı işlemlerinin her gün saat 09.00'da yapılmasına dikkat edildi. Kardiak outputu etkileyerek böbrek fonksiyonlarını değiştirme riski nedeniyle ratlardan bazal kan alma işlemi uygulanmamış olup deney bitiminde alınan kanlar ile gruplar arası istatistik yapıldı. Ratlara sakrifikasyon öncesi derin anestezi sağlamak için 50 mg/kg ketamin (Ketalar Flakon, Pfizer, İstanbul, Türkiye) ve 10 mg/kg xylazine (Rompun Flakon, Bayer, İstanbul, Türkiye) ip. olarak uygulandı. Ratlardan intrakardiak yolla kan alınması ve her iki böbreğinin çıkarılması ile deney sonlandırıldı.

3.2. İlaçlar:

Dimethyl sulfoxide (DMSO): Bioshop firmasından temin edilmiş olup (Katalog no: DMS555.500), >%99 saflıktadır. TQ ve INDO maddelerini çözmek amacıyla kullanıldı. Tüm gruplardaki ratlara eşit miktarda ve deney boyunca her bir rata toplam 1500 mg/kg oranında uygulanmış olup DMSO için toksik kabul edilen 8000 mg/kg/gün dozunun (146) oldukça altındadır. Oda ısısında ve alüminyum folyo içerisinde ışıktan korunarak muhafaza edildi.

Thymoquinone: Sigma-Aldrich firmasından temin edilmiş olup (Katalog no: 274666-1G), >%99 saflıktadır. Deney öncesi DMSO içerisinde çözülerek -20^{0}C'de karanlık ortamda saklandı ve ratlara uygulanacak zamana kadar alüminyum folyo içerisinde muhafaza edilerek ışıktan korundu.

_L-NAME: Sigma-Aldrich firmasından temin edilmiş olup (Katalog no: N5751-1G), >%98 saflıktadır. Çalışma boyunca -20^{0}C'de saklandı, deney günü ise SF içerisinde çözülerek ratlara uygulandı.

Indometazin: Sigma-Aldrich firmasından temin edilmiş olup (Katalog no: I7378-5G), >%99 saflıktadır. Çalışma boyunca +4^{0}C'de saklandı, deney günü ise DMSO içerisinde çözülerek ratlara uygulandı.

Meglumine/sodium diatrizoate (Urografin 76%): Bayer-Schering firması tarafından sağlanmış olup içeriğinde sodium amidotrizoate 0.1 g/ml, meglumine amidotrizoate 0.66 g/ml ve iyot 370 mg/ml oranlarında bulunmaktadır. 30^{0}C'nin altında ve karanlık ortamda muhafaza edildi. Sıvı halde bulunan yüksek osmolar kontrast madde direkt olarak ratlara uygulandı.

3.3. Kontrast Nefropati Modeli Oluşturulması:

CIN modelinin oluşturulabilmesi için predispozan etkide bulunduğu bilinen dehidratasyon uygulamasına ek olarak L-NAME ve INDO verildi. Uygulanacak maddelerin dozları L-NAME için 10 mg/kg, INDO için 10 mg/kg ve meglumine/sodium diatrizoate (urografin 76%) için ise 12.5 ml/kg olarak belirlenmiş olup dozlarının tespitine literatür bilgileri (51, 95, 96, 147) ve öndeney çalışmaları ile karar verildi. Bu deneyde ratlar 48 saat susuz bırakıldı. Dehidratasyonun 40. saatinde sırasıyla INDO, L-NAME ve CM 30 dakika aralıklarla ip. olarak uygulandı. Ratların bu uygulamalardan sonra 8 saat daha susuz kalmasıyla böbreklerin CM'ye daha duyarlı hale gelmesi amaçlandı.

3.4. Thymoquinone Dozunun Belirlenmesi:

Literatür incelemesinde ip. uygulamada TQ için kullanılan dozların çok geniş bir aralıkta (0.5-80 mg) değerler aldığı görüldü (123, 134, 148, 149). Bamoza ve ark. tarafından (134) yapılan bir çalışmada 8 mg/kg dozu toksik olarak tespit edildiğinden bu çalışma referans alınarak 2,5 mg/kg ve 5 mg/kg dozları ön deney için seçildi. Belirtilen dozlar ön deneyde nefrotoksik etki gösterdi. Bu nedenle esas deney için TQ dozu %30 ve %60 oranlarında azaltılarak, 1 mg/kg ve 1.75 mg/kg olarak belirlendi. TQ uygulaması INDO uygulamasından 30 dk. önce yapıldı.

3.5. Deney Grupları:

Sham-kontrol grubu (S, n=3): Çözücülerin etkisini gözlemlemek için oluşturulan bu grupta dehidratasyon uygulanmadı. Bu gruptaki ratlar 0., 24., 48. ve 72. saatlerde birer kez TQ yerine DMSO alırken ayrıca deneyin 3. günü INDO yerine DMSO, L-NAME ve urografin yerine ise SF eş hacim ve sıklıkta verildi.

Premedikasyon-kontrol grubu (P, n=6): Ratlar çalışmaya alındıktan itibaren 48 saat boyunca susuz bırakıldı. Ratlara 0., 24., 48. ve 72. saatlerde birer kez TQ yerine DMSO eş hacim ve sıklıkta uygulandı. Dehidratasyonun 40. saatinde INDO ve L-NAME verildi.

CIN model grubu (M, n=6): Ratlar çalışmaya alındıktan itibaren 48 saat boyunca susuz bırakıldı. Ratlara 0., 24., 48. ve 72. saatlerde birer kez TQ yerine DMSO eş hacim ve sıklıkta uygulandı. Dehidratasyonun 40. saatinde INDO, L-NAME ve CM verildi.

İzole TQ grupları (T1 ve T2, n=3+3): Bu gruptaki ratlara 0., 24., 48. ve 72. saatlerde birer kez TQ uygulandı. Bu gruplar yalın olarak TQ etkisini gözlemlemek için oluşturuldu. T1 grubunda (n=3) TQ dozu 1 mg/kg, T2 grubunda (n=3) ise TQ dozu ise 1.75 mg/kg olarak belirlendi. Bu grupta su kısıtlaması yapılmadı. Ratlara çalışmanın 48. saatinde TQ verildikten sonra diğer gruplarda uygulanan INDO yerine DMSO, L-NAME ve urografin yerine ise SF eş hacim ve sıklıkta verildi.

Düşük doz TQ grubu (TA, n=6): Ratlar çalışmaya alındıktan itibaren 48 saat boyunca susuz bırakıldı. Ratlara 0., 24., 48. ve 72. saatlerde birer kez 1 mg/kg dozunda TQ uygulandı. Dehidratasyonun 40. saatinde TQ uygulamasından sonra 30 dakika sonra INDO, L-NAME ve urografin verildi.

Yüksek doz TQ grubu (TB, n=7): TA grubu ile aynı çalışma protokolü izlenen bu gruptaki tek fark TQ dozunun 1.75 mg/kg olmasıdır.

Tüm bu gruplar ve yapılan uygulamalar tablo1'de özetlenmiştir.

Tablo 1. Gruplara ve günlere göre deneyin uygulanış şeması

	S	**P**	**M**	**T1, T2**	**TA, TB**
DENEY ÖNCESİ	UYUM				
0. SAAT	DMSO	DMSO	DMSO	TQ	TQ
8. SAAT	SU SERBEST	SU KISITLANDI	SU KISITLANDI	SU SERBEST	SU KISITLANDI
24. SAAT	DMSO	DMSO	DMSO	TQ	TQ
48. SAAT	DMSO DMSO SF SF	DMSO INDO L-NAME SF	DMSO INDO L-NAME UROGRAFİN	TQ DMSO SF SF	TQ INDO L-NAME UROGRAFİN
48+8. SAAT	TÜM GRUPLARDA SU SERBEST HALE GETİRİLDİ				
72. SAAT	DMSO	DMSO	DMSO	TQ	TQ
96. SAAT	SAKRİFİKASYON				

3.6. Böbrek Fonksiyonlarının Belirlenmesi:

Tüm gruplardan kan örnekleri heparinle yıkanmış enjektör aracılığıyla herhangi bir katkı maddesi içermeyen polipropleen boş tüplere alındı. Soğuk zincir protokolünde nakil ve santrifüj işlemlerinden geçirildikten sonra elde edilen plazmanın bir kısmı öncelikli olarak hızla BUN ve Cre ölçümleri için kullanıldı; geri kalan kısmı ise nötrofil gelatinase-associated lipocalin (NGAL) ve oksidatif stres belirteçlerinin ölçülmesi için küçük hacimli saklama tüplerine dağıtılarak -80^{0}C'de analiz gününe kadar saklandı. Alınan kan örneklerinin santrifüj işlemleri 2000 devirde 10 dakika süresince yapıldı.

Serum BUN ve SCre ölçümleri, ERÜTF biyokimya laboratuvarında Roche Hitachi Cobas 8000 marka otoanalizörde rutin hazır kitler kullanılarak yapıldı. CIN modeli, P grubuna kıyasla M grubundaki SCre düzeyinde en az 0,5 mg/dl veya %30'luk artış olarak kabul edildi.

NGAL; Sunred firmasından elde edilen (Katalog no: 201-11-1763) Rat-NGAL ELISA kiti kullanılarak, serum örneklerinden sandviç enzim immünoassay yöntemi ile manuel olarak çalışıldı. Örnekler rat-NGAL monoklonal antikor ile kaplanmış mikrokuyucuklara pipetlenerek

inkübe edildi. Yıkama sonrası biyotin işaretli rat-NGAL monoklonal antikor ile de inkübe edilerek bağlanmamış antikorlar yine yıkama ile uzaklaştırıldı. Kuyucuklara streptavidin-HRP konjugati eklendi ve kromojen solüsyonu eklenerek renklenme sağlandı. NGAL düzeyi ile orantılı olan optik dansite düzeyleri 450 nm dalgaboyunda ölçüldü. Kit içeriğinde yer alan standartlar da numune gibi çalışıldı, standart eğri elde edildi ve numunelerden elde edilen optik dansitelerin hesaplanmasında kullanıldı. Sonuçlar ng/ml olarak ifade edildi. Kullanım klavuzuna göre söz konusu kitin analitik duyarlılığı 0,68 ng/ml ve ölçüm aralığı 0,3-90 ng/ml olarak belirlendi.

3.7. Oksidatif Stres Düzeyinin Belirlenmesi:

Plazmada MDA tayini Yoshioka ve ark.'nın bildirdiği (150) yönteme göre ölçüldü. Kullanılan Cayman's TBARS Assay kiti (Katalog no: 10009055), lipid peroksidasyonun deneysel tespiti için standardize edilmiştir. MDA ve TBA moleküllerinin asidik şartlarda ve yüksek sıcaklık (90-100^{0}C) altında reaksiyona girmesiyle oluşan MDA-TBA kompleksi; 530-540 nm dalgaboyunda kolorimetrik olarak veya 530-550 nm dalga boyları arasında fluorometrik olarak ölçüldü. Sonuçlar µmol/L olarak ifade edildi.

SOD aktivitesi ise spektrofotometrik metod ile belirlenmiştir. Cayman's Superoxide Dismutase Assay kiti (Katalog no: 706002), ksantin ve ksantin oksidaz aracılığıyla üretilen SOR'un belirlenmesi için tetrazolum tuzu kullanmaktadır. Bir ünite SOD, SOR'un %50 inhibisyonu için gerekli enzim miktarı olarak kabul edildi. SOD aktivitesi, 440-460 nm dalga boyundaki absorbans değeri olarak hesaplandı ve her üç tipinin (Cu/Zn, Mn, FeSOD) de ölçümü yapılarak değerlendirildi. Sonuçlar U/ml olarak ifade edildi.

3.8. İnflamatuvar Durumun Belirlenmesi

NF-κB, TNF-α ve iNOS gen ekspresyonları çalışılmak üzere ratlardan çıkarılan sol böbrek trizol solüsyonuna kondu.

RNA izolasyonu: Trizol içerisinde bulunan dokular homojenize edilerek 200 µl kloroform eklendikten sonra vorteks yapıldı. 12000 devirde, 15 dk süreyle 4°C'de santrifüj edildi. Santrifüj sonrası oluşan en üst fazda bulunan RNA toplandı. RNA'ları toplanan örneklerin üzerine 500 µl %100 izopropanol eklendi. RNA ve izopropanol içeren tüp alt üst edilerek karıştırıldı ve 12000 devirde 10 dk süreyle 4°C'de santrifüj edildi. Pelet üzerine -20°C'de bekletilen 1 ml %70 etanol eklendi. RNA'nın degrade olmasını ve kırılmasını önlemek için

düşük hızda (7500 devirde) 5-10 dk süreyle 4°C'de santrifüj edildi. Santrifüj sonrası %70 etanol döküldü ve tüplerin kapakları açık bırakılarak RNA peleti 5-10 dk kurutuldu. Kuruma işleminden sonra 50 µl RNaz içermeyen su (% 0,1 DEPC'li su) eklendi. Pipetaj yaparak çözdürüldü. Elde edilen RNA miktarı ölçüldü ve -80°C'de muhafaza edilmek üzere kaldırıldı.

cDNA Eldesi: Ölçülen RNA'lar 1000 ng/µl olacak şekilde hesaplanıp total miktarı 10 µl olacak şekilde sulandırıldı. Kit içerisinde belirlenen miktarda her bir örnek ilave edildikten sonra 25°C'de 10 dk, 37°C'de 120 dk, 85°C'de 5 dk inkübe edildi.

RT-PCR aşaması: İnkübasyondan sonra cDNA 1/5 oranında sulandırma işlemi yapıldı. Kit içerisinde belirtildiği oranda karışım hazırlandı. Hazırlanan karışım 1000 devirde, 1 dk süreyle santrifüj ettikten sonra RT-PCR programı pre-inkübasyon, amplifikasyon ve cooling işlemlerinden geçirildi. Çıkan sonuçların ct değerleri hesaplandı.

3.9. Böbrek Histopatolojisi:

Sakrifikasyon sonrası sağ böbrek alınarak %10'luk formalinde fikse edildi. Ardından parafin bloklara gömüldü ve 4 µm'lik kesitler alınarak Hematoksilen&Eozin (H&E) ile boyandı. Preparatlar ERÜTF Patoloji Anabilim Dalı laboratuvarında tek bir patolog tarafından ışık mikroskopisinde incelendi. Tübüler nekroz, proteinöz cast ve meduller konjesyon incelenerek tablo 2 ve tablo 3'te belirlendiği üzere skorlandı. (151, 152):

Tablo 2. Tübüler nekroz ve proteinöz kast için kullanılan skorlama sistemi

Histolojik değişiklik	Skor
normal	0
hafif (hasar: <%10)	1
orta (hasar: %10-25)	2
ciddi (hasar: %25-50)	3
çok ciddi (hasar: >%50)	4

Tablo 3. Meduller konjesyon için kullanılan skorlama sistemi

Histolojik değişiklik	Skor
konjesyon yok	0
hafif (medulla bölgesinin %10'undan azı)	1
orta (medulla bölgesinin %10-25'i)	2
ciddi (medulla bölgesinin %25-50'si)	3
çok ciddi (medulla bölgesinin %50'den fazlası)	4

3.10. İstatistiksel Analiz:

Çalışmanın sonunda istatistiksel analiz için SPSS 15.0 bilgisayar programı kullanıldı. Tüm devamlı değişkenler ortalama±standart sapma olarak, sıklıklar yüzde (%) olarak ifade edildi, $p<0.05$ anlamlı kabul edildi. İkili grupların karşılaştırılması, Unpaired t-testi ile yapılırken; çoklu karşılaştırmalar, Çoklu Karşılaştırmalı Tukey Testi ile yapıldı.

4.BULGULAR

Çalışma esnasında P grubundan 3 rat, M grubundan 1 rat, TA grubundan 1 rat, TB grubundan 2 rat sakrifikasyondan bir gün önce hayatını kaybetti.

Çalışmaya alınan ratların bazal vücut ağırlıkları gruplar arası benzer olduğu gibi çalışmanın sonunda da yine gruplar arası fark saptanmadı. Ancak tüm ratların çalışmanın sonundaki ağırlıklarının, çalışmanın başındaki ağırlıklarına kıyasla anlamlı oranda azalmış olduğu görüldü (tablo 4, şekil 8).

Tablo 4. Grupların başlangıç ve bitiş vücut ağırlıkları

		S(n=3)	P(n=3)	M(n=5)	T1(n=3)	T2(n=3)	TA(n=5)	TB(n=5)	p
Vücut ağırlığı (gr)	Başlangıç	307,0±39,4	309,3±32,3	277,8±21,2	276,7±55,1	278,3±36,9	290,8±21,0	277,8±21,6	AD
	Bitiş	293,0±41,8	274,3±32,7	244,0±14,4	262,0±53,5	263,7±36,0	259,4±21,5	249,8±19,1	AD
	p	0,031	<0,001	0,001	0,010	0,004	<0,001	0,002	

Grup içi değerlendirme alt satırdaki p değeri, gruplar arası değerlendirme en sağ sütundaki p değeri ile belirtildi. p<0.05 anlamlı kabul edildi. AD: anlamlı değil.

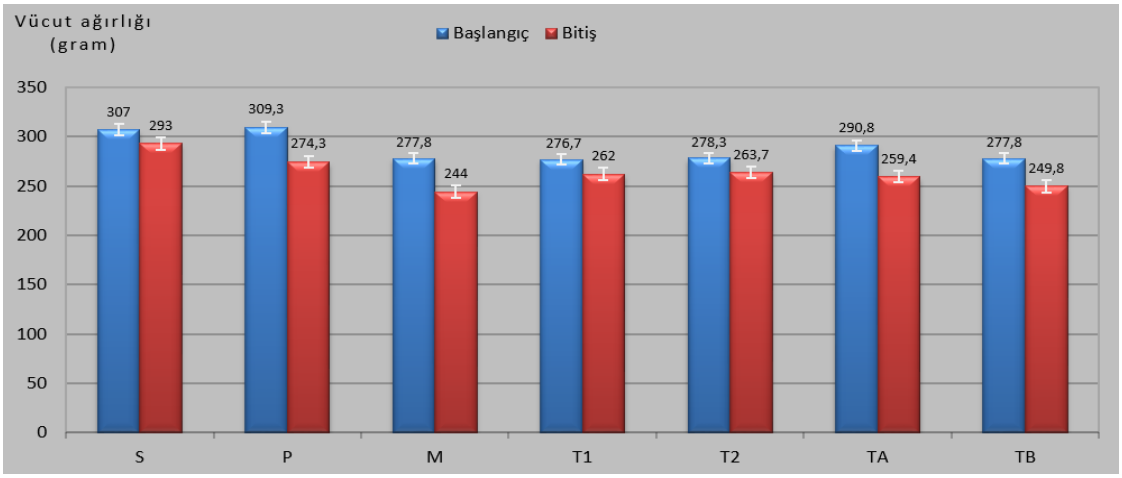

Şekil 8. Grupların başlangıç ve bitiş ağırlıklarının karşılaştırılması

4.1. Böbrek Fonksiyon Testleri:

Gruplar arası böbrek fonksiyon testlerine ait değerlendirmeler tablo 5'de özetlendi. Çalışmanın sonunda ölçülen SCre düzeylerinin M ve TB gruplarında diğer gruplara kıyasla anlamlı oranda yüksek olduğu saptanırken, diğer grupların kendi aralarında fark olmadığı gözlendi; ayrıca TB ve M grupları arasında da fark yoktu (şekil 9). Çalışmanın sonunda ölçülen serum BUN düzeyleri de SCre değerlerine parelel şekilde değişiklik gösterdi. M ve TB gruplarındaki serum BUN değerleri diğer gruplarınkinden anlamlı şekilde yüksekti. Ayrıca M ve TB dışındaki grupların serum BUN düzeyleri açısından kendi aralarında fark olmadığı gözlendi (şekil 10). Çalışmanın sonunda bakılan tüm gruplardaki serum NGAL düzeyleri arasında ise fark saptanmadı (şekil 11).

Tablo 5. Gruplar arası böbrek fonksiyon testlerinin değerlendirilmesi

	S (n=3)	P (n=3)	M (n=5)	T1 (n=3)	T2 (n=3)	TA (n=5)	TB (n=5)	p
SCre (mg/dl)	0,30±0,03	0,56±0,27[a]	2,03±1,28[a,b]	0,29±0,01	0,28±0,02	0,41±0,06[b,c]	2,23±0,80[c]	a=0,008 b=0,004 c=0,002
BUN (mg/dl)	20,7±1,4	67,5±64,7[a]	179,7±98,7[a,b]	17,6±1,9	16,2±1,8	21,9±9,4[b,c]	210,3±62,4[c]	a=0,013 b<0,001 c<0,001
NGAL (ng/ml)	13,63±1,26	6,91±3,49	12,07±3,36	9,79±3,02	9,71±2,23	10,52±2,88	10,79±4,68	AD

Aynı harfle işaretlenen gruplar arasındaki fark anlamlı olup karşılaştırmaya ait p değerleri en sağdaki sütundadır. p<0.05 anlamlı kabul edildi. AD:anlamlı değil.

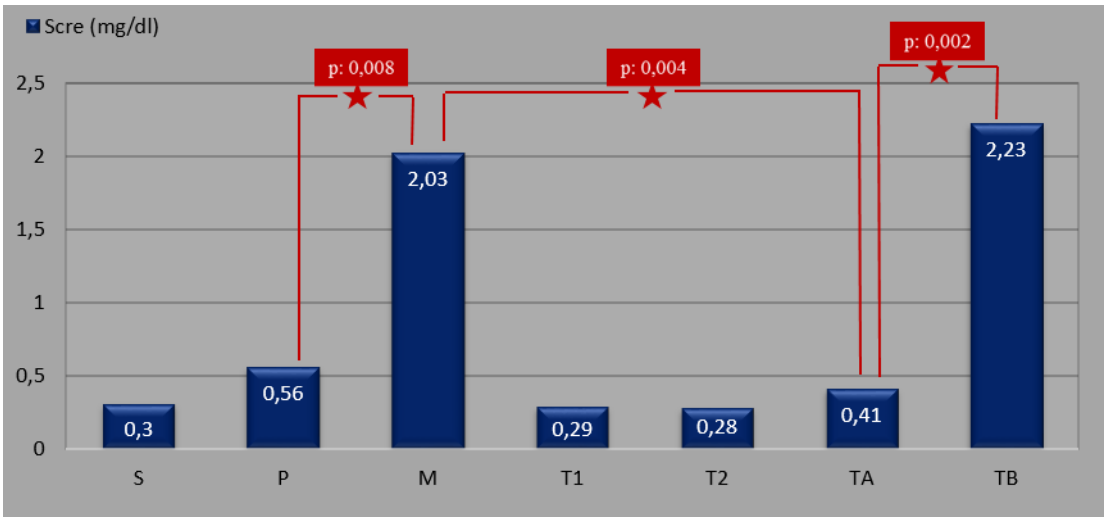

Şekil 9: Deney sonu Scre düzeylerinin karşılaştırılması

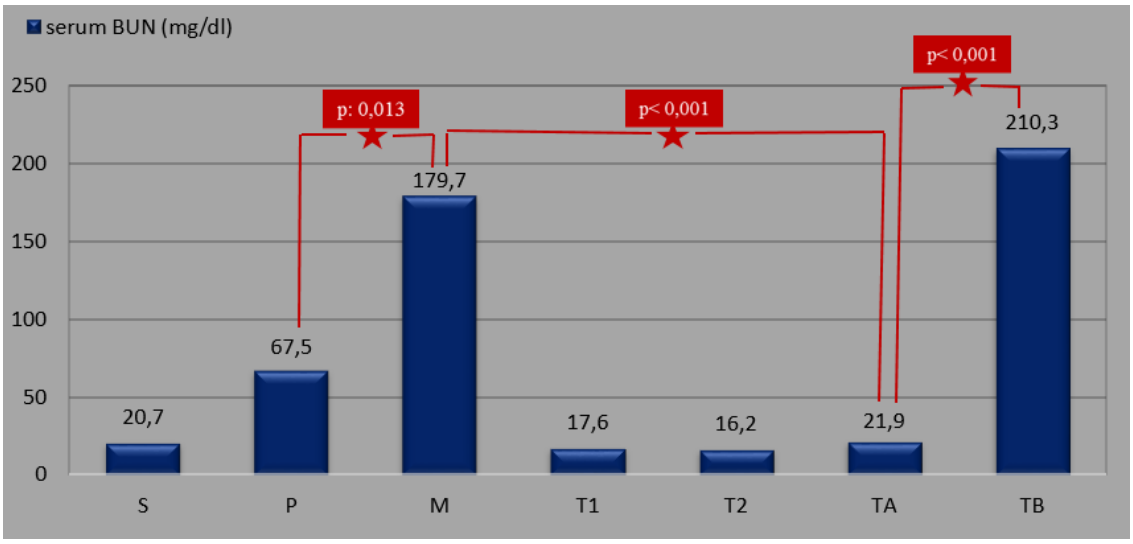

Şekil 10: Deney sonu serum BUN düzeylerinin karşılaştırılması

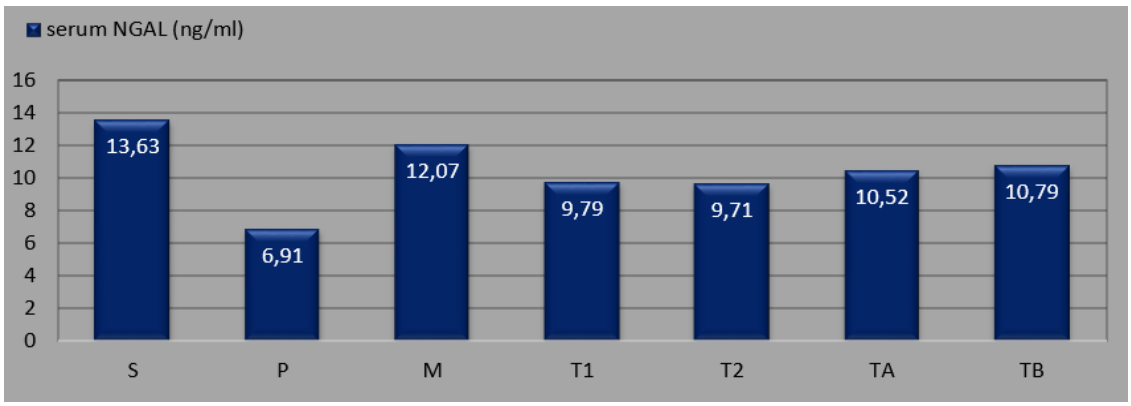

Şekil 11: Deney sonu serum NGAL düzeylerinin karşılaştırılması

4.2. Oksidatif Stres Belirteçleri:

Çalışmanın sonunda bakılan serum MDA değerleri, P grubunda diğer gruplara kıyasla anlamlı oranda yüksek saptandı. Ancak diğer tüm gruplar arasında fark yoktu. Ayrıca bakılan serum SOD değerleri için grupların hiçbirinde anlamlı bir fark tespit edilmedi (tablo 6).

Tablo 6. Gruplar arası oksidatif stres belirteçlerinin değerlendirilmesi

	S (n=3)	P (n=3)	M (n=5)	T1 (n=3)	T2 (n=3)	TA (n=5)	TB (n=5)	p
MDA (µmol/L)	7,74±2,62[a]	20,37±9,06[a,b,c]	5,71±3,39[b]	5,58±1,99	6,56±1,34	7,13±3,18[c]	7,00±3,28	a=0,001 b<0,001 c<0,001
SOD (U/mL)	22,00±0,93	15,80±2,72	20,74±4,91	21,64±1,47	21,22±2,33	20,89±2,10	19,79±3,49	AD

Aynı harfle işaretlenen gruplar arasındaki fark anlamlı olup karşılaştırmaya ait p değerleri en sağdaki sütundadır. p<0.05 anlamlı kabul edilmiştir. AD:anlamlı değil.

4.3. İnflamatuvar parametreler:

Çalışmanın sonunda böbrek dokusunda bakılan iNOS, NF-κB ve TNF-α genlerinin grup içi ortalama ekspresyon yüzdeleri tablo 7'te özetlendi. S grubundaki ratların ortalama gen ekspresyon değeri %100 olarak baz alındı. Diğer gruplar ise S grubuna göre kıyas edilerek yüzdelik değerleri belirlendi. İstatistiki değerlendirmeler grupların ikili karşılaştırmaları ile yapıldı. Bu değerlendirmelere göre;

TNF-α gen ekpresyonunun değerlendirilmesinde gruplar arası fark izlenmedi (Şekil 12).

NF-κB gen ekspresyonu, TA grubunda M grubuna nazaran azalmış olduğu tespit edilirken diğer tüm ikili karşılaştırmalarda fark görülmedi (Şekil 13).

iNOS gen ekspresyonunun ise TA grubunda S, P, M ve TB grupları ile yapılan ikili karşılaştırmalarında anlamlı olarak azaldığı saptandı. Diğer tüm analizlerde ise fark yoktu (Şekil 14).

Tablo 7. Gruplar arası genetik ekspresyon yüzdesine göre değerlendirme

	S	P	M	T1	T2	TA	TB	p
TNF-α	%100	%145	%136	%75	%75	%76	%209	AD
NF-κB	%100	%79	%112[a]	%102	%104	%72[a]	%104	a=0,044
iNOS	%100 [a]	%109[b]	%109[c]	%93	%94	%45[a,b,c,d]	%142[d]	a=0,005 b=0,005 c<0,001 d=0,023

Aynı harfle işaretlenen gruplar arasındaki fark anlamlı olup karşılaştırmaya ait p değeri en sağdaki sütunda verildi. p<0.05 anlamlı kabul edildi. AD:anlamlı değil.

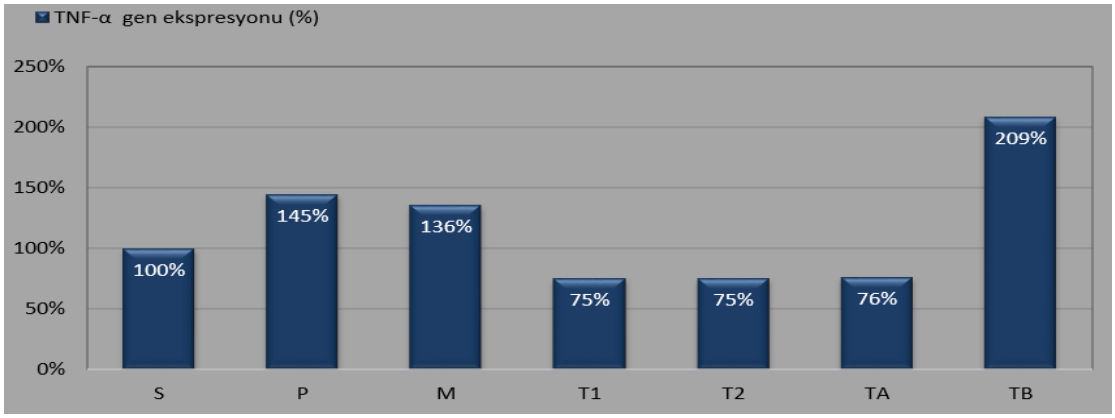

Şekil 12: TNF-α gen ekspresyon yüzdelerinin karşılaştırılması

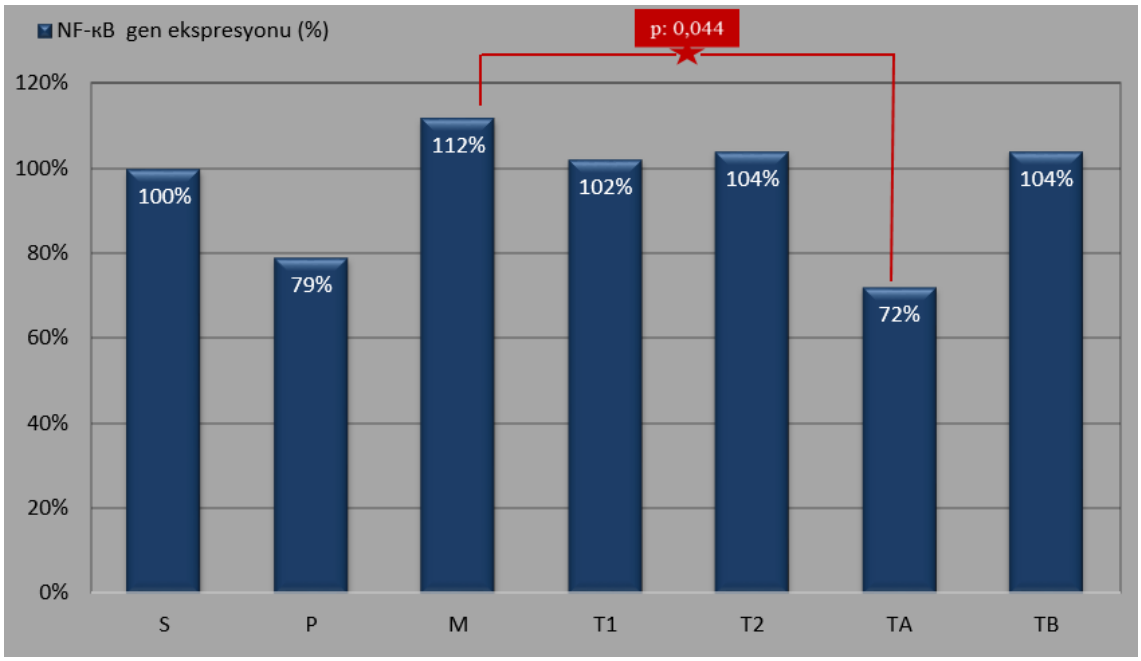

Şekil 13: NF-κB gen ekspresyon yüzdelerinin karşılaştırılması

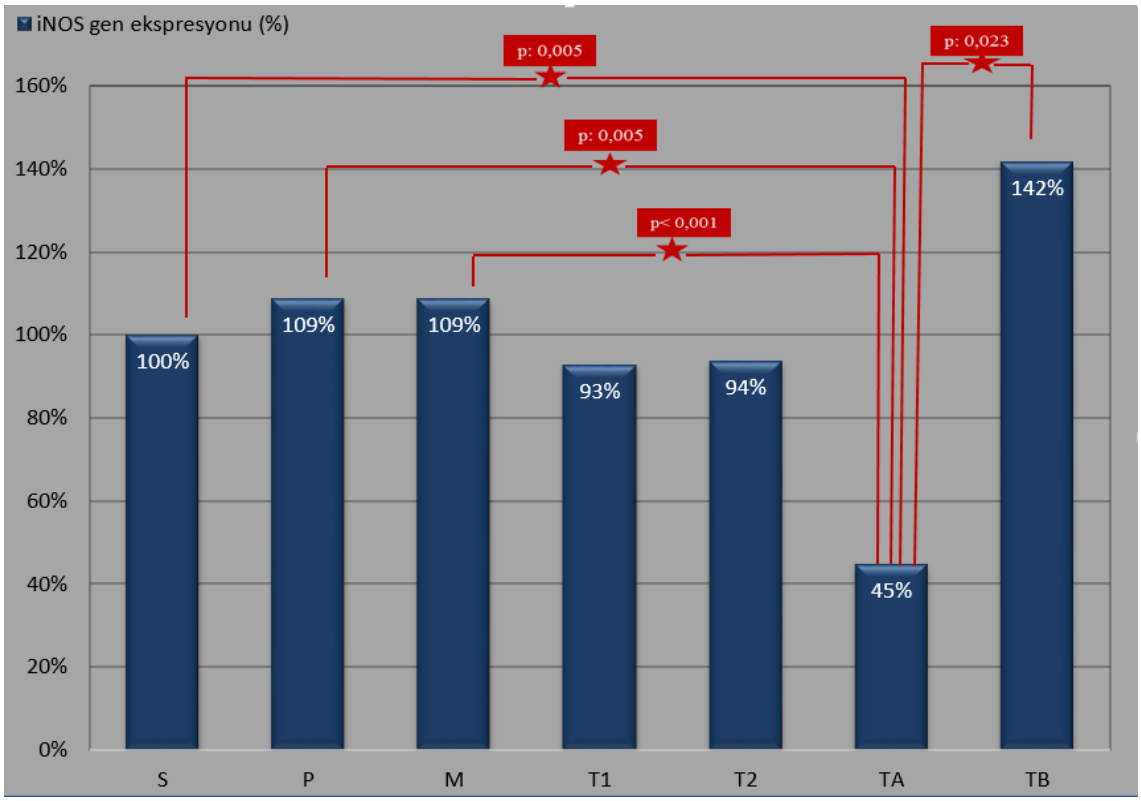

Şekil 14: iNOS gen ekspresyon yüzdelerinin karşılaştırılması

4.4. Histopatolojik bulgular:

Grupların tübüler hasar, proteinöz cast ve medüller konjesyon ile değerlendirilen hasarlanma skorlarının ortalamaları ve yüzdesi ile grupların birbiriyle mukayesesi tablo 8'da verildi.

S, P ve T1 gruplarına ait ratların H&E preparatlarında ışık mikroskopisi ile yapılan tübüler nekroz değerlendirilmesinde; böbrek proksimal ve distal tübülüslerinin normal yapıda olduğu gözlenirken tübülüslerde ciddi vakuolizasyon, dejenerasyon, nekrotik değişiklik vb. bulguların olmadığı görüldü. Yine bu gruplardaki ratların hiç birinde proteinöz cast bulgusu görülmedi. Aynı grupların medulla bölgesinin transvers ve longitudinal kesitlerde normal yapıda toplayıcı kanalların olduğu ve konjesyonun bulunmadığı gözlendi.

M grubuna ait beş ratın üçünde evre 2 tübüler zedelenme bulguları, ikisinde de evre 1 tübüler zedelenme bulguları tespit edildi. Bu gruptaki tüm ratların proksimal ve distal tübülüsleri döşeyen epitelde dejenerasyon, vakuolizasyon ve nekrotik değişiklikler olduğu dikkati çekti. Bu ratların dördünde evre 1, birinde ise evre 2 düzeyinde proteinöz cast izlendi. Yine aynı şekilde yapılan değerlendirme ile dördünde evre 1, birinde ise evre 2 medüller konjesyon olduğu tespit edildi. Bu gruba ait hiçbir ratta evre 3 ve 4 hasarlanmaya rastlanmadı.

T2 grubundaki ratların hiçbirinde tübüler hasarlanma ve proteinöz cast görülmezken, tamamında evre 1 düzeyinde meduller konjesyon izlendi.

TA grubundaki ratların ise hiçbirinden tübüler hasarlanmanın olmaması dikkat çekerken beş ratın ikisinde evre 1 düzeyinde proteinöz cast izlendi, tamamında evre 1 meduller konjesyon saptandı.

TB grubu ele alınırsa; beş ratın birinde evre 1, birinde evre 2, ikisinde evre 3 ve birinde evre 4 düzey tübüler hasarlanma tespit edildi. Proteinöz cast ise üç ratta evre 1, iki ratta ise evre 2 olarak değerlendirildi. Ratların dördünde evre 1, birinde ise evre 2 meduller konjesyon tespit edildi.

Tübüler nekroz skorlama sistemine göre değerlendirme yapıldığında; elde edilen verilerin M ve TB grubunda diğerlerine kıyasla anlamlı oranda yüksek olduğu saptandı. Kendi aralarında ise TB grubunun M grubundan anlamlı olarak yüksek olduğu tespit edildi. Diğer gruplar arasında ise fark izlenmedi (şekil 15, 18).

Proteinöz cast skorlama sistemine göre değerlendirme yapıldığında; elde edilen verilerin M ve TB grubunda diğerlerine kıyasla anlamlı oranda yüksek olduğu saptandı. Bunun dışındaki diğer analizlerde fark saptanmadı (şekil 16, 19).

Meduller konjesyon skorlama sistemine göre değerlendirmenin sonuçlarında ise S, P ve T1 grupları arasında yapılan analizde fark gözlenmedi. M, T2, TA ve TB grupları arasında da anlamlı fark gözlenmedi. Ancak M, T2, TA ve TB gruplarındaki verilerin S, P ve T1 gruplarındaki verilerden anlamlı oranda yüksek olduğu saptandı (şekil 17, 20).

Tablo 8: Gruplar arası histopatolojik değerlendirme ve yüzdelik dağılımları

Patolojik dağılım, skor ve p değerleri		S (n:3)	P (n:3)	M (n:5)	T1 (n:3)	T2 (n:3)	TA (n:5)	TB (n:5)
Tübüler nekroz	0 (-)	100%	100%		100%	100%	100%	
	1 (+)			40%				20%
	2 (++)			60%				20%
	3 (+++)							40%
	4 (++++)							20%
	a=0,003	0±0	0±0[a]	1,6±0,548[a,b,c]	0±0	0±0	0±0[b]	2,6±1,14[c]
	b=0,003							
	c=0,011							
Proteinöz cast	0 (-)	100%	100%		100%	100%	100%	
	1 (+)			80%				60%
	2 (++)			20%				40%
	3 (+++)							
	4 (++++)							
	a=0,003	0±0	0±0[a]	1,2±0,447[a,b]	0±0	0±0	0,4±0,548[b]	1,4±0,548
	b=0,005							
Meduller konjesyon	0 (-)	100%	100%		100%			
	1 (+)			80%		100%	100%	80%
	2 (++)			20%				20%
	3 (+++)							
	4 (++++)							
	a=0,001	0±0[a]	0±0[b]	1,2±0,447[b]	0±0c	1,0±0,0[a]	1,0±0,0[c]	1,2±0,447
	b<0,001							
	c<0,001							

Aynı harfle işaretlenen gruplar arasındaki fark anlamlı olup yapılan karşılaştırmaya ait p değerleri sol bölümdeki sütunda a,b,c harfleri ile gösterildi. p<0.05 anlamlı kabul edildi.

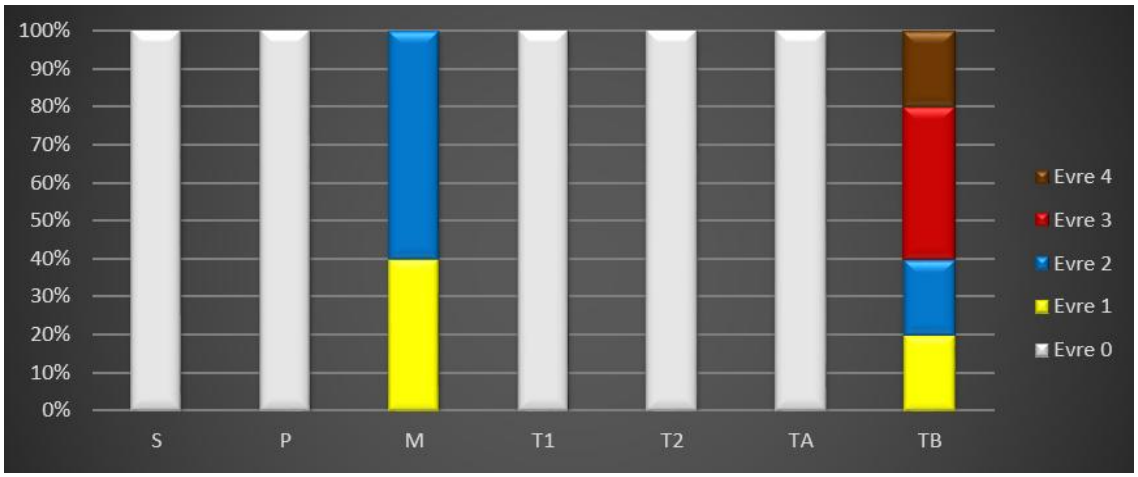

Şekil 15: Grupların tübüler hasarlanma skorlarının karşılaştırılması

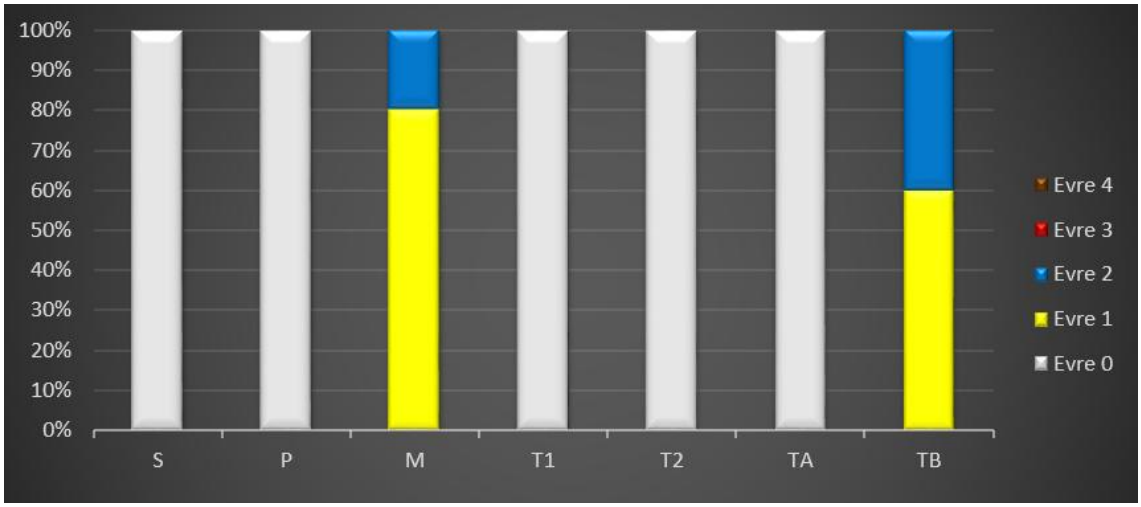

Şekil 16: Grupların proteinöz cast skorlarının karşılaştırılması

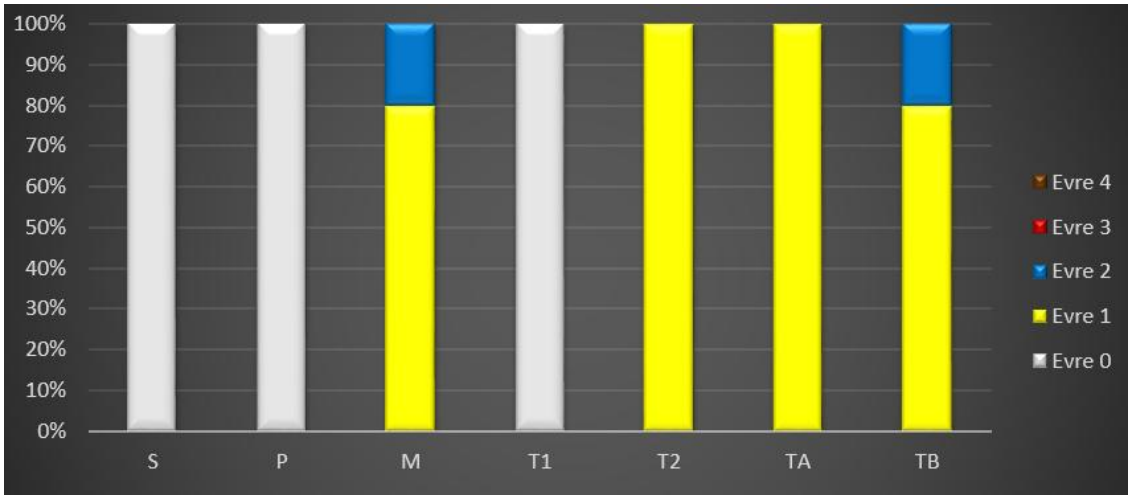

Şekil 17: Grupların meduller konjesyon skorlarının karşılaştırması

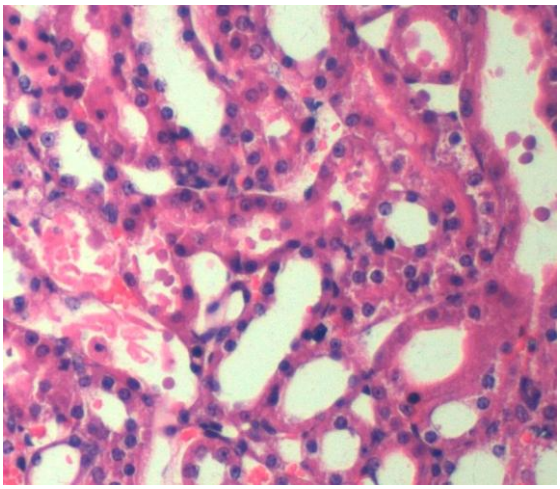

Şekil 18. Tübüler hasarlanma (HE x200).

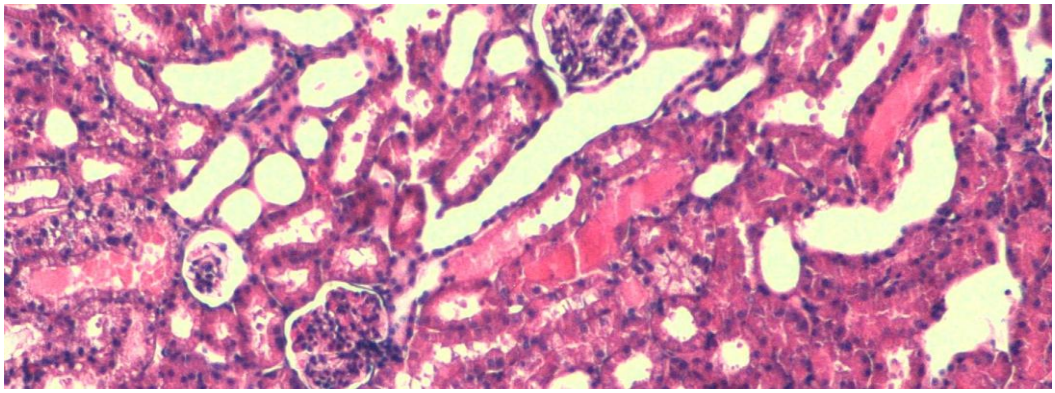

Şekil 19. Proteinöz cast (HE x100).

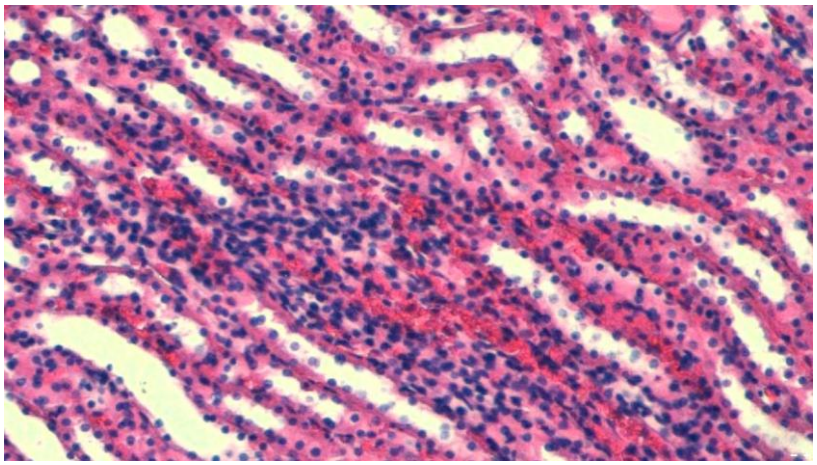

Şekil 20. Meduller konjesyon (HE x100).

5. TARTIŞMA

Bu çalışma, deneysel CIN modelinde TQ profilaksisinin nefropati gelişimini önlemedeki etkinliğini araştıran literatürdeki ilk çalışmadır.

Deneysel modellerden ve in vitro çalışmalardan elde edilen bilgilere göre CIN patogenezinde öne sürülen mekanizmalar şunlardır (5, 6):

- Renal arter vazokonstrüksiyonu nedeniyle kan akımının azalması ve buna bağlı gelişen medullar hipoksi,
- CM'nin apoptozis ve oksidatif stres yoluyla yaptığı direk tübüler toksisite, endotel disfonksiyonu ve renal mikrosirkülasyondaki değişiklikler,
- CM'ye bağlı artan plazma viskositesinin vasa rektadaki direnci artırarak perfüzyonu bozması sonucu oluşan meduller hipoksi ve tübüler iskemi.

Sağlıklı insanlarda olduğu gibi, deneysel modellerde de predispozan bir faktör taşımayan hayvanlarda tek başına CM vermek nefropatiye yol açmamaktadır (52). CM vermeden önce predispozisyon için ratları belirli bir süre dehidrate bırakmak ve/veya furosemid enjekte etmek ve/veya tek taraflı nefrektomi yapmakla bile nefropatinin çok zor sağlandığı, hatta bazı çalışmalarda sağlanamadığı görülmüştür (87, 88, 89). Literatürde yer alan bir rat çalışmasında 72 saat susuzluk sonrası uygulanan CM'nin nefropati oluşturamadığı bildirilmiştir. Yine aynı çalışmada 48 saat susuz bırakılan ratlara furosemid enjeksiyonu sonrası CM uygulanmış ve yine model oluşmamıştır (90).

PG ve NO, bölgesel kan akımını arttırarak meduller oksijen desteği sağlar. Nonsteroid anti-inflamatuar ilaçlar ve L-NAME ile sırasıyla PG ve NO sentezi baskılanırsa CIN için bir predispozisyon sağlanmış olur. Agmon ve ark. bu yorumdan hareket ederek oldukça başarılı bir

CIN modeli oluşturmuştur (CIN N1). Gong ve ark. tarafından oluşturulan başka bir modelde ise INDO ve L-NAME verilmesine ilave olarak predispozisyon amaçlı ratlar 24 saat susuz da bırakılmıştır. Deney sonunda CIN modeli oluşturulan gruptaki serum BUN ve SCre değerlerinin kontrol grubuna göre iki kattan daha fazla arttığı görülmüştür (96).

Yaptığımız ön deneyde literatürde belirtilen dozda CM (7 ml/kg) ve predispozisyon için de INDO (10 mg/kg) ve L-NAME (10 mg/kg) verildiğinde CIN modelinin oluşmadığı görüldü. Bunun üzerine ek predispozisyon olarak 48 saatlik susuzluk modele eklendi ve verilen CM dozu da artırıldı (10 ml/kg ve 14 ml/kg). Tekrarlanan deneyde CM'nin 10 ml/kg dozunda uygulanmasıyla model oluşmazken 14 ml/kg dozunda ise ratların yarısı için öldürücü etki görüldü. Bu sonuçlar üzerine ratlar için yeni model oluşturularak uygulanacak urografin miktarı, tarafımızca belirlenen ve LD50 olarak kabul edilen 14 ml/kg dozundan %10 eksiltilerek 12.5 ml/kg olarak belirlendi. Belirtilen dozda CM verilmesiyle CIN modelinin oluştuğu SCre ve serum BUN düzeylerindeki artış, histopatolojik bulgularla da konfirme edildi.

Klinik pratikte ABY ve CIN tanısının konulmasında SCre düzeylerindeki artış kullanılmakla birlikte hastanın yaşı, cinsiyeti, kas kitlesi, kas metabolizması, hidrasyon durumu gibi faktörlerden etkilenmesi; böbrek fonksiyonlarının %50'si azalana kadar belirgin bir yükselme olmayabilmesi, düşük GFR düzeylerinde tübüler sekresyona uğraması ve anlamlı yüksekliğin günler alabilmesi nedenleriyle akut dönemde meydana gelen değişiklikleri göstermede SCre düzeyi yetersiz kalmaktadır (156). NGAL, 178 aminoasit rezidüsünden oluşan 25 kilodalton ağırlığında lipokalin ailesine mensup ekstrasellüler bir proteindir (157). Oksidatif stres ve komplemanla uyarılmış apopitozise kompansatuar yanıt olarak hasarlı renal tübüler hücrelerin NGAL üretimine yol açtığı bildirilmektedir (158). Mori ve Nakao yaptıkları araştırmalarla serum ve idrardaki NGAL düzeyinin artışını inflame fakat canlılığını yitirmemiş tübüler hücrelerden kaynaklandığını, oysa SCre düzeyinde yükselme ve GFR'deki düşüşün ise fonksiyonel hücrelerin genel kaybının pasif bir sonucu olduğunu belirtmişlerdir (159). CIN'in erken teşhis edilmesi üzerinde yapılan çeşitli çalışmalarda; serum ve idrar NGAL düzeyi ölçülmek suretiyle ilk 4 saatte erken tanı koyulabileceği gösterilmiştir (160, 161, 162, 163, 164). Ratlar üzerinde yüksek doz sisplatinle oluşturulan nefrotoksisite modelinde; NGAL'in SCre düzeyinden çok daha önce belirgin yükseklik gösterdiği saptanmıştır. Bu modelde sisplatin ile nefrotoksisite oluşturulan grupta daha ilk saatlerden itibaren NGAL düzeyinde yükselme kaydedilirken, SCre düzeylerinde 96. saate kadar belirgin yükselme gözlenmemiştir

(165). Çalışmamızda ise deney sonunda bakılan serum NGAL düzeylerinin P grubuna nazaran M grubunda yaklaşık iki kat arttığı saptandı, ancak bu artış istatistiksel anlama ulaşmadı. İstatistiki olarak gruplar arasında serum NGAL düzeyleri bakımından anlamlı farkın görülmemesi, akut hasarlanmadan sonra NGAL düzeyi için kan alınmasına dek geçen periyodun uzamasıyla ilgili olabileceği düşünüldü. Rat çalışmalarında NGAL düzeyinin ilk 4 saatte yükseldiği belirtilmektedir (160). Oysa bizim çalışmamızda kan örnekleri CM uygulamasından 48 saat sonra alındı. Nispeten uzun olan bu süre NGAL sonuçlarını etkilemiş olabilir.

Predispozisyon sağlamak amacıyla uygulanan dehidratasyon, INDO ve L-NAME'in biyokimyasal (serum BUN, SCre) ve histopatolojik olarak böbrekte nefrotoksik etkiler göstermediği görüldü (P ve S grupları arasında belirtilen özelllikler açısından fark yoktu).

Sonuç itibariyle gerçekleştirdiğimiz uygulama ile (ikili predispozan etki ve yüksek doz CM) ratlarda deneysel CIN modeli oluşturulmuştur.

CIN dışı çeşitli nefrotoksisite modellerinde TQ uygulamasının böbrek fonksiyonları üzerine koruyucu etki sağladığı gösterilmiştir. Gentamisin ile indüklenen nefropati (142), doksorubisin ile sağlanan nefrotik sendrom (103), civa klorür ile indüklenen renal toksisite (147), ifosfamid ile oluşturulan nefropati (114), sisplatin ile indüklenen nefropati (144) modelleri üzerinde oral yolla uygulanan TQ'un etkileri araştırılmış olup biyokimyasal ve histopatolojik olarak böbrekler üzerinde koruyucu etkilerinin olduğu gösterilmiştir. Oral uygulanan TQ'un içme suyunun içinde yeterince alınamaması veya çözünememesi olasılığı, aspirasyon riski, kusma halinde uygulamanın istenilen dozun altında kalması ve oral biyoyararlanımın dezavantajları göz önüne alındığında ip. yol ile yapılacak uygulamanın daha etkin sonuçlar vereceğine karar kılındı.

M grubuna nazaran TA grubunda, biyokimyasal ve histopatolojik verilerde oldukça dramatik bir iyileşme saptandı. Şöyle ki TA grubundaki serum BUN ve SCre düzeyleri M grubuna nazaran anlamlı oranda düşüktü. Hatta TA grubunda saptanan değerlerin ortalaması, hiçbir nefrotoksik ajana maruz kalmamış olan S grubundaki değerlerden farklı değildi. TA grubu serum NGAL düzeylerinde yine azalma kaydedilmesine rağmen bu durum istatistiki bir öneme ulaşmadı. Ayrıca TA grubunun tübüler nekroz, proteinöz cast ve meduller konjesyon açısından yapılan skorlama sonuçları da M grubuna nazaran anlamlı oranda düşüktü. TA grubunda belirgin tübüler nekroz ve proteinöz cast gözlenmezken düşük düzeyde meduller konjesyon

izlendi. Tüm bu veriler, 1 mg/kg dozunda TQ'un CIN için biyokimyasal ve histopatolojik olarak koruyucu etki yaptığını düşündürmüştür.

TB grubundaki ratların serum BUN ve SCre düzeyleri, istatistiki olarak anlamlı olmamakla birlikte M grubundan daha yüksek bulundu. Buna göre 1.75 mg/kg dozunda TQ, CIN için koruyucu etki göstermediği gibi CM ile beraber uygulandığında nefrotoksisiteyi artırdığı şeklinde bir izlenim de vermektedir. TB grubunun ortalama proteinöz cast ve meduller konjesyon skorları, M grubu ile benzer bulunsa da tübüler nekroz skoru belirgin şekilde yüksekti (p:0.011). Hatta M grubunda evre 3 ve 4 hasar izlenmezken TB grubunda evre 3 ve 4 tübüler nekroz görüldü. CM ile beraber uygulanan 1.75 mg/kg dozundaki TQ, histopatolojik olarak da böbrek hasarındaki artış ile ilişkilidir.

CM'lerin antioksidan enzim aktivitesini azalttığı, SOR vasıtasıyla direkt toksik etki gösterdiği bilinmektedir (12, 49). SOR tarafından oluşturulan lipid peroksidasyonunun son ve en önemli ürünü MDA olup değerlendirilmesinde serum ve doku analizleri kullanılmaktadır (166). İlk ve temel antioksidan savunma ise enzimatik yollarla yapılmakta olup en önemli intrasellüler enzimlerin; SOD, glutatyon peroksidaz, glutatyon redüktaz ve katalaz olduğu bilinmektedir (167). Literatürdeki birçok çalışmada nefrotoksik ajanlarla oksidatif stres arasındaki ilişki ve bu ilişkiye TQ etkisi, MDA ve SOD üzerinden değerlendirilmiştir. Başarslan ve ark. tarafından vankomisin verilerek oluşturulan renal hasarda; böbrek dokusunda MDA düzeylerinin yükseldiği SOD aktivitesinde ise anlamlı bir değişim olmadığı, koruyucu ajan olarak TQ eklendiğinde ise MDA düzeyinin azaldığı ve SOD aktivitesinin anlamlı olarak yükseldiği tespit edilmiştir (143). Benzer bir çalışmada ise gentamisin toksisitesiyle artan serum BUN, SCre ve böbrek dokusundaki MDA düzeylerinin TQ profilaksisiyle azaldığı saptanmıştır (142). Civa klorür ile oluşturulan nefropati modeli üzerine koruyucu olarak TQ verilen grubun böbrek dokusundaki MDA düzeyinde anlamlı azalma, SOD aktivitesinde ise anlamlı artış olduğu gösterilmiştir (147). Hücre kültürleriyle yapılan bir çalışmada ise TQ, non-enzimatik lipid peroksidasyonunu güçlü bir şekilde inhibe etmiştir (104).

CM verilerek oluşturulan nefropati modellerinde de MDA düzeylerinde artış saptanan birçok çalışma kaydedilmiştir. Bu modellerde kullanılan koruyucu maddelerle MDA düzeyinde azalma kaydedilirken SOD aktivitesinde ise anlamlı artış tespit edilmiştir (87, 88, 89, 95, 153, 168, 170). Koç ve ark. tarafından yapılan çalışmada kontrol grubunda ortalama MDA düzeyi 215 µmol/l iken CM ile nefrotoksisite oluşturulan grupta 348 µmol/l, koruyucu olarak NAC verilen

grupta ise 191 µmol/l olduğu gözlenmiş ve bu değerler arasındaki farklar istatistiki olarak anlamlı bulunmuştur (168). Çeşitli nefropati modellerinde TQ'un anti-oksidan etki sağladığı tespit edilmişken bizim çalışmamız olan CIN modelinde, TQ için böyle bir anti-oksidan etki gözlenmedi. Bu durumun oksidatif stres parametrelerinin doku yerine serumda çalışılmasından kaynaklanmış olabileceğini düşünüyoruz.

TNF-α, inflamasyonun ana sitokini olup dokuların yıkımı ve şekillenmesinde etkilidir (171). TNF-α, hücre yüzey reseptörlerine bağlanarak hücre içinde yer alan çok sayıda sinyal ileti mekanizmasını tetikler ve sonuçta apoptoz, nekroz, anjiyogenez, hücre aktivasyonu, diferansiyasyonu ve migrasyonunu uyarır (172). TNF-α'nın transkripsiyonu NF-κB tarafından gerçeklestirilmektedir (173). NF-κB, tüm hücrelerin sitoplazmasında inaktif halde bulunan bir transkripsiyon faktörüdür. Serbest radikallerde olduğu gibi NF-κB transkripsiyon faktörüne bir uyaran söz konusu olduğunda aktif hale geçerek çekirdeğe taşınır ve ilgili gen bölgesine bağlanır. Daha sonra proinflamatuvar proteinlerin (COX-2, iNOS, TNF-α) ekspresyonlarını sağlayarak burada hücresel yanıtın oluşmasını sağlar (174). Yapılan deneysel çalışmalarda TQ'un; meme kanseri, osteosarkom ve mesane kanseri üzerine tedavi edici etkisinin olduğu bulunmuş ve bu etkinin NF-κB yolağı üzerinden gerçekleştiği ileri sürülmüştür (175, 176, 177). Ayrıca hücre kültürü ile yapılan bir başka çalışmada, TQ'un pankreas adenokarsinomu üzerinde TNF-α ve NF-κB düzeylerini azaltarak tedavi edici etkide bulunduğu da gösterilmiştir (TİMO 111). Ratlarda deneysel olarak lipopolisakkaritin indüklenmesiyle artan TNF-α gen ekspresyonu ve NF-κB transaktivasyonu, TQ uygulanmasıyla belirgin ölçüde inhibe edilerek proinflamatuar yanıtların azaltıldığı gösterilmiştir (112). Diyabetlilerdeki hipergliseminin hedef hücreleri olan proksimal renal tübül epitel hücrelerinin in vitro glikozilasyonu ile NF-κB aktivasyonu sağlanmış ve oluşan inflamasyonda TQ etkinliği araştırılmıştır. Araştırmacılar TQ'un NF-κB aktivasyonunu inhibe ederek renal tübüler hücreler üzerinde koruyucu etkisi olduğu göstermişlerdir (19). Sodyum butirat (SB)'ın koruyucu etkisini araştırmak üzere yapılan deneysel CIN modelinde, CM öncesi SB verilen gruplarda biyokimyasal ve histolojik olarak nefropati gelişiminin önlendiği görülmüştür. Bu çalışmada dikkati çeken bir başka özellik CM ile indüklenen NF-κB ekspresyonunun SB alan ratlarda daha az olmasıdır. CM uygulanan grupta kontrol grubuna göre ortalama olarak 1.26 kat daha fazla NF-κB gen ekspresyonu izlenirken, koruyucu amaçlı SB verilen grupta ise kontrol grubundan dahi daha düşük seviyelerde gen aktivitesi izlenmiştir. (178). Profilaktik olarak uygulanmasıyla CIN gelişimini önleyebildiğinin gösterildiği NAC ile yapılan deneysel çalışmalarda ise NAC sahip olduğu anti-

oksidan etkiyle tiyol düzeylerindeki azalmayı önlemiş ve beraberinde NF-κB aktivasyonunu düşürmüştür (179, 180, 181). Başka bir deneysel CIN modelinde anti-TNF ajan olan infiliximab, TNF-α ve NF-κB gen ekpresyonlarını inhibe etmiş ve oluşan nefropatiyi önlemiştir. CIN modeli grubunda kontrol grubuna göre NF-κB gen ekspresyonu yaklaşık 3 kat, TNF-α gen aktivasyonu ise yaklaşık 2 kat artarken tedavi alan grupta kontrol grubu ile yaklaşık aynı seviyelerde gen ekspresyonları gözlenmiştir (170). Çalışmamızda ise sadece TQ alan T1 ve T2 gruplarındaki TNF-α gen ekspresyonu S grubuna göre istatistiki olarak anlamlı olmamakla birlikte bir düşüş gözlenmiştir. Bu durum diğer çalışmalarda gözlenen TQ'un TNF-α gen ekspresyonu inhibe edici etkisiyle parelel yöndedir. Yine 1 mg/kg TQ alan TA grubunda M grubuna göre TNF-α gen ekspresyonunda belirgin azalma olmuş (sırasıyla %76, %136), ancak istatistiki anlam göstermemiştir (p:0.33). NF-κB gen ekspresyonunda ise TA grubunda M grubuna göre anlamlı oranda azalma kaydedildi (kontrol grubuna kıyas edilmiş ekspresyon oranları sırasıyla %72 ve %112, p=0,044). TB grubunda ise böyle bir belirgin bir azalma olmadı.

NO, membrandan kolayca geçebilme özelliğine sahip, yarılanma ömrü çok kısa olan, solüsyonlarda hızla okside olarak nitrit ve nitrata dönüşen serbest radikal bir moleküldür (182). Bu yüzden plazma NO düzeyinin tespiti oldukça zayıf güvenilirlikte bir analizdir. NO, L-Arginin'in guanidium grubundan, NOS enzimi aracılığı ile sentezlenen diatomik serbest bir radikaldir. Üç farklı NOS enzimi vardır: Endotelial, nöronal ve üçüncüsü de normal koşullarda üretilmeyen ancak inflamasyon veya enfeksiyon durumlarında sitokinler veya endotoksinler tarafından indüklenebilen iNOS'dur (183). NO, iNOS üzerinden proinflamatuar ve hasar oluşturucu etkiler gösterir. Oksidatif stres altında NO'nun apoptozisi, sitotoksisiteyi, mutagenezisi ve DNA hasarını arttırıcı etkisi vardır. NO ile süperoksit anyonu arasındaki reaksiyon ile de SOR oluşmaktadır (184). Bu bilgi göstermektedir ki inflamasyon durumunda iNOS ekpresyonu artarak hücresel toksisite oluşmaktadır. Deneysel modellerle inflamatuvar ve otoimmun hastalıkların tedavisinde kullanılabileceği ileri sürülen TQ, makrofajlarda NO üretimini azaltarak inflamasyonu inhibe edici etki göstermektedir (109). Sisplatin ile oluşturulan hepatotoksisite modelinde toksisiteyi önleme amacıyla kullanılan TQ'un yararının mekanizması gösterilirken MDA, TNF-α, NF-κB yolaklarının yanı sıra iNOS üzerinden de etkilerinin olduğu vurgulanmıştır. Sisplatin ile artan iNOS ekspresyonu TQ uygulamasıyla azalmış olup diğer biyokimyasal, histogenetik ve histopatolojik bulguların da düzeldiği gösterilmiştir (185).

Pyrogallol ile tavşanlarda oluşturulan endotelyal disfonksiyonu modelinde, aort dokusunda iNOS aktivitesinin arttığı ve TQ ile bu artışın baskılandığı gösterilmiştir (186). Anti-inflamatuvar özelliklerin araştırıldığı bir astım modelinde indüklenen iNOS mRNA düzeylerinin TQ ile etkili bir şekilde inhibe edildiği ortaya konmuştur (187).

NAC ve grape seed proanthocyanidin extract (GSPE)'ın koruyucu etkisinin araştırıldığı bir CIN modelinde iNOS gen aktivitesi, CM modeli oluşturulan grupta kontrol grubuna göre artarken profilaktik olarak verilen NAC ve GSPE ile azaldığı gösterilmiştir (188). Gong ve ark. tarafından yapılan başka bir çalışmada ise NAC alan ratlarda iNOS yolağı inhibe olmuştur (189). Gentamisin ile yapılan bir nefropati modelinde SCre değeri 2.3 kat, serum BUN değeri ise 1.7 kat artarken böbrek dokusundaki iNOS gen aktivitesinin de 2.4 kat arttığı gözlenmiştir (190). iNOS gen ekpresyonunun cisplatin ile oluşturulan nefropati modelinde de arttığı bilinmektedir; irreversible iNOS inhibitörü olan asetamidin molekülü iNOS gen aktivasyonunda artışı baskılamış ve beraberinde biyokimyasal ve histopatolojik düzelme sağlamıştır (184). Çalışmamızda beklediğimizin dışında M grubu, P grubu ile karşılaştırıldığında iNOS gen aktivasyonunda bir artış gözlenmemiştir. Tek başına TQ alan gruplarda (T1 veT2) ise sham-kontrol grubuna göre istatistiksel anlamı olmayan düzeylerde iNOS gen ekspresyonunda azalma görülmüştür. Fakat ilginç olarak düşük doz TQ alan grupta (TA grubu) çok belirgin bir şekilde iNOS gen ekspresyonu azalmıştır. TQ'un akut bir hasarlanmayı takiben artan iNOS gen aktivasyonunu baskıladığı görülmektedir.

Sonuç olarak; günlük pratikte sıkça kullanılan CM'lerin nefrotoksik etkilerinin önlenmesi güncel araştırma konularından birisini teşkil etmektedir. Yaptığımız bu deneysel çalışmayla anti-enflamatuar, anti-oksidan özelliklere sahip olduğu bilinen TQ maddesinin kontrast madde nefropatisi gelişimini önleyebileceği biyokimyasal ve histopatolojik veriler eşliğinde ilk kez gösterilmiştir. iNOS ve NF-KB gen ekspresyonlarında gözlenen baskılanmanın TQ'un anti-enflamatuar yolak üzerinden bu olumlu etkiyi geliştirdiğini düşündürmektedir. Ancak 1.75 mg/kg dozunda verilen grupta gözlenen SCre artışı TQ etkisinin doza bağımlı olarak değişebileceğini, yüksek dozlarda CM'nin oluşturacağı nefrotoksiteyi potansiyelize etme riski taşıdığını işaret etmiştir. TQ'un kontrast madde profilaksisindeki etkinliğinin ve uygun doz aralığının belirlenebilmesi için daha fazla çalışmaya ihtiyaç vardır.

KAYNAKLAR

1. James M, Bouchard J, Ho J, Klarenbach S, LaFrance JP, et al. Canadian Society of Nephrology commentary on the 2012 KDIGO clinical practice guideline for acute kidney injury. Am J Kidney Dis. 2013 May; 61(5): 673-85.

2. Rundback JH, Nahl D, Yoo V. Contrast-induced nephropathy. J Vasc Surg. 2011 Aug; 54(2): 575-9.

3. McCullough PA. Acute kidney injury with iodinated contrast. Crit Care Med. 2008 Apr; 36(4 Suppl): S204-11.

4. Barrett BJ, Carlisle EJ. Metaanalysis of the relative nephrotoxicity of high- and low-osmolality iodinated contrast media. Radiology. 1993 Jul; 188(1): 171-8.

5. Persson PB, Tepel M. Contrast medium-induced nephropathy: the pathophysiology. Kidney Int Suppl. 2006 Apr; (100): S8-10.

6. Romano G, Briguori C, Quintavalle C, Zanca C, et al. Contrast agents and renal cell apoptosis. Eur Heart J. 2008 Oct; 29(20): 2569-76.

7. Sendeski M, Patzak A, Pallone TL, Cao C, Persson AE, Persson PB. Iodixanol, constriction of medullary descending vasa recta, and risk for contrast medium-induced nephropathy. Radiology. 2009 Jun; 251(3): 697-704.

8. Cao C, Edwards A, Sendeski M, Lee-Kwon W, Cui L, et al. Intrinsic nitric oxide and superoxide production regulates descending vasa recta contraction. Am J Physiol Renal Physiol. 2010 Nov; 299(5): F1056-64.

9. Taylor AJ, Hotchkiss D, Morse RW, McCabe J. PREPARED: Preparation for Angiography in Renal Dysfunction: a randomized trial of inpatient vs outpatient hydration protocols for cardiac catheterization in mild-to-moderate renal dysfunction. Chest. 1998 Dec; 114(6): 1570-4.

10. Detrenis S, Meschi M, Musini S, Savazzi G. Lights and shadows on the pathogenesis of contrast-induced nephropathy: state of the art. Nephrol Dial Transplant. 2005 Aug; 20(8): 1542-50.

11. Pannu N, Manns B, Lee H, Tonelli M. Systematic review of the impact of N-acetylcysteine on contrast nephropathy. Kidney Int. 2004 Apr; 65(4): 1366-74.

12. Itoh Y, Yano T, Sendo T, Oishi R. Clinical and experimental evidence for prevention of acute renal failure induced by radiographic contrast media. J Pharmacol Sci. 2005 Apr; 97(4): 473-88.

13. Mehta BK, Mehta P, Gupta M. A new naturally acetylated triterpene saponin from Nigella sativa. Carbohydr Res. 2009 Jan 5; 344(1): 149-51.

14. Kanter M. Protective effects of thymoquinone on streptozotocin-induced diabetic nephropathy. J Mol Histol. 2009 Apr; 40(2): 107-15.

15. Bayrak O, Bavbek N, Karatas OF, Bayrak R, Catal F, et al. Nigella sativa protects against ischaemia/reperfusion injury in rat kidneys. Nephrol Dial Transplant. 2008; 23: 2206–2212.

16. Salem ML. Immunomodulatory and therapeutic properties of the Nigella sativa L. seed. Int Immunopharmacol. 2005 Dec; 5(13-14): 1749-70.

17. Nagi MN, Mansour MA. Protective effect of thymoquinone against doxorubicin-induced cardiotoxicity in rats: a possible mechanism of protection. Pharmacol Res. 2000 Mar; 41(3): 283-9.

18. Badary OA, Taha RA, Gamal el-Din AM, Abdel-Wahab MH. Thymoquinone is a potent superoxide anion scavenger. Drug Chem Toxicol. 2003 May; 26(2): 87-98.

19. Sayed AA, Morcos M. Thymoquinone decreases AGE-induced NF-kappa B activation in proximal tubular epithelial cells. Phytother Res. 2007 Sep; 21(9): 898-9.

20. Pucelikova T, Dangas G, Mehran R. Contrast-induced nephropathy. Catheter Cardiovasc Interv. 2008 Jan 1; 71(1): 62-72.

21. Caldicott WJ, Hollenberg NK, Abrams HL. Characteristics of response of renal vascular bed to contrast media. Evidence for vasoconstriction induced by renin-angiotensin system. Invest Radiol. 1970 Nov-Dec; 5(6): 539-47.

22. Toprak O. Risk markers for contrast-induced nephropathy. Am J Med Sci. 2007 Oct; 334(4): 283-90.

23. Asif A, Epstein M. Prevention of radiocontrast-induced nephropathy. Am J Kidney Dis. 2004 Jul; 44(1): 12-24.

24. Gleeson TG, Bulugahapitiya S. Contrast-induced nephropathy. AJR Am J Roentgenol. 2004 Dec; 183(6): 1673-89.

25. Meyrier A. Nephrotoxicity of iodine contrast media. Ann Radiol (Paris). 1994; 37(4): 286-95.

26. Weisbord SD, Mor MK, Resnick AL, Hartwig KC, Palevsky PM, Fine MJ. Incidence and outcomes of contrast-induced AKI following computed tomography. Clin J Am Soc Nephrol. 2008 Sep; 3(5): 1274-81.

27. McCullough PA, Wolyn R, Rocher LL, Levin RN, O'Neill WW. Acute renal failure after coronary intervention: incidence, risk factors, and relationship to mortality. Am J Med. 1997 Nov; 103(5): 368-75.

28. Liss P, Persson PB, Hansell P, Lagerqvist B. Renal failure in 57 925 patients undergoing coronary procedures using iso-osmolar or low-osmolar contrast media. Kidney Int. 2006 Nov; 70(10): 1811-7.

29. Manske CL, Sprafka JM, Strony JT, Wang Y. Contrast nephropathy in azotemic diabetic patients undergoing coronary angiography. Am J Med. 1990 Nov; 89(5): 615-20.

30. Van den Berk G, Tonino S, de Fijter C, Smit W, Schultz MJ, et al. Bench-to bedside review: preventive measures for contrast-induced nephropathy in critically ill patients. Crit Care. 2005 Aug; 9(4): 361-70.

31. Nikolsky E, Mehran R, Lasic Z, Mintz GS, Lansky AJ. Low hematocrit predicts contrast-induced nephropathy after percutaneous coronary interventions. Kidney Int. 2005 Feb; 67(2): 706-13.

32. Rihal CS, Textor SC, Grill DE, Berger PB, Ting HH, et al. Incidence and prognostic importance of acute renal failure after percutaneous coronary intervention. Circulation. 2002 May 14; 105(19): 2259-64.

33. Pflueger A, Larson TS, Nath KA, King BF, Gross JM, Knox FG. Role of adenosine in contrast media-induced acute renal failure in diabetes mellitus. Mayo Clin Proc. 2000 Dec;75(12):1275-83.

34. Porter GA. Contrast-associated nephropathy. Am J Cardiol. 1989 Sep 5; 64(9): 22-26.

35. Cochran ST, Wong WS, Roe DJ. Predicting angiography-induced acute renal function impairment: clinical risk model. AJR Am J Roentgenol. 1983 Nov; 141(5): 1027-33.

36. Marenzi G, Lauri G, Assanelli E, Campodonico J, De Metrio M, et al. Contrast-induced nephropathy in patients undergoing primary angioplasty for acute myocardial infarction. J Am Coll Cardiol. 2004 Nov; 44(9): 1780-5.

37. Vlietstra RE, Nunn CM, Narvarte J, Browne KF. Contrast nephropathy after coronary angioplasty in chronic renal insufficiency. Am Heart J. 1996 Nov; 132(5): 1049-50.

38. Nikolsky E, Mehran R, Turcot D, Aymong ED, Mintz GS, et al. Impact of chronic kidney disease on prognosis of patients with diabetes mellitus treated with percutaneous coronary intervention. Am J Cardiol. 2004 Aug; 94(3): 300-5.

39. Harris KG, Smith TP, Cragg AH, Lemke JH. Nephrotoxicity from contrast material in renal insufficiency: ionic versus nonionic agents. Radiology. 1991 Jun; 179(3): 849-52.

40. Tumlin J, Stacul F, Adam A, Becker CR, Davidson C, et al. Pathophysiology of contrast-induced nephropathy. Am J Cardiol. 2006 Sep 18; 98(6A): 14K-20K.

41. Heyman SN, Reichman J, Brezis M. Pathophysiology of radiocontrast nephropathy: a role for medullary hypoxia. Invest Radiol. 1999 Nov; 34(11): 685-91.

42. Cantley LG, Spokes K, Clark B, McMahon EG, Carter J, Epstein FH. Role of endothelin and prostaglandins in radiocontrast-induced renal artery constriction. Kidney Int. 1993 Dec; 44(6): 1217-23.

43. Morcos SK. Contrast media-induced nephrotoxicity-questions and answers. Br J Radiol. 1998 Apr; 71(844): 357-65.

44. Katzberg RW. Urography into the 21st century: new contrast media, renal handling, imaging characteristics, and nephrotoxicity. Radiology. 1997 Aug; 204(2): 297-312.

45. Rudnick MR, Berns JS, Cohen RM, Goldfarb S. Contrast media-associated nephrotoxicity. Semin Nephrol. 1997 Jan; 17(1): 15-26.

46. Liss P, Carlsson PO, Nygren A, Palm F, Hansell P. Et-A receptor antagonist BQ123 prevents radiocontrast media-induced renal medullary hypoxia. Acta Radiol. 2003 Jan; 44(1): 111-7.

47. Heyman SN, Rosen S, Brezis M. Radiocontrast nephropathy: a paradigm for the synergism between toxic and hypoxic insults in the kidney. Exp Nephrol. 1994 May-Jun; 2(3): 153-7.

48. Cronin RE. Contrast-induced nephropathy: pathogenesis and prevention. Pediatr Nephrol. 2010 Feb; 25(2): 191-204.

49. Persson PB, Hansell P, Liss P. Pathophysiology of contrast medium-induced nephropathy. Kidney Int. 2005 Jul; 68(1): 14-22.

50. Heyman SN, Rosenberger C, Rosen S. Regional alterations in renal haemodynamics and oxygenation: a role in contrast medium-induced nephropathy. Nephrol Dial Transplant. 2005 Feb; 20 Suppl 1: i6-11.

51. Agmon Y, Peleg H, Greenfeld Z, Rosen S, Brezis M. Nitric oxide and prostanoids protect the renal outer medulla from radiocontrast toxicity in the rat. J Clin Invest. 1994 Sep; 94(3): 1069-75.

52. Heyman SN, Rosen S, Rosenberger C. Renal parenchymal hypoxia, hypoxia adaptation, and the pathogenesis of radiocontrast nephropathy. Clin J Am Soc Nephrol. 2008 Jan; 3(1): 288-96.

53. Liss P, Nygren A, Erikson U, Ulfendahl HR. Injection of low and iso-osmolar contrast medium decreases oxygen tension in the renal medulla. Kidney Int. 1998 Mar; 53(3): 698-702.

54. Hardiek K, Katholi RE, Ramkumar V, Deitrick C. Proximal tubule cell response to radiographic contrast media. Am J Physiol Renal Physiol. 2001 Jan; 280(1): F61-70.

55. Hizóh I, Sträter J, Schick CS, Kübler W, Haller C. Radiocontrast-induced DNA fragmentation of renal tubular cells in vitro: role of hypertonicity. Nephrol Dial Transplant. 1998 Apr;13(4):911-8.

56. Goldenberg I, Matetzky S. Nephropathy induced by contrast media: pathogenesis, risk factors and preventive strategies. CMAJ. 2005 May 24; 172(11): 1461-71.

57. Schnackenberg CG. Physiological and pathophysiological roles of oxygen radicals in the renal microvasculature. Am J Physiol Regul Integr Comp Physiol. 2002 Feb; 282(2): R335-42.

58. Wong PC, Li Z, Guo J, Zhang A. Pathophysiology of contrast-induced nephropathy. Int J Cardiol. 2012 Jul 12; 158(2): 186-92.

59. Moreau JF, Droz D, Noel LH, Leibowitch J, Jungers P, Michel JR. Tubular nephrotoxicity of water-soluble iodinated contrast media. Invest Radiol. 1980 Nov-Dec; 15(6 Suppl): S54-60.

60. Berg KJ. Nephrotoxicity related to contrast media. Scand J Urol Nephrol. 2000 Oct; 34(5): 317-22.

61. Liss P, Nygren A, Olsson U, Ulfendahl HR, Erikson U. Effects of contrast media and mannitol on renal medullary blood flow and red cell aggregation in the rat kidney. Kidney Int. 1996 May; 49(5): 1268-75.

62. Raininko R, Ylinen SL. Effect of ionic and non-ionic contrast media on aggregation of red blood cells in vitro. A preliminary report. Acta Radiol. 1987 Jan-Feb; 28(1): 87-92.

63. Berkseth RO, Kjellstrand CM. Radiologic contrast-induced nephropathy. Med Clin North Am. 1984 Mar; 68(2): 351-70.

64. Dawson P. Contrast agent nephrotoxicity. An appraisal. Br J Radiol. 1985 Feb; 58(686): 121-4.

65. Byrd L, Sherman RL. Radiocontrast-induced acute renal failure: a clinical and pathophysiologic review. Medicine (Baltimore). 1979 May; 58(3): 270-9.

66. Miklós ES, Juhász-Nagy A. Calcium antagonist verapamil inhibits adenosine-induced renal vasoconstriction in the dog. Acta Physiol Hung. 1984; 63(2): 161-5.

67. Lameire NH. Contrast-induced nephropathy-prevention and risk reduction. Nephrol Dial Transplant. 2006 Jun; 21(6): i11-23.

68. Mehran R, Aymong ED, Nikolsky E, Lasic Z, Iakovou I, et al. A simple risk score for prediction of contrast-induced nephropathy after percutaneous coronary intervention: development and initial validation. J Am Coll Cardiol. 2004 Oct 6; 44(7): 1393-9.

69. Erley CM. Does hydration prevent radiocontrast-induced acute renal failure? Nephrol Dial Transplant. 1999 May; 14(5): 1064-6.

70. Stacul F, Adam A, Becker CR, Davidson C, Lameire N, et al. Strategies to reduce the risk of contrast-induced nephropathy. Am J Cardiol. 2006 Sep 18; 98(6A): 59K-77K.

71. Efrati S, Dishy V, Averbukh M, Blatt A, Krakover R, et al. The effect of N-acetylcysteine on renal function, nitric oxide, and oxidative stress after angiography. Kidney Int. 2003 Dec; 64(6): 2182-7.

72. Safirstein R, Andrade L, Vieira JM. Acetylcysteine and nephrotoxic effects of radiographic contrast agents-a new use for an old drug. N Engl J Med. 2000 Jul 20; 343(3): 210-2.

73. Tepel M, van der Giet M, Schwarzfeld C, Laufer U, Liermann D, Zidek W. Prevention of radiographic-contrast-agent-induced reductions in renal function by acetylcysteine. N Engl J Med. 2000 Jul 20; 343(3): 180-4.

74. Birck R, Krzossok S, Markowetz F, Schnülle P, van der Woude FJ, Braun C. Acetylcysteine for prevention of contrast nephropathy: meta-analysis. Lancet. 2003 Aug 23; 362(9384): 598-603.

75. Allaqaband S, Tumuluri R, Malik AM, Gupta A, Volkert P, et al. Prospective randomized study of N-acetylcysteine, fenoldopam, and saline for prevention of radiocontrast-induced nephropathy. Catheter Cardiovasc Interv. 2002 Nov; 57(3): 279-83.

76. Briguori C, Manganelli F, Scarpato P, Elia PP, Golia B, et al. Acetylcysteine and contrast agent-associated nephrotoxicity. J Am Coll Cardiol. 2002 Jul 17; 40(2): 298-303.

77. Durham JD, Caputo C, Dokko J, Zaharakis T, Pahlavan M, et al. A randomized controlled trial of N-acetylcysteine to prevent contrast nephropathy in cardiac angiography. Kidney Int. 2002 Dec; 62(6): 2202-7.

78. Weisbord SD, Palevsky PM. Prevention of contrast-induced nephropathy with volume expansion. Clin J Am Soc Nephrol. 2008 Jan; 3(1): 273-80.

79. Nieto-Ríos JF, Salazar WA, Sánchez OM, Ortega JL, Caro JI, et al. Prevention of contrast induced nephropathy with sodium bicarbonate (the PROMEC study). J Bras Nefrol. 2014 Jul-Sep; 36(3): 360-6.

80. From AM, Bartholmai BJ, Williams AW, Cha SS, Pflueger A, McDonald FS. Sodium bicarbonate is associated with an increased incidence of contrast nephropathy: a retrospective cohort study of 7977 patients at mayo clinic. Clin J Am Soc Nephrol. 2008 Jan; 3(1): 10-8.

81. Ozcan EE, Guneri S, Akdeniz B, Akyildiz IZ, Senaslan O, et al. Sodium bicarbonate, N-acetylcysteine, and saline for prevention of radiocontrast-induced nephropathy. A comparison of 3 regimens for protecting contrast-induced nephropathy in patients undergoing coronary procedures. A single-center prospective controlled trial. Am Heart J. 2007 Sep; 154(3): 539-44.

82. Briguori C, Marenzi G. Contrast-induced nephropathy: pharmacological prophylaxis. Kidney Int Suppl. 2006 Apr; (100): S30-8.

83. Solomon R, Werner C, Mann D, D'Elia J, Silva P. Effects of saline, mannitol, and furosemide to prevent acute decreases in renal function induced by radiocontrast agents. N Engl J Med. 1994 Nov 24; 331(21): 1416-20.

84. Thomsen HS. European Society of Urogenital Radiology (ESUR) guidelines on the safe use of iodinated contrast media. Eur J Radiol. 2006 Dec; 60(3): 307-13.

85. Lehnert T, Keller E, Gondolf K, Schäffner T, Pavenstädt H, Schollmeyer P. Effect of haemodialysis after contrast medium administration in patients with renal insufficiency. Nephrol Dial Transplant. 1998 Feb; 13(2): 358-62

86. Yenicerioglu Y, Yilmaz O, Sarioglu S, Ormen M, Akan P, et al. Effects of N-acetylcysteine on radiocontrast nephropathy in rats. Scand J Urol Nephrol. 2006; 40(1): 63-9.

87. Ozkan G, Ulusoy S, Orem A, Ersoz S, Alkanat M, et al. Protective effect of the grape seed proanthocyanidin extract in a rat model of contrast-induced nephropathy. Kidney Blood Press Res. 2012; 35(6): 445-53.

88. Toprak O, Cirit M, Tanrisev M, Yazici C, Canoz O, et al. Preventive effect of nebivolol on contrast-induced nephropathy in rats. Nephrol Dial Transplant. 2008 Mar; 23(3): 853-9.

89. Parvez Z, Rahman MA, Moncada R. Contrast media-induced lipid peroxidation in the rat kidney. Invest Radiol. 1989 Sep; 24(9): 697-702.

90. Sun S, Zhang T, Nie P, Hu L, Yu Y, et al. A novel rat model of contrast-induced acute kidney injury. Int J Cardiol. 2014 Mar 1; 172(1): e48-50

91. Goldfarb M, Rosenberger C, Ahuva S, Rosen S, Heyman SN. A role for erythropoietin in the attenuation of radiocontrast-induced acute renal failure in rats. Ren Fail. 2006; 28(4): 345-50.

92. Pollock DM, Polakowski JS, Wegner CD, Opgenorth TJ. Beneficial effect of ETA receptor blockade in a rat model of radiocontrast-induced nephropathy. Ren Fail. 1997 Nov; 19(6): 753-61.

93. Heyman SN, Brezis M, Epstein FH, Spokes K, Silva P, Rosen S. Early renal medullary hypoxic injury from radiocontrast and indomethacin. Kidney Int. 1991 Oct; 40(4): 632-42.

94. Kedrah AE, Ari E, Alahdab Y, Gul CB, Macunluoglu B, et al. Effect of the direct renin inhibitor aliskiren in the prevention of experimental contrast-induced nephropathy in the rat. Kidney Blood Press Res. 2012;35(6):425-30.

95. Kongkham S, Sriwong S, Tasanarong A. Protective effect of alpha tocopherol on contrast-induced nephropathy in rats. Nefrologia. 2013 Jan 18; 33(1): 116-23.

96. Gong X, Wang Q, Tang X, Wang Y, Fu D, et al. Tetramethylpyrazine prevents contrast-induced nephropathy by inhibiting p38 MAPK and FoxO1 signaling pathways. Am J Nephrol. 2013; 37(3): 199-207.

97. Nickavar B, Mojab F, Javidnia K, Amoli MA. Chemical composition of the fixed and volatile oils of Nigella sativa L. from Iran. Z Naturforsch C. 2003 Sep-Oct; 58(9-10): 629-31.

98. Cevdet N, Otles S. Chemical composition of Nigella sativa L. Seeds. Food Chem. 1993; 48: 259-261.

99. Ghosheh OA, Houdi AA, Crooks PA. High performance liquid chromatographic analysis of the pharmacologically active quinones and related compounds in the oil of the black seed (Nigella sativa L.). J Pharm Biomed Anal. 1999 Apr; 19(5): 757-62.

100. Lukas B, Schmiderer C, Franz C, Novak J. Composition of essential oil compounds from different Syrian populations of Origanum syriacum L. (Lamiaceae). J Agric Food Chem. 2009 Feb 25; 57(4): 1362-5.

101. http://www.sigmaaldrich.com/catalog/product/aldrich/274666?lang=en&region=TR. Erişim tarihi: 28.03.2015

102. Kruk I, Michalska T, Lichszteld K, Kładna A, Aboul-Enein HY. The effect of thymol and its derivatives on reactions generating reactive oxygen species. Chemosphere. 2000 Oct; 41(7): 1059-64.

103. Badary OA, Abdel-Naim AB, Abdel-Wahab MH, Hamada FM. The influence of thymoquinone on doxorubicin-induced hyperlipidemic nephropathy in rats. Toxicology. 2000 Mar 7; 143(3): 219-26.

104. Houghton PJ, Zarka R, de las Heras B, Hoult JR. Fixed oil of Nigella sativa and derived thymoquinone inhibit eicosanoid generation in leukocytes and membrane lipid peroxidation. Planta Med. 1995 Feb;61(1):33-6.

105. Mohamed A, Shoker A, Bendjelloul F, Mare A, Alzrigh M, et al. Improvement of experimental allergic encephalomyelitis (EAE) by thymoquinone; an oxidative stress inhibitor. Biomed Sci Instrum. 2003; 39: 440-5.

106. El-Dakhakhny M, Madi NJ, Lembert N, Ammon HP. Nigella sativa oil, nigellone and derived thymoquinone inhibit synthesis of 5-lipoxygenase products in polymorphonuclear leukocytes from rats. J Ethnopharmacol. 2002 Jul; 81(2): 161-4.

107. Hamdy NM, Taha RA. Effects of Nigella sativa oil and thymoquinone on oxidative stress and neuropathy in streptozotocin-induced diabetic rats. Pharmacology. 2009; 84(3): 127-34.

108. Attia A, Ragheb A, Sylwestrowicz T, Shoker A. Attenuation of high cholesterol-induced oxidative stress in rabbit liver by thymoquinone. Eur J Gastroenterol Hepatol. 2010 Jul; 22(7): 826-34.

109. El-Mahmoudy A, Matsuyama H, Borgan MA, Shimizu Y, El-Sayed MG, et al. Thymoquinone suppresses expression of inducible nitric oxide synthase in rat macrophages. Int Immunopharmacol. 2002 Oct; 2(11): 1603-11.

110. El Gazzar M, El Mezayen R, Marecki JC, Nicolls MR, Canastar A, Dreskin SC. Anti-inflammatory effect of thymoquinone in a mouse model of allergic lung inflammation. Int Immunopharmacol. 2006 Jul; 6(7): 1135-42.

111. Chehl N, Chipitsyna G, Gong Q, Yeo CJ, Arafat HA. Anti-inflammatory effects of the Nigella sativa seed extract, thymoquinone, in pancreatic cancer cells. HPB (Oxford). 2009 Aug; 11(5): 373-81.

112. El Gazzar MA, El Mezayen R, Nicolls MR, Dreskin SC. Thymoquinone attenuates proinflammatory responses in lipopolysaccharide-activated mast cells by modulating NF-kappa B nuclear transactivation. Biochim Biophys Acta. 2007 Apr; 1770(4): 556-64.

113. Yi T, Cho SG, Yi Z, Pang X, Rodriguez M, et al. Thymoquinone inhibits tumor angiogenesis and tumor growth through suppressing AKT and extracellular signal-regulated kinase signaling pathways. Mol Cancer Ther. 2008 Jul; 7(7): 1789-96.

114. Badary OA. Thymoquinone attenuates ifosfamide-induced Fanconi syndrome in rats and enhances its antitumor activity in mice. J Ethnopharmacol. 1999 Nov 1; 67(2): 135-42.

115. Kaseb AO, Chinnakannu K, Chen D, Sivanandam A, Tejwani S, et al. Androgen receptor and E2F-1 targeted thymoquinone therapy for hormone-refractory prostate cancer. Cancer Res. 2007 Aug 15; 67(16): 7782-8.

116. Badary OA, Gamal El-Din AM. Inhibitory effects of thymoquinone against 20-methylcholanthrene-induced fibrosarcoma tumorigenesis. Cancer Detect Prev. 2001; 25(4): 362-8.

117. Badary OA, Abd-Ellah MF, El-Mahdy MA, Salama SA, Hamada FM. Anticlastogenic activity of thymoquinone against benzo(a)pyrene in mice. Food Chem Toxicol. 2007 Jan; 45(1): 88-92.

118. Wafaa A. Ahmed, Sohair A. Hassan, Fayek M.Galeb, Maha A. El-Taweel, Farid A. Abu-Bedair. The In vitro Promising Therapeutic Activity of Thymoquinone on Hepatocellular Carcinoma (HepG2) Cell Line. Global Veterinaria 2008; 2 (5): 233-241.

119. Banerjee S, Kaseb AO, Wang Z, Kong D, Mohammad M, et al. Antitumor activity of gemcitabine and oxaliplatin is augmented by thymoquinone in pancreatic cancer. Cancer Res. 2009 Jul 1; 69(13): 5575-83.

120. Mansour MA. Protective effects of thymoquinone and desferrioxamine against hepatotoxicity of carbon tetrachloride in mice. Life Sci. 2000 May 19; 66(26): 2583-91.

121. Suguna P, Geetha A, Aruna R, Siva GV. Effect of thymoquinone on ethanol and high fat diet induced chronic pancreatitis-a dose response study in rats. Indian J Exp Biol. 2013 Apr; 51(4): 292-302.

122. Al-Majed AA, Al-Omar FA, Nagi MN. Neuroprotective effects of thymoquinone against transient forebrain ischemia in the rat hippocampus. Eur J Pharmacol. 2006 Aug 14; 543(1-3): 40-7.

123. Hosseinzadeh H, Parvardeh S. Anticonvulsant effects of thymoquinone, the major constituent of Nigella sativa seeds, in mice. Phytomedicine. 2004 Jan; 11(1): 56-64.

124. Kanter M, Demir H, Karakaya C, Ozbek H. Gastroprotective activity of Nigella sativa L oil and its constituent, thymoquinone against acute alcohol-induced gastric mucosal injury in rats. World J Gastroenterol. 2005 Nov 14; 11(42): 6662-6.

125. Kanter M, Coskun O, Uysal H. The antioxidative and antihistaminic effect of Nigella sativa and its major constituent, thymoquinone on ethanol-induced gastric mucosal damage. Arch Toxicol. 2006 Apr; 80(4): 217-24.

126. Al-Enazi MM. Effect of thymoquinone on malformations and oxidative stress-induced diabetic mice. Pak J Biol Sci. 2007 Sep 15; 10(18): 3115-9.

127. Fararh KM, Shimizu Y, Shiina T, Nikami H, Ghanem MM, Takewaki T. Thymoquinone reduces hepatic glucose production in diabetic hamsters. Res Vet Sci. 2005 Dec; 79(3): 219-23.

128. Pari L, Sankaranarayanan C. Beneficial effects of thymoquinone on hepatic key enzymes in streptozotocin-nicotinamide induced diabetic rats. Life Sci. 2009 Dec 16; 85(23-26): 830-4.

129. El-Saleh SC, Al-Sagair OA, Al-Khalaf MI. Thymoquinone and Nigella sativa oil protection against methionine-induced hyperhomocysteinemia in rats. Int J Cardiol. 2004 Jan; 93(1): 19-23.

130. Abdel-Fattah AM, Matsumoto K, Watanabe H. Antinociceptive effects of Nigella sativa oil and its major component, thymoquinone, in mice. Eur J Pharmacol. 2000 Jul 14; 400(1): 89-97.

131. Budancamanak M, Kanter M, Demirel A, Ocakci A, Uysal H, Karakaya C. Protective effects of thymoquinone and methotrexate on the renal injury in collagen-induced arthritis. Arch Toxicol. 2006 Nov; 80(11): 768-76.

132. Chaieb K, Kouidhi B, Jrah H, Mahdouani K, Bakhrouf A. Antibacterial activity of Thymoquinone, an active principle of Nigella sativa and its potency to prevent bacterial biofilm formation. BMC Complement Altern Med. 2011 Apr 13; 11: 29.

133. Aboul-Ela EI. Cytogenetic studies on Nigella sativa seeds extract and thymoquinone on mouse cells infected with schistosomiasis using karyotyping. Mutat Res. 2002 Apr 26; 516(1-2): 11-7.

134. Aljabre SH, Randhawa MA, Akhtar N, Alakloby OM, Alqurashi AM, Aldossary A. Antidermatophyte activity of ether extract of Nigella sativa and its active principle, thymoquinone. J Ethnopharmacol. 2005 Oct 3; 101(1-3): 116-9.

135. Bamosa AO, Ali BA, al-Hawsawi ZA. The effect of thymoquinone on blood lipids in rats. Indian J Physiol Pharmacol. 2002 Apr; 46(2): 195-201.

136. Gullu EB, Avcı G. Effects of Thymoquinone on Plasma Leptin, Insulin, Thyroid Hormones and Lipid Profile in Rats Fed A Fatty Diet. Kafkas Univ Vet Fak Derg 2013; 19 (6): 1011-1016.

137. Ahmad S, Beg ZH. Hypolipidemic and antioxidant activities of thymoquinone and limonene in atherogenic suspension fed rats. Food Chem. 2013 Jun 1; 138(2-3): 1116-24.

138. Mansour MA, Ginawi OT, El-Hadiyah T, El-Khatib AS, Al-Shabanah OA, Al-Sawaf HA. Effects of volatile oil constituents of Nigella sativa on carbon tetrachloride-induced hepatotoxicity in mice: evidence for antioxidant effects of thymoquinone. Res Commun Mol Pathol Pharmacol. 2001; 110(3-4): 239-51.

139. Al-Ali A, Alkhawajah AA, Randhawa MA, Shaikh NA. Oral and intraperitoneal LD50 of thymoquinone, an active principle of Nigella sativa, in mice and rats. J Ayub Med Coll Abbottabad. 2008 Apr-Jun; 20(2): 25-7.

140. Abukhader MM. The effect of route of administration in thymoquinone toxicity in male and female rats. Indian J Pharm Sci. 2012 May; 74(3): 195-200.

141. Ragheb A, Attia A, Eldin WS, Elbarbry F, Gazarin S, Shoker A. The protective effect of thymoquinone, an anti-oxidant and anti-inflammatory agent, against renal injury: a review. Saudi J Kidney Dis Transpl. 2009 Sep; 20(5): 741-52.

142. Sayed-Ahmed MM, Nagi MN. Thymoquinone supplementation prevents the development of gentamicin-induced acute renal toxicity in rats. Clin Exp Pharmacol Physiol. 2007 May-Jun; 34(5-6): 399-405.

143. Basarslan F, Yilmaz N, Ates S, Ozgur T, Tutanc M, et al. Protective effects of thymoquinone on vancomycin-induced nephrotoxicity in rats. Hum Exp Toxicol. 2012 Jul; 31(7): 726-33.

144. Badary OA, Nagi MN, al-Shabanah OA, al-Sawaf HA, al-Sohaibani MO, al-Bekairi AM. Thymoquinone ameliorates the nephrotoxicity induced by cisplatin in rodents and potentiates its antitumor activity. Can J Physiol Pharmacol. 1997 Dec; 75(12): 1356-61.

145. Badary OA. Thymoquinone attenuates ifosfamide-induced Fanconi syndrome in rats and enhances its antitumor activity in mice. J Ethnopharmacol. 1999 Nov 1; 67(2): 135-42.

146. Khattab MM, Nagi MN. Thymoquinone supplementation attenuates hypertension and renal damage in nitric oxide deficient hypertensive rats. Phytother Res. 2007 May; 21(5): 410-4.

147. Fouda AM, Daba MH, Dahab GM, Sharaf El-Din OA. Thymoquinone ameliorates renal oxidative damage and proliferative response induced by mercuric chloride in rats. Basic Clin Pharmacol Toxicol. 2008 Aug; 103(2): 109-18.

148. Jacob SW, Rosenbaum EE. The toxicology of dimethyl sulfoxide (DMSO). Headache. 1966 Oct; 6(3): 127-36.

149. Colbay M, Yuksel S, Uslan I, Acarturk G, Karaman O, et al. Novel approach for the prevention of contrast nephropathy. Exp Toxicol Pathol. 2010 Jan; 62(1): 81-9.

150. AbuKhader MM, Khater SH, Al-Matubsi HY. Acute effects of thymoquinone on the pregnant rat and embryo-fetal development. Drug Chem Toxicol. 2013 Jan;36(1):27-34.

151. Cikman O, Taysi S, Gulsen MT, Demir E, Akan M, et al. The radio-protective effects of caffeic acid phenethyl ester and thymoquinone in rats exposed to total head irradiation. Wien Klin Wochenschr. 2015 Feb;127(3-4):103-8.

152. Yoshioka T, Kawada K, Shimada T, Mori M. Lipid peroxidation in maternal and cord blood and protective mechanism against activated-oxygen toxicity in the blood. Am J Obstet Gynecol. 1979 Oct 1; 135(3): 372-6.

153. Pisani A, Sabbatini M, Riccio E, Rossano R, Andreucci M, et al. Effect of a recombinant manganese superoxide dismutase on prevention of contrast-induced acute kidney injury. Clin Exp Nephrol. 2014 Jun; 18(3): 424-31.

154. Inal S, Koc E, Ulusal-Okyay G, Pasaoglu OT, Isik-Gönül I, et al. Protective effect of adrenomedullin on contrast induced nephropathy in rats. Nefrologia. 2014 Nov 17; 34(6): 724-31.

155. Erdem A, Gündoğan NU, Usubütün A, Kilinç K, Erdem SR, et al. The protective effect of taurine against gentamicin-induced acute tubular necrosis in rats. Nephrol Dial Transplant. 2000 Aug; 15(8): 1175-82.

156. Nguyen MT, Devarajan P. Biomarkers for the early detection of acute kidney injury. Pediatr Nephrol. 2008 Dec; 23(12): 2151-7.

157. Kjeldsen L, Johnsen AH, Sengeløv H, Borregaard N. Isolation and primary structure of NGAL, a novel protein associated with human neutrophil gelatinase. J Biol Chem. 1993 May 15; 268(14): 10425-32.

158. Bolignano D, Donato V, Coppolino G, Campo S, Buemi A, et al. Neutrophil gelatinase-associated lipocalin (NGAL) as a marker of kidney damage. Am J Kidney Dis. 2008 Sep; 52(3): 595-605.

159. Mori K, Nakao K. Neutrophil gelatinase-associated lipocalin as the real-time indicator of active kidney damage. Kidney Int. 2007 May; 71(10): 967-70.

160. Mishra J, Dent C, Tarabishi R, Mitsnefes MM, Ma Q, et al. Neutrophil gelatinase-associated lipocalin (NGAL) as a biomarker for acute renal injury after cardiac surgery. Lancet. 2005 Apr 2-8; 365(9466): 1231-8.

161. Hirsch R, Dent C, Pfriem H, Allen J, Beekman RH, et al. NGAL is an early predictive biomarker of contrast-induced nephropathy in children. Pediatr Nephrol. 2007 Dec; 22(12): 2089-95.

162. Bachorzewska-Gajewska H, Malyszko J, Sitniewska E, Malyszko JS, Dobrzycki S. Neutrophil gelatinase-associated lipocalin (NGAL) correlations with cystatin C, serum creatinine and eGFR in patients with normal serum creatinine undergoing coronary angiography. Nephrol Dial Transplant. 2007 Jan; 22(1): 295-6.

163. Bachorzewska-Gajewska H, Malyszko J, Sitniewska E, Malyszko JS, Pawlak K, et al. Could neutrophil-gelatinase-associated lipocalin and cystatin C predict the development of contrast-induced nephropathy after percutaneous coronary interventions in patients with stable angina and normal serum creatinine values? Kidney Blood Press Res. 2007; 30(6): 408-15.

164. Zappitelli M, Washburn KK, Arikan AA, Loftis L, Ma Q, et al. Urine neutrophil gelatinase-associated lipocalin is an early marker of acute kidney injury in critically ill children: a prospective cohort study. Crit Care. 2007; 11(4): R84.

165. Mishra J, Mori K, Ma Q, Kelly C, Barasch J, Devarajan P. Neutrophil gelatinase-associated lipocalin: a novel early urinary biomarker for cisplatin nephrotoxicity. Am J Nephrol. 2004 May-Jun; 24(3): 307-15.

166. Valko M, Leibfritz D, Moncol J, Cronin MT, Mazur M, Telser J. Free radicals and antioxidants in normal physiological functions and human disease. Int J Biochem Cell Biol. 2007; 39(1): 44-84.

167. Diplock AT1, Charleux JL, Crozier-Willi G, Kok FJ, Rice-Evans C, et al. Functional food science and defence against reactive oxidative species. Br J Nutr. 1998 Aug;80 Suppl 1:S77-112.

168. Koc E, Reis KA, Ebinc FA, Pasaoglu H, Demirtas C, et al. Protective effect of beta-glucan on contrast induced-nephropathy and a comparison of beta-glucan with nebivolol and N-acetylcysteine in rats. Clin Exp Nephrol. 2011 Oct; 15(5): 658-65.

169. Pisani A, Sabbatini M, Riccio E, Rossano R, Andreucci M, et al. Effect of a recombinant manganese superoxide dismutase on prevention of contrast-induced acute kidney injury. Clin Exp Nephrol. 2014 Jun; 18(3): 424-31.

170. Saritemur M, Un H, Cadirci E, Karakus E, Akpinar E, et al. Tnf-α inhibition by infliximab as a new target for the prevention of glycerol-contrast-induced nephropathy. Environ Toxicol Pharmacol. 2015 Jan 20; 39(2): 577-588.

171. Fairbaks FV, Klee GG. Biochemical Aspects of Hematology. In Tietz N. W (edi) Textbook of Clinical Chemistry-W.B. Saunders Company 7th ed. Toronto 1986 s: 1495- 1588

172. Wajant H, Pfizenmaier K, Scheurich P. Tumor necrosis factor signaling. Cell Death Differ. 2003 Jan; 10(1): 45-65.

173. Horie R. NF-kappaB in pathogenesis and treatment of adult T-cell leukemia/lymphoma. Int Rev Immunol. 2007 Sep-Dec; 26(5-6): 269-81.

174. Shishodia S, Aggarwal BB. Nuclear factor-kappaB: a friend or a foe in cancer? Biochem Pharmacol. 2004 Sep 15; 68(6): 1071-80.

175. Peng L, Liu A, Shen Y, Xu HZ, Yang SZ, et al. Antitumor and anti-angiogenesis effects of thymoquinone on osteosarcoma through the NF-κB pathway. Oncol Rep. 2013 Feb; 29(2): 571-8.

176. Connelly L, Barham W, Onishko HM, Sherrill T, Chodosh LA, et al. Inhibition of NF-kappa B activity in mammary epithelium increases tumor latency and decreases tumor burden. Oncogene. 2011 Mar 24; 30(12): 1402-12.

177. Mu HQ, Yang S, Wang YJ, Chen YH. Role of NF-κB in the anti-tumor effect of thymoquinone on bladder cancer. Zhonghua Yi Xue Za Zhi. 2012 Feb 14; 92(6): 392-6.

178. Machado RA, Constantino Lde S, Tomasi CD, Rojas HA, Vuolo FS, et al. Sodium butyrate decreases the activation of NF-κB reducing inflammation and oxidative damage in the kidney of rats subjected to contrast-induced nephropathy. Nephrol Dial Transplant. 2012 Aug; 27(8): 3136-40.

179. Staal FJ, Roederer M, Herzenberg LA, Herzenberg LA. Intracellular thiols regulate activation of nuclear factor kappa B and transcription of human immunodeficiency virus. Proc Natl Acad Sci USA. 1990 Dec; 87(24): 9943-7.

180. Schreck R, Rieber P, Baeuerle PA. Reactive oxygen intermediates as apparently widely used messengers in the activation of the NF-kappa B transcription factor and HIV-1. EMBO J. 1991 Aug; 10(8): 2247-58.

181. Meyer M, Schreck R, Baeuerle PA. H2O2 and antioxidants have opposite effects on activation of NF-kappa B and AP-1 in intact cells: AP-1 as secondary antioxidant-responsive factor. EMBO J. 1993 May; 12(5): 2005-15.

182. Chartrain NA, Geller DA, Koty PP, Sitrin NF, Nussler AK, et al. Molecular cloning, structure, and chromosomal localization of the human inducible nitric oxide synthase gene. J Biol Chem. 1994 Mar 4; 269(9): 6765-72.

183. Kumar V, Cotran RS, Robbins SL. Hücre zedelenmesi, adaptasyonu ve ölümü. Çevikbaş U(Ed.). Robbins Temel Patoloji 7th ed. İstanbul: Nobel Tıp Kitabevi; 2003; s:3-9

184. Chirino YI, Trujillo J, Sánchez-González DJ, Martínez-Martínez CM, Cruz C, et al. Selective iNOS inhibition reduces renal damage induced by cisplatin. Toxicol Lett. 2008 Jan 4; 176(1): 48-57.

185. Al-Malki AL, Sayed AA. Thymoquinone attenuates cisplatin-induced hepatotoxicity via nuclear factor kappa-B. BMC Complement Altern Med. 2014 Aug 3; 14: 282.

186. El-Agamy DS, Nader MA. Attenuation of oxidative stress-induced vascular endothelial dysfunction by thymoquinone. Exp Biol Med (Maywood). 2012 Sep;237(9):1032-8.

187. Ammar el-SM, Gameil NM, Shawky NM, Nader MA. Comparative evaluation of anti-inflammatory properties of thymoquinone and curcumin using an asthmatic murine model. Int Immunopharmacol. 2011 Dec;11(12):2232-6.

188. Ulusoy S, Ozkan G, Mungan S, Orem A, Yulug E, et al. GSPE is superior to NAC in the prevention of contrast-induced nephropathy: might this superiority be related to caspase 1 and calpain 1? Life Sci. 2014 May 17; 103(2): 101-10.

189. Gong X, Celsi G, Carlsson K, Norgren S, Chen M. N-acetylcysteine amide protects renal proximal tubular epithelial cells against iohexol-induced apoptosis by blocking p38 MAPK and iNOS signaling. Am J Nephrol. 2010; 31(2): 178-88.

190. Lee IC, Kim SH, Lee SM, Baek HS, Moon C, et al. Melatonin attenuates gentamicin-induced nephrotoxicity and oxidative stress in rats. Arch Toxicol. 2012 Oct; 86(10): 1527-36.