T.C.

ERCİYES ÜNİVERSİTESİ

BİLİMSEL ARAŞTIRMA PROJELERİ

KOORDİNASYON BİRİMİ

Erişkin Sıçanlarda Paklitaksel Kaynaklı Testis Hasarında Kurkumin'in Etkisinin Araştırılması

TSA-2015-6023

Araştırma Projesi

SONUÇ RAPORU

Proje Yürütücüsü:

Esra BALCIOĞLU

Tıp Fakültesi/Histoloji ve Embriyoloji AD

Araştırmacının Adı Soyadı

Arş. Gör. Özge GÖKTEPE, Öğr. Gör. Fazile CANTÜRK,

Prof. Dr. Birkan YAKAN,Prof. Dr. Saim ÖZDAMAR

Tıp Fakültesi/Histoloji ve Embriyoloji AD

Haziran 2017/ KAYSERİ

Erişkin Sıçanlarda Paklitaksel Kaynaklı Testis Hasarında Kurkumin'in Etkisinin Araştırılması

Esra BALCIOĞLU

Erciyes Üniversitesi

Histoloji Embriyoloji Anabilim Dalı

ÖZET

Paklitaksel antitümör etkilerini, hücrede mikrotubullerin toplanmasını arttırmak ve depolimerizasyonunu önleyerek stabil mikrotubul toplulukları oluşturmak suretiyle göstermektedir ve meme, akciğer, özofagus kanserinde aktif olarak kullanılan bir ilaçtır. Kurkumin, genellikle literatürde *Curcuma longa* ya da halk arasında zerdeçal olarak bilinen antioksidan bir maddedir.

Kemoterapi ilaçları ile bitkisel tedavi sürecinin birlikte kullanılmasının hastaya sağlayacağı fayda ve zararları test etmek üzerine; kemoterapötik ilaç olarak kullanılan paklitakselin erkek genital sistemi üzerinde oluşturması muhtemel hasarın antioksidan bir madde olan kurkiminin koruyucu etkisi ile ortadan kaldırıp kaldırılamayacağını araştırmayı amaçladık.

Çalışmada 3 aylık Wistar albino (250-350 gr) cinsi erkek sıçanlar (n=10) kontrol, paklitaksel (7,6 mg/kg), kurkumin (15 mg/kg) ve paklitaksel+ kurkumin grupları (7,6 mg/kg+ 15 mg/kg) olarak ayrıldı. Deney bitiminde vena cava inferiordan kan örnekleri toplandı, ELISA yöntemi kullanarak testosteron değerine bakıldı. Rutin histolojik doku takibi yapılarak Hematoksilen&Eozin ile boyanıp testisin genel yapısı değerlendirildi. Apoptozisi değerlendirmek için TUNEL metodu ve DNA hasarını tespit etmek için Comet assay yöntemi kullanldı.

Normal sıçan testis dokusu ile karşılaştırılğıda paklitaksel uygulanan gruplarda testeron seviyesinde düşüş, seminifer tübüllerin histolojik yapısında hasar ve apoptotik hücre sayısında artış gözlendi. Aynı zamanda DNA hasarında da artış olduğu belirlendi. Buna karşılık paklitaksel ile birlikte koruyucu olarak kurkumin verildiğinde söz konusu değerlerin kontrol grubuna yaklaştığı tespit edilmiştir. Bu sonuçlar; testis dokusunda paklitakselin oluşturduğu oksidatif stresin kurkuminin meydana getireceği antioksidan mekanizması ile azaltılabileceği belirlendi.

Anahtar kelime: Paklitaksel, Kurkumin, Oksidatis Stres

INVESTIGATION OF THE EFFECT OF KURKUMİN ON PACLITAXEL-INDUCED TESTICULAR INJURY IN ADULT RATS

Esra BALCIOĞLU

Erciyes University

Department of Histology Embryology

ABSTRACT

Paclitaxelanti tumor shows its effects by increasing the accumulation of microtubules in the cell and forming stabilized microtubule assemblages by preventing depolymerization and it is a drug that is actively used in breast, lung, esophageal cancer. Kurkumin is an antioxidant substance commonly known as Curcuma longa in the literature or as turmeric in public.

On testing the benefits and harms of using the herbal treatment process together with chemotherapy drugs to the patient, we aimed to investigate whether the possible damage of paclitaxel to the male genital system, which is used as a chemotherapeutic drug, can be removed by the protective effect of curcumin which is an antioxidant substance.

In the study, 3-month old male Wistar albino (250-350 gr) male rats (n = 10) as control group, paclitaxel (7,6 mg / kg), curcumin (15 mg / kg) and paclitaxel + curcumin groups (7.6 mg / kg + 15 mg / kg) were separated. At the end of the experiment, blood samples of vena cava inferiora were collected, testosterone levels were measured using ELISA. Having conducting the routine histological tissue follow-up, the general structure of the testis was evaluated afterık stained with Hematoxylin & Eosin. The TUNEL method was used to assess apoptosis and the Comet assay method was used to detect DNA damage.

Compared with normal rat testicular tissue, decrease in testosterone level, damage in the histological structure of seminifertubules and increase in the number of apoptotic cells were observed in paclitaxel-treated groups. At the same time, it was determined that there was also an increase in the DNA damage. On the other hand, it was found out that when the curcumin was given as a preservative together with paclitaxel, substantive values approximated the control group. These results showed that oxidative stress caused by paclitaxel in the testicular tissue can be reduced by the antioxidant mechanism that curcumin induces.

Key words: Paclitaxel, Kurkumin, Oxidatis Stress

TEŞEKKÜRLER

Araştırma projem süresince bilgi ve deneyimlerinden yararlandığım, hocalarım Prof. Dr. Saim ÖZDAMAR ve Prof. Dr. Birkan YAKAN'a, proje boyunca çalışmanın deneysel kısmında yardımlarını esirgemeyen başta Arş. Gör. Özge GÖKTEPE olmak üzere diğer asistanlarımıza, Comet çalışmalarında yardımını esirgemeyen Öğr. Gör. Fazile CANTÜRK TAN'a ve özellikle araştırma projesinin maddi olarak desteklenmesini sağlayan Erciyes Üniversitesi BAP birimine teşekkürlerimi sunarım.

İÇİNDEKİLER

ÖZET ... 3

ABSTRACT ... 4

İÇİNDEKİLER ... 6

KISALTMALAR ... 8

ŞEKİLLER LİSTESİ ... 10

TABLOLAR LİSTESİ ... 12

1. GİRİŞ VE AMAÇ ... 13

2. GENEL BİLGİLER ... 18

2.1. Testis Anatomisi ... 18

2.2. Testisin Embriyolojisi ... 21

2.3. Testisin Histolojisi ... 24

2.3.1. Seminifer tübüller ... 24

2.3.2. İnterstisyel alan ... 30

2.3.2.1. İnterstisyel bağ dokusu ... 30

2.3.3. Spermatogenez ... 31

2.4. Testisin Histofizyolojisi ... 36

2.5. Kanser ve Kemoterapi ... 37

2.5.1. Antineoplastik (Antikanser) İlaçlar ... 38

2.6.Paklitaksel ... 40

2.7. Serbest Radikaller ... 42

2.8. Oksidatif Stres ... 43

2.9. Antioksidanlar ... 44

2.10. Kurkumin ... 45

2.10.2 Kurkuminin Antioksidan Etkisi ... 49

3. GEREÇ ve YÖNTEM 51

3.1. Deneysel Prosedür 51

3.2. Johnsen Testiküler Biyopsi Skoru 53

3.3. TUNEL Metodu 53

3.4. Comet Yöntemiyle Spermde DNA Hasarının Belirlenmesi 54

3.5. İstatistiksel Analiz 55

4. BULGULAR 56

4.1. Vücut Ağırlığı 56

4.2. Testis, Epididimis ve Seminal vezikül ağırlıkları 57

4.3. ELİSA Yöntemi ile Testesteron Seviyesinin Belirlenmesi 59

4.4. DNA Hasar Tayini 60

4.5. Mikroskobik İnceleme 64

4.6. Johnsen Testiküler Biyopsi Skoru Sonuçları 68

4.7. TUNEL Değerlendirmesi 69

5.TARTIŞMA VE SONUÇLAR 71

6. KAYNAKÇA 78

KISALTMALAR

ABP: Androjen-bağlayıcı proteinin

AMH: Antimülleriyan hormon

cAMP: döngüsel adenozin monofosfat

CASP: Comet Assay Software Project-1.2.2

Cox-2: Siklooksijenaz-2

DMSO: Dimetil sülfoksit

ELISA: Enzyme-linked immunosorbent assay

FN: Fibronektin

FSH: Folikül stimülen hormon

GPX: Glutatyon peroksidaz

hCG: İnsan koryon gonadotropin hormonu

HCl: Hidroklorik asit

H2O2: Hidrojen peroksit

H+E: Hematoksilen-eozin

KAT: Katalaz

KİT: Kemik iliği transplantasyonu,

LH: Luteinizan hormon

MİM: Mülleryan inhibitör madde

NADPH: Nikotinamid adenin dinükleotid fosfat

NF-κB: Nükleer faktör-kappa B

NOS: Nitrik okit sentaz

NO: Nitrik oksit

O2: oksijen

OTM: Olive tail moment

Pla2: Fosfolipaz A-2

PMNL: Polimorf çekirdekli lökositler

ROS: Reaktif oksijen türleri

RNS: reaktif nitrojen türleri

ROB: Reaktif oksijen bileşikleri

SOD: Süperoksit dismutaz

SOR: serbest oksijen radikalleri

THC: Tetrahidrokurkumin

TM: Tail moment

ŞEKİLLER LİSTESİ

Şekil 2.1: Erkek üreme sistemi……. *16*

Şekil 2. 2: Testisin anatomik yapısı…… *17*

Şekil 2.3: Seminifer tübül epiteli…… *23*

Şekil 2.4: Olgun spermatozoon…….. *27*

Şekil 2.5: Germ hücrelerinin geçirdiği evreleri gösteren çizim……. *30*

Şekil 2.6: Spermiyogenezin aşamaları…… *31*

Şekil 2.7: Kurkuminin moleküler yapısı…… *43*

Şekil 2.8: Demetoksikurkuminin moleküler yapısı…… *43*

Şekil 2.9: Bisdemetoksikurkuminin moleküler yapısı…….…….. *43*

Şekil 2.10: Kurkuminin keto enol form molekül yapısı…… *44*

Şekil 2.11: Kurkumin ve tetrahidrokurkuminin moleküler yapıları…… *45*

Şekil 2.12: Kurkumin ve metabolitlerinin moleküler yapıları…… *46*

Şekil 4.1: Kontrol ve deney gruplarına ait 4 haftalık ortalama vücut ağırlıkları ölçümleri…… *55*

Şekil 4.2: Kontrol ve deney gruplarına ait epididimis ölçümleri…… *56*

Şekil 4.3: Kontrol ve deney gruplarına ait seminal vezikül ağırlıkları……... *57*

Şekil 4.4: Gruplar arası L tail değerlerinin karşılaştırılması…….. *59*

Şekil 4.5: Gruplar arası L tail değerlerinin karşılaştırılması…….. *59*

Şekil 4.6: Gruplar arası L tail değerlerinin karşılaştırılması…….. *59*

Şekil 4.7: Kontrol grubu tail DNA % 1.17, şekil DNA hasarsız sperm hücrelerini göstermektedir …… *60*

Şekil 4.8: Paklitaksel grubu tail DNA %22.34, şekil DNA hasarlı sperm hücrelerini göstermektedir…… *60*

Şekil 4.9: Kurkumin grubu tail DNA %13.3, şekil DNA hasarlı sperm hücrelerini göstermektedir…… *61*

Şekil 4.10: Paklitaksel + kurkumin grubu tail DNA %14.5, şekil DNA hasarlı sperm hücrelerini göstermektedir……. 61

Şekil 4.11: Kontrol grubuna ait sıçan testis dokusu……. 63

Şekil 4.12: Sadece kurkumin verilen gruba ait testis dokusu …….. 63

Şekil 4.13: Sadece kurkumin verilen gruba ait testis dokusu …… 64

Şekil 4.14: Sadece paklitaksel uygulanan gruba ait testis dokusu……. 64

Şekil 4.15: Sadece paklitaksel uygulanan gruba ait testis dokusu…….. 65

Şekil 4.16: Sadece paklitaksel uygulanan gruba ait testis dokusu. …… 65

Şekil 4.17: Paklitakselle birlikte kurkumin uygulanan gruba ait testis dokusu…….. 66

Şekil 4.18: Kontrol gruba ait testis dokusu. …….. 68

Şekil 4.19: Sadece kurkumin uygulanan gruba ait testis dokusu. ……. 68

Şekil 4.20: Sadece paklitaksel uygulanan gruba ait testis dokusu. …… 68

Şekil 4.21: Pak+Kur uygulanan gruba ait testis dokusu. ……... 68

TABLOLAR LİSTESİ

Tablo 3.1: Işık Mikroskobu Doku Hazırlama Tekniği……..... 50

Tablo 3.2: Hematoksilen-Eozin Boyama Tekniği……. 50

Tablo 3.3. Johnsen Testiküler Biyopsi Skorlaması…… 51

Tablo 4.1. Testis Ağırlıklarının Gruplara Göre Farklılıklarına İlişkin Kruskal Wallis H-Testi Sonuçları……..... 55

Tablo 4.2: Deney ve kontrol gruplarına ait serum testesteron değerlerinin karşılaştırılması 57

Tablo 4.3. Gruplar arası comet parametreleri karşılaştırması…… 58

Tablo 4.4: Johnsen Testiküler Biyopsi Sonuçları. Değerler ortalama ± standart sapma olarak verilmiştir. ……..... 66

Tablo 4.5: Apoptotik Hücre Sayım Sonuçları. ……. 67

1. GİRİŞ VE AMAÇ

Testisin, germ hücrelerinin üretilmesi ve cinsiyet hormonlarının yapılması olmak üzere iki ana fonksiyonu vardır. Puberteye erişmiş erkek bireyde, germ hücreleri mayoz bölünme geçirerek çeşitli gelişim aşamaları sonucunda ileri derecede özelleşmiş spermatozoonları şekillendirirler (1). Germ hücrelerinin gelişimi ve farklılaşması sırasında, çok sayıda hücre içi ve yüzeyine ait proteinler ortaya çıkarken, oluşan bu otoantijenlere karşı bir immunolojik yanıt oluşmaksızın tolerans şekillenir (2,3). Germ hücrelerine karşı tolerans oluşturulmasında Sertoli hücreleri ve peritubuler hücreler tarafından oluşturulan kan-testis bariyerinin yanı sıra makrofajların da önemli fonksiyonları bulunmaktadır (4,5).

Kanser dünyada en önemli insan sağlığı problemlerinden birisidir. Dünyada her yıl 10 milyon kişi kanser tanısı almakta ve 6 milyon kişi de kanserden ölmektedir. Kanseri; hücrelerin çoğalmasını (proliferasyonunu), farklılaşmasını (differansiyasyonunu) ve ölümünü kontrol eden genlerin hastalığı olarak tanımlamak mümkündür (6,7). Kanserin vücuda verdiği zararların yanı sıra kanser tedavi yöntemlerinin de vücut üzerine yan etkileri vardır. Kanserin tedavi yöntemleri kemoterapi, kemik iliği transplantasyonu (KİT), kök hücre nakli, cerrahi tedavi ve radyoterapi olup, kanser tanısı konan hastaların tedavisinde bireysel özellik ve hastalık durumuna göre bu yöntemlerden bir veya birkaçı kullanılmaktadır (8).

Kemoterapi ilaçlarının veriliş amacı, hızla bölünen kanserli hücrenin bölünmesini engellemektir. Ancak ilaç, hızlı olarak bölünen malign hücreler yanında bağırsak ve ağız mukoza epiteli, kemik iliğinin hematopoietik hücreleri, kıl folikülü hücreleri, testisin germinatif epiteli, embriyo ve fetüs hücreleri gibi normal yapıdaki hücrelerdeki bölünmeyi de engeller. Bu nedenle kemoterapi ilaçlarının tedavi edici etkisinin yanı sıra ağrı, yorgunluk, bulantı-kusma, ruhsal değişiklikler, iştahsızlık, nefes darlığı, cilt ve tırnaklarda değişiklikler, ağızda yara, ellerde uyuşma gibi yan etkilere de yol açar (8,9).

Kemoterapi ilaçlarının; spermatogenez, sperm kalitesi, germ hücreleri ve kan-testis bariyerine verdiği zararlar ile erkek bireylerde infertiliteye neden olduğu bilinmektedir (10). Kemoterapotik ajanlar çeşitli kanser tiplerinin tedavisinde kullanılmakta olup; alkilleyiciler, antimetabolitler, mitotik inhibitörler, antibiyotikler, enzimler, hormonlar ve hormon antagonistleri gibi çeşitli kategorilere ayrılırlar ve bu ajanların etki mekanizmaları birbirinden farklıdır (11).

Kemoterapi uygulanan hastalarda, kemoterapinin oksidatif stres artışına ve ayrıca, antioksidanlarda kayba yol açabildiği bildirilmiştir. Bu nedenle kemoterapi sırasında antioksidan etkili maddelerin de kullanılması tavsiye edilmektedir. Antioksidanların, kemoterapi ile ilgili bazı toksik etkileri azaltabileceği ileri sürülmüştür. Birçok yayında antioksidanların kemoterapiye bağlı toksisite şiddetini ve sıklığını azalttığı bildirilmektedir (12). Antioksidanlar, serbest oksijen radikallerinin etkilerini ortadan kaldırmak için çeşitli savunma mekanizmaları geliştirmiştir. Antioksidanlar lipid peroksidasyonunu engellemeleri yanında protein, nükleik asitler ve karbonhidratların korunmasını sağlarlar. Serbest radikaller ve reaksiyon ürünleri biyomoleküller, fagositler ve myofibroblastların aktivitelerini artırırlar (13).

Paklitaksel antitümör etkilerini, hücrede mikrotubullerin toplanmasını arttırmak ve depolimerizasyonunu önleyerek stabil mikrotubul toplulukları oluşturmak suretiyle göstermektedir (14). Paklitaksel metastatik meme kanserinde tek başına kullanılan aktif maddelerdir. Özellikle standart tedavinin başarısız olduğu hastalarda belirgin etkinlikleri görülmüştür (15,16). Paklitaksel'in faz II çalışmaları sırasında etkili olduğunun saptandığı ilk tümör tiplerinden birisi ovaryum kanseridir. Paklitaksel ovaryum kanserlerinin primer ve sekonder basamak tedavilerinde etkili bir bileşik olarak bulunmuştur. Daha önce platinyum ile tedavi edilmiş hastaların paklitaksel ile tedavilerinde % 20-37 oranında yanıt alınmıştır. Paklitaksel ve cisplatin daha önce hiç tedavi almamış hastalarda faz III çalışmalarında kullanılmıştır. Bu şekilde kullanımı standart cisplatin-siklofosfamid tedavisi ile karşılaştırılmış, paklitaksel verilen grupta daha iyi sonuç alınmıştır (15). Akciğer kanserlerinin standart tedavisinde uygulanan cisplatin'e kıyasla tek madde olarak kullanıldığında daha iyi sonuçlar alınmıştır. Akciğer kanserlerinin tedavisinde standart kabul edilen cisplatin+etoposit ile cisplatin'nin beraber yüksek (250 mg/m2) ve düşük doz (135 mg/m2) paklitaksel kullanılması karşılaştırılmıştır. Her iki dozda da paklitaksel standart tedaviden daha etkili bulunmuştur (15). Küçük hücreli olmayan akciğer kanseri ile karşılaştırıldığında küçük hücreli akciğer

kanserlerinde her iki bileşiğin etkinliği üzerine daha az çalışma yapıldığı görülmektedir. İki bileşikten paklitaksel'in tek başına kullanılarak dosetaksel'den daha etkileyici sonuçlar verdiği (% 5-16) bildirilmiştir. Bu nedenle küçük hücreli akciğer kanserinin tedavisinde paklitaksel diğer antikanser bileşiklerle beraber denenmektedir (15,17).

Paklitaksel ve dosetaksel'in her ikisi de skuamöz hücreli baş ve boyun kanserlerinde tek başlarına kullanıldıklarında orta düzeyde aktivite göstermişlerdir. Paklitaksel'in 250 mg/m^2 dozda 24 saatlik infüzyonu ile tedavi edilmemiş hastaların % 35 oranında cevap verdiği ancak şiddetli nötropeni geliştiği bildirilmiştir. 175 mg/m^2 dozda 3 saatlik uygulamada ise % 20'lik bir iyileşme görülmüş ve nötropeni tespit edilmemiştir. Preklinik çalışmalar paklitaksel+cisplatin'inin sinerjik sitotoksisite gösterdiğini bildirmiştir. Beraber kullanımları ile % 35'lik bir cevap alınmıştır (18). Paklitaksel malign gliomada aktif, dosetaksel ise bu tümör tipine etkisiz bulunmuştur. Her iki taksoit gastrointestinal sistem tümörlerinde de denenmiştir. Kemoterapiye duyarsız özofageal kanserde paklitaksel % 32 oranında, dosetaksel gastrik karsinomada % 14 oranında cevap vermiştir (19**).**

Kurkumin, genellikle literatürde turmeric (*Curcuma longa*) ya da halk arasında zerdeçal olarak bilinen antioksidan bir maddedir. Klinikteki etkileri çok popüler bir ajan olan kurkuminin antioksidan, antikanserojen, antidiyabetik, antiviral, antibakteriyel, antiinflamatuvar, antinosiseptif ve antimutajenik etkileri ile ilgili çok sayıda çalışma mevcuttur (13,20,21). Zerdeçalın aktif bileşenleri kurkuminoit olarak adlandırılır; ve doğal *Curcuma longa* bitkisinde 3 önemli kurkuminoit bulunmaktadır. Bunlar; kurkumin (%75),demetoksikurkumin (%20) ve bisdemetoksikurkumindir (%5) (22). Kurkumin suda çözünmeyen, ancak etanol; Dimetil sülfoksit (DMSO) ve asetonda çözünebilen bir moleküldür. Bilinen bir yan etkisi yoktur (20,23). Yapılan çalışmalarda kurkuminin; antioksidan özelliği sayesinde testiküler hasarın onarılmasında rol aldığı, spermatojenik hücre korunmasında ve testosteron hormon seviyesine olumlu etkileri ile infertilite tedavisinde yararlı olabileceği belirlenmiştir (24).

Sıçanlarla yapılan bir çalışmada, oral olarak verilen kurkuminin %60 oranda absorbe edildiği, geri kalan büyük kısmına gaitada ve glukuronid ve sülfat konjugatları halinde idrarda görüldüğü gösterilmiştir (23). Bağırsak ve karaciğerde kurkumin glukuronid ve kurkumin sülfata konjuge edilir ya da hekzahidrokurkumine indirgenir (13). Bağırsaklarda hidrojenasyon ile tetrahidrokurkumin (THC)'e dönüşür. Fakat metabolitleri kurkumin ile aynı biyolojik aktiviteye sahip değildir (25,26).

Son çalışmalarla kurkuminin doza bağımlı birçok hayvanda tümöre karşı kimyasal koruyucu olduğu gösterilmiştir. Bu koruyucu etkisi; kolon, duodenum, mide, ösefagus, prostat ve oral kanserlerinde gösterilmiştir. Kurkuminin antikarsinogenik ve kimyasal koruyucu etkisinin moleküler temeli; transkripsiyon faktörleri, büyüme düzenleyicileri, adhezyon molekülleri, apoptotik genler, angiogenez düzenleyicileri ve hücresel sinyal molekülleri üzerinden olduğu kabul edilmektedir (13,27).

Keto grupları ve çift bağların varlığı inflamasyon, kanser ve antimutagen etkinliklerde rol oynamaktadır. Kurkumin ile lipid peroksidasyonunun bastırılması inflamasyonun baskılanmasına yol açabilir. Antiinflamatuvar etkisini, Fosfolipaz A-2 (Pla2), siklooksijenaz-2 (Cox-2) ve 5-lipoksijenaz (5-Lox) enzimlerini inhibe ederek gösterir. Ayrıca 5-Lox'ın katalitik etkisini direkt olarak da inhibe edebilir. Kurkumin, inflamatuvar hastalıkları belli oranda kontrol edebildiğinden tedavide yaygın olarak kullanılmaktadır (22,28,30).

Uzun yıllardır yara iyileşmesinde alternatif tıpta destek olarak kullanılmakta olan kurkuminin fibronektin (FN) ve kollagen ekspresyonu arttırdığı, insan keratinositlerinde ve fibroblastlarında hidrojen perokside bağlı hasarı azalttığı ve yara iyileşme zamanını kısalttığı gösterilmiştir (30). Kurkumin, β pozisyonunda bağlanmış 2 keton grubu içerir. Fenil halkası üzerindeki hidroksil gruplarının varlığı, tipik bir radikal tutma özelliği göstererek antioksidan etkisinde rol oynar. Birçok reaktif oksijen radikallerini özellikle de süperoksit anyon radikallerinin, nitrojen dioksit radikallerinin ve hidroksil radikallerinin atımını kolaylaştırır. Genel olarak, oksijen radikali reaksiyonlarında ikili etkiye sahiptir; ya hidroksil radikallerini tutarak hareket eder ya da hidroksil radikallerinin oluşumunu katalize eder. Kurkuminin antioksidan aktivitesi, süperoksit dismutaz, katalazlar ve glutatyon peroksidaz gibi antioksidan enzimler aracılığı ile olabilir. Ayrıca oksidatif enzimlerin inhibisyonu, oksidatif kaskad ile etkileşimde olarak sonuçlarının önlenmesi, demir gibi metal iyonlarına bağlanarak ya da devreden çıkararak antioksidan özelliğini sürdürmektedir (22,30).

Günümüzde kanser olgularının sayısı hızla artmaktadır. Yapılan tahmini hesaplamalar, dört erkekten ve beş kadından birisinin kanser ve bu hastalığa bağlı gelişen komplikasyonlardan etkileneceğini göstermektedir. Bu ve bunun gibi nedenlerden dolayı, bilim çevresi kansere karşı savaşta her yolu denemektedir. Klasik tedavi yöntemlerinin yanı sıra, özellikle bitkisel kökenli maddelerin kullanıldığı tamamlayıcı tedavi yöntemleri de denenmektedir. Biz de bu yeni tedavi yöntemlerinden yola çıkarak, kemoterapi ilaçları ile bitkisel tedavi sürecinin birlikte kullanılmasının hastaya sağlayacağı fayda ve zararları test etmek üzerine ve kemoterapik ilaç

olarak kullanılan paklitakselin erkek genital sistemi üzerinde oluşturması muhtemel hasarın ve zararlı etkilerinin antioksidan bir madde olan kurkimin ile ortadan kaldırıp kaldırılmayacağını araştırmayı amaçladık.

2. GENEL BİLGİLER

2.1. Testis Anatomisi

Testisler karın boşluğunun dışında skrotum içinde oblik pozisyonda yer alan ovoid şekilli bir çift organ olup funiculus spermaticus'a asılıdırlar. İnsanlarda yaklaşık 4-5 cm uzunluğunda, 2,5 cm eninde ve 20-30 g ağırlığındadırlar. Büyüklükleri yaklaşık olarak aynı olsa da sola göre sağ testis % 10 kadar daha ağırdır. Genellikle sol testis sağa göre 1 cm daha aşağıdadır. Sıcaklıkları vücut sıcaklığından 3-4ºC daha düşüktür. Kıvrımlı bir deri kesesi olan skrotumun iç yüzü skrotal septum (septum scrotum) ile iki ayrı bölüme ayrılır (Şekil 2.1). Testisler bu boşluklarda bulunurlar. Testisler, testosteron hormonu ile erkek üreme hücresi olan sperm üretiminden sorumludurlar (31-33).

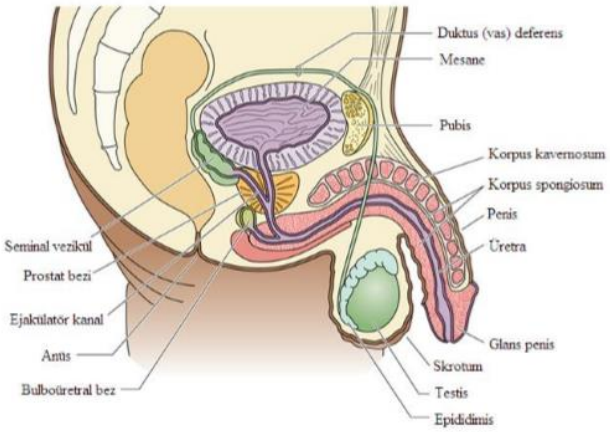

Şekil 2.1: Erkek üreme sistemi (34).

Testislerin facies medialis ve facies lateralis adı verilen iki yüzü, margo anterior ve margo posterior adı verilen iki kenarı, extremitas superior ve extremitas inferior adı verilen iki ucu vardır. Testislerin arka kenarının dış kısmı boyunca epididimis yer alır; funiculus spermaticus da, epididimisin medyalinde olmak üzere, margo posterior'da bulunur. Testislerin ön kenarı her iki yüzü ve uçları visseral periton (epiorchium) ile örtülüdür. Periton, arka kenarın sadece yan kısmını örtmektedir (31).

Testisler fetal hayatta karın boşluğu içinde, fascia transversalis ile periton arasında gelişir, ancak doğumdan önce canalis inguinalis'ten geçerek skrotum içine iner. Karın ön duvarından skrotuma doğru giderken karın ön duvarı tabakalarını da birlikte sürüklediği için testislerin dış tarafında, karın ön duvarı tabakalarına da uzantıları olan tabakalar yer alır. Bu tabakalar şunlardır:

a) Deri } Skrotum

b) Tunika dartos

c) Fasia spermatika eksterna

d) Fasia kremasterika

e) Fasia spermatika interna

f) Tunika vaginalis testis (31, 32, 335-37)

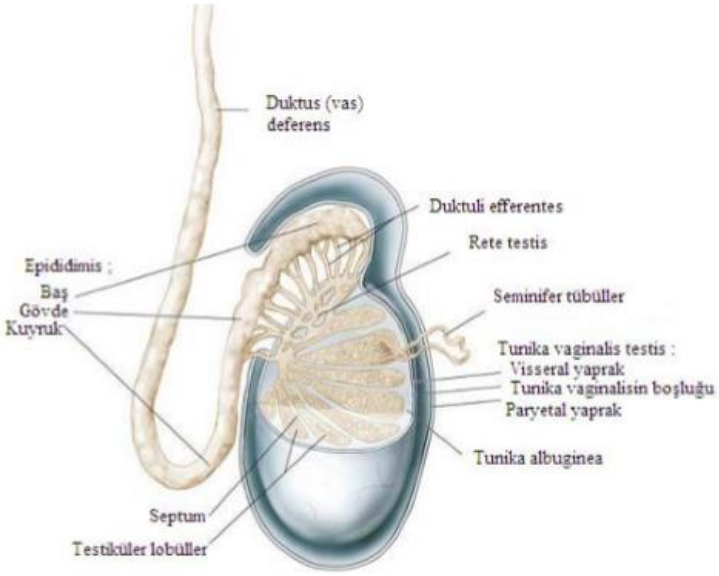

Şekil 2. 2: Testisin anatomik yapısı (38).

Testis dıştan içe; tunika vaginalis' in lamina visceralis' i (epiorchium), tunika albuginea ve tunika vasculosa olarak üç tabaka ile sarılıdır (Şekil 2.2) (31,33).

Karın boşluğundan skrotum içine geçiş yolu olan canalis inguinalis, fetal hayatta testisten skrotumun iç yüzüne uzanan ve gubernaculum testis adı verilen fibröz bir yapı ile belirlenir. Fetal gelişimin daha sonraki dönemlerinde peritonun parmak şeklinde bir çıkıntısı olan processeus vaginalis, gubernaculum testis'i izleyerek karın ön duvarından geçer ve skrotuma inişine öncülük eder. Processus vaginalis bu geçiş sırasında karın ön duvarı tabakalarını da birlikte sürükler. Normal durumda testisler doğumdan hemen önce bu yolu takip ederek canalis inguinalis'ten geçer ve skrotuma iner. Processus vaginalis ise doğumdan kısa bir süre sona kapanır. Bu nedenle testisin etrafında processus vaginalis'in kalıntısı olan bir tabaka kalır. Bu tabakaya tunika vaginalis testis adı verilir (31,35,39).

Tunika vaginalis testisin lamina visceralis (epiorchium) ve lamina parietalis (periorchium) olmak üzere iki yaprağı vardır. Lamina visceralis, sadece testisin ön kenarını ve iki yüzünü örter; arka kenarın medyal ve lateral taraflarında ise kendi üstüne kıvrılarak lamina parietalis ile devam eder. Lamina parietalis ise testisin alt kısmından üst kısmına doğru, hatta funiculus spermaticus'un ön ve iç tarafının da kaplayacak şekilde, bir miktar yukarıya doğru uzanır. Tunika vaginalis testisin lamina parietalis ve lamina visceralis'i arasında potansiyel bir boşluk ve bu boşluk içinde de çok az miktarda seröz bir sıvı bulunur (32,39). Sinus vaginalis'teki az miktardaki sıvı parietal ve visseral yaprakları birbirinden ayırarak testisin skrotum içinde serbestçe hareketini sağlar (31,35).

Tunika albuginea, testisleri örten kalın, fibröz bir tabaka olup, elastikiyeti ve genişleme özelliği olmayan bu tabaka, arka kenardan testis içine sokulur ve vertikal bir bölme oluşturur. Bu bölmeye mediastinum testis adı verilir. Mediastinum testis, testis'in extremitas superior'undan extermitas inferior yakınına kadar uzanır. Mediastinum testis'in ön ve yan kısmından çıkan uzantılara septula testis adı verilir. Bu uzantılar, testis parankiminden geçerek tunika albuginea'nın iç yüzüne ulaşır ve böylece testisi koni biçiminde lobüllere böler (lobuli testis). Testis parankimini lobuli testis içinde bulunan ve kıvrımlı şeklinden dolayı tubuli seminiferi contorti adı verilen kanalcıklar oluşturur. Her biri testis kanalcığı, mediastinum testis yakınında tubuli seminiferi recti adı verilen düz bir kanalcıkla uzanır. Bütün lobüllerden gelen bu kanalcıklar mediastinum'a sokulur ve burada rete testis denilen ağı oluşturur. Lobuli testislerde yapılan spermiumlar rete testis'ten ductuli efferentes testis adı verilen kanallar aracılığı ile

epididimise gelir (31-33, 35,39). Spermler, kısa düz borucuklarla (tubuli seminiferi recti) rete testis'e bağlanan tubuli seminiferi contorti'lerde oluşur (31).

Tunika vasculosa, testisin damar ağından oluşan ve tunika albuginea'nın iç yüzünü örten tabakasıdır. Bu tabaka tunika albuginea'nın uzantısı olan septula testislerin iç yüzünü kapladığı için lobuli testis'lerin de etrafında bir tabaka oluşturur (32).

Arterleri: Sağ ve sol a. testicularis'ler (aorta abdominalis'in dalı) (32). Uzun ve ince aa. testiculares aorta abdominalis'in anterolateral yüzünden a. renalis'in hemen altından çıkar. Eğik bir seyirle retroperitoneal bölgeye (peritoneum'un dışı veya arkası) geçerek üreter ve aa. iliacae externae'in alt bölümünü çaprazlayarak anulus inguinalis profundus'a ulaşır. Aa. testiculares, anulus inguinalis profundus'lardan kanala girip burada ilerler. Sonra anulus inguinalis superficialis'ler aracılığıyla kanaldan çıkıp testisleri beslemek için funiculus spermaticus'a girer. A. testicularis veya dallarından biri a.ductus deferentis ile anastomoz yapar (31, 32, 35).

Venleri: Her bir testisin arka tarafından çıkan küçük 8 ila 12 ven birleşerek plexus pampiniformis adı verilen venöz ağı oluştururlar (31, 35). Plexus pampiniformis testisin termoregülatör sisteminin bir bölümü olarak bezi sabit ısıda tutar (33). Plexus pampiniformis, funiculus spermaticus içinde yükselir ve canalis inginalis'ten geçerek karın boşluğuna ulaşır. Plexus pampiniformis'i oluşturan venler daha yukarıda birleşerek v. testicularis'i oluşturur. v. testicularis dextra, v. cava inferiror'a; v. teticularis sinistra ise v. renalis sinistraya dökülür (31, 33, 39).

Lenfatikleri: Yüzeysel lenf damarları tunika vaginalis testis'in altında, derin lenf damarları ise testis ve epididimisin içinde yer alır. Bu damarlar funiculus spermaticus ile birlikte karın boşluğuna geçer. Sonuçta nodi aortici laterales ve nodi preaortici'ye açılır (32,33).

Sinirleri: Testisleri inerve eden sinirler medulla spinalis'in 10-11. torakal segmentlerinden gelir. Bu sinirler plexus aorticus ve plexus renalis içinden geçer ve testisleri besleyen damarların çevresinde organa ulaşır (31). Testis otonom sinirlerle vagal parasempatik ve sempatik lifler a.testicularis etrafında plexus testicularis'i oluşturur (31, 39).

2.2. Testisin Embriyolojisi

Embriyonun cinsiyeti, ovumu dölleyen sperm çeşidi ile döllenme sırasında belirlenmiş olsa da, morfolojik özellikleri, embriyo döneminin 7. haftasına kadar gelişime başlayamazlar. Genital

sistem erken dönemde her iki cinste de birbirine benzer, bu nedenle genital sistemin bu aşaması "seksüel gelişimin farklanmamış safhası" olarak adlandırılır ve gonadlara da ''farklanmamış gonadlar'' adı verilir (40,41).

Gonadlar (testisler ve overler) üç kaynaktan köken alırlar:

- Karın arka duvarını döşeyen mezotel (mezodermal epitel)
- Altındaki mezenşim (embriyonik bağ dokusu)
- Primordial germ hücreleri (41)

Gonadal gelişimin ilk safhaları 5. haftada ortaya çıkar, mezonefrozun medyalinde, mezotelde bir kalınlaşma meydana gelir. Bu epitelin altındaki mezenşimin çoğalması ile mezonefrozun mediyalinde bir kabarıklık (gonadal kabartı) oluşur. Parmak şeklindeki epitelyal kordonlar (gonadal kordonlar) altındaki mezenşim içerisine doğru kısa sürede büyürler. Farklanmamış gonad, dışta yer alan bir korteks ve içte yer alan bir medulladan oluşmaktadır. Eğer embriyo XX seks kromozom kompleksine sahip ise, farklanmamış gonadın korteksi ovaryuma farklılaşır, medullası geriler. Embriyo XY seks kromozom kompleksini içermekteyse, medulla testise farklılaşır, korteks bir takım kalıntıları bırakarak geriler, dejenere olur (41,42).

Primordial germ hücreleri 4. hafta başında vitellüs kesesi duvarında, allantoyisin başlangıç yerine yakın, endodermal hücreler arasında ortaya çıkarlar. Embriyonun katlanması sırasında, vitelllus kesesinin dorsal parçası embriyo içerisine dahil olması ile, primordial germ hücreleri de arka bağırsağın dorsal mezenteri boyunca gonadal kabartılara göç ederler. 6. hafta sırasında primordial germ hücreleri altındaki mezenşim içerisine girerler ve gonadal kordonlara dahil olurlar (37, 41).

Eğer embriyo genetik olarak erkekse, primordial germ hücrelerinin cinsiyet kromozomları XY'dir. Testis belirleyici faktörü kodlayan Y kromozomu üzerindeki SRY geninin etkisiyle, primitif cinsiyet kordonları testis veya medüller kordonları oluşturmak üzere, çoğalmaya devam edip medullanın derinliklerine doğru ilerler. Bu kordonlar bezin hilusuna doğru, daha sonra rete testis tübüllerini oluşturacak ince hücre sıralarından ibaret bir ağ şeklinde dağılırlar. Gelişimin daha ileri evrelerinde testis kordonlarının yüzey epiteli ile olan ilişkileri tunika albuginea adlı yoğun fibröz bir bağ dokusunun araya girmesiyle sona erer (36).

Gonadal sırtın orjinal mezenşiminden köken alan interstisyel Leydig hücreleri testis kordonlarının arasında bulunur ve bu kordonların farklanmaya başlamasından hemen sonra gelişmeye başlarlar. Embriyo gelişiminin 8. haftasında, Leydig hücreleri testosteron üretmeye

başlarlar. İnsan koryon gonadotropin hormonu (hCG) testosteron üretimini uyarır. Testisler artık genital kanal ve dış genital organların cinsiyetini etkileyecek hale gelmiştir (42).

Testosterona ek olarak, fetal testisler, glikoprotein yapıda bir hormon olan antimülleriyan hormon (AMH) veya mülleryan inhibitör madde (MİM) adı verilen bir hormonu da salgılamaktadır. AMH, Sertoli hücreleri (destek hücreleri) tarafından salgılanır ve hormonun salınması ergenliğe kadar devam eder, daha sonra ise seviyesi azalır. AMH, uterus ve tuba uterinalara farklılaşan, paramezonefroz kanallarının (Müller) gelişimini baskılar (41).

Dördüncü ayda, testis kordonları at nalı şeklini alır ve bu at nalının uçları rete testis ile devam eder. Bu durumda testis kordonları artık primitif germ hücreleri ve bezin yüzey epitelinden köken almış Sertoli destek hücrelerinden meydana gelmiştir (43).

Puberteye kadar solid halde kalan testis kordonları pubertede lümenleri açılarak seminifer tübüller haline gelirler. Seminifer tübül duvarında iki tip hücre bulunur:

- Sertoli hücreleri, destek hücreleri olan bu hücreler, testisin yüzey epitelinden gelişir.
- Spermatogonia, primordial sperm hücreleri olan bu hücreler, primordial germ hücrelerinden farklanırlar (41).

Seminifer tübüller kanalize olur olmaz rete testis tübülleriyle birleşir ve duktuli eferenslere girerler. Bu eferent duktuslar mezonefrik sistemin geride kalmış boşaltım tübülleridir. Duktus deferens olarak bilinen bu kanallar, rete testis ile mezonefrik veya Wolffian kanallarını birbirine bağlarlar (43).

Testisler, genellikle 26. haftada başlayan ve 2-3 gün devam eden, inguinal kanallardan geçerek skrotuma iniş süreci yaşamaktadırlar. Testisler, periton ve processus vaginalis dışından geçerler, skrotuma girdikten sonra, inguinal kanal, spermatik kord etrafında kasılır. Terminde doğmuş yeni doğanların %97'sinden fazlasında, her iki testis de skrotum içerisindedir. Doğumdan sonraki ilk üç ay içerisinde, inmemiş testislerin çoğu skrotuma iner. Testislerin skrotuma inişinde, fetal testislerce üretilen androjenler sayesinde kontrol edilmesinin yanında; fetal pelvisin genişlemesi, embriyonun boyutlarının uzaması, karın içi organların büyümesi ve karın içi basıncın artmasının rol oynadığı düşünülmektedir (41).

2.3. Testisin Histolojisi

Testisler, epididimis ve vaza deferensin başlangıç kısmı tunika vaginalis denilen mezotelyum boşluğu içine alan deriyle kaplı bir cep olan skrotal kese içinde yer alırlar (44). Testisler, embriyolojik gelişim sırasında karın boşluğunun arka duvarında retroperitoneal olarak gelişirler. Fetüsün gelişmesi sırasında göç ederler ve skrotum içinde spermatik kordonların uçlarında asılı olarak bulunurlar. Skrotuma doğru gerçekleştirdikleri bu göç nedeniyle her bir testis kendisiyle birlikte peritonu, tunika vaginalis adı verilen seröz bir kese şeklinde skrotum içine sürükler. Tunika vaginalis dışta parietal, içte visseral bir tabakadan oluşur ve testisin ön ve yan kısımlarında tunika albugineayı örter (41, 34).

Testisler, tunika albuginea adı verilen yoğun bağ dokusundan oluşan kalın bir kapsül ile çevrilidir (41, 45). Tunika albuginea testisin arka yüzünde kalınlaşarak mediastinum testis adı verilen yapıyı oluşturur. Buradan bezin içine giren fibröz uzantılar(septum), bezi testis lopçukları / bölmeleri denilen yaklaşık 250 adet piramidal bölmeye ayırır. Bu uzantılar kesintisiz değildir ve çoğunlukla bölmeler birbiriyle bağlantılıdırlar. Her lobülde gevşek bağ dokusu ile sarılı 1-4 adet seminifer tübül yer alır (46). Bu bağ dokusu bol miktarda kan ve lenf damarı, sinirler, makrofajlar ve Leydig hücreleri adı verilen interstisyel hücreleri içerir. Seminifer tübüller erkek üreme hücreleri olan spermatozoonları üretirken, interstisyel hücreler testis androjenlerini salgılar (34, 41, 44, 45).

Tunika albugineanın altında damardan zengin gevşek bir bağ dokusu olan tunika vasküloza yer alır (90). Tunika vasküloza, tunika albugineanın testis içindeki uzantılarının iç yüzeyini örter ve tunika vasküloza bütün tübülleri dıştan sarar (34).

2.3.1. Seminifer tübüller

Her testiste yaklaşık 250-1000 seminifer tübül bulunur (41). Her bir seminifer tübül; çapları yaklaşık 150-250 µm ve boyları 30-70 cm olan; iki ucu U şeklinde ve rete testise açılan tüplerdir (34, 41, 45). Bir testisteki tübüllerin toplam uzunluğu yaklaşık 250 metredir (41). Tübüller kıvrımlıdır ve uçlarına doğru lümeni daralarak düz tübüller ya da tubuli rekti olarak anılan kısa segmentler halinde devam eden kangallar şeklinde uzanır. Bu düz tübüller, seminifer tübülleri rete testis denilen, epitel ile döşeli kanalların oluşturduğu bir labirente bağlar (41). Rete testis, seminifer epitelin ürünlerini (testiküler sperm, salgısal proteinler ve iyonlar)

toplayan kanallar ağıdır (44). Anastomoz yapan rete testis kanalları, yaklaşık 10-20 adet duktuli efferentes ile epididimin baş kısmına bağlanmaktadır (Şekil 2.3) (41).

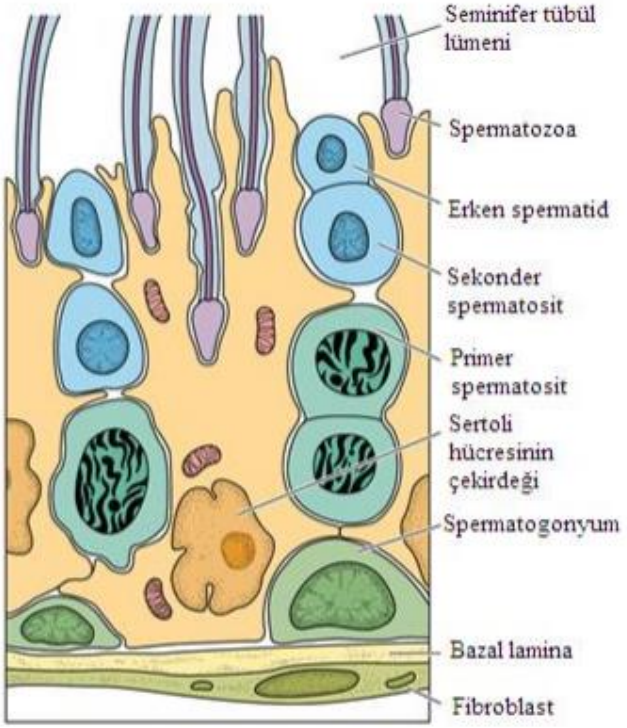

Şekil 2.3: Seminifer tübül epiteli (34).

Seminifer tübüller fibröz bir bağ dokusu kılıfı, belirgin bir bazal membran ve karmaşık bir germinal ya da seminifer epitelden oluşur. Seminifer tübülü saran fibröz tunika propria birkaç fibroblast katmanından oluşmuştur. Bazal membrana yapışık olan en içteki katman, düz kas özellikleri de gösteren yassılaşmış miyoid hücreler içerir. Seminifer tübüllerin arasındaki boşluğu kan damarları, lenfatik kanallar veya sinüzoidler, makrofajlar ve androjen üreten hücre grupları olan interstisyel (Leydig) hücreleri doldurur (34,41,44).

Seminifer epitelde iki tip hücre vardır: Sertoli ya da destek hücreleri ile spermatogenez serisini oluşturan hücreler (spermatogonyumlar, spermatositler ve spermatidler). Spermatogenez serisinin hücreleri 4-8 tabaka halinde düzenlenmiştir; fonksiyonları spermatozoonları üretmektir. Spermatozoonlar üretimi spermatogenez olarak adlandırılır. Bu süreç, mitoz ve mayoz hücre bölünmeleri içerir ve hücreler sonunda spermatozoonlara farklılaşır; bu aşama spermiyogenez olarak adlandırılır (38,41).

2.3.1.1. Miyoid hücreler

Miyoid hücreler hareketsiz spermleri rete testise ilerleten ritmik kasılma aktivitelerinden sorumludurlar. Spermler epididimal kanaldan geçtikten sonra ileri motilite özelliklerini kazanırlar (44). Peritübüler doku olarak da adlandırılan tunika propria, esas olarak fibroblast içeren çok katlı bir bağ dokusudur. Seminifer tübül etrafını çevreleyen 3-5 kat miyoid hücre ve kollajen fibril katmanından oluşmaktadır (45).

Bazı hayvanlarda miyoid hücreler ultrastrüktüel olarak incelendiği zaman, sitoplazmasında çok sayıda aktin filamentleri içermesi ve bazal membrana sahip olması ile düz kas hücrelerine benzediği ortaya konmuştur. Fibroblastlarında bulunan düz endoplazmik retikulum içermeleri sayesinde kollajen sentezinde görev almaktadır (34, 45). Spermatozoon ve testiküler sıvının seminifer tübüllerden duktus epididimise ulaşması miyoid hücrelerin ritmik kasılma hareketi ile peristaltik hareketin sağlanması ile gerçekleşir (45).

2.3.1.2. Sertoli hücreleri

Sertoli hücreleri; spermatogenez serisindeki hücreleri saran, bazal membrandan seminifer tübül lümenine doğru uzanan uzun, piramidal hücreler olup, tübüller arası boşluk ve seminifer tübül lümeni arasında köprü hücreler olarak görev yaparlar (41,44,45).

Sertoli hücreleri puberteye kadar seminifer epitelin dominant hücre tipidir. Puberteden sonra postmitotiktir, seminifer tübülleri döşeyen hücrelerin yaklaşık %10'unu oluşturur. Daha ileri yaştaki erkeklerde spermatojenik hücre popülasyonu düştüğü zaman, Sertoli hücreleri tekrar epitelin ana elemanı haline gelir. Erişkin testisinde mitotik hücre bölünmesi gözlenmez (44,45).

Işık mikroskobunda, gelişmekte olan spermatojenik hücrelere kriptalar sağlayarak ev sahipliği yapmak için çok sayıda yan uzantı bulundurması nedeniyle, Sertoli hücresinin sınırları iyi belirlenemez. Elektron mikroskobu ile yapılan çalışmalarda, bu hücrelerin genişlemiş düz endoplazmik retikulum ve dar granüllü endoplazmik retikulumu, iyi gelişmiş Golgi kompleksi, mitokondri, lizozomlar ve lipid damlacıkları ve zengin bir hücre iskeleti (vimentin, aktinimikrotübüller) içerdiği gösterilmiştir. Sıklıkla üçgen biçiminde olan uzanmış çekirdeğinde çok sayıda girinti, belirgin çekirdekçik ve az miktarda heterokromatin bulunur (34,41,44,45).

Bazolateral bölgelerinde, Sertoli hücreleri komşu Sertoli hücreleri ile okludens bağlantıları oluştururlar. Bu bağlantılar; seminifer epiteli bir bazal ve adluminal kompartımana böler ve gelişmekte olan spermatojenik hücreleri otoimmün reaksiyonlardan koruyan kan-testis bariyeri olarak da adlandırılan elemanları belirlerler (44).

Sertoli hücrelerinin şu fonksiyonları vardır;

- Gelişmekte olan spermatojenik hücrelerin desteklenmesi, korunması ve beslenmesinin düzenlenmesi,
- Spermiyogenezin sonunda spermatidler tarafından atılan rezidüel (artık) cisimcikler olarak adlandırılan fazla hücre kısımlarını fagositoz ile elimine edilmesi,
- Olgun spermatidlerin aktin-aracılı kasılmalarla, spermiyasyon denilen bir süreç, seminifer tübül lümenine salınımını kolaylaştırılması,
- Gelişmekte olan spermatositler ve spermatidleri otoimmün reaksiyonlardan koruyan kan-testis bariyeri olarak da adlandırılan bazolateral (alt yan yüz) bağlantılar ile kandaki zararlı maddelere karşı korunması,
- Seminifer tübül lümenine genital kanallar yönünde akan ve sperm taşınması için kullanılan bir sıvı salgılanması,
- Anti-Müllerian hormon üretimi sayesinde erkek fetüste Müller kanallarının gerilemesinin sağlanması,
- Seminifer tübül içinde spermatogenez için gerekli olan testosteronunun yoğunlaşmasını sağlayan androjen-bağlayıcı proteinin (ABP) salgılanması.
- İnhibin ve aktivin altünitelerini (α ve β alt üniteleri) salgılayarak hipotalamus ve ön hipofizden salınan gonadotropin salgılatıcı faktör ve FSH (Folikül stimülen hormon) salınımı üzerine negatif ve pozitif feedback (geri etkili) bir etki gösterilmesi,
- Üreme hücrelerine demir taşıdığına inanılan testiküler transferrinin sentezlenmesi ve salgılanmasında görev alınması (34,41,44).

2.3.1.3. Spermatogonyumlar

Spermatogonyumlar bazal kompartmanda bazal membran ile direkt ilişkide olan yaklaşık 12 µm çapında diploid spermatojenik hücrelerdir. Sertoli hücreleri arasındaki tıkayıcı bağlantıların altında yer alır ve bu nedenle kan-testis bariyerinin dışında yer alırlar.

Spermatogonyumlar; spermatogonyal kök hücreden köken alır ve puberte çağında mitoz bölünmeyle çoğalmaya başlar ve yeni hücreler oluşur (41,44).

Yeni oluşan hücreler iki yoldan birini izleyebilir: A tipi spermatogonyumlar (insan testislerinde A koyu ve A açık spermatogonyumlar olarak gözlenir) olarak da adlandırılan kök hücreler olarak bölünmeyi sürdürebilir ya da sürmekte olan mitoz döngüleri boyunca farklılaşarak B tipi spermatogonyumları oluştururlar. B tipi spermatogonyumlar primer spermatositlere farklılaşan öncül hücrelerdir (34,41,44,45).

Spermatogonyal kök hücrelerin erkek fertilitesinde önemli etkileri vardır. Bu hücreler kısmen sessiz hücrelerdir ve bu nedenle radyasyon ve kanser kemoterapisinde dirençlidirler. Mitotik olarak bölünen spermatogonyumlar, mayotik bölünen spermatositler ve farklılaşmakta olan spermatidler kanser kemoterapisine ve radyasyona duyarlıdırlar (44).

2.3.1.4. Primer ve sekonder spermatositler

Başarılı mitotik bölünmeler geçirdikten sonra, tip B spermatogonyumlar, son S fazını (DNA sentezi) tamamladıktan sonra mayoz bölünmenin profaz aşamasına girerler. Spermatojenik hücrelerin yaşam süresindeki esas DNA sentez aktivitesinin bu son turu, mayozun profaz I aşamasına başlayan bir primer spermatositin spermatogonyuma göre iki kat DNA miktarına sahip olacağını belirler. Primer spermatositler 46 kromozom (44+XY) ve 4N DNA (N haploid kromozom sayısını [insanlarda 23 kromozom] ya da bu kromozom takımındaki DNA miktarını gösterir) içerir (41,44). Spermatositler iki başarılı mayotik hücre bölünmesi geçirirler ve Sertoli hücreleri arasındaki tıkayıcı bağlantıların hemen üzerinde, seminifer tübülün adluminal kompartmanında yer alırlar. Dolayısıyla, mayoz bölünmenler kan-testis bariyeri içinde gerçekleşir (34,44).

Oluşmalarından hemen sonra bu hücreler birinci mayoz bölünmenin profazına girerler. Bir primer spermatosit iki adet sekonder spermatositi oluşturmak üzere birinci mayoz bölünmeye gider. Bu bölünmenin profaz aşaması yaklaşık 22 gün sürdüğünden, kesitlerde görülen spermatositlerin çoğu bu aşamada izlenecektir. Primer spermatositler spermatojen serinin en büyük hücreleridir ve çekirdeklerinde, sarmalanma sürecinin değişik aşamalarında kromozomların bulunması ile tanınırlar. Birinci mayoz bölünmeden sonra sekonder spermatositler olarak adlandırılan ve yalnızca 23 kromozom (22+X veya 22+Y) içeren daha küçük hücreler oluşur. Sekonder spermatositler çok hızlı bir şekilde interfaz aşaması ve belirgin

bir DNA sentezi olmayan ikinci mayoz bölünmeye giderler. Testis kesitlerinde sekonder spermatositlerin gözlenmesi zordur, çünkü bunlar interfazda çok kısa süre kalan ve çabucak ikinci mayoz bölünmeye giren kısa ömürlü hücrelerdir. Her bir sekonder spermatosit artık herhangi bir hücre bölünmesi göstermeden sperm şeklinde olgunlaşan iki adet haploid spermatid meydana getirir. Döllenmeyle bunlar diploid sayıya dönerler (38,41,44,45).

2.3.1.5. Erken ve geç dönem spermatidler

Haploid spermatidler seminifer tübül lümenine yakın adluminal kompartmanda yerleşen, Sertoli hücre sitoplmazma kriptaları içinde gömülü, küçük boyutları (7-8 µm çapta), yoğunlaşmış kromatin bölgeleri içeren çekirdekleri ile ayırt edilebilir hücrelerdir (41,44).

Spermatidin sitoplazması, çekirdeğin yakınında yer alan belirgin bir Golgi kompleksi, mitokondriyumlar, bir çift sentriyol, serbest ribozomlar ve düz endoplazmik retikulumu tübüllerini içerir. Proakrozomal granüller olarak adlandırılan PAS-pozitif küçük granüller Golgi kompleksinde birikir ve daha sonra birleşerek zarla sınırlı bir akrozom vezikülünün içinde yer alan tek bir akrozom granülü oluştururlar (41,42).

2.3.1.6. Spermatozoon (olgun spermatozoa)

Olgun bir insan spermatozoonu yaklaşık 60 µm uzunlukta olup; baş ve kuyruktan oluşur (Şekil 2.4) (47).

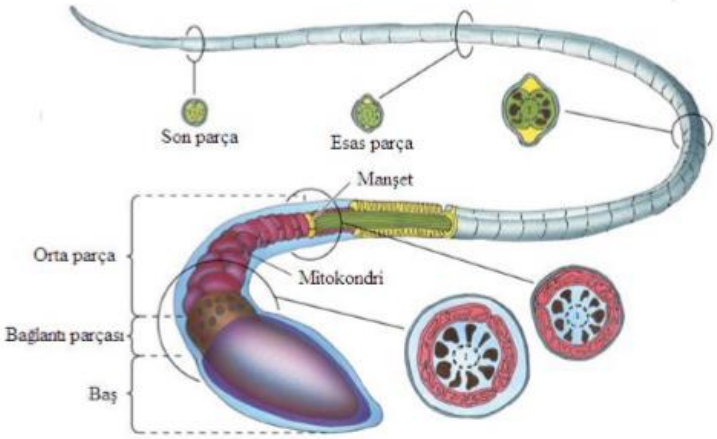

Şekil 2.4: Olgun spermatozoon (34).

Baş: Yaklaşık 4.5-5 µm uzunluğunda, 3 µm genişliğinde ve 1 µm kalınlığındadır. Çekirdek başın büyük kısmını oluşturur ve 2/3 ön kısmı hidrolitik enzimleri içeren akrozomla örtülüdür. Akrozomal enzimler oositi saran korona radiyata ve zona pellusida'ya spermatozoon girişini kolaylaştırmak için döllenme anında salınır (38).

Kuyruk: Sperm kuyruğu, bağlantı parçası, orta parça, esas parça ve son parça olmak üzere dört kısımdan oluşur. Bağlantı parçası yaklaşık 5 µm uzunluğunda, çekirdeğe tutunmuş proksimal sentriyol ve aksoneme kaynaklık eden distal sentriyolü bulunduran dar bir parçadır. Orta parça yaklaşık 7 µm uzunluğunda olup spermatozoonun dairesel düzenlenmiş mitokondrisini içeren kuyruk bölümüdür. Esas parça, kuyruğun en uzun parçasıdır ve yaklaşık 45 µm uzunluğundadır. Dış yoğun lifle sarılı merkezi aksonem ve fibröz bir kılıftan oluşur. Son parça yaklaşık 5 µm uzunluğundadır. Dış yoğun lifler ve fibröz kılıfın erken sonlanması nedeniyle sadece aksonemi kapsar ve kuyruğun en kısa parçasıdır (38,47).

2.3.2. İnterstisyel alan

2.3.2.1. İnterstisyel bağ dokusu

Testisin interstisyel dokusu, androjen üretimi açısından önemlidir. Testislerde seminifer tübüller arasındaki boşluklar bağ dokusu, sinirler, kapillerler ve lenf damarları ile doludur. Bağ dokusu değişik tipte hücreler içerir; bunlar arasında fibroblastlar, farklılaşmamış bağ dokusu hücreleri, mast hücreleri ve makrofajlar bulunur. Ergenlikte başka bir tip hücre daha fonksiyonel olarak belirgin hale gelir. Bu hücreler testisin interstisyel ya da Leydig hücreleridir (41,44).

2.3.2.2. Leydig hücreleri

Leydig hücre toplulukları, kan damarları ve lenfatik kanal veya sinozoidler yakınında, intertübüler alanda yerleşmiştir. Yuvarlak ya da çokgen şekilli, çekirdeği merkezde ve küçük lipid damlacıklarından zengin, tübüler kristalı mitokondriyumlar ve iyi gelişmiş bir düz endoplazmik retikulumu içeren, eozinofilik sitoplazması bulunan bir hücredir. Bazıları, henüz kesin yapısı bilinmeyen sarı-kahverengi bir pigment olan lipokrom pigmenti içerir. Sitoplazmalarında insana özgü, özellikle elektron, bazen de ışık mikroskobunda belirgin olarak görülen ve henüz fonksiyonları bilinmeyen renksiz Reinke kristalleri bulunur (34,41,44,45)

Bu hücreler, mitokondriyumlarında ve düz endoplazmik retikulumlarında bulunan enzimler tarafından erkeklik hormonu olan testosteronu üretirler. Testosteron spermatogenez, embriyonal ve fetal yaşam sırasındaki cinsiyet farklılaşması ve gonadotropin salgısının kontrolü açısından önemlidir. Serumda bulunana testosteronun yaklaşık % 95'i Leydig hücreleri tarafından sentezlenir, kalan testosteron adrenal korteks tarafından üretilir. Ergenlikte ve erişkinde vücuttaki çoğu organ ve dokuda etki gösterir (41,44). İnterstisyel hücrelerin hem fonksiyonları ve hem de sayıları hormonal uyarılara bağlıdır. İnsanda gebelik sırasında plasentadan üretilen gonadotropik hormon, anne kanından fetüse geçer ve androjenik hormonları üreten bol miktardaki fetal testis interstisyel hücreleri uyarır. Bu hormonların varlığı, erkek genital organlarının embriyonik farklılaşması için gereklidir. Embriyonik interstisyel hücreler hamileliğin 4. ayına kadar tamamen farklılaşmış olarak kalırlar ve sonra testosteron sentezinde bir azalmayla birlikte gerilerler. Daha sonra gebeliğin geri kalanı boyunca ve hipofizden salgılanan luteinizan hormon (LH) uyarısı altında testosteron sentezini yeniden yapmaya başladıkları puberte öncesi döneme kadar dinlenmede kalırlar (38,41).

2.3.3. Spermatogenez

Spermatogenez, spermatogonyumdan olgun sperme dönüşme aşamasındaki bir dizi olaylar sürecini kapsamaktadır (Şekil 2.5) . Puberteden kısa bir süre önce, hipofizden salınan gonadotropinler sayesinde başlar ve hayat boyu devam eder (38).

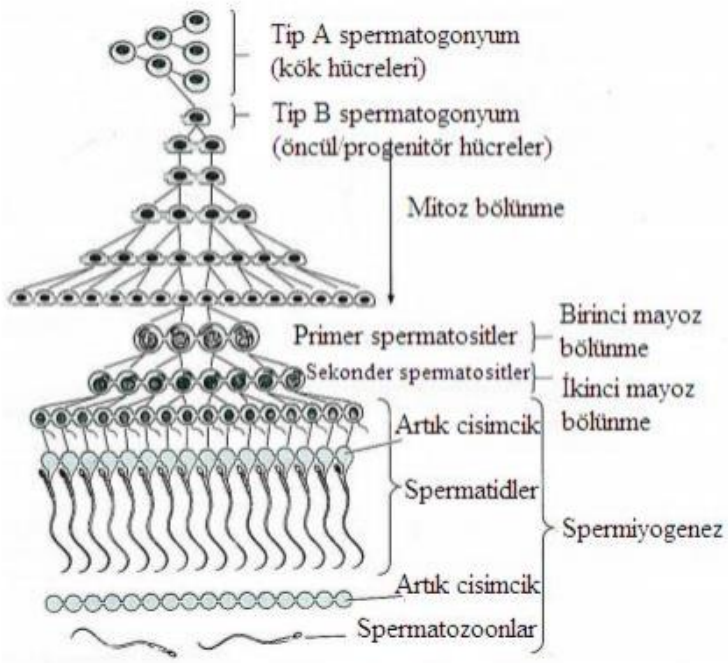

Şekil 2.5: Germ hücrelerinin geçirdiği evreleri gösteren çizim (41).

Spermatogenez süreci üç bölümde incelenmektedir:

1) Spermatositogenez

2) Mayoz

3) Spermiyogenez (38)

2.3.3.1. Spermatositogenez

Spermatogonyumların mitozla çoğalarak ve primer spermatosite farklılaşmasını içermektedir. Tip A spermatogonyumlar spermatojenik serinin kök hücreleridir. Bir ya da daha fazla mitotik bölünmeden sonra farklılaşmamış kök hücreler olan tip A spermatogonyumlar olarak devam ederler ya da süregelen mitotik sikluslar boyunca farklılaşarak tip B spermatogonyumları oluştururlar. Sertoli bariyerinden geçen her bir B tip spermatogonyum büyüyerek, daha büyük yuvarlak hücreler olan primer spermatosit halini alır. Tip B spermatogonyumdan oluşan primer spermatositler, birinci mayozun profazına girerler (34, 41, 45).

2.3.3.2. Mayoz bölünme

Bir primer spermatosit iki adet sekonder spermatositi oluşturmak üzere birinci mayoz bölünmeye gider. Sekonder spermatositler çok hızlı bir şekilde interfaz aşaması ve belirgin bir DNA sentezi olmayan ikinci mayoz bölünmeye giderler. Her bir sekonder spermatosit artık herhangi bir hücre bölünmesi göstermeden sperm şeklinde olgunlaşan iki adet spermatid meydana getirir (44).

Birinci mayoz bölünmenin sonunda, primer spermatositin 4N DNA miktarı sekonder spermatositte 2N'ye düşer. İkinci mayoz bölünmenin sonunda 2N DNA miktarı 1N'ye düşer. Meydana gelen spermatidler haploid spermatidlerdir ve spermiyogenez denilen bir farklılaşma sürecini başlatırlar. Birinci mayoz bölünmenin profazında eşleşmiş homolog kromozomlar ayrılırken, ikinci mayotik bölünme sırasında interfaz safhasının S aşamasında DNA miktarı iki katına çıkarılmaması sebebi ile sırasıyla; profaz, metafaz, anafaz ve telofaz aşamalarından sonra kardeş kromatidler yavru hücreler olan haploid spermatidlere dağılırlar (34,41,44,45).

2.3.3.3. Spermiyogenez

Haploid spermatidler seminifer tübül lümenine yakın adluminal kompartmanında yerleşmiş ve Sertoli hücre sitoplazma kriptaları içinde gömülüdürler. Spermiyogenez spermatidlerin hücre bölünmesi gerçekleşmeden spermatozoona dönüştüğü süreç olup spermatogenezin son aşamasıdır (Şekil 2.6) (41,44).

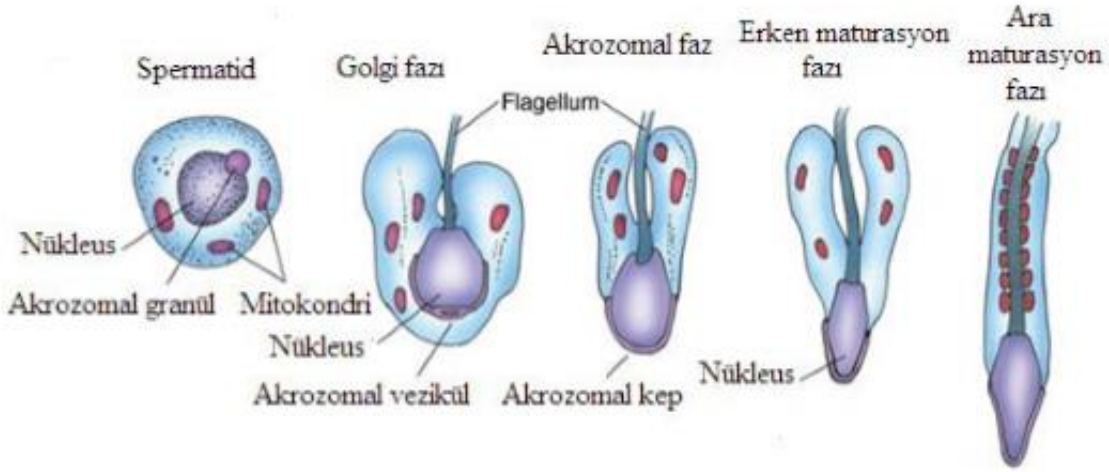

Şekil 2.6: Spermiyogenezin aşamaları (34).

Spermatidler, küçük boyutları (7-8 µm çapta), yoğunlaşmış kromatin bölgeleri içeren çekirdekleri ile ayırt edilebilirler. Spermatidlerin sitoplazmasında mitokondriyumlar, bir sentriyol çifti, serbest ribozomlar ve granülsüz endoplazmik retikulumu bulunur, çekirdeğinin hemen yanında ise Golgi kompleksi yer almaktadır (34,41).

Spermiyogenez dört faza ayrılır (34,44,45) :

2.3.3.3.1. Golgi fazı

Proakrozomal granüller olarak adlandırılan PAS-pozitif küçük granüller Golgi kompleksinde birikir ve daha sonra birleşerek zarla sınırlı bir akrozom vezikülünün içinde yer alan tek bir akrozom granülü oluştururlar. Sentriyoller göç ederek akrozomun oluştuğu bölgenin karşı tarafında hücre yüzeyine yakın bir konuma gelirler. Flagellar aksonem oluşmaya başlar ve sentriyoller yeniden çekirdeğe doğru göç ederken hareket ettikçe aksonem komponentleri çevresine sarılır (34,41,45).

2.3.3.3.2. Başlık (Cap) fazı

Bu aşamada, akrozom vezikülü çekirdeğin ön yarısından fazlasını sarar. Bu yeniden şekillenen yapı akrozomal kep olarak adlandırılır. Çekirdek etrafını saran akrozomal kep kalınlaşır. Bu arada çekirdekteki yoğunlaşma devam eder (34,45).

2.3.3.3.3. Akrozom fazı

Akrozom hyaluronidaz, nörominidaz, asit fosfataz ve tripsin benzeri aktivitesi olan proteaz gibi bazı hidrolitik enzimleri içerir. Bu yüzden akrozom lizozomun özelleşmiş bir tipi gibidir. Bu enzimlerin, yumurtayı çevreleyen korona radiata hücrelerini birbirinden ayırdığı ve zona pellusidayı sindirdiği bilinmektedir. Bu işlem akrozom reaksiyonu olarak bilinir ve fertilizasyonun ilk basamaklarından biridir (41).

Bu fazda spermatid kendisini yeniden düzenleyerek başını Sertoli hücresine doğru gömülü bir biçimde tutar. Gelişmekte olan kamçı seminifer tübül lümenine uzanır. Spermatidin yoğunlaşan çekirdeği yassılaşır ve uzar. Aynı zamanda akrozom hücre zarının ön kısmına hareket eder. Sitoplazmik mikrotübüller organize olarak silindir haline gelirler ve çekirdeği çevreleyen manşet meydana gelerek spermatidin arka kısmına doğru ilerlerler (34).

Sentriyollerden biri gelişerek kamçıyı oluşturur. Hücre zarı gelişen flagellumu da sarar. Mitokondriler de flagellumun proksimal parçası etrafında toplanarak orta parça adı verilen

kalınlaşmış bölgeyi oluşturur. Bu bölge spermatozoonların hareketlerinin kaynağını aldığı yerdir (40, 54, 90). Çekirdekteki kromatin yoğunlaşır. Somatik histonlar arjinin ve lizinden zengin protaminlerle yer değiştirerek sperme özel histonlara dönüşür (44).

2.3.3.3.4. Olgunlaşma fazı

Spermatid sitoplazmasında oluşan artık cisimler spermiyasyon aşamasında bırakılır ve Sertoli hücrelerince fagosite edilir. Sonuncu spermatid olgunlaşma evresi sırasında mitokondriyumlar gelişen flagellum (kamçı) boyunca dizilmelerini tamamlarlar. Flagellum keratin içeren dış yoğun lifler ve bir fibröz kılıf ile çevrilidir. Aksonem eş merkezli 9 + 2 mikrotübül çiftinden oluşur. Çekirdek uzar yoğunlaşır ve manşetin kaudaline ilerler. Olgunlaşma işlemi, çekirdek son uzamış, yoğunlaşmış şeklini aldığında, manşet dağılmaya başladığında ve dış yoğun lifler tamamen organize olduğunda tamamlanır (38,47).

Spermatidler tübülün lümenine doğru hareket ederler. Sertoli hücreleri ile aralarındaki sitoplazmik köprüler varlığını sürdürmektedir. Seminifer epitelde belirli spermatojenik hücreler sadece diğer belirli spermatojenik hücrelerle bağlantılıdırlar. Seminifer tübül şeritinde farklı hücre gruplarının bir serisi bir döngü tamamlanıncaya kadar devam eder. Spermatogenez süreci tamamlandığında sitoplazma ve sitoplazmik köprülerin artık cisimcikler olarak dökülmesi ile spermatidler arasında bir ayrılma olur (38,41,48).

Deneysel olarak H3-timidin enjeksiyonu ile gerçekleştirilen araştırmalarda, insanda spermatogonyum aşaması ile spermatozoon oluşumu arasındaki sürenin 6 evreden oluştuğu ve her döngünün 16 gün sürdüğünü, böylece; yaklaşık 64 gün olduğu gösterilmiştir. Tübül kesitinin farklı alanlarında ve farklı tübül kesitlerinde, spermatogenezin farklı aşamalarının izlenmesi üzerine, spermatogenezin, tüm seminifer tübüllerde ve her seminifer tübül içinde aynı anda ya da zaman uyumlu olarak gerçekleşmediği ortaya konulmuştur. Bu durum, tübül duvarının ayrı ayrı her bölgesinde spermatogenezin komşu bölgelerden az çok bağımsız olarak ilerlediği anlamına gelir. Bu, aynı zamanda, spermatozoonların neden seminifer tübüllerin bazı bölgelerinde bulunduğunu, diğer bölgelerin de yalnızca spermatidlerin görüldüğünü açıklar. Bu durum, seminifer epitel döngüsü olarak adlandırılmaktadır (38,41,47).

2.4. Testisin Histofizyolojisi

Spermatogenez üzerinde en önemli uyarıcı etkiyi hormonlar yapar. Bunlar (49,50) :

1. Testosteron: Testisin interstisyel dokusunda yer alan Leydig hücreleri tarafından salgılanır ve spermatojenik hücrelerin büyümesi ve bölünmesi için gereklidir. Ayrıca ikincil cinsiyet karakterlerinin devam ettirilmesinden de sorumludur (51).

2. Luteinizan hormon (LH) : Ön hipofizden salgılanır, Leydig hücrelerini uyararak testosteron salgılatır. Hipofizden LH salgılanması negatif geri besleme ile düzenlenir. Testosteron sentezinin artmasıyla LH salınımı baskılanır ve tersine testosteron düşük ise LH salınımı artar (50,51).

3. Folikül stimülan hormon (FSH) : Ön hipofizden salgılanır, Sertoli hücrelerini uyarır. Adenil siklaz yapımını, döngüsel adenozin monofosfat (cAMP) artışını uyarır. Ayrıca ABP' nin sentez ve salgılanmasını harekete geçirir. Daha sonra ABP testosterona bağlanarak bu hormonu seminifer tübül lümenine taşır. Böylece spermatogenez uyarılmış olur. Bu uyarı olmazsa spermatidlerin sperme dönüşmesi gerçekleşmez (50,51).

4. Östrojenler: FSH sonucunda uyarılan Sertoli hücresinde testosterondan yapılmaktadır (49,51).

5. Büyüme hormonu (GH): Diğer hormonlar gibi testisin metabolik fonksiyonlarının kontrolü için gereklidir. GH özgül olarak spermatogonyumun erken bölünmesini destekler, yokluğunda ise spermatogenez durur ya da sekteye uğrar (50,51).

6. İnhibin ve Aktivin: Adenohipofizden FSH salgılanması inhibinler tarafından baskılanırken, aktivinler tarafından uyarılır (50).

37ºC olan vücut sıcaklığının altındaki sıcaklıklarda oluşan spermatogenezin regülasyonunda sıcaklık çok önemlidir. Testislerdeki sıcaklık yaklaşık 35ºC'dir ve bu birkaç mekanizma ile kontrol edilir. Zengin bir venöz ağ olan pampiniform pleksus testis arterlerinin etrafını sararak testis sıcaklığının sürdürülmesini sıcaklığı dağıtmak için ters yönlü akımla sıcaklık değişimi yaparak sağlamaktadır. Diğer bir faktör ise, düşük sıcaklıklarda spermatik kordondaki kramester kaslarının kasılması ile testislerin daha yüksek bir ısıda kalabileceği inguinal kanallara çekilmesidir (49,50).

İnsanda günlük sperm üretimi testis başına 94.6 milyon olarak hesaplanmıştır. Spermler, dişi üreme yollarında normalde mevcut olan sıvı akıntısına karşı hareket etme yeteneğine sahiptir

ve bu özelliğine pozitif reotaksis denir. Spermler, dişi üreme yollarında bazı kimyasal maddeler tarafından ise kendisine doğru çekilir ve bu özelliğe de pozitif kemotaksis denir (50,51).

Sertoli hücreleri arasındaki özel bağlantı kompleksleri olan kan-testis bariyeri ise; üreme hücrelerine hormon ve metabolitlerin alınmasını ayarlar, interstisyel sıvının seminifer tübüllere girmesini engelleyerek erkek germ hücrelerini kandan gelecek zararlı maddelere karşı korurlar. Puberteden sonra oluşan kan-testis bariyeri, gelişen spermler ve bağışıklık sistemi arasında oluşabilecek etkileşimleri önler. Böylece seminifer epiteli herhangi bir otoimmün tepkiden de korumuş olur (48-51).

2.5. Kanser ve Kemoterapi

Kanser büyüme özellikleri bozulmuş hücrelerin klonal yayılımıdır ve somatik genetik hastalıkların en sık, en yaygın ve aynı zamanda en komplike olanıdır (52).

Hücre proliferasyonu, diferansiyasyonu ve ölümünü regüle eden genlerde bozukluk sonucu oluşan kanser, dünyada en çok ölüme neden olan hastalıklardan biridir (5).

Kanser, hem çevresel hem de kalıtsal etkenlerin oluşturduğu değişikler kaynaklı olup, hücrenin genetik materyalini ilgilendirdiği için, genetik bir hastalık olarak kabul edilmektedir (53).

Kanser hücrelerini karakterize eden altı özellik tanımlanmıştır. Bunlar, büyüme sinyalleri oluşturabilme, büyümeyi durdurabilecek sinyallere duyarsızlaşma, programlanmış hücre ölümünden (apoptoz) kaçabilme, sınırsız bölünme, çoğalma potansiyeline sahip olma, anjiogenezi sürekli destekleyebilme, invazyon ve metastaz yapabilme özellikleridir (5).

Günümüzde en yaygın olarak kullanılan tedavi yöntemleri ise cerrahi, radyoterapi, immünoterapi ve kemoterapidir (54).

Kemoterapi, hastanın normal hücrelerine zarar vermeden özellikle kontrolsüz çoğalan hücrelere karşı seçici öldürücü etkileri olan, tümör hücrelerinin büyümesini, çoğalmasını durdurmak veya yok etmek amacı ile doğal veya sentetik kimyasal maddeler, biyolojik ajanlar veya hormonlarla yapılan tedavilerin tümünü içine alan bir tedavi şeklidir (55). Kemoterapotik ajanlar en fazla hücreler proliferatif dönemde iken etkilidirler. Kanserli hücrelerin normal hücrelere göre hızlı büyümesi ve çoğalması nedeniyle çoğu kemoterapotik ilaç bu tür özellik taşıyan hücrelerin tahrip edilmesi için geliştirilmiştir. Ancak bazı normal hücrelerde de benzer özellikler bulunmakta ve bu hücreler de kemoterapiyle doğrudan etkilenmektedir. Bu etkilenmeler yan

etkileri de doğurmaktadır. Bu nedenle yan etkiler daha çok kan hücreleri gastrointestinal sistemdeki hücreler, kıl folikülleri ve spermler gibi hızlı bölünebilen hücreler üzerinden olmaktadır. Bunun dışında bazı kemoterapotikler kalp, böbrekler, mesane, akciğerler ve sinir sistemi organları gibi hayati organlar üzerinde de olumsuz etkiler oluşturabilmektedir (55, 56).

Kemoterapotikler kanserli olmayan normal doku ve hücrelerde de çeşitli düzeylerde yan etkilere sahip olduğu için erkek infertilitesi hatta sterilitesi kemoterapotik ilaçların üreme sisteminde meydana getirdiği olumsuz faktörlerden biridir. Spermatogenezdeki aksaklıklar, sperm kalite parametrelerindeki bozukluklar, ejakülasyon bozukluğu, hipotalamus-hipofiz-gonad eksenindeki fonksiyon bozukluğu, cinsel fonksiyon bozukluğu gibi olumsuz durumlar kemoterapotiklerin üreme sisteminde meydana getirdiği yan etkiler arasında gösterilmektedir. Testisteki Leydig ve Sertoli hücreleri kısmen kemoterapotiklere dirençli iken, germinal epitel bu ilaçlara son derece duyarlıdır. Ancak kullanılan kemoterapi protokolünün ilaç sayısı, dozları ve uygulama sürelerine bağlı olmakla birlikte, eğer germinal epiteldeki kök hücreler sağlam kalırsa, tedavinin sonlandırılmasından sonra belli zaman periyodunda spermatogenez geriye dönebilmektedir (9, 56-58).

Kanserli insan ve hayvanlarda yapılan pek çok çalışmada hormon uygulamalarının, sperm ve testiküler doku kriyoprezervasyonunun, testiküler biyopsi aracılığıyla in vitro spermatogenezin, testis transplantasyonunun ve çeşitli antioksidan maddeleri ihtiva eden tamamlayıcı ve alternatif uygulamaların kemoterapiden önce ya da kemoterapi esnasında ilaçların erkek üreme sistemindeki yan etkilerinin azaltılması veya önlenmesinde etkili olduğu belirtilmektedir. Bu çalışmaların pek çoğunda kemoterapotiklerin genellikle oksidatif stresle ilişkili veya ilişkisiz DNA hasarı oluşturma mekanizmasıyla erkek üreme sisteminde yan etkilere sebep olduğu, dolayısıyla da farklı yapıdaki birçok antioksidan maddenin koruyucu rollere sahip olduğu bildirilmektedir (57,59-61).

2.5.1. Antineoplastik (Antikanser) İlaçlar

Kemoterapotik ajanlar, kimyasal yapılarına ve hücredeki aktivitelerine göre;

Alkilleyiciler, antimetabolitler, sitotoksik antibiyotikler, alkoloidler, enzimler, kortikosteroidler (hormonlar ve hormon antagonistleri) olmak üzere etki mekanizmaları birbirinden tamamen farklı çeşitli kategorilere ayrılırlar (62).

- Alkillleyici ajanlar ve ilgili bileşikler, DNA ile kovalent bağlar oluşturarak etki ederler ve böylece replikasyonu engellerler. Busulfan, Melphalan, Karmustin, Lomustin, Klorambusil, Karboplatin, Cisplatin, Dakarbazin, Siklofosfamid, Prokarbazin, İfosfamid, Nitrojen mustard alkilleyici ajanlar arasında yer alır.

-Antimetabolitler, DNA senteziyle ilgili bir veya daha fazla yolu bloke eder ve yıkarlar. Allopürinal, Fluorourasil, Metotreksat, 6-Merkaptopürin, Hidroksiürea, Floksüridin, Gemsitabin, Fludarabin, 6-Tioguanin, Pentostatin anti-metabolit ajanlar arasında yer alır.

-Sitotoksik antibiyotikler, memelilerde hücre bölünmesini engelleyen mikrobiyal kaynaklı maddelerdir. Bleomisin, Aktinomisin, Daktinomisin, Adriyamisin, Doksorubisin, Epirubicine, Daunorubicin, Mitomycin-c, Mitoxantrone, İdarubisin antibiyotik ajanlar arasında yer alır.

-Alkoloidler, bunların çoğu mikrotübül fonksiyonlarını ve bundan dolayı mitotik iğleri etkilerler. Etoposid, Teniposid, Vinkristin, Vinblastin, Vineralbin, **Paklitaksel,** Doketaksel alkoloid ajanlar arasında yer alır.

-Enzimler, protein sentezini inhibe ederek lösemik hücre proliferasyonunu engeller. Lasparaginase bu grupta yer alan ajanlardandır.

-Kortikosteroidler, hormon sekresyonlarını baskılayan veya antagonist hormon etkisi gösteren ilaçlardır ve tümörün büyümesini geciktirici etkileri vardır. Prednisone, Dexamethasone kortikosteroidler grubunda yer alan ajanlardır (62)

Kemoterapotik ilaçlar oluşturduğu etkiye göre iki gruba ayrılırlar;

1- Hücre siklusuna bağımlı ilaçlar:

- S fazına dönük ilaçlar (Antimetabolitler): Hücre metabolizmasını ve DNA sentezini bozarak etki ederler. Methotrexate, 5Flourouracil, Cytarabine, Procarbazine, 6 Tyoguanin, 6 Mercaptopurine gibi.
- M fazına dönük ilaçlar (Bitki alkoloidleri): Ana hücreden iki yavru hücre oluşmasını engellerler. Vincristine, Vinblastine bu gruptandır.
- G2 fazına dönük ilaçlar (Antitümör antibiyotikler): RNA, DNA ve protein sentezini etkilerler. Bleomisin, Acytinomycin-D, Daunorubisin gibi.

2- Hücre siklusundan bağımsız ilaçlar:

- Alkilleyici ajanlar: Hücre çekirdeğini, DNA ve RNA sentezini etkilerler. Hızlı çoğalan hücrelerin ölümüne yol açarlar. Nitrojen mustard, Cisplatin, Cyclophashamide, Procarbazine gibi
- Hormonlar: Tümör ortamını değiştirerek büyüme ve çoğalmayı engellerler, protein sentezini bloke ederler. Estrojenler, Kortikosteroidler gibi.
- Antibiyotikler: DNA replikasyonunu bozarlar. Adriamisin gibi (5, 55,62).

2.6 . Paklitaksel

Taksol, yeni doğal antikanser bileşikler bulmak üzere NCI tarafından değişik birçok bitkinin tarandığı bir program kapsamında, ABD'de yetişen Taxus brevifolia'nın kabuğundan 1971 yılında izole edilmiştir (63). Bu yıldan sonra üzerinde yapılan yoğun çalışmalar sonucunda taksol, 1983 yılında faz I, 1985 yılında faz II çalışmalarına alınmıştır (64). Taksol, FDA tarafından 1992 yılı içinde ovaryum ve 1994 yılında meme kanserli hastalara verilmek üzere ruhsatlandırılmıştır. Preparatı TAXOL® (Bristol-Myers Squibb Company, New York, NY) olarak isimlendirilirken etken maddesine paclitaxel (paklitaksel) (Şekil l) adı verilmiştir (53) 1985 yılında taksolün yarısentez ile temini çalışmaları sırasında, taxotere adı verilen bir taksol analoğu sentezlenmiştir. 1990 yılında faz I, 1992 yılında faz II çalışmalarına alınmıştır. Taxotere 1996 yılında antikanser ilaç olarak ruhsatlandırılmıştır. Preparatı TAXOTERE® (Rhone-Poulenc Rorer Pharmaceutical, Inc., Collegeville, PA.) olarak isimlendirilirken etken maddesine docetaxel (dosetaksel) adı verilmiştir (53).

Paklitaksel ve yarısentetik türevi olan dosetaksel antitümör etkilerini, hücrede mikrotubullerin toplanmasını arttırmak ve depolimerizasyonunu önleyerek stabil mikrotubul toplulukları oluşturmak suretiyle göstermektedir (13,65). Paklitaksel ve yan sentetik türevi tubulindeki _-subünitesine bağlansa da, bu maddelerin varlığında oluşan mikrotubuller farklıdır. Dosetaksel'in (ortalama 13.4 tubulin subünitesi) oluşturduğu mikrotubul, paklitaksel'in meydana getirdiğinden (ortalama 12 tubulin subüniti) daha büyüktür.

Dosetaksel, paklitaksel'e göre hücre içine daha hızlı alınır ve hücre içinde daha uzun süre kalır. Bu özelliklerinden dolayı in vivo ve in vitro antitümör aktivite çalışmalarında dosetaksel'in paklitaksel'e göre 2-4 kat daha kuvvetli olduğu görülmüştür. Birçok çalışmada, paklitaksel'e daha uzun süre maruz kalmanın antitümör aktivitede artışa neden olduğu gösterilmiştir (65,66,67).

Paklitaksel üzerinde 1993 yılından (68) sonra yapılan klinik araştırmalar ile dosetaksel üzerinde gerçekleştirilen klinik araştırmalar ve bu bileşiklerin aktiviteden sorumlu fonksiyonel gruplarının belirlendiği yapı-aktivite çalışmalarına ait bilgiler verilmektedir. Klinik çalışmalar Her iki bileşikte suda çözünmediği için formülasyonlarında oldukça güçlük çekilmiştir. Paklitaksel % 50 alkol ve % 50 Cremophor EL (Polioksietilli hint yağı) içinde, dosetaksel ise polisorbat 80 (Tween 80) içinde müstahzar haline getirilmiştir (53). Paklitaksel'in faz I çalışmalarına 1983 yılı içinde başlanmış ve birçok intravenöz tedavi protokolü planlanmıştır. Faz I çalışmalarının erken döneminde ortaya çıkan hipersensitivite reaksiyonları (HSR) deneylerde iki önemli değişikliğe yol açmıştır. İnfüzyon süresi 6 veya 24 saate uzatılmış ve tedavi öncesinde kortikosteroidlerin yanına histamin H1 ve H2 reseptör antagonistleri eklenmiştir. Bu değişikliklerle ciddi HSR'nın sıklığı azaltılmıştır. Ancak minör semptomlar olan kızarmalar önlenememiştir. Bu reaksiyonlara taksoitin kendisinin mi yoksa formülasyonda yer alan Cremophor'un mu neden olduğu hala tartışmalıdır. Faz I deneylerinde kemik iliği baskılanması ve nötropeni doz sınırlayıcı olarak belirlenmiştir. Kas, eklem ağrısı ve nöropati ise daha kısa süre uygulanan infüzyonlarda doza bağımlı olarak ortaya çıkmıştır. Mukozitis ise uzun uygulamalarda daha sık ve daha şiddetli olarak ortaya çıkmıştır. Bu bulgular ışığında faz II çalışmaları ile ilacın uygun premedikasyondan sonra 135-250 mg/m2 dozda 24 saatlik infüzyon veya üç saatlik infüzyon halinde verilmesi ve her iki tedavi formunun da üç haftada bir tekrarlanması şeklinde planlanması uygun görülmüştür (66,15,69). Dosetaksel faz I'e 1990 yılında girmiştir. Doz sınırlayıcı toksisite nötropeni olmuştur. Bazı vakalarda çok sık ve şiddetli olmamakla birklikte mukozitis ve ateş bildirilmiştir. Dosetaksel'in formülasyonu paklitaksel'den farklı olduğu için HSR'nın daha az görülmesi beklenilmiştir. Bu nedenle faz I çalışmalarında premedikasyon uygulanmadan ilaç verilmiştir. Fakat günümüzde HSR'den korunmak için dosetaksel premedikasyon ile verilmektedir. 1992'de faz II çalışmaları başlamıştır. Dosetaksel faz II çalışmalarında premedikasyon uygulanmadan 100 mg/m2 dozda bir saatlik infüzyon şeklinde üç haftada bir tekrarlanarak uygulanmıştır (15,69).

Metabolizma her iki maddenin de başlıca atılımı karaciğer ve safra yoluyla olmaktadır. Her iki ilaç karaciğerde sitokrom P450 enzim sistemi ile metabolize olmaktadır. Paklitaksel'in C6 ve C3'-para pozisyonları hidroksilasyona uğrayarak üç major metaboliti oluşmaktadır. Bunlar; 6_-hidroksi-paklitaksel, 3'-p-hidroksi-paklitaksel ve 6_,3'-p-hidroksi-paklitaksel'dir. Dosetaksel'de yine aynı konumlardan hidroksilasyona uygundur, fakat bu gerçekleşmemektedir. Dosetaksel'in major olarak dört metaboliti vardır; t-butil ester grubu sırasıyla alkol, aldehit ve asite okside olmaktadır. Hem dosetaksel'in, hem de paklitaksel'in metabolitleri esas bileşiklerine göre

inaktif veya daha az sitotoksik özelliktedir. Bu ilaçlarla birlikte karaciğer enzim sistemlerini indükleyen ilaçların kullanılması dosetaksel ve paklitaksel'in metabolizmasını değiştirebilmektedir. Karaciğeri bozuk olan hastalarda değişen metabolizma ve atılımına bağlı olarak toksisite olasılığı artmaktadır (70-72). Yan etkileri Faz I ve II çalışmalarında her iki bileşik aynı yan etkilere sahip bulunmuştur. Bunlar, kemik iliği baskılanmasına bağlı olarak gelişen nötropeni, saç dökülmesi, gastrointestinal sistem etkileri ve HSR'dir. Nötropeni her iki ilaç içinde doz sınırlayıcı bir toksisitedir. Paklitaksel ve dosetaksel için önerilen dozlarda yapılan tedavilerde görülen yan etkiler Tablo 2'de verilmiştir. Tabloda görüldüğü gibi, dosetaksel'in kısa süreli uygulamada paklitaksel'e göre daha şiddetli nötropeni geliştirmektedir. Bunun sebebi her iki taksol bileşiğinin intrasellüler tutulmalarının ve tubulin formasyonuna olan etkilerinin farklı olmasıdır. Her iki bileşikte stomatitis görülmekte, özellikle bu uzun süreli uygulamalarda ortaya çıkmaktadır (73-75).

2.7. Serbest Radikaller

Serbest radikaller, elektronlarını paylaşabilmek için diğer moleküllerle hızla reaksiyona giren, dış orbitalinde tek sayıda elektron bulunan atom veya moleküllerdir. Genellikle radikal olmayan herhangi bir molekül veya atoma elektronun girmesi çıkması ile meydana gelirler. İnsan vücudunda bütün hücrelere hiçbir zorlukla karşılaşmadan giren ve en çok kullanılma özelliğine sahip olan moleküler oksijen (O2), yapısı itibariyle radikal olmaya çok uygun olduğundan serbest radikal denilince aslında serbest oksijen radikalleri (SOR) akla gelmektedir (11,76,77).

Eğer elektron çiftleşmemişse molekül daha reaktif duruma gelir ve kararsızlaşır. Reaktif oksijen türleri (ROS), reaktif nitrojen türleri (RNS) ve sülfür merkezli radikaller oksidan sınıfına girer. Reaktif oksijen molekülleri, tek elektronunu bir başka moleküle verebilenler (radikaller) ve elektron eksiği olmadığı halde başka moleküller ile radikallerden daha zayıf bir şekilde birleşebilenler (radikal olmayanlar) olmak üzere iki gruba ayrılmaktadırlar. Canlılarda toksik olan moleküler oksijenin tam olmayan indirgenmesi ile oluşan oksijen radikalleridir (76,78).

Polimorf çekirdekli lökositler (PMNL)‘in aktive olması ile ortaya çıkan solunum patlamasında rol alan Nikotinamid adenin dinükleotid fosfat oksidaz (NADPH oksidaz), süperoksit dismutaz (SOD), nitrik okit sentaz (NOS) ve MPO gibi enzimler süperoksit anyonu (O2-), hidrojen

peroksit (H2O2), nitrik oksit (NO) ve hidroklorik asit (HOCl) gibi reaktif ürünlerin ortaya çıkmasına yol açar. Aşırı reaktif bu maddeler diğer atom ve moleküllerle elektron alışverişine girerek, onların kimyasal yapılarını değiştirip kararsız (reaktif) bir atom haline getirme eğilimindedirler (77).

Serbest radikaller elektron transferi, enerji üretimi ve diğer metabolik fonksiyonlarda temel oluştururlar. Ancak radikallerle reaksiyona giren moleküllerin bir elektronu azaldığı için onlar da reaktif bir hale gelir ve bu reaksiyon zincirleme olarak devam ederken kontrolsüz bir davranış gösterirse hücrede hasarlara neden olurlar (79).

Serbest radikaller hem normal metabolizmanın yan ürünü olarak, hem de toksik maddelerin etkisiyle oluşabilmektedir. Serbest radikal yaratan kaynaklar radyasyon, virüsler, güneş ışınlarının birkısmı olan ultraviole ışınları, hava kirliliğini yaratan fosil kökenli yakıtların yanma sonundaki ürünleri, sigara dumanı, enfeksiyon, stres, yağ metabolizması sonunda çıkan ürünler gibi hücre metabolizmasının toksik ürünleri, bazı tahrip edici kimyasallar, haşere kontrol ilaçları ve birçok başka etkenlerdir. İçinde bulunduğumuz çevrede çeşitli fiziksel ve kimyasal olaylar nedeniyle devamlı bir radikal yapımı vardır, hücresel koşullarda da ciddi miktarda ve çeşitlilikte radikal üretilmektedir (79).

Serbest oksijen radikallerinin endojen kaynakları ise; mitokondriyal elektron transport sistemi, oksidatif stres durumları (iskemi, travma, intoksikasyon gibi durumlara bağlı olarak), peroksizomlarda bulunan enzimler, enzimler ve proteinler; triptofan dioksijenaz, hemoglobin vb., küçük moleküllerin otooksidasyonu; tioller, katekolaminler, hidrokinonlar, flavinler, tetrahidroproteinler, antibiotikler vb., endoplazmik retikulum ve çekirdek membran elektron transport sistemleri (sitokrom p-450), makrofaj gibi fagositik hücrelerin aktivasyonu ile meydana gelen solunumsal patlama olarak sıralanabilmektedir (77). Yapılan çalışmalarla, çeşitli kategorideki sitostatik ajanların hem in vivo hem de in vitro olarak serbest radikal üretimine neden oldukları gösterilmiştir (11).

2.8. Oksidatif Stres

Fizyolojik şartlarda insan vücudunda oluşan SOR ile antioksidan defans sistemi bir denge halindedir. Yoğun SOR üretimi ya da antioksidan defansın azalması, biyomoleküllerde yapısal ve fonksiyonel modifikasyonlara yol açarak oksidatif strese neden olur (76,77). Temel olarak oksidatif stres, biyolojik sistemde prooksidanlarla antioksidanlar arasındaki dengenin,

prooksidanlar lehine bozulması olarak tanımlanır. Hücreler hafif oksidatif stresi tek başlarına tolere edebilseler de genellikle antioksidan enzim sistemlerini aktive ederler. Ancak, hücre içi savunma sistemlerinin yeterli olamadığı durumlarda, oksidatif stresin tanımında belirtildiği üzere, reaktif oksijen bileşikleri (ROB) ile antioksidanlar arasındaki denge bozulur, dolayısıyla oksidan hasara duyarlı DNA, protein, karbonhidratlar ve lipitler gibi hücresel makromoleküller zarar görür (80-82). Lipid peroksidasyonu serbest oksijen radikalleri tarafından başlatılan ve zar yapısındaki doymamış yağ asitlerinin oksidasyonunu içeren kimyasal bir olaydır. Lipid peroksidasyonu, organizmada oluşan kuvvetli oksitleyici bir radikalin zar yapısındaki doymamış yağ asidi zincirinin α-metilen gruplarındaki hidrojen atomunun uzaklaştırılmasıile başlar. Yağ asidi zincirinden serbest radikal etkisi ile hidrojen atomu uzaklaştırılırsa yağ asidi zinciri radikal özelliği kazanır. Lipid peroksidasyonunun; zar lipid yapısındaki değişiklikler nedeniyle zar fonksiyonunun bozulması, oluşan serbest radikallerin enzimler ve diğer hücre bileşenleri üzerine etkisi, son ürünler olan aldehitlerin sitotoksik etkileri gibi farklı yollarla hücre hasarına neden olduğu düşünülmektedir. Malondialdehit, oksidatif stres sonucu gelişen lipidlerin peroksidasyon hasarının son ürünü olarak lipid hasarı göstergesi, luminol, oksidatif stresin hücre sitoplazma düzeyi göstergesi, lusigenin ise oksidatif stresin hücre mitokondriyal düzey hasar göstergesi olarak kullanılmaktadır (80).

2.9. Antioksidanlar

Antioksidan ise; okside olabilen substrata göre ortamda daha az derişimde bulunan ve bu substratın oksidasyonunu belirgin şekilde geciktiren veya engelleyen madde olarak tanımlanabilir. Bu tanıma göre antioksidanların fizyolojik rolü, serbest radikalleri içeren kimyasal tepkimelerin sonucunda hücresel bileşenlere gelebilecek zararı önlemektir (83).

Antioksidanlar lipid peroksidasyonunu engellemeleri yanında protein, nükleik asitler ve karbonhidratların korunmasını sağlarlar. Serbest radikaller ve reaksiyon ürünleri biyomoleküller, fagositler ve myofibroblastların aktivitelerini artırırlar. Lipid peroksidasyonu ve lipid peroksidasyon ürünleri ile oluşturulan fibrozun, bazı hayvan modellerinde antioksidanların kullanımı ile azaldığı gösterilmiştir (84).

Antioksidan sistemler enzimatik ve nonenzimatik olmak üzere iki kısma ayrılırlar. Başlıca antioksidan enzimler; Glutatyon peroksidaz (GPX), katalaz (KAT) ve süperoksit dismutaz (SOD)'dır. Nonenzimatik antioksidan sistem içerisinde; E vitamini, C vitamini,

seruloplazmin, transferrin, ürik asit, albumin, bilirubin, glukoz, piruvat, taurin, β-Karoten, melatonin, glutatyon ve sistein gibi moleküller yer alır (21).

2.10. Kurkumin

Yaygın olarak gıda renklendirici ve baharat olarak kullanılan; Zencefilgiller ailesine (Zingiberaceae) ait zerdeçal (Curcuma longa, turmeric, zerdeçöp, safran kökü, sarıboya, zerdeçav, hint safranı) bitkisinin köklerinden elde edilen polifenolik bir bileşik olan Kurkumin, sarı-turuncu pigmentli bir maddedir (42). Başta Pakistan, Hindistan, Çin ve Bangladeş olmak üzere Asya'nın tropik bölgelerinde yetişmekte olup; bitkinin rizomlarından elde edilen tozunun yaklaşık 1:30 - 1:100 kadarını kurkumin oluşturur. 1 silme tatlı kaşığı zerdeçal (~3 gram), ortalama 30-90 mg kurkumin içerir (85).

Zerdeçalın aktif bileşenleri kurkuminoit olarak adlandırılır ve doğal Curcuma longa bitkisinde 3 önemli kurkuminoit bulunmaktadır. Bunlar; kurkumin (%75) (Şekil 2.7), demetoksikurkumin (%20) (Şekil 2.8) ve bisdemetoksikurkumindir (%5) (Şekil 2.9) (19). Aktif bileşenlerinde ayrıca ve tumerone, atlantane ve zingiberone dâhil olmak üzere çeşitli uçucu yağlar bulunmaktadır. Diğer bileşenleri ise şekerler, proteinler ve reçineleri içerir. Ham zerdeçalın içerisinde % 0,3-5.4 oranında kurkuminoit bulunmaktadır (21, 86,87).

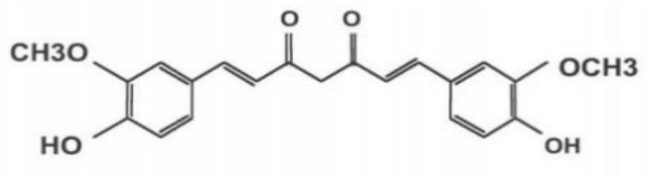

Şekil 2.7: Kurkuminin moleküler yapısı (88)

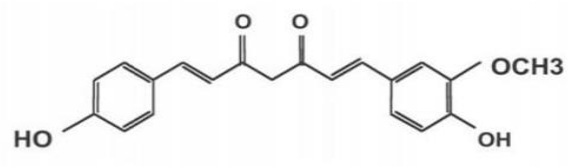

Şekil 2.8: Demetoksikurkuminin moleküler yapısı (88).

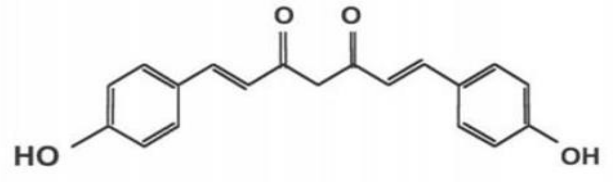

Şekil 2.9: Bisdemetoksikurkuminin moleküler yapısı (88).

2.10.1 Kurkuminin Fonksiyonel Özellikleri

Kurkuminin (Diferuloylmethane), sistematik kimyasal adı (1E,6E)-1,7-bis (4hidroksi-3-methoksifenil)-1,6-heptadien-3,5-dion olup keto ve enol olmak üzere iki tautomerik şekli bulunmaktadır (Şekil 2.10). Keto formu asidiktir ve nötral sıvı solüsyonlarda ve hücre membranlarında bulunmaktadırlar. pH 3-7 aralığında kurkumin güçlü bir H atom donörüdür. Buna karşın pH 8'in üzerinde enol form hakimdir ve kurkumin bir elektron donörü gibi hareket etmektedir ki bu fenolik antioksidanların bağlanma aktivitesi için tipik bir mekanizmadır. Kurkumin bazik pH'a karşı dayanıksızdır ve 30 dakika içinde trans-6-(4'-hidroksi-3'metoksifenil)-2-4-diokso-5hekzanal, ferulik asit, feruloilmetan ve vanilline indirgenir. pH 7'nin üzerinde rengi sarıdan kırmızıya doğru döner. Molekül formülü C21H20O6 olan kurkuminin molekül ağırlığı: 368,38 g/mol olup; erime noktası 183°C (361°F) (456.15°K)'dir. Kurkumin suda çözünmeyen, ancak etanol; Dimetil sülfoksit (DMSO) ve asetonda çözünebilen bir moleküldür. Bilinen bir yan etkisi yoktur (21).

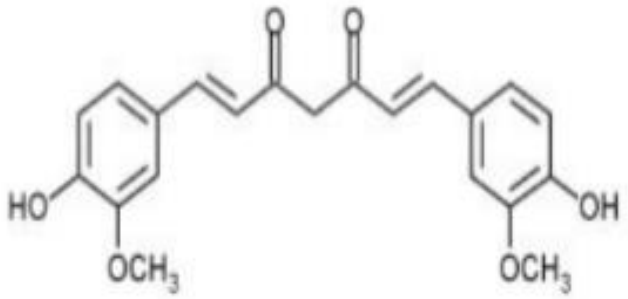

Kurkumin keto form

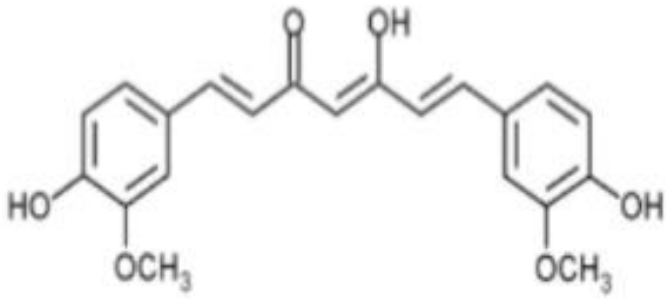

Kurkumin enol form

Şekil 2.10: Kurkuminin keto enol form molekül yapısı (19).

Sıçanlarla yapılan bir çalışmada, oral olarak verilen kurkuminin %60 oranda absorbe edildiği, geri kalan büyük kısmına gaitada ve glukuronid ve sülfat konjugatları halinde idrarda görüldüğü gösterilmiştir (89). Bağırsak ve karaciğerde kurkumin glukuronid ve kurkumin sülfata konjuge edilir ya da hekzahidrokurkumine indirgenir (12). Bağırsaklarda hidrojenasyon ile tetrahidrokurkumin (THC)'e dönüşür (Şekil 2.11). Fakat metabolitleri kurkumin ile aynı biyolojik aktiviteye sahip değildir. Ancak THC'nin kurkuminin fizyolojik aktiviteleri üzerinde rol sahip olabileceği düşünülmektedir. Kurkumin, bağırsaklardan emilerek, kana ve böylece dokulara dağılmakta, safra ile atılmaktadır. Safrada ise ferulik asit ve dehidroferulik asit formlarında bulunmaktadır (Şekil 2.12) (46).

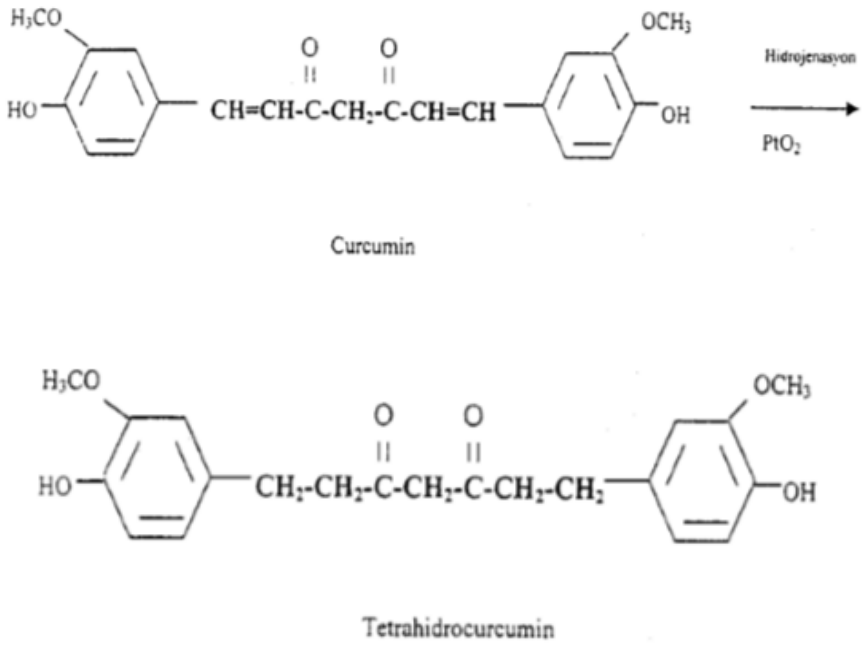

Şekil 2.11: Kurkumin ve tetrahidrokurkuminin moleküler yapıları (85).

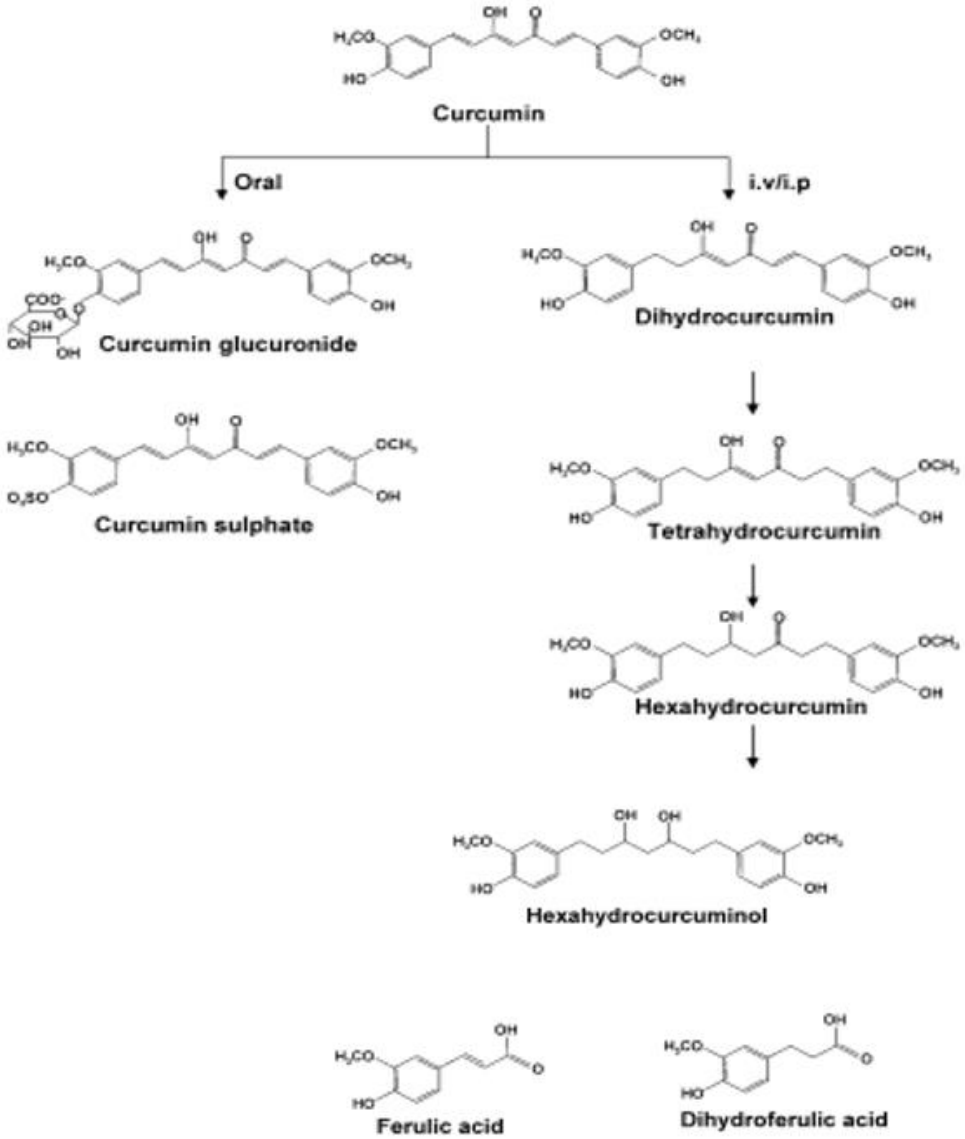

Şekil 2.12: Kurkumin ve metabolitlerinin moleküler yapıları (25)

Kurkumin biyoyararlanım potansiyelini artırmak için yapılan bir çalışmada piperin ile kullanımında %154 artış gözlenmiştir (89).

Zerdeçalın tıbbi olarak 6000 yıldır kullanıldığı Ayurveda'da (Hint Tıp Sistemi) belgelenmiştir (88). Kurkumin; antioksidan, antikanserojen, antimutajenik, antidiyabetik, antibakteriyel, antiviral, antiinflamatuvar, antinosiseptif etkileri ile geniş bir biyolojik ve farmakolojik etki skalasına sahiptir (90).

Asidik ve nötral pH'da antioksidan etkisi yanında siklooksijenaz, glutatyon-transferaz üzerine etkileri, immun modulasyon etkisi, angiogenezis ve hücre-hücre adezyon etkisi vardır. Gen transkripsiyonu ve apoptozisi indükleyerek kanser hastalarında olumlu etkileri görülmüştür. In vivo ve in vitro çalışmalarla inhibitör etkisini karsinogenezin üç basamağında da; tümör artışı, angiogenez ve tümör büyümesinde etkilidir. Kurkumin mitogen-uyarımlı kan mononükleer hücrelerinin çoğalmasını baskılamakta; nötrofil aktivasyonunu inhibe etmekte, lenfositik reaksiyonlarda ve serumla uyarılmış veya trombosit kaynaklı büyüme faktörlerine bağlı düz kas hücrelerindeki mitogenezi baskılamaktadır. Son çalışmalarla kurkuminin doza bağımlı birçok hayvanda tümöre karşı kimyasal koruyucu olduğu gösterilmiştir. Bu koruyucu etkisi; kolon, duodenum, mide, ösefagus, prostat ve oral kanserlerinde gösterilmiştir. Kurkuminin antikarsinogenik ve kimyasal koruyucu etkisinin moleküler temeli; transkripsiyon faktörleri, büyüme düzenleyicileri, adhezyon molekülleri, apoptotik genler, angiogenez düzenleyicileri ve hücresel sinyal molekülleri üzerinden olduğu kabul edilmektedir (12).

Keto grupları ve çift bağların varlığı inflamasyon, kanser ve antimutagen etkinliklerde rol oynamaktadır. Kurkumin ile lipid peroksidasyonunun bastırılması inflamasyonun baskılanmasına yol açabilir. Antiinflamatuvar etkisini, Fosfolipaz A-2 (Pla2), siklooksijenaz-2 (Cox-2) ve 5-lipoksijenaz (5-Lox) enzimlerini inhibe ederek gösterir. Ayrıca 5-Lox'ın katalitik etkisini direkt olarak da inhibe edebilir. Kurkumin, inflamatuvar hastalıkları belli oranda kontrol edebildiğinden tedavide yaygın olarak kullanılmaktadır (27, 91). Uzun yıllardır yara iyileşmesinde alternatif tıpta destek olarak kullanılmakta olan kurkuminin fibronektin (FN) ve kollagen ekspresyonu arttırdığı, insan keratinositlerinde ve fibroblastlarında hidrojen perokside bağlı hasarı azalttığı ve yara iyileşme zamanını kısalttığı gösterilmiştir (29).

2.10.2 Kurkuminin Antioksidan Etkisi

Kurkumin, β pozisyonunda bağlanmış 2 keton grubu içerir. Fenil halkası üzerindeki hidroksil gruplarının varlığı, tipik bir radikal tutma özelliği göstererek antioksidan olmasında rol oynar. Birçok reaktif oksijen radikallerini özellikle de süperoksit anyon radikallarinin, nitrojen dioksit radikallerinin ve hidroksil radikallerinin atımını kolaylaştırır. Genel olarak, oksijen radikali reaksiyonlarında ikili etkiye sahiptir; ya hidroksil radikallerini tutarak hareket eder ya da hidroksil radikallerinin oluşumunu katalize eder. Kurkuminin antioksidan aktivitesi, süperoksit dismutaz, katalazlar ve glutatyon peroksidaz gibi antioksidan enzimler aracılığı ile olabilir.

Ayrıca oksidatif enzimlerin inhibisyonu, oksidatif kaskad ile etkileşimde olarak sonuçlarının önlenmesi, demir gibi metal iyonlarına bağlanarak ya da devreden çıkararak antioksidan özelliğini sürdürmektedir (29,91). Kurkuminin antioksidan özelliği, in vivoda görüldüğü gibi, in vitro PtO2 katalizörlüğünde THC'e dönüştürülerek de gösterilmiştir. Her iki maddenin de lipid peroksidasyonu üzerinde inhibe edici etkileri araştırılmış, THC'nin antioksidan mekanizmasının, β-diketon türevinden kaynaklandığı görülmüştür. Kurkumin, kuvvetli hidroksil radikal temizleyicisi olduğu gibi, süperoksit radikallerini de yakalar. Serbest radikalleri tutma özelliğinden dolayı DNA'yı oksidatif hasarlardan korur. Radyasyona karşı koruyucu etkisi, antioksidan özelliğinden kaynaklanır (46).

Lipid peroksidasyonu inhibisyonu; nitrik oksit sentetaz aktivitesi; reaktif oksijen türevlerinin üretimi; protein kinaz C aktivitesi; Nükleer faktör-kappa B (NF-κB) aktivitesi ile güçlü bir antioksidan etki göstermektedir. NF-κB bağlı gen transkripsiyonunu inhibe edip Cox-2 indüksiyonunu inhibe etmiş olur. Cox-2 aşırı ekspresyonunda kolon, rektum, meme, baş-boyun, akciğer, pankreas, mide ve prostat tümörlerinde karsinogenezis gözlenebilmektedir. Cox-2 uyarımı baskılanması ile inflamatuvar prostaglandinlerin sentezi baskılanmaktadır. Kurkuminin direkt antioksidan etkisi yanında inflamatuvar enzimlerin aktivitelerini inhibe ederek ve önemli bir intrasellüler antioksidan olan glutatyonun sentezini artırarak dolaylı antioksidan etkisi de vardır. Bunu da glutamat sistein ligaz geninin transkripsiyonunu artırarak yapar (29).

3. GEREÇ ve YÖNTEM

Bu çalışmada Erciyes Üniversitesi Deneysel ve Klinik Araştırma Merkezinde (DEKAM) yetiştirilen 3 aylık 250-300 gr ağırlığında ergin erkek Wistar albino türü sıçanlar kullanıldı. Kafesler içinde tutulan sıçanlara günün normal düzeninde 21± 3º C ve 12 saatlik aydınlık/karanlık ortamında bakım odalarında izin verilen ölçüde standart besin ve su ile yetiştirildi. Çalışmada kullanılan denekler rastgele her bir grupta 10 hayvan olacak şekilde ayrılacak. Kontrol grubu, paklitaksel grubu, kurkumin grubu, paklitaksel+ kurkumin grubu olarak 4 gruba ayrıldı.

Grup I (n=10); hayvanlara 4 hafta boyunca intraperitoneal olarak serum fizyolojik uygulandı.

Grup II (n=10); deney hayvanlarına 7,6 mg/kg paklitaksel haftada 1 gün 4 hafta boyunca intraperitonel olarak uygulandı.

Grup III (n=10); deney hayvanlarına 4 hafta boyunca günde bir kez 15 mg/kg kurkumin verildi,

Grup IV (n=10); deney hayvanlarına, 7,6 mg/kg tek doz paklitaksel uygulanmasını takip eden gün 15 mg/kg/ip kurkumin verildi ve 4 hafta devam edildi**.**

3.1. Deneysel Prosedür

Deneye başlamadan önce sıçanların ağırlıkları belirlenecek ve aynı işlem toksik maddenin vücut ağırlığı üzerine etkisi olup olmadığını belirlemek için her doz paklitaksel uygulaması esnasında ve deney sonucunda yeniden ölçüldü. Denekler ketamin + xylazin anestezisi altında dekapite edilerek testis dokuları çıkarıldı. Tüm prosedürler etik kurallara uygun bir şekilde gerçekleştirildi. İlk olarak inferior vena cavadan gelen kanlar toplandı ve 4000 devirde 15 dk santrifüj edilerek serumları ayrıldı. Elde edilen serumlardan Enzyme-linked immunosorbent assay (ELISA) yöntemi kullanarak Testosteron değerine bakıldı.

Dekapite edilen sıçanlardan alınan testisler %4'lük formaldehit ile tespit edildi. Tespit solusyununda 48 saat bekleyen testisler bir gece akan musluk suyunda bırakıldıktan sonra artan alkol serilerinden geçirilerek sudan kurtarıldı ve ksilol ile şeffaflandırıldıktan sonra parafine gömülerek bloklandı. Yapılan bu işlemler Tablo 3.1'de ayrıntılı olarak verilmiştir.

Tablo 3.1: Işık Mikroskobu Doku Hazırlama Tekniği

Sıra	**Yapılan işlem**	**Süre**	**Sıra**	**Yapılan işlem**	**Süre**
1	Musluk suyu	1 gece	**8**	Absolü Alkol	1 saat
2	%50 Alkol	1 saat	**9**	%50 Ksilen- Alkol	10 dakika
3	%70 Alkol	1 saat	**10**	%70 Ksilen-Alkol	10 dakika
4	%80 Alkol	1 saat	**11**	Ksilen	20 dakika
5	%96 Alkol	1 saat	**12**	Ksilen	20 dakika
6	Absolü Alkol	1 saat	**13**	Ksilen	20 dakika
7	Absolü Alkol	1 saat	**14**	Eriyik parafin	1 gece
			15	Bloklama	

Parafin bloklardan alınan 5-6 µm'lik kesitler polilizin kaplı lamlara alındı. Hazırlanan lamlar standart histolojik yöntemler kullanılarak ksilol ile parafini uzaklaştırıldı ve dereceli alkol serilerinden geçirilip sulandırıldı. Genel histolojik yapıyı görmek amacıyla kesitler hematoksilen-eozin (H+E) (Tablo 3.2) boyası ile boyanarak önce artan alkol serilerinden daha sonra ksilolden geçirilerek incelendi.

Tablo 3.2: *Hematoksilen-Eozin Boyama Tekniği*

Sıra	**Yapılan İşlem**	**Süre**	**Sıra**	**Yapılan İşlem**	**Süre**
1	Etüv (60 °C)	1 saat	**13**	Akarsu	5 dakika
2	Ksilen I	20 dakika	**14**	Eozin	3-5 dakika
3	Ksilen II	20 dakika	**15**	Akarsu	5 dakika
4	Ksilen III	20 dakika	**16**	%50 Alkol	10 dakika
5	Absolu Alkol I	20 dakika	**17**	%70 Alkol	10 dakika
6	Absolu Alkol II	20 dakika	**18**	%80 Alkol	10 dakika
7	%96 Alkol	20 dakika	**19**	%96 Alkol	10 dakika
8	%80 Alkol	20 dakika	**20**	Absolu Alkol I	10 dakika
9	%70 Alkol	20 dakika	**21**	Absolu Alkol II	10 dakika
10	%50 Alkol	20 dakika	**22**	Ksilen I	20 dakika
11	Akarsu	5 dakika	**23**	Ksilen II	20 dakika
12	Hematoksilen	5-8 dakika	**24**	Kapatma	

3.2. Johnsen Testiküler Biyopsi Skoru

Bu skorlamaya göre, hasarlanmaya neden olan herhangi bir olay sonrasında, tübülün içindeki hücrelerin dağılımı belli bir sıra takip ederek progresif bir şekilde kaybolur. Tübüllerdeki bu hasarlanmanın derecesinin değerlendirilmesinde Johnsen Testiküler Biyopsi Skoru (JTBS) kullanıldı (Tablo 3.3). Histolojik incelemelerin sonuçları Erciyes Üniversitesi Tıp Fakültesi Histoloji-Embriyoloji Anabilim Dalında iki uzman histolog tarafından değerlendirildi. Her gruptan rastgele seçilmiş 10 farklı preparattan 20'şer farklı tübül 20'lik objektifteki farklı alanlar incelenerek yapıldı. Her grup için ayrı ayrı 200 adet tübül değerlendirilerek ortalama Johnsen Testiküler Biyopsi Skoru (JTBS) hesaplandı. Gruplar arası istatistiksel karşılaştırmalar için SPSS paket programı kullanıldı. Elde edilen veriler önceden hazırlanan bir forma işlendi. Değerlendirme ölçütleri şöyleydi.

Tablo 3.3. Johnsen Testiküler Biyopsi Skorlaması

Skor	Histolojik Bulgular	Skor	Histolojik Bulgular
1	Tübüler kesitte hiçbir hücre yoktur.	**6**	Az sayıda (5/ tübül) spermatid mevcuttur.
2	Sadece sertoli hücreleri vardır.	**7**	Farklanma işareti olmaksızın fazla sayıda spermatid vardır.
3	Germ hücreleri olarak sadece spermatogonyumlar vardır.	**8**	Olgun spermatozoa olmaksızın geç spermatidler mevcuttur.
4	Az sayıda (5/ tübül) spermatosit vardır.	**9**	Az sayıda (5/ tübül) spermatozoa vardır.
5	Fazla sayıda spermatosit mevcuttur.	**10**	Fazla sayıda spermatozoanın görüldüğü tam spermatogenez mevcuttur.

3.3. TUNEL Metodu

Parafin bloklardan alınan 4-5 µm'lik kesitler polilizin kaplı lamlara alındı. Hazırlanan lamlar standart histolojik yöntemler kullanılarak ksilol ile parafini uzaklaştırıldı ve dereceli alkol serilerinden geçirilip sulandırıldı. PBS ile yıkama yapıldı. Oda sıcaklığında % 0.1'lik sodyum sitrat ve % 0.1'lik Triton X ile hazırlanan permabilizasyon solüsyonunda 1 saat boyunca inkübe edildi. İki kez beşer dakikaka PBS ile yıkandıktan sonra karanlıkta 37 ^{o}C de TUNEL reaksiyon karışımında (TdT enzim solüsyonu + labelling solüsyon) 1 saat boyunca inkübe edildi. Tekrar PBS ile yıkama yapıldı. Daha sonra converter-AP ile 37 ^{o}C'de nemli ve karanlık ortamda 30

dak. muamele edildi. PBS ile iki defa beşer dk yıkanan dokular Fast Red solüsyonu ile inkübe edilerek apoptotik hücreler işaretlendi. Dokular gliserollü kapatma solüsyonu ile kapatıldı. Negatif kontrolde pozitif kontrolle aynı hazırlandı ancak TUNEL reaksiyonunda TdT enzimi kullanılmadı. Hazırlanan preperatlar 400x büyütmede ışık mikroskobu kullanılarak (Olympus BX51) incelendi. Enine kesilmiş testis dokularındaki immunreaktif hücrelerin sayısı özel bir oküler yardımıyla her örneğin en az beş bölümden 4 ila 5 alandan (1x1mm) gözlem yapılarak elde edildi.

3.4. Comet Yöntemiyle Spermde DNA Hasarının Belirlenmesi

Comet yöntemi, alkali pH da farklı molekül ağırlıklarına ve farklı elektrik yüke sahip DNA moleküllerinin elektriksel alanda faklı şekilde göç etmeleri esasına dayanır. Mikroskop lamı üzerindeki agaroz jel içine gömülen hücreler, zarlanıp parçalanıp çekirdekte bulunan süperkoil DNA'nın serbestleşmesi için lizis işlemine tabi tutulur. Alkali ortamda süperkoil yapının gevşeyerek açılması ve kırıkların ortaya çıkması sağlandıktan sonra uygulanan elektroforezde kırılmış DNA zincirleri anado doğru göçerek bir kuyruklu yıldız görüntüsü oluşturur. Kuyruk uzunluğu, baş ve kuyruktaki floresans yüzdesi, kuyruk momenti gibi çeşitli parametreler belirlenerek hasar boyutu hesaplanır. Kuyruktaki % DNA floresansı, DNA zincir kırığı sıklığı ile doğru orantılıdır.

Dilüe edilmiş semen örnekleri + 4 °C'de 10 dakika 300 g de santrifüj edildi. Süpernatant kısmı atıldı ve geriye kalan sperm hücreleri fosfat buffer salin (PBS) ile yıkandı. Spermde DNA hasarı, yüksek alkali şartlarda tek hücre jel elektroforez (comet) kullanılarak araştırıldı. Kısaca, her bir mikroskop lamı PBS de hazırlanmış %1 lik normal erime noktalı agarozla kaplandı ve oda sıcaklığında kurutuldu. Daha sonra, ilk katın üstüne 37°C'de %0,7'lik düşük erime noktalı agarozun 100 ml ile 10 ml süspansiyonu karıştırıldı ve birinci katın üzerine yayıldı. Lamlar +4 °C'de buz aküsünün üzerinde 5 dakika katılaşmaya bırakıldı. Lameller, lamlardan kaldırıldı, taze hazırlanmış soğuk lizis çözeltisinde (2,5 M NaCl, 100 mM na2-EDTA, 10 mM Tris, %1 Triton X-100, %10 DMSO ve 10 mM dithiothereitol, pH:10) 1 saat +4°C'de lize edildi. Daha sonra lizis çözeltisine 100 mg/ml proteinase K eklenerek, lamlar 37 °C'de bir gece inkübe edildi. Lamlar lizis çözeltisinden alındı, yatay elektroforez tankı taze hazırlanmış elektroforez tamponu (300 mM NaOH ve 1 mM EDTA, pH:13) ile dolduruldu ve lamlar yerleştirildi, DNA sarmalının çözülmesi için 20 dakika bekletildi. 8 °C'de 12 V-250 mA' de 20 dakika elektroforez

uygulandı. Görüntüler floresan mikroskop (Olympus, BX51) kullanılarak 100X büyütmeyle çekildi.

3.5. İstatistiksel Analiz

Tüm istatistiksel analizler SPSS yazılım programında yapıldı. Sayısal değişkenlerin normal dağılımı Shapiro-Wilk testi ile değerlendirildi. Gruplar arası karşılaştırılmalar normal dağılım gösteren değişkenlerde Tek Yönlü Varyans Analizi, fark bulunması durumunda çoklu karşılaştırmaları ise Tukey testi ile yapıldı. Normal dağılım göstermeyen değişkenlerde gruplar arası karşılaştırmalar ise Kruskal-Wallis Analizi, fark bulunması durumunda çoklu karşılaştırmaları ise ikili olarak Mann Whitney U testi ile yapıldı. $p<0,05$ değeri istatistiksel olarak anlamlı kabul edildi.

4. BULGULAR

Yapılan bu deneysel çalışmada kemoterapi için kullanılan paklitakselin testis dokusunda meydana getirdiği hasar ve antioksidan özellikte olan kurkuminin koruyucu etkisi araştırılmıştır. Bu amaçla deneysel çalışmada aşağıdaki işlemler yapılmıştır:

1. Sıçanların vücut ağırlık değişiminin değerlendirilmesi,
2. Testis, epidimis ve seminal vezikül ortalama ağırlık değişiminin değerlendirilmesi,
3. Elisa yöntemi ile testesteron seviyelerinin belirlenmesi,
4. Comet yöntemi ile DNA hasarının saptanması,
5. Testisin mikroskobik incelenmesi,
6. Johnsen Testiküler Biyopsi Skoru Sonuçları,
7. Tunel değerlendirmesi.

4.1. Vücut Ağırlığı

Deneyin başladığı ilk gün sıçanların ağırlıkları ölçüldü ve rastgele 4 gruba ayrıldı. Elde edilen vücut ağırlıkları doğrultusunda kimyasal uygulaması yapıldı ve deney süresince haftada 1 gün vücut ağırlık ölçümleri yenilendi. 4. Haftanın sonunda vücut ağırlıkları alındıktan sonra sıçanlar dekapite edilerek testis, epididimis ve seminal vezikülleri çıkarılarak tartıldı. Elde edilen sonuçlar istatistiksel olarak değerlendirildi.

Deneyde kullanılacak olan sıçanların deney başlangıcındaki vücut ağırlıklarının istatistiksel olarak karşılaştırılması sonucunda gruplar arasında anlamlı farklılık olmadığı saptanmamıştır ($p<0,05$). Bir hafta boyunca kimyasal uyguamasından sonra yeniden ölçüm yapıldığında; kontrol grubunun ortalama vücut ağırlığı 295 ±25,8 gr, kurkumin grubunun 272,1 ±40,39 gr, paklitaksel grubunun 235 ±39,93 gr ve pak+ kur grubunun 278,5 ±35,9 gr olarak belirlendi.

İstatistiksel olarak 2. hafta başında vücut artış oranları karşılaştırıldığında, kontrol grubu ile paklitaksel grubu arasında istatistiksel olarak anlamlı farklılık olduğu saptanmıştır (p<0,05). 3. hafta başında ortalama vücut ağırlıkları istatistiksel olarak karşılaştırıldığında; kontrol grubu ile hem paklitaksel hemde pak+kur grubu arasında istatistiksel olarak anlamlı farklılık olduğu saptandı (p<0,05). Dekapitasyon işleminden hemen önce vücut ağırlıkları tartıldı ve yapılan karşılaştırmada kontrol grubu ile hem paklitaksel hem de pak+kur grubu arasında anlamlı farkın ortaya çıktığı görüldü. Ayrıca paklitaksel ve kurkumin grupları arasında ve pak+kur grubu ile kurkumin grubu arasında da istatistiksel olarak anlamlı farklılık saptandı (p<0,05).

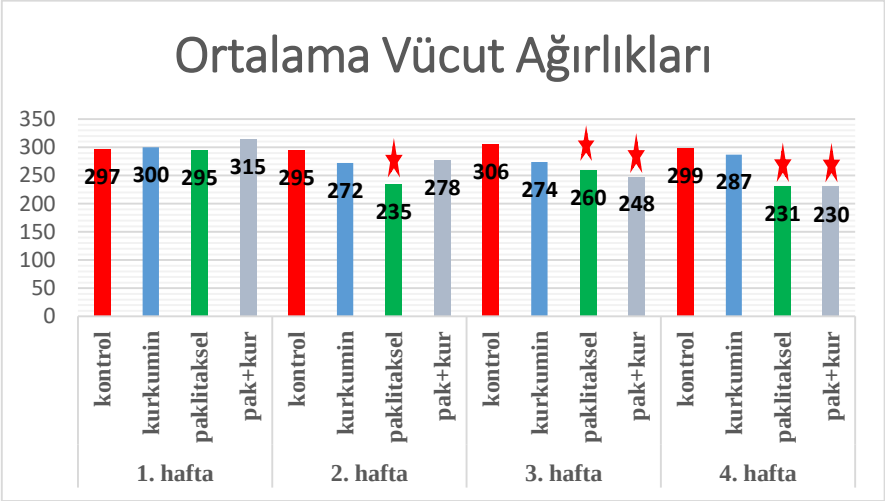

Şekil 4.1: Kontrol ve deney gruplarına ait 4 haftalık ortalama vücut ağırlıkları ölçümleri.

4.2. Testis, Epididimis ve Seminal vezikül ağırlıkları

Sakrifiye işleminden sonra testis ağırlıkları tartıldı ve ortalama testis ağırlıkları; kontrol grubu 1,21 ±0,39 gr, kurkumin grubu 1,34 ±0,09 gr, paklitaksel grubu 1,23 ±0,13 gr ve pak+kur grubu 1,19 ±0,07 gr olarak belirlendi. Grupların karşılaştırılması ve farklılığın tespit edilebilmesi amacıyla yapılan Kruskal Wallis H-Testi sonuçlarına Tablo 4.1'de yer verilmektedir.

Tablo 4.1. Testis Ağırlıklarının Gruplara Göre Farklılıklarına İlişkin Kruskal Wallis H-Testi Sonuçları

Gruplar	N	Sıra Ortalaması	sd	X^2	p	Fark (p)
Kontrol	10	23,10	3	8,527	,036	Kurkumin-Paklitaksel (,041)
Kurkumin	10	27,50				Kurkumin-Pak+Kur (,004)
Paklitaksel	10	18,40				
Pak+kur	10	13,00				

p<0,05

Tablodan anlaşılacağı üzere, testis puanlarının (ağırlıklarının) araştırma kapsamındaki dört değişkene göre (kontrol, kurkumin, paklitaksel ve pak-kur) anlamlı bir farklılık gösterip göstermediğini belirlemek amacıyla yapılan Kruskal Wallis-H sonucunda, testis ağırlıkları grupların sıralamalar ortalamaları arasındaki fark istatistiksel olarak anlamlı bulunmuştur (X^2=8,527; sd =3; p=,036). Ortaya çıkan anlamlı farklılığın hangi gruplardan kaynaklandığını belirlemek üzere yapılan Mann Whitney-U tesi sonuçlarına göre farklılığın kurkumin ile paklitaksel değerleri arasında (U=23,00; z= -2,044; p=,041) ve kurkumin ile pak+kur arasındaki (U=12,00; z= -2,877; p=,004) farktan kaynaklandığı tespit edilmiştir.

Sakrifiye işleminden hemen sonra epididimis ağırlıkları ölçüldü; kontrol grubu 0,67 ±0,10 gr, kurkumin grubu 0,64 ±0,07 gr, paklitaksel grubu 0,59 ±0,11 gr ve pak+kur grubu 0,63 ±0,06 gr olarak belirlendi. Elde edilen veriler istatistiksel olarak değerlendirildiğinde; sadece paklitaksel grubu ile kontrol grubu arasında anlamlı farklılık olduğu belirlendi (p<0,05).

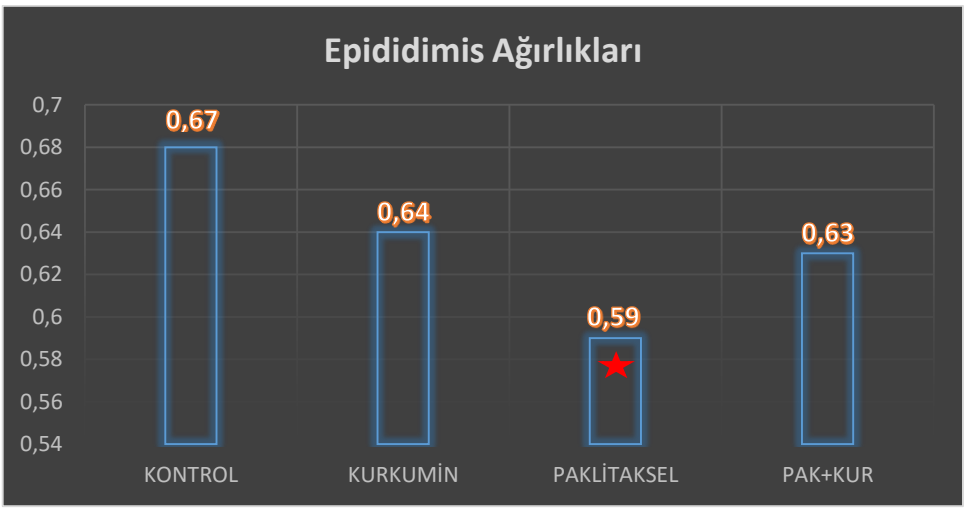

Şekil 4.2: Kontrol ve deney gruplarına ait epididimis ölçümleri.

4 hafta boyunca hem kurkumin hemde paklitaksel uygulaması yapıldıktan sonra sıçanlar sakrifiye edildi ve seminal vezikül ağırlıkları ölçüldü. Kontrol grubundaki hayvanların ortalama seminal vezikül ağırlıkları 0,68 ±0,15 gr, 4 doz 7,6 mg/kg paklitaksel uygulanan grubun ortalama seminal vezikül ağırlığı 0,54 ±0,10 gr, 30 gün boyunca 15 mg/kg kurkumin uygulanan grubun ortalama ağırlığı 0,64 ±0,13 gr ve belirlenen dozlarda paklitaksel ve kurkuminin birlikte uygulandığı grupta ortalama ağırlık 0,61±0,17 gr olarak belirlendi. Elde edilen veriler istatistiksel olarak değerlendirildiğinde; paklitaksel grubu ile hem kontrol grubu hem de kurkumin grubu arasında istatistiksel olarak anlamlı farklılık olduğu belirlendi (p<0,05).

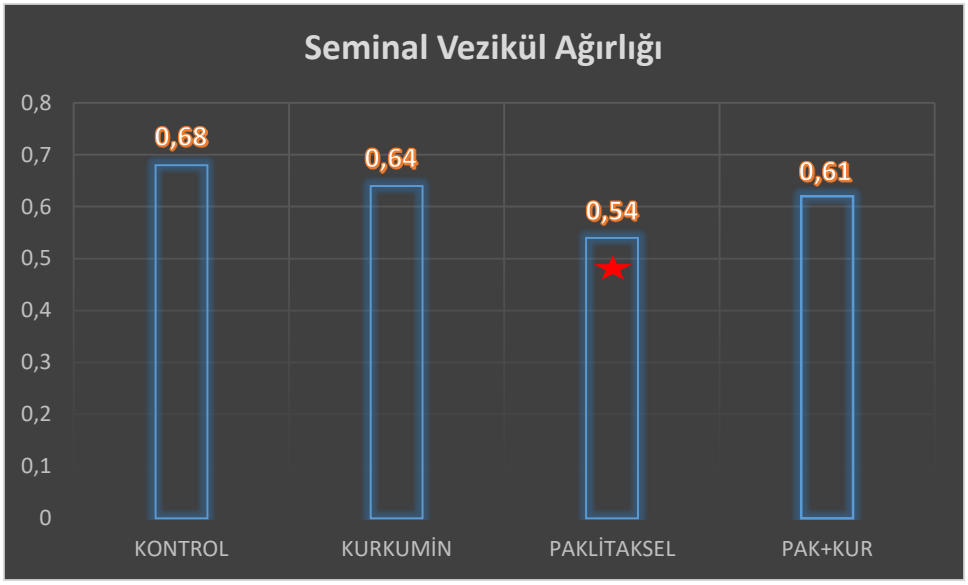

Şekil 4.3: Kontrol ve deney gruplarına ait seminal vezikül ağırlıkları.

4.3. ELİSA Yöntemi ile Testesteron Seviyesinin Belirlenmesi

ELISA yöntemi ile çalışmada kullanılan hayvanların kan serumlarındaki testosteron değerine bakıldı. Tablo 4.2'de görüldüğü gibi, kontrol grubunun ortalama testosteron seviyesi 27,47±3,22 pg/ml, 4 hafta boyunca sadece kurkumin uygulamasına maruz kalan grubun ortalama testosteron seviyesi 21,20±5,54 pg/ml, 4 hafta boyunca haftada bir kez paklitaksel uygulanan grubun ortalama testesteron seviyesi 17,73 ±2,36 pg/ml ve kurkumin+paklitakselin birlikte uygulandığı grupta ise testosteron seviyesi 18,42±5,99 pg/ml olarak belirlendi. Bu sonuçlar doğrultusunda deney gruplarında ortalama testosteron seviyesinde düşüş gözlendi. Kontrol grubu ile kurkumin, paklitaksel ve pak+kur grupları arasında istatistiksel olarak ($p<0,05$ düzeyinde) anlamlı farklılık bulundu.

Tablo 4.2: Deney ve kontrol gruplarına ait serum testesteron değerlerinin karşılaştırılması.

Gruplar	N	Ortalama	SS
Kontrol	10	27,47	3,22
Kurkumin	10	21,20	5,54
Paklitaksel	10	17,73	2,36
Pak +Kur	10	18,42	5,99

4.4. DNA Hasar Tayini

Yapılan çalışmada, paklitakselin yıkıcı etkisini ve kurkuminin koruyucu etkisini belirlemek için alkali comet tekniği kullanıldı. Baş uzunluğu (L heaad), kuyruk uzunluğu (L tail), kuyruk uzunluğu (L comet), başta % DNA (Head DNA), kuyrukta % DNA (tail DNA), Tail moment (TM) ve olive tail moment (OTM) parametreleri CASP (Comet Assay Software Project-1.2.2) kullanılarak analiz edildi. Hasar, hücre başından göç etmiş comete neden olan kırılmış DNA kuyruğundan belirlendi. Kuyruk uzunluğu, baş ve kuyruktaki floresans yüzdesi, kuyruk momenti gibi çeşitli parametreler belirlenerek hasar boyutu hesaplandı. Kuyruktaki % DNA floresansı, DNAzincir kırığı ile doğru orantılı olduğu kabul edildi.

Kontrol grubu ile deney grupları karşılaştırıldığında; deney gruplarının comet parametrelerinde kontrol grubuna göre artış gözlendi (Tablo 4.3) ve istatistiksel olarak anlamlı bulundu ($p<0,05$). Aynı şekilde diğer gruplarda kendi aralarında karşılaştırıldığında istatistiksel olarak anlamlı farklılık plduğu belirlendi ($p<0,05$). L tail, L comet, Tail DNA (Şekil 4.7-10), TM ve OTM değerleri gruplar arasında karşılaştırıldığında, paklitaksel grubunda en yüksek olarak değerlendirildi ve istatistiksel olarak anlamlı bulundu ($p<0,05$) (Şekil 4.4-5).

Tablo 4.3. Gruplar arası comet parametreleri karşılaştırması.

Comet parametreleri	Kontrol (n=300)	Paklitaksel (n=300)	Kurkumin (n=300)	Pak+Kur (n=300)
L Head µm Ortalama±SS	85,30±22,00	62,46±12,89	67,77±10,97	60,22±12,42
LTailµm Ortalama±SS	6,18±5,06	39,54±13,52	27,37±7,18	31,22±9,53
L comet µm Ortalama±SS	91,1±23,55	102±22,54	95,11±15,13	91,44±18,73
Head DNA µm Ortalama±SS	98,98±0,58	77,75±6,15	86,65±2,57	85,45±2,79
Tail DNA µm Ortalama±SS	1,01±0,58	22,34±6,06	13,33±2,56	2,79±2,79
TM µm Ortalama±SS	0,03±0,07	9,04±5,00	3,86±1,43	4,66±1,68
OTM µm Ortalama±SS	0,13±0,25	7,57±3,45	5,28±1,53	5,49±1,64

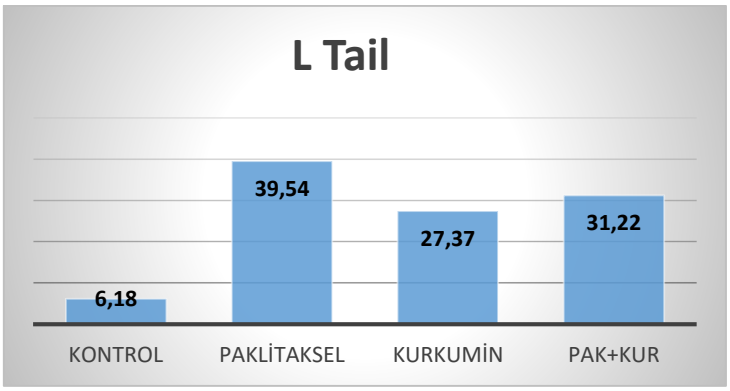

Şekil 4.4: Gruplar arası L tail değerlerinin karşılaştırılması.

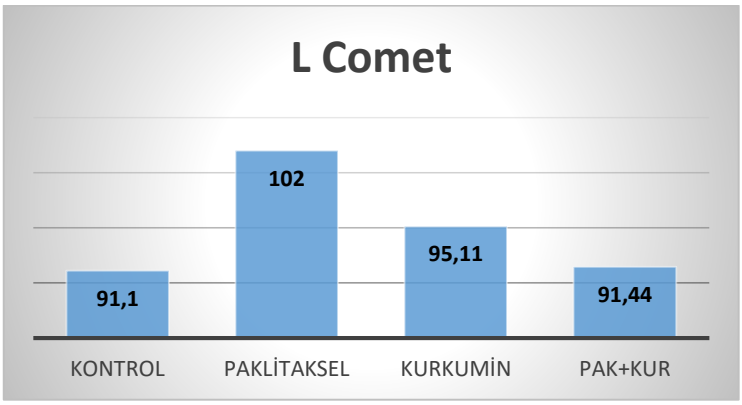

Şekil 4.5: Gruplar arası L tail değerlerinin karşılaştırılması

Head DNA değeri gruplar arasında karşılaştırıldığında, kontrol grubunda en yüksek, paklitaksel grubunda ise en düşük olarak değerlendirildi ve elde edilen sonuçlar istatistiksel olarak anlamlı bulundu ($p<0,059$) (Şekil 4.6).

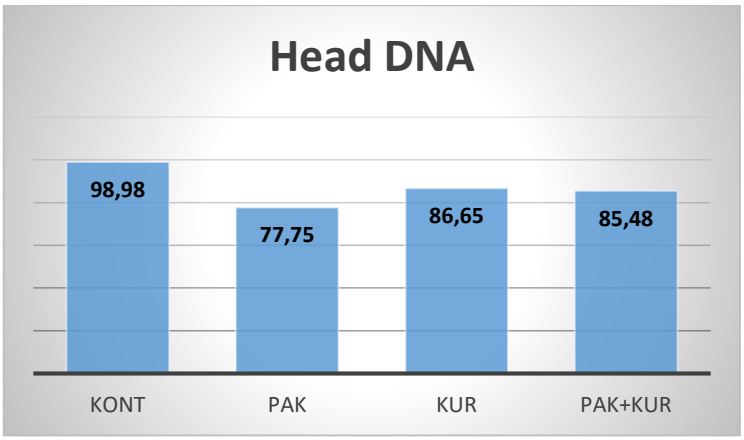

Şekil 4.6: Gruplar arası L tail değerlerinin karşılaştırılması.

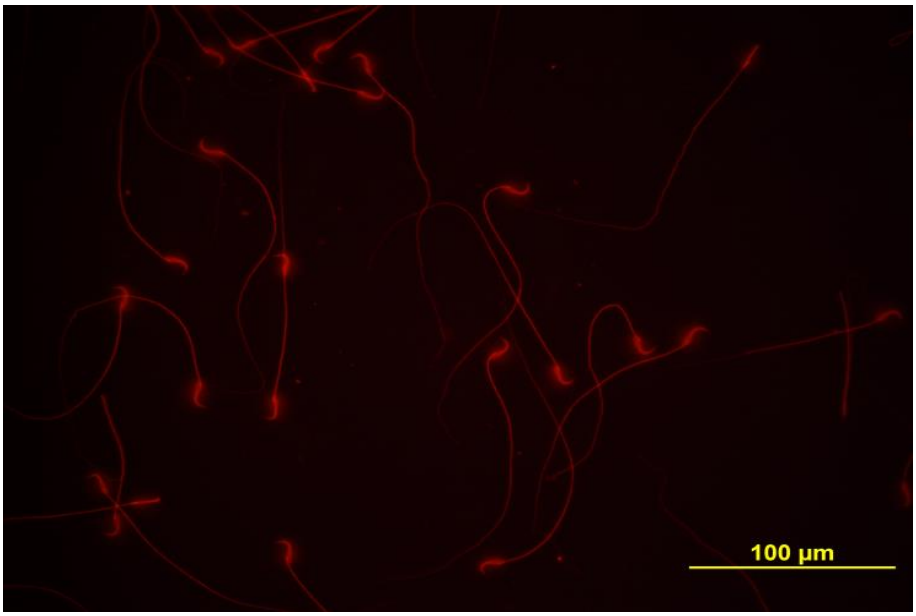

Şekil 4.7: Kontrol grubu tail DNA % 1.17, şekil DNA hasarsız sperm hücrelerini göstermektedir (Ethidium bromide boyama x400, Olympus, Japan)

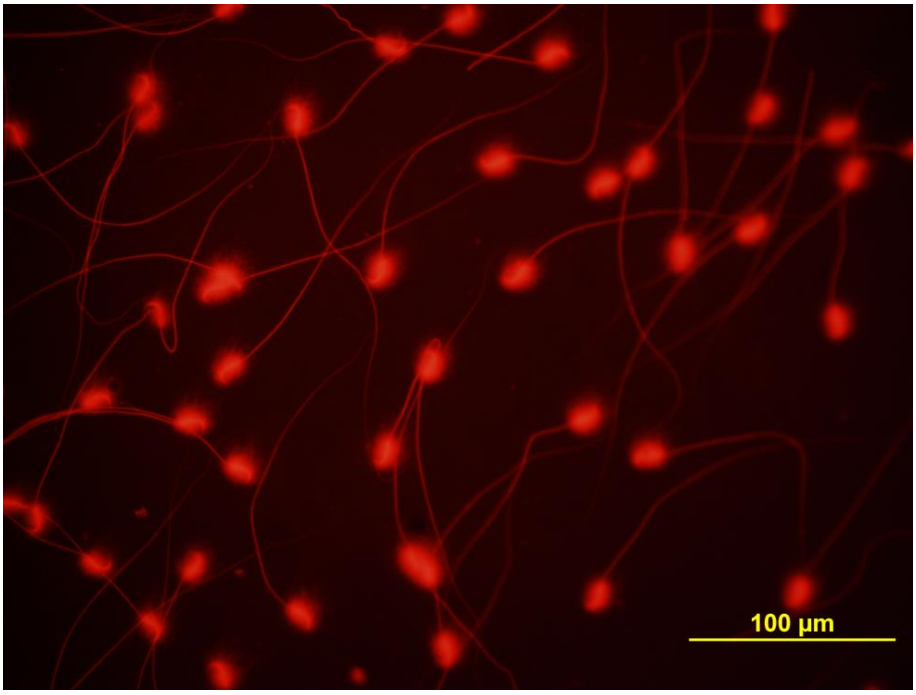

Şekil 4.8: Paklitaksel grubu tail DNA %22.34, şekil DNA hasarlı sperm hücrelerini göstermektedir (Ethidium bromide boyama x400, Olympus, Japan)

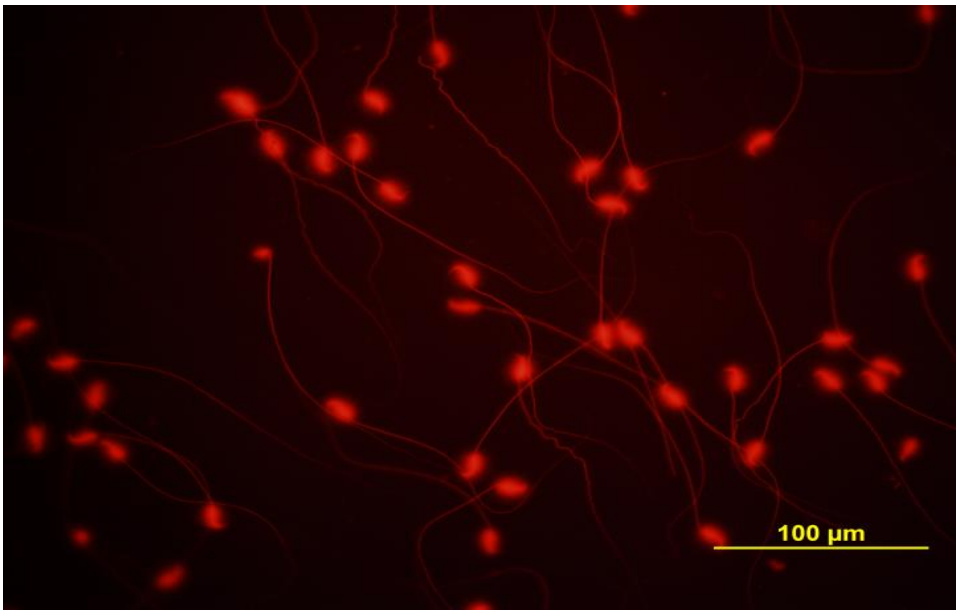

Şekil 4.9: Kurkumin grubu tail DNA %13.3, şekil DNA hasarlı sperm hücrelerini göstermektedir (Ethidium bromide boyama x400, Olympus, Japan)

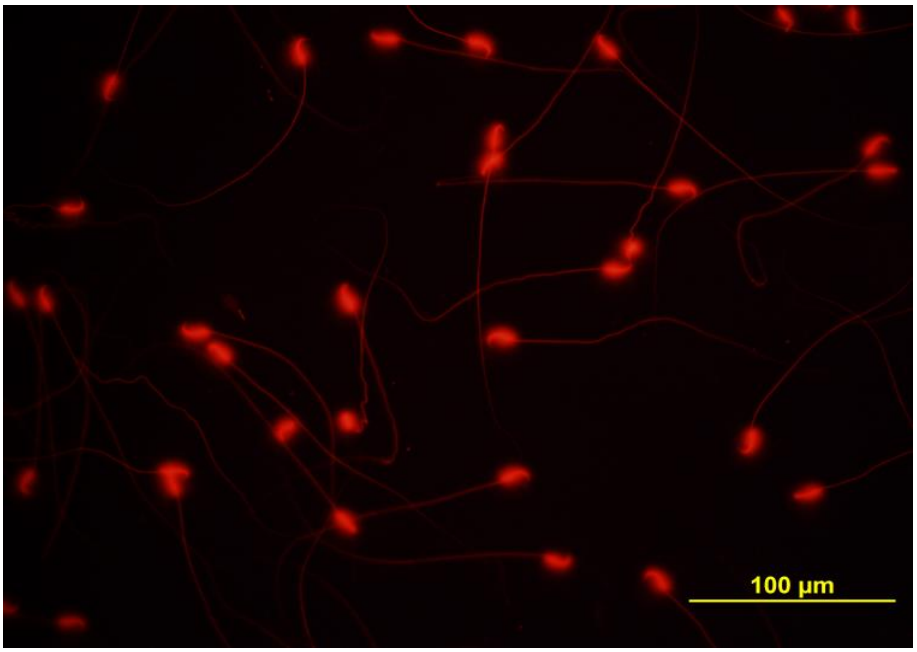

Şekil 4.10: Paklitaksel + kurkumin grubu tail DNA %14.5, şekil DNA hasarlı sperm hücrelerini göstermektedir (Ethidium bromide boyama x400, Olympus, Japan)

4.5. Mikroskobik İnceleme

Kontrol grubuna ait testis dokusu kesitlerinde tunika albuginea, seminifer tübül kontürleri, seminifer tübüllerin germinal epiteli ve interstisyel alanda bulunan Leydig hücreleri normal yapıda gözlendi. Düzgün bir spermatogenezin olduğu tübül duvarı, Sertoli hücreleri, belirgin spermatogonyumları ve spermatojenik seri hücreleri ile normal yapıda gözlendi. Gelişmekte olan spermatidler, klasik görüntülerindeki gibi kuyruk lümende, baş tübül duvarına yönelik, Sertoli hücrelerinin arasına yerleşmiş şekilde gözlendi (Şekil 4.1).

Kurkumin uygulanan sıçanların testis dokularında seminifer tübüller düzenli yapıda gözlenirken, seminifer tübüllerin germinal epitel yapılarında yer yer ayrılmalar gözlendi (Şekil 4.2-3).

Sadece paklitaksel uygulanan sıçanların testis dokularında germinal epitelde vakuol oluşumu ve spermatojenik hücrelerde dejeneratif değişiklikler, bazı tübüllerde nekroz, seminifer tübüllerin kontürlerinde ve germinal epitelinde düzensizlikler ve epitelde yer yer dökülme alanları mevcuttu. İlave olarak interstiyel alanda ödem bölgeleri gözlendi. Ayrıca bazı kesitlerde bazal membranda ondülasyon bölgeleri mevcuttu. Gelişmekte olan spermatidler, klasik görüntülerini kaymetmiş olarak gözlendi ve Sertoli hücrelerinin seminifer tübüldeki yerleşimleri belirgin değildi ve seminifer tübül lümeninde döküntü alanlarına rastlandı (Şekil 4.4-5-6).

Paklitaksel+Kurkuminin birlikte verildiği grupların sıçan testis örnekleri üzerinde yapılan ışık mikroskobik incelemelerde, tübül yapılarında paklitakselin oluşturduğu hasarın antioksidan özelliğinde olan kurkumin tarafından azaltıldığı gözlenmiştir. Bunun yanısıra korunmuş spermatojenik hücreler ile spermatogenezin devam ettiği saptandı. İnterstisyel alanda neredeyse hiç ödemli alana rastlanmadı ve leydig hücreleri normal yapıda gözlendi. Tübüllerde gelişmekte olan spermatidler klasik görüntülerindeki gibi kuyruk lümende, baş tübül duvarına yönelik ve Sertoli hücrelerinin arasına yerleşerek normale yakın bir yapıda olduğu görüntülenmiştir. Daha az ve küçük çaplarda epitelde vakuol oluşumları ve az miktarda seminifer tübüllerin kontürlerinde ve germinal epitelinde düzensizlik gözlendi (Şekil 4.7).

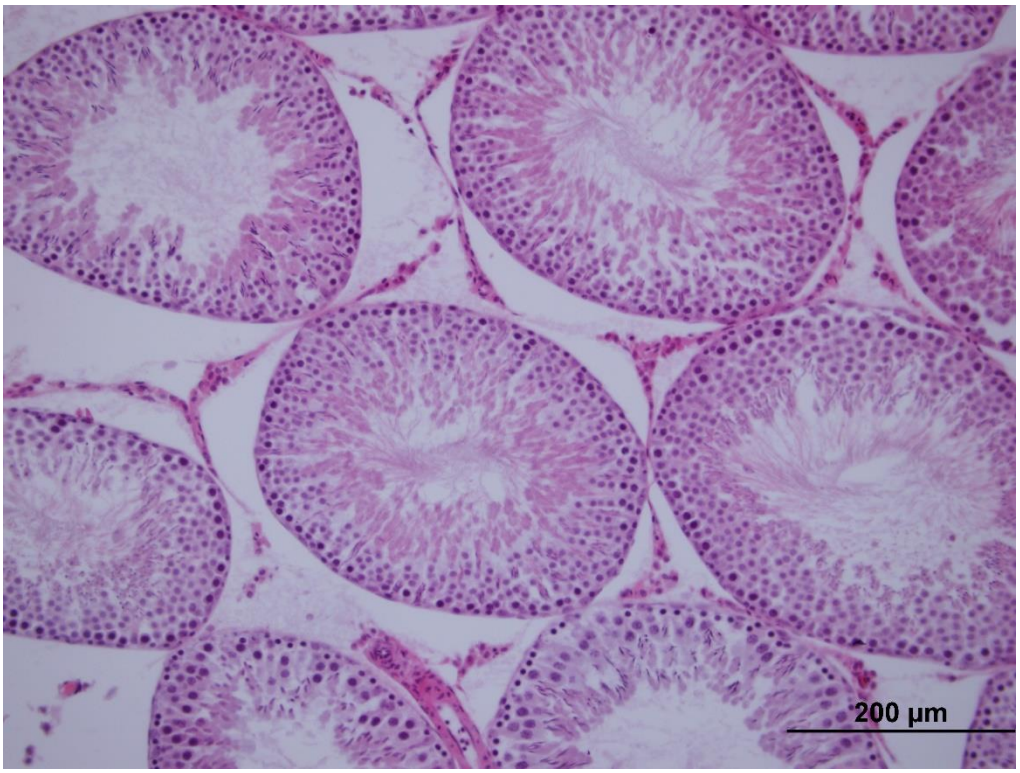

Şekil 4.11: Kontrol grubuna ait sıçan testis dokusu. Seminifer tübüllerdeki germinal epitel (GE) normal olarak gözlenmekte (H&E) x20.

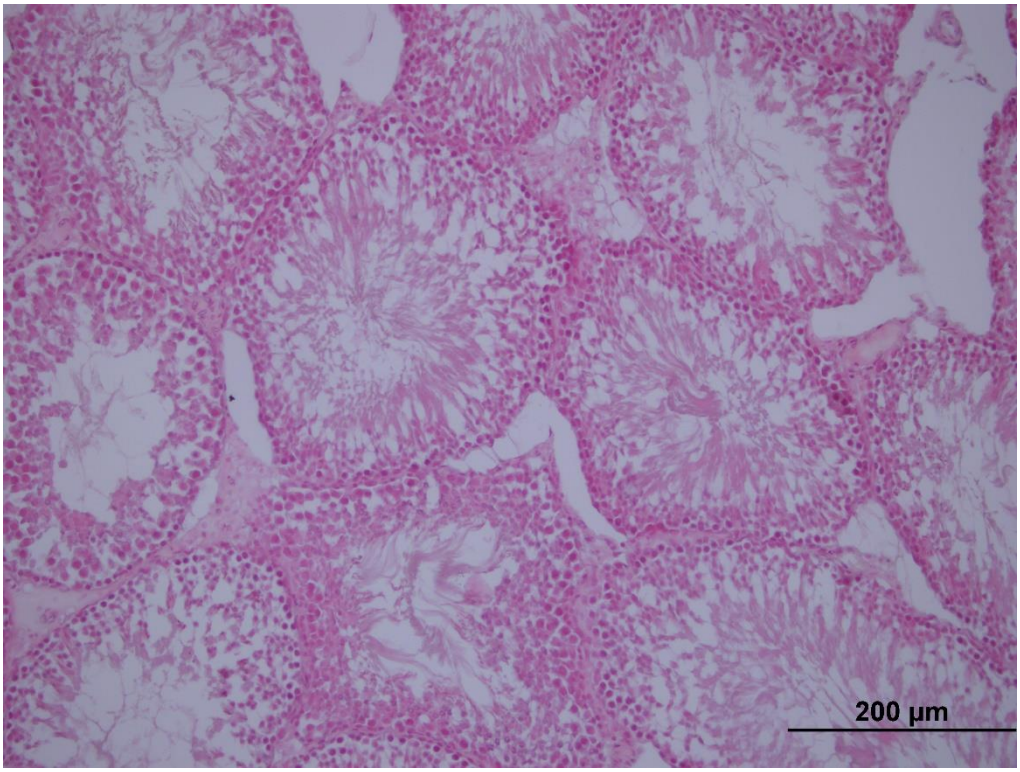

Şekil 4.12: Sadece kurkumin verilen gruba ait testis dokusu (H&E) x20.

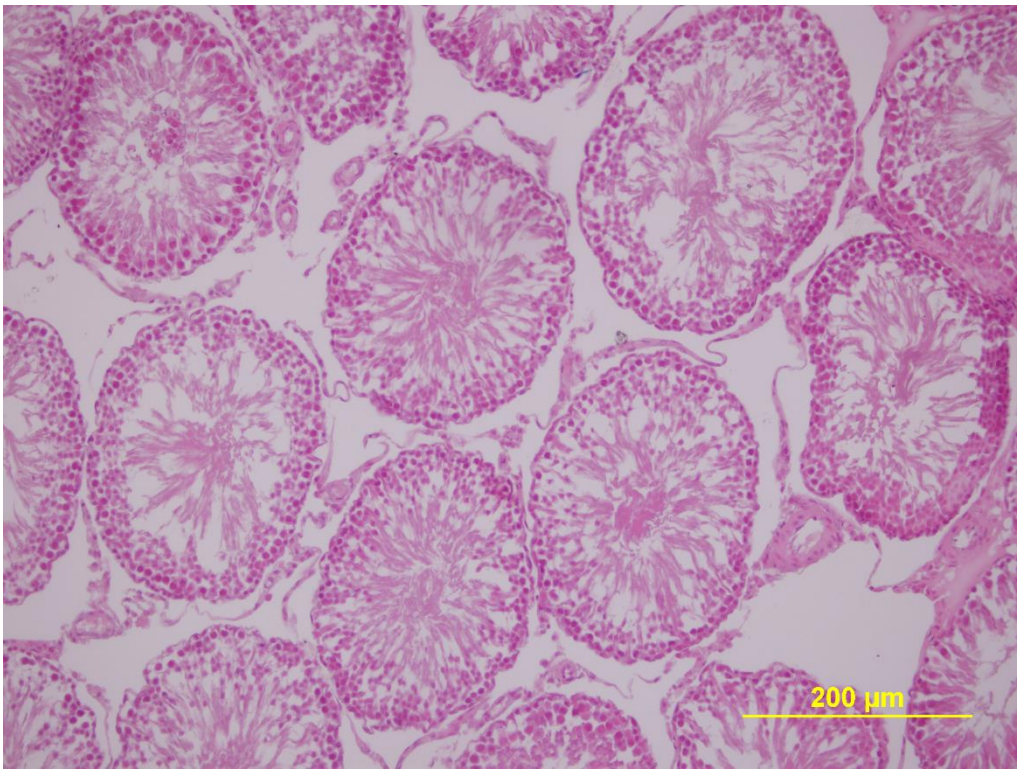

Şekil 4.13: Sadece kurkumin verilen gruba ait testis dokusu (H&E) x20.

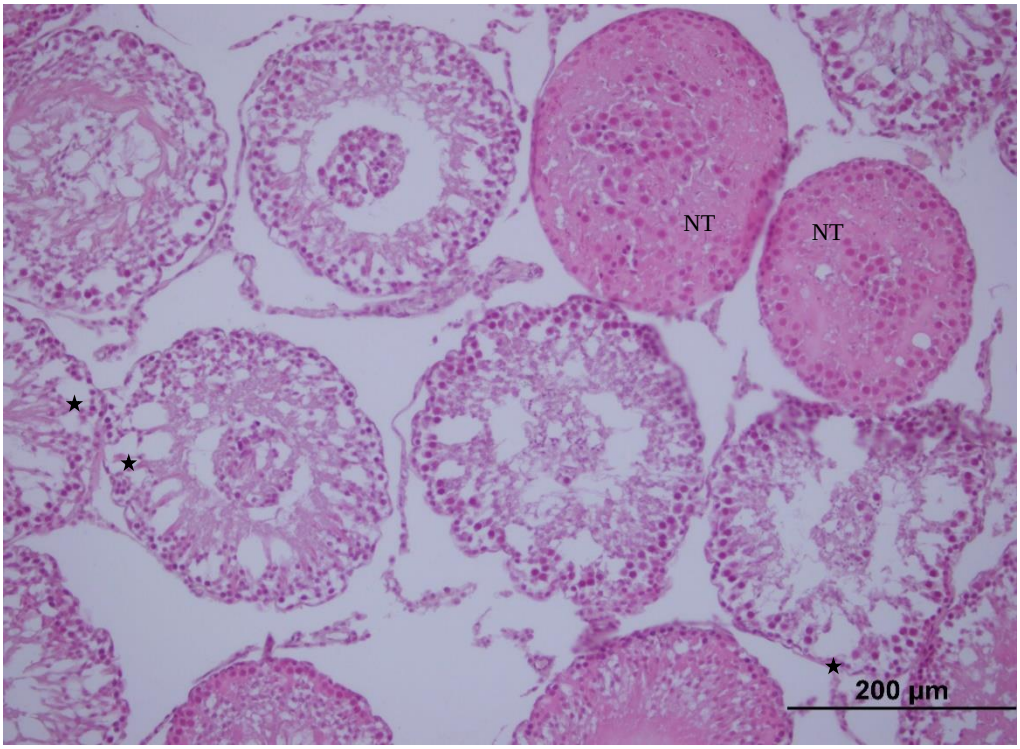

Şekil 4.14: Sadece paklitaksel uygulanan gruba ait testis dokusu. Seminifer tübüllerde nekrotik görünüm (NT) ve seminifer tübül epitelinde hücreler arasında vakuol oluşumu görülmekte (★) (H&E) x20.

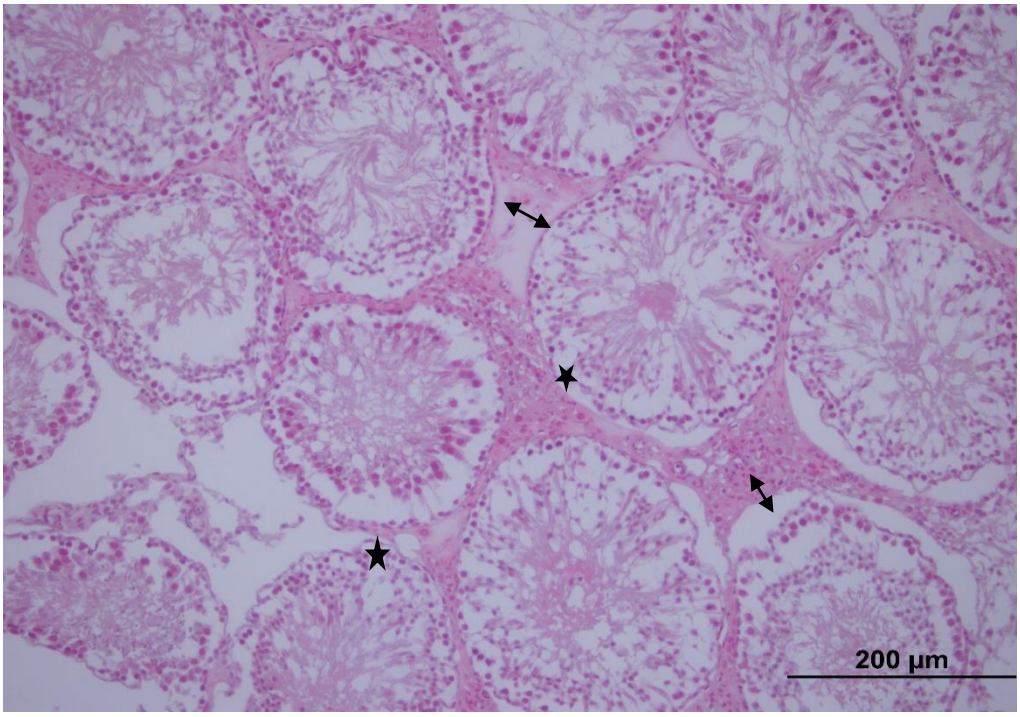

Şekil 4.15: Sadece paklitaksel uygulanan gruba ait testis dokusu. İnterstisiyel alanda ödem (Çift başlı ok), seminifer tübül duvarında vakuolizasyon (★), seminifer tübül duvarındaki spermatojenik hücrelerde dejeneratif değişiklikler görülmekte (H&E).

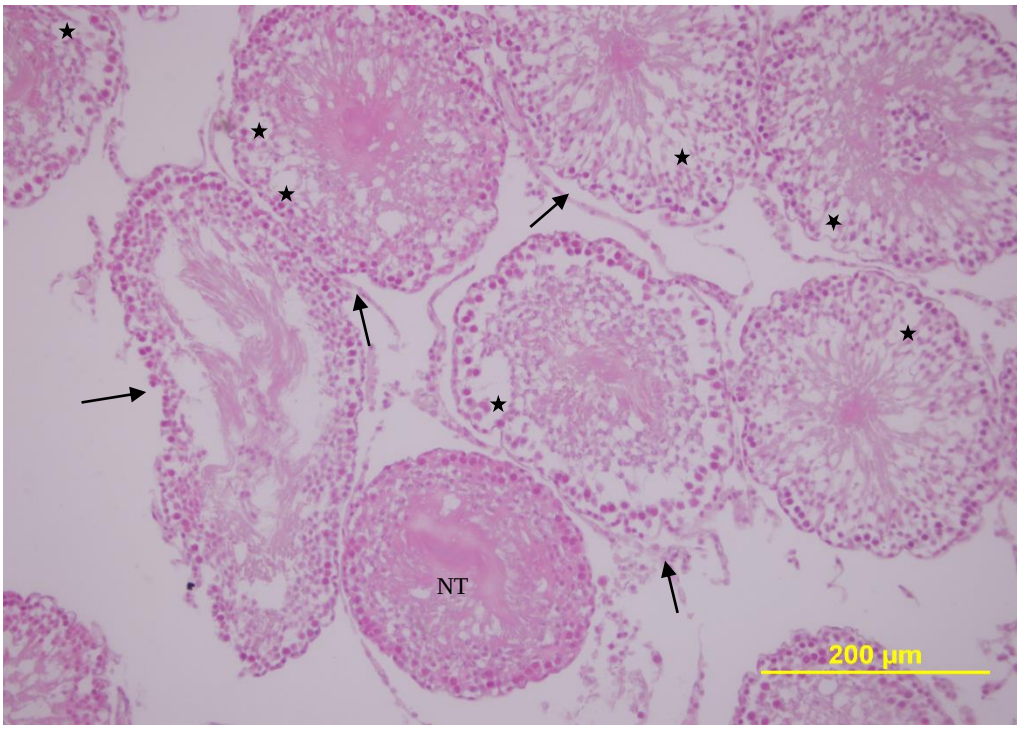

Şekil 4.16: Sadece paklitaksel uygulanan gruba ait testis dokusu. Seminifer tübül germinal epitelinde düzensizlik (ok) ve epitel hücreleri arasında vakuol oluşumu (★), görülmekte (H&E) x20.

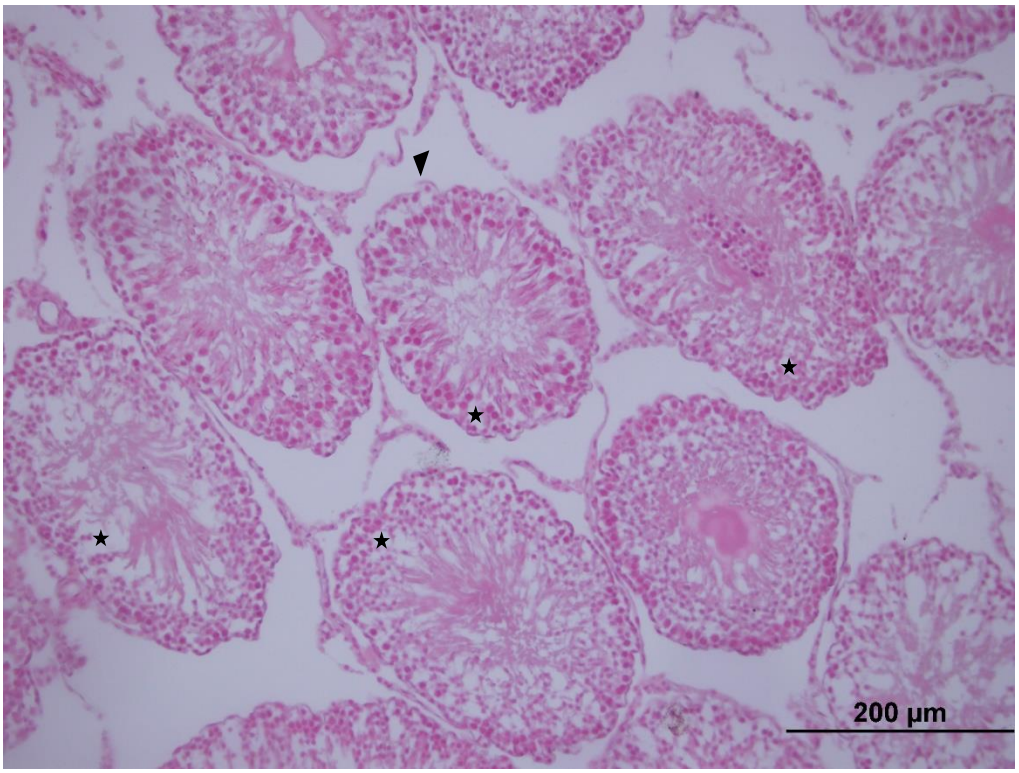

Şekil 4.17: Paklitakselle birlikte kurkumin uygulanan gruba ait testis dokusu. Seminifer tübül germinal epitelinde düzensizlik (ok) ve epitel hücreleri arasında vakuol oluşumu (★) görülmekte (H&E).

4.6. Johnsen Testiküler Biyopsi Skoru Sonuçları

Seminifer tübüllerdeki germinal epitelin değerlendirildiği Johnsen tübüler biyopsi sonuçlarına göre kontrol, paklitaksel, kurkumin ve kur+pak gruları için elde edilen veriler istatistiksel olarak değerlendirilmiştir ve Tablo 4.4'de gösterilmiştir. Elde edilen veriler doğrultusunda sadece kontrol grubu ile kurkumin grubu arasında istatistiksel olarak anlamlı farklılık çıkmamıştır. Her iki gruba ait biyopsi skoru değerleri birbirine oldukça yakın bulunmuştur. Buna karşılık diğer grupların biyopsi skoru değerleri arasında anlamlı fark tespit edilmiştir ($p < 0.05$).

Tablo 4.4: Johnsen Testiküler Biyopsi Sonuçları. Değerler ortalama ± standart sapma olarak verilmiştir.

	Kontrol	**Paklitaksel**	**Kurkumin**	**Pak+Kur**
Johnsen biyopsi skoru (n:100)	7,97±1,41	5,35±1,46	7,98±1,50	6,91±1,58

4.7. TUNEL Değerlendirmesi

Apoptotik hücreler genellikle spermatogenetik seriye ait hücrelerde belirlendi. Apoptotik hücre sayımı sonuçları tablo 4.5'te gösterilmiştir. Sayım sonuçlarına göre paklitaksel uygulanan gruptaki apoptotik hücre sayısı kontrol grubuna göre istatistiksel olarak anlamlı bir artış göstermiştir ($p<0.05$). Pak+kur grubunda ise koruyucu amaçlı verilen kurkuminin apoptotik hücre sayısını azalttığı belirlendi (Şekil 4.18-21) ve elde edilen veriler istatiksel olarak anlamlı bulundu ($p<0.05$).

Tablo 4.5: Apoptotik Hücre Sayım Sonuçları.

	Kontrol	**Paklitaksel**	**Kurkumin**	**Pak+Kur**
Apoptotik hücre sayısı	0,33±0,61	3,21±5,80	0,48±1,52	2,92±4,13

Değerler ortalama ± standart sapma olarak verilmiştir. Guplar kendi içinde karşılaştırıldığında istatiksel olarak anlamlı bulundu ($p < 0.05$).

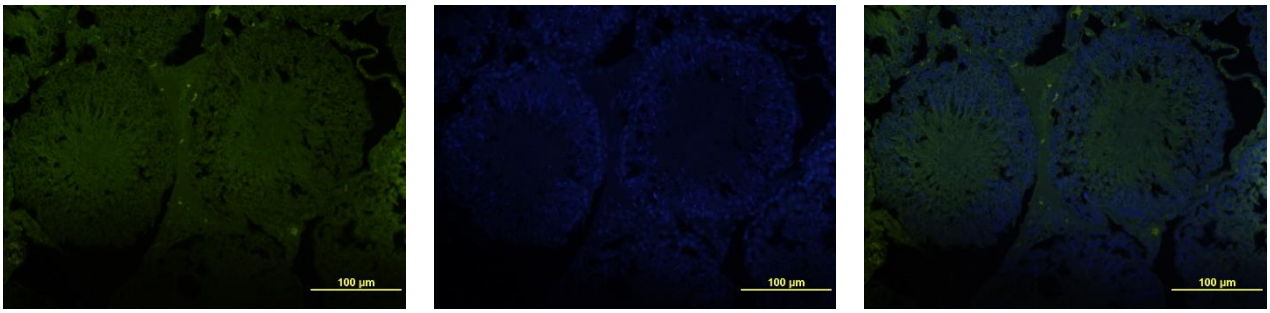

Şekil 4.18: Kontrol gruba ait testis dokusu. Seminifer tübüllerdeki germinal epitel.

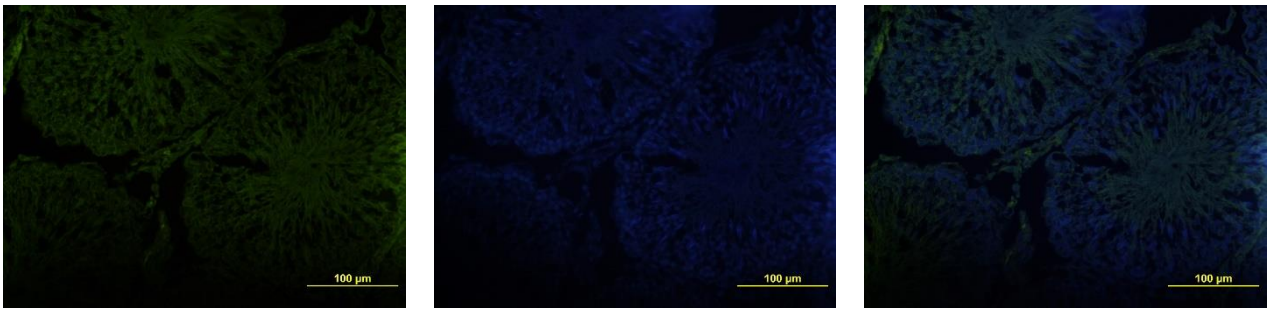

Şekil 4.19: Sadece kurkumin uygulanan gruba ait testis dokusu. Seminifer tübüllerdeki germinal epitelde apopitotik hücreler.

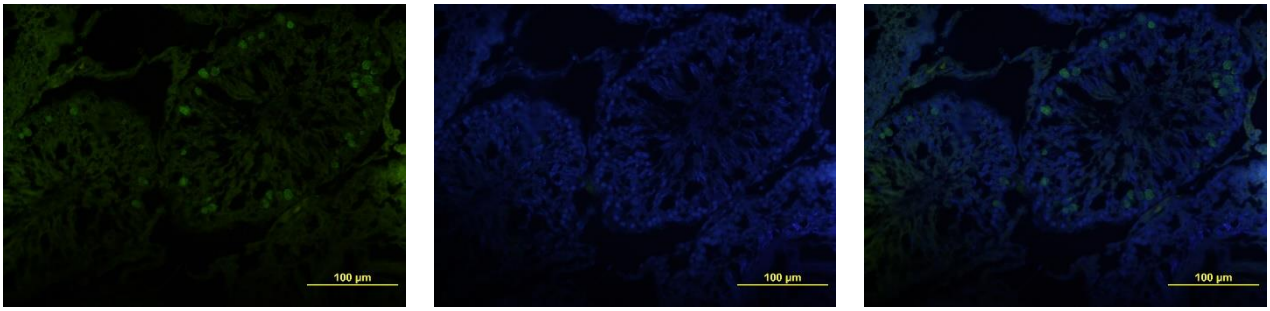

Şekil 4.20: Sadece paklitaksel uygulanan gruba ait testis dokusu. Seminifer tübüllerdeki germinal epitelde apopitotik hücreler.

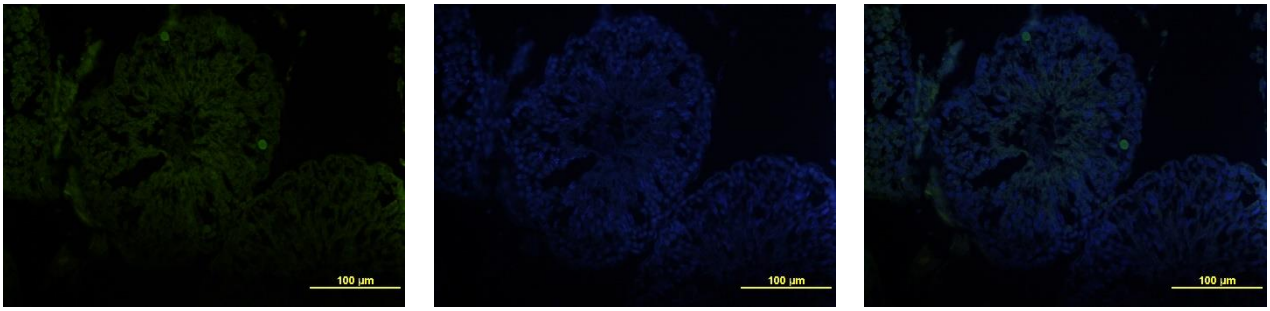

Şekil 4.21: Pak+Kur uygulanan gruba ait testis dokusu. Seminifer tübüllerdeki germinal epitelde apopitotik hücreler.

5.TARTIŞMA VE SONUÇLAR

Kanserli hücrelerin normal hücrelere göre hızlı büyümesi ve çoğalması nedeniyle çoğu kemoterapötik ilaç, bu tür özellik taşıyan hücrelerin tahrip edilmesi için geliştirilmiştir. Ancak bazı normal hücrelerde de benzer özellikler bulunmakta ve bu hücreler de kemoterapiyle doğrudan etkilenmektedir ve bu yolla yan etkiler oluşmaktadır. Daha çok kan hücreleri, gastrointestinal sistemdeki hücreler, kıl follikülleri ve sperm hücreleri gibi hızlı bölünebilen hücreler üzerinden olmaktadır. Bunun dışında bazı kemoterapötikler kalp, böbrekler, mesane, akciğerler ve sinir sistemi organları gibi hayati organlar üzerinde de olumsuz etkiler oluşturabilmektedir (92,93).

Kemoterapötikler kanserli olmayan normal doku ve hücrelerde de çeşitli düzeylerde yan etkilere neden olmaktadır. Örneğin erkek infertilitesi ve hatta sterilitesi kemoterapötik ilaçların üreme sisteminde meydana getirdiği olumsuz faktörlerden birisidir (93,94). Spermatogenezisteki hatalar, sperm kalite parametrelerindeki bozukluklar, ejakülasyon bozukluğu, hipotalamus-hipofiz-gonad eksenindeki fonksiyon bozukluğu, cinsel işlev bozukluğu gibi olumsuz durumlar kemoterapötiklerin üreme sisteminde meydana getirdiği yan etkiler arasında gösterilmektedir (92,93,95). Testisteki Leydig ve Sertoli hücreleri kısmen kemoterapötiklere dirençli iken, germinal epitel bu ilaçlara son derece duyarlıdır. Ancak kullanılan kemoterapinin dozu ve uygulama sürelerine bağlı olmakla birlikte, eğer germinal epiteldeki kök hücreler sağlam kalırsa, tedavinin sonlandırılmasından sonra belirli zaman periyodunda spermatogenezisin geriye dönebildiği araştırmalar ile gösterilmiştir (93,96).

Organizmanın bütün hücre, doku, organ ve sistemlerinde serbest radikallerin oluşum hızı ile bunların enzimatik ve enzimatik olmayan antioksidanlar tarafından ortadan kaldırılma hızı bir denge içerisindedir ve bu durum “oksidatif denge” olarak adlandırılır (97). Oksidatif denge sağlandığı sürece, serbest radikaller sağlıklı organizmayı etkilemediği gibi aksine pek çok

fizyolojik olayın da düzenlenmesinde rol almaktadırlar (98). Bu radikallerin oluşum hızında artma ya da ortadan kaldırılma hızındaki bir düşme “oksidatif stres” e yol açmaktadır (97). Kemoterapiyi de içerisine alan birçok durum erkek infertilitesinin etiyolojisindeki en önemli faktörlerden biri olan oksidatif strese neden olmaktadır (99).

Serbest radikaller hücrelerde özellikle yağ asitleri ve lipitler başta olmak üzere proteinlere de saldırarak çeşitli yapı ve biyomembran bozukluklarına sebep olmaktadırlar. Memeli spermatozoonun lipit kompozisyonu somatik hücrelerden önemli derecede farklıdır. Sperm plazma membranı fosfolipitler, steroller, doymuş ve doymamış yağ asitlerinden oldukça zengin olduğu için ROS hasarlarına karşı aşırı hassastırlar (97,100). Kemoterapötikler de lipit, kolesterol ve protein peroksidasyonu ile oksidatif strese yol açarak özellikle spermatogenik hücrelerde DNA hasarı, apoptosis, sperm kalitesinde düşüşler, infertilite ve hatta sterilite gibi yan etkilerin erkek üreme sisteminde meydana gelmesine neden olmaktadırlar (101,102).

Testis gibi yüksek metabolik aktiviteye ve hücre replikasyonuna sahip organlarda ROS üretimi ve antioksidan sistem tarafından ortadan kaldırılması arasındaki denge son derece önemlidir. Toksik ajanlarla ilgili bugüne kadar yapılan çalışmalarda indüklenen oksidatif stresin erkek infertilitesi üzerine etkisi kesinlik kazanmasına rağmen, etki mekanizması henüz tam olarak aydınlığa kavuşmamıştır (101). Hızlı hücre bölünmeleri nedeniyle spermatojenik hücreler toksik ajanlara, Sertoli ve Leydig hücrelerinden daha duyarlıdır (102).
Testisler diğer dokular gibi aşırı ROS üretiminden kaynaklanan oksidatif stresin etkilerini antioksidan savunma mekanizmaları ile gidermeye çalışır. Antioksidan enzimler serbest radikallere etki ederek onları değiştirir, aktivitesini azaltır veya yok ederler (103,104). Kemoterapötiklerin genellikle oksidatif stresle ilişkili veya ilişkisiz DNA hasarı oluşturma mekanizmasıyla erkek üreme sisteminde yan etkilere sebep olduğu, dolayısıyla da farklı yapıdaki birçok antioksidan maddenin koruyucu rollere sahip olduğu bildirilmektedir (105).

Kurkumin aktive olmuş makrofajlardan salınan nitrik oksit, hidrojen peroksit, süperoksit radikallerini yok eden etkili bir antioksidandır. Antioksidan özelliği fenolik yapısından ileri gelmektedir. Literatürde son yıllarda büyük ilgi çeken kurkumin’in ise, antioksidan enzim sistemlerinin devamlılığını sağlayıp oksidatif stresi ve lipit peroksidasyonunu azaltarak çeşitli toksik ajanlara karşı spermatogenezis ve steroidogenezisi koruduğu bildirilmiştir (103,104). Son zamanlarda yapılan çalışmalar ile kurkuminin doza bağımlı olarak birçok hayvan türünde kolon, duodenum, mide, ösefagus, prostat ve oral kanserlerde, tümöre karşı kimyasal koruyucu bir rolü olduğu gösterilmiştir (106). Ayrıca böbrek hücrelerini oksidatif strese karşı lipit

peroksidasyonu, lipit degredasyonu ve sitolizi önleyici etkisi ile koruduğu gösterilmiştir (107). Kalpte iskemiye bağlı biyokimyasal değişiklikleri bir kedi modelinde azaltmıştır (108). Kurkumin'in kalp hücrelerini miyokardial iskemiyi indükleyen isoprenaline karşı koruduğu ve bu etkisini antioksidan özelliği nedeniyle başardığı bulunmuştur (109). Diyete kurkumin eklenmesinin nörodejeneratif hastalıklarda örneğin Alzheimer hastalığında faydalı olduğu ileri sürülmüştür (110).

Bu çalışmada kanser tedavisinde yoğun olarak kullanılan paklitakselin kurkuminle birlikte uygulanarak testis dokusu üzerinde oluşturduğu toksik etkinin, minimuma indirilmesi amaçlanmıştır.

Kanser tedavisinde kullanılan pek çok ilacın testis dokusu üzerinde yan etkileri bulunmaktadır. Örneğin kronik lenfositik lösemili hastalarında fludarabin uygulamasından sonra testis ağırlığı ve testosteron düzeyinde azalma, oligospermi, sperm DNA hasarı ile FSH ve LH düzeylerinde artış gözlenmektedir (111). Benzer şekilde taksanlarla kombine uygulanan gemsitabin; bilateral testiküler ağırlık azalması, ayrıca inhibin B düzeyinin azalması ve FSH düzeyinin artması gibi önemli gonadal lezyonlara neden olmaktadır (112). Öte yandan sıçan testisleri üzerinde metotreksatla yapılan çalışmalarda testis ağırlığı, seminifer tubül çapı ve germinal epitel kalınlığında azalmalarla (113) birlikte dejenerasyonların şekillendiği (114), tüm spermatogenik hücreler dahil olmak üzere, özellikle spermatosit ve spermatitlerde öldürücü etkiye (115), Sertoli ve Leydig hücrelerinin büyüklüklerinde de azaltıcı (116) etkilere sahip olduğu tespit edilmiştir.

Literatürde yapılan çalışmalara paralel olarak bu çalışmada da, testis ağırlıklarında meydana gelen değişimler incelenmiştir. Yapılan analizler sonucunda kontrol grubunun testis ağırlık ortalamaları ile kurkumin (kur) grubu, paklitaksel (pak) grubu ve pak+kur grubunun testis ağırlıkları arasında anlamlı düzeyde farklılıklar ortaya çıkmıştır. Kontrol grubuyla kıyaslandığında, kurkumin grubunda ağırlıklar artarken, paklitaksel grubunda fazla bir değişimin olmadığı ancak pak+kur grubunda ağırlıklarda düşüş olduğu gözlenmiştir.

Diğer çalışmalardan farklı olarak deneyde kullanılan sıçanların vücut ağırlıkları, epididimis ve seminal vezikül ağırlıkları da çalışmaya dahil edildi. Vücut ağırlkları incelendiğinde, kontrol grubunda vücut ağırlığında artış gözlenirken; diğer gruplarda kilo kaybı olduğu ortaya çıkmıştır. En az kilo kaybı kurkumin grubunda iken, en fazla kilo kaybı paklitaksel grubunda gözlendi. Söz konusu kilo kaybı, paklitakselin meydana getirdiği toksik etkiye bağlı olabileceği gibi, kimyasalların uygulanma periyodu esnasında sıçanlarda meydana gelen irritasyona bağlı

beslenme alışkanlıklarındaki düzensizliklerden de kaynaklanabilir. Epididimis ve seminal vezikül ağırlıkları değerlendirildiğinde; epididimis ölçümlerinde sadece paklitaksel grubu ile kontrol grubu arasında anlamlı fark bulunmuşken, seminal vezikül ölçümlerinde paklitaksel grubu ile hem kontrol grubu hem de kurkumin grubu arasında istatistiksel olarak anlamlı farklılık olduğu gözlenmiştir. Paklitaksel grubu ile diğer gruplar arasında meydana gelen fark, antioksidan özellikte olan kurkuminin yapmış olduğu koruyucu etkiden kaynaklanabilir.

İlbey ve arkadaşlarının (117) sıçan testisi üzerinde yaptığı bir çalışmada; 1. gün tek doz 7 mg/kg sisplatin uygulanması ile ilk gün ve devam eden 10 gün boyunca 200 mg/kg dozunda uygulanan kurkumin'in; sisplatin+kurkumin grubunda anlamlı derecede testis ağırlığını koruduğu ve artırdığı belirlenmiştir. Kurkumin grubu testis ağırlığının, sisplatin grubu testis ağırlığına göre daha fazla olduğu; ancak istatistiksel olarak anlamlı bir değişiklik olmadığı görülmüştür. Ayrıca uygulanan kurkumin'in spermatogenezi anlamlı derece koruduğu ve sisplatin+kurkumin grubunun morfolojik olarak testis özelliklerinin kontrol grubuna benzer olduğu belirlenmiştir. Sisplatin grubunda interstisyel bağ dokusunda perivasküler fibrozis ve hiyalinizasyon görülürken; kontrol ve sisplatin+kurkumin grubunda gözlenmemiştir. Germ hücre tabakası sayısı, seminifer tübül çapı ve testosteron düzeyleri; sisplatin grubunda istatistiksel olarak anlamlı derecede azalırken; sisplatin+kurkumin grubunda artmış, ancak kurkumin grubunda da artış gözlenmesine rağmen bu artış istatistiksel olarak anlamlı bulunmamıştır.

İlbey ve arkadaşlarının çalışmasından elde edilen sonuçlar, başka bir kemoterapi ilacı olan paklitaksel ile yaptığımız çalışmamızda da elde edilmiştir. Kurkumin grubunda testis ağırlığı paklitaksel grubuna oranla daha fazla olarak belirlenmiş, ancak pak+kur grubunda ortalama testis ağırlığı diğer gruplardan daha az olarak bulunmuştur. Germ hücrelerinde maturasyon ve hücre sıralanmasında bozukluklar, baş kısmı germinal epitele kuyruk kısmı lümene yerleşmiş spermatozoon sayısında azalma, hücrelerde vakuolizasyon, apoptotik hücrelerin sayısında artış gözlenmiştir. Bunun yanı sıra yapılan TUNEL boyaması sonucunda; apoptotik hücre sayısının paklitaksel grubunda artmış, pak+kur grubunda apoptotik hücre sayısının paklitaksel grubuna göre azaldığı gözlenmiştir.

Padmanabhan ve arkadaşları fareler üzerinde yaptığı çalışmada; 5 ve 10 hafta boyunca haftada bir 5, 10, 20 ve 40 mg/kg dozlarında uygulanan MTX (Metotreksat) ın; seminifer tübüllerde düzensizlik, vakuolizasyon gibi morfolojik değişiklikler ve spermatogenik seri ve spermatit sayılarında azalmaya neden olduğunu belirlemişlerdir. MTX' ın neden olduğu seminifer tübül hasarına dayalı yapılan istatistiksel skorlama analizinde MTX grupları ve kontrol grubu

arasında anlamlı derecede fark olduğu gözlenmiştir. Beş hafta boyunca haftada bir 10 mg/kg dozunda uygulanan MTX anlamlılık derecesi $p<0.01^{**}$ iken, diğer gruplarda $p<0.001^{***}$ olarak belirlenmiştir (118). Düşük ve orta doz metotreksatın sıçanlarda oligospermi oluşturduğu bildirilen bir diğer çalışmada, testiküler atrofinin gözlendiği belirtilmiştir (119). Ayrıca farelerdeki sitogenetik çalışmaların sonuçları metotreksatın germ hücrelerinde çeşitli düzeylerde DNA hasarı ve apoptosis oluşturduğunu, epididimal sperm sayısı ve motilitesinde azalmalara ve anormal sperm oranlarında da artışlara neden olduğunu göstermektedir (120).

Dosetaksel ve paklitaksel tabanlı kemoterapi uygulamasından sonraki kısa periyot boyunca kanserli hastalarda testiküler hacim ve serum inhibin B düzeyinde azalma ile serum FSH düzeyinde artış gibi aksaklıklar meydana geldiği yapılan çalışma ile bildirilmiştir (121). Bir diğer mikrotubül inhibitörü olan paklitakselin gonadotoksik etkilerini araştıran Koehler-Samouilidou ve ark. (122) 4 hafta boyunca haftada bir kez 12,4 mg/kg paklitaksel uyguladıkları sıçanların yarısını uygulama bittikten 6 gün (kısa süre) diğer yarısını da 11 hafta (uzun süre) sonra dekapite ederek reprodüktif parametreleri incelemişlerdir. Sonuçta; kısa süre sonra dekapite edilen hayvanlarda prostat bezi, epididimis ve testis ağırlıkları ile sperm yoğunluğu ve motilitesinde azalmalar, testisin histolojik yapısı incelendiğinde ise Leydig hücrelerinde dejenerasyon, spermatogonium, spermatosit ve spermatitlerde azalmalar olduğu tespit edilmiştir. Buna rağmen uzun süre sonra dekapite edilen hayvanlarda ise sperm yoğunluğundaki azalma hariç diğer parametrelerde önemli düzelmelerin oluştuğu gözlenmiştir. Literatürde yapılan çalışmalara paralel olarak bu çalışmada 4 haftalık uygulama sonucunda; seminifer tübüllerde nekroz ve tübüller arası bağ dokusunda ödem alanlarına rastlanmıştır. Sertoli hücrelerinde morfolojik değişiklikler, lümene dökülmüş epitel yapılarının yanı sıra, spermatogenik seri ve spermatit sayılarında azalma gözlenmiştir.

Kemoterapötik ilaçların pek çoğu doğrudan olabildiği gibi testis ve spermde oksidatif strese yol açarak dolaylı yoldan erkek üreme sisteminde gonadotoksik hasarlara neden olmaktadır. Bu ilaçların uygulanması sonucu ROS düzeylerinde artış ve antioksidanlarda azalmalar meydana gelmektedir. Oksidan ve antioksidan sistemdeki dengesizlikler de testislerin hem steroidogenik hem de spermatogenik fonksiyonlarına zarar vererek hormonal değişiklikler ile spermlerde yapısal, fonksiyonel ve genetik bozukluklara neden olmaktadır (97).

Tamamlayıcı ve alternatif tıp son zamanlarda gerek sağlıklı gerekse hasta insanlar tarafından oldukça yaygın bir şekilde kullanılmaktadır. Parenteral veya oral yolla alınacak farklı yapı ve özellikteki antioksidan maddeler yardımıyla ROS düzeyleri azaltılıp, antioksidan aktiviteleri

arttırılarak kemoterapötiklerin erkek üreme sisteminde oluşturduğu muhtemel yan etkiler azaltılmaya veya tamamen önlenmeye çalışılmaktadır. Özellikle kanserli hastaların yaklaşık %50'sinin alternatif tıp yöntemlerinden en azından birini kullandığı bildirilmektedir. Gerek antikanser gerekse kemoprotektif özelliklerinden dolayı güçlü antioksidan vitamin, kimyasal madde ve bitkisel ürünler kanserli hastalar tarafından en yaygın olarak kullanılan alternatif tıp yöntemleri arasında yer almaktadır (123). Antioksidanların deney hayvanlarındaki kemoprotektif etkileri çok ümit verici olsa da insanlardaki etkilerinin hayvanlar kadar belirgin olmaması nedeniyle klinik yansıması henüz istenildiği gibi olamamıştır. Kemoterapötiklerin erkek üreme sistemi üzerindeki yan etkilerinin antioksidanlarla giderilmesine yönelik çok sayıda bilimsel araştırma bulunmaktadır. Örneğin; vitamin C (124) ve omega-3 (125) azatiyoprinin neden olduğu testiküler atrofi, azalmış sperm sayısı, artmış morfolojik yapı bozukluğu, artmış DNA ve kromozomal hasarları azaltma ve/veya önlemede etkili oluğu bildirilmektedir. Folik ve folinik asit folat mekanizmasını (126), kafein (127), taurin (128) ve klorogenik asit (129) ise oksidan-antioksidan dengeyi düzenleyerek metotreksat tarafından oluşturulan testiküler ve spermatozoal toksisiteyi azaltabilmektedir. Greyfurt (Citrus paradisi) (130,131) ile kurt üzümü (132), japon eriği (133) gibi bitkisel ekstraktların güçlü antioksidan veya antimutajenik etkileriyle doksorubisin kaynaklı testiküler, spermatozoal ve mutajenik hasarların tamamının ya da bir kısmının önlenebildiği ileri sürülmektedir.

Yüzyıllardır Asya ve Afrika ülkelerinde boya, baharat ve tıbbi bitki olarak kullanılan kurkumin, güçlü bir antioksidan sahip olup, erkek infertilitesi üzerindeki etkisiyle ilgili çalışmalar son yıllarda dikkat çekici bir biçimde artmıştır. Giannessi ve arkadaşlarının alkolle indüklenen testiküler oksidatif stresle ilgili çalışmalarında Leydig hücrelerinde megamitokondriyon formasyon oluşumunun kurkumin alımı ile azaldığı (103), azalan testosteron seviyesinin ise arttığı rapor edilmiştir (103,104). Kumar ve ark. fareler üzerinde yaptıkları 20 günlük bir çalışmada; birinci gün tek doz 20 mg/kg uygulanan MTX grubunda testosteron seviyesinin en az değere sahip olduğu gösterilmiştir (134). Bizim çalışmamamızda da paklitaksel uygulaması sonucunda ortalama testosteron seviyesi diğer gruplara (kontrol, kurkumin ve pak+kur) göre düşük çıkmıştır. Testosteron seviyesinin düşük çıkmasının muhtemel nedeni, paklitakselin serbest radikalleri etkileyerek oksidatif stresin yükselmesine neden olması olabilir.

Salama ve arkadaşlarının sıçanlar üzerinde yaptığı 2 aylık bir çalışmada günlük 15 mg/kg dozunda verilen kurkumin'in sperm motilitesi ve sayısını artırdığı, sperm anomalilerini azalttığı, ancak bu etkilerin istatistiksel olarak anlamlı bir fark ortaya çıkartmadığı

gösterilmiştir. Yapılan ikili karşılaştırmalarda 2 ay boyunca günlük 25 mg/L kadmiyum+15 mg/kg kurkumin ve 25 mg/L kadmiyum grupları karşılaştırıldığında; sperm motilitesi ve sayısının anlamlı derecede arttığı ve sperm anomalilerinin ise anlamlı derecede azaldığı bildirlmiştir. Ayrıca testis ağırlıklarında değişim olmadığı belirtilmiştir. Yapılan testosteron ölçümlerinde ise; en yüksek testosteron seviyesinin kurkumin uygulanan grupta anlamlı miktarda artış gösterdiği bildirilmiştir (135). Bu çalışmada paklitaksel uygulanan gruplarda DNA hasarının arttığı, buna karşılık paklitaksel ile birlikte koruyucu olarak kurkumin verildiğinde söz konusu değerlerin kontrol grubuna yaklaştığı tespit edilmiştir.

Işık ve arkadaşlarının (136) sıçan testisi üzerinde MTX' ın etkilerini incelediği bir araştırmada 2, 4 ve 6 hafta süreyle haftada bir 0.7 mg/kg dozunda uygulanan MTX' ın; özellikle spermatosit ve spermatidlerde öldürücü hasar yarattığı, ancak; germinal epitelin kök hücrelerini oluşturan spermatogonyumların en az etkilenen hücre grubunu oluşturdukları, böylece; MTX' ın testis dokusu üzerindeki etkilerinin geri dönüşümlü olduğu düşüncesini ortaya koymuşlardır. Bizim çalışmamızda da benzer sonuçlar elde edilmiştir. Paklitaksel uygulaması sonucunda spermatosit ve spermatidlerde öldürücü hasar ortaya çıkarken, spermatogonyumların en az etkilenen hücre grubunu meydana getirdiği belirlenmiştir. Buna bağlı olarak, paklitaksel ile kurkumin verilen gruplarda dokunun histolojisinde, DNA hasar tayininde ve ELİSA yöntemi ile tayin edilen testosteron seviyesi gibi verilerde paklitakesel grubuna göre pak+kur grubunda iyileşmeler olduğu tespit edilmiştir.

Sonuç olarak, serbest radikalleri etkileyerek oksidatif strese neden olan paklitaksel ile birlikte koruyucu amaçlı olarak 4 hafta boyunca her gün 15 mg/kg i.p. kurkumin uygulamasının; testis ağırlığı, testosteron seviyesi, spermde meydana gelen DNA hasarının onarılması ve seminifer tübüllerin histolojik yapısında oluşan hasarın düzelmesinde ve apoptotik hücre sayısının azaltılmasında etkili rol oynadığı görülmüştür. Her ne kadar uzun zamandır kanser tedavisinde paklitakselin üreme organları üzerindeki etkisi konusunda farklı çalışmalar yapılmış olsa da, testiste meydana gelen pek çok karmaşık olayın daha iyi anlaşılması ve antioksidanların paklitaksel ile kullanımının hasta sağlığı açısından faydalarının daha iyi anlaşılabilmesi için, elde edilen bulgura ek olarak; immunofluoresan çalışmalar ve Western blot analizlerinden elde edilecek verilerle birlikte ele alınmasının literatür bilgilerine daha çok katkı sağlayacağını düşünmekteyiz.

6. KAYNAKÇA

1. Borg CL, Wolski KM, Gibbs GM, O'Bryan MK, Phenotyping male infertility in the mouse: how to get the most out of a 'nonperformer'. Hum Reprod Update, 2009; 1: 1-20.
2. Filippini A, Riccioli A, Padula F, Lauretti P, D'Alessio A, De Cesaris P, Gandini L, Lenzi A, Ziparo E, Immunology and immunopathology of the male genital tract: control and impairment of immune privilege in the testis and semen. Hum Reprod Update, 2001; 7 (5): 444-449.
3. Schuppe HC, Meinhardt A, Immune privilege and inflammation of the testis. Chem. Immunol Allergy, 2005; 88: 1-14.
4. Hedger MP, Macrophages and the immune responsiveness of the testis. J Reprod Immunol, 2002; 57: 1934.
5. Olah E. Basic Concepts of Cancer: Genomic Determination, The Journal Of The International Federation Of Clinical Chemistry And Laboratory Medicine, 2005; Vol 16 No 2.
6. Pınar R. Salepci T., Afşar, F., Assessment of quality of life in Turkish patients with cancer, Turkish Journal of Cancer 2009; Volume 33, No.2, 96.

7. Usta, Yeşilbalkan, Ö., Durmaz, Akyol, A., Çetinkaya, Y., Altın, T., Ünlü, D., Kemoterapi tedavisi Alan Hastaların Tedaviye Bağlı Yaşadıkları Semptomlar Ve Yaşam Kalitesine Olan Etkisinin İncelenmesi, Ege Üniversitesi Hemşirelik Yüksek Okulu Dergisi 2005; 21 (1) : 13-31, s 15.
8. Aslan Ö., Vural, H., Kömürcü, Ş., Özet, A., 2006, Kemoterapi alan Kanser Hastalarına Verilen Eğitimin Kemoterapi Semptomlarına Etkisi, C.Ü. Hemşirelik Yüksekokulu Dergisi 2006, 10(1), s 16.
9. Sabanegh, E.S., Ragheb, A.M., Male Fertility After Cancer, Urology 2009; 73: (2) 225–231.
10. Kayaalp, O., Tıbbi Farmakoloji, 4. Cilt, Feryal Matbaası, Ankara 1994; 1047.
11. Sabuncuoğlu, S., Özgüneş, H., Kemoterapi, Serbest Radikaller ve Oksidatif Stres, Hacettepe Üniversitesi Eczacılık Fakültesi Dergisi 2011; Cilt 31/Sayı 2/pp.137-1.
12. Gülçiçek, O.B., Deneysel Tıkanma İkterinde Curcuminin Oksidatif Stres Ve Hepatik Hasar İlişkisi, Uzmanlık Tezi, Sağlık Bakanlığı Okmeydanı Eğitim ve Araştırma Hastanesi 2.Genel Cerrahi Kliniği 2008.
13. Schiff, P.B., Fant, J., Horwitz, S.B. "Promotion of microtubule assembly in vitro by taxol" Nature, 1979; 277, 665-667.
14. Arbuck, S.G., Blaylock, B.A. "Taxol: Clinical results and current issues" in Suffness M (ed.), Taxol: Science and Applications, CRC Press, Boca Raton, Florida, 1995; 379-415
15. Eisenhauer, EA., Vermorken, J.B. "The Taxoids" Drugs, 1998; 55(1), 5-30.
16. Caldas, C, McGuire, W.P. "Paclitaxel (Taxol) therapy in ovarian carcinoma" Semin. Oncol., 20(4), 1993; Suppl. 3, 50-55.
17. Forastiere, A.A. "Use of paclitaxel (Taxol) in squamous cell carcinoma of the head and neck" Semin.Oncol, 20(4),1993, Suppl. 3, 56-60.
18. Lacroix, H., Ligeza, C. "Docetaxel (Taxotere) an update" Exp. Opin. Invest. Drugs, 1998,7(2), 273-81.
19. Kürkçü, E., Deneysel Olarak Oluşturulmuş Meme Tümörlerinde Curcumin'in Arginaz Enzim Aktivitesi,Ornitin ve Nitrik Oksit Düzeylerine Etkisi, Yüksek Lisans Tezi, Trakya Üniversitesi Sağlık Bilimleri Enstitüsü Biyokimya Anabilim Dalı. 2008.
20. Mehdawi. N.A.R., Curcumın Based Diazoles And Oxazoles With Potential Antibacterial Activities, AnNajah National University Faculty of Graduate Studies, 2010.

21. Çıkrıkçı, S., Mozioğlu, E., Yılmaz, H., Biological Activity of Curcuminoids Isolated from Curcuma longa, Records of Naural Productions 2008; 2:1/19-24.
22. Shıshodıa, S., Sethı, G., Aggarwali, B.B., Curcumin: Getting Back to the Roots, Annals New York Academy Of Sciences 2005, 1056: 206–217.
23. Ilbey, Y. O., Ozbek, E., Cekmen, M., Simsek, A., Otunctemur, A., and Somay, A., Protective effect of curcumin in cisplatin-induced oxidative injury in rat testis: Mitogenactivated protein kinase and nuclear factor kappa B signaling pathways. Hum Reprod 2009, 24, 1717– 25.
24. Salama, A.F., El-Bahr, S.M., Effect of Curcumin on Cadmium-Induced Oxidative Testicular Damage in Rats, Journal of Medical Research Institute 2007, Vol. 28 No.2: 167-73.
25. Anand, P., Kunnumakkara, A.B., Newman, R.A., Aggarwal, B.B., Bioavailability of Curcumin: Problems and Promises, Molecular Pharmaceutics, 2007, 4 (6), 807-818.
26. Kawamori, T., Lubet, R., Steele, V.E., Chemopreventive Effect of Curcumin, a Naturally Occurring Anti-Inflammatory Agent, during the Promotion/Progression Stages of Colon Cancer, Cancer Research ,1999, 59:597-601.
27. Hong, J., Bose, M., Ju, J., Ryu, J.H., Chen, X., Sang, S., Lee, M.J., Yang, C.S., Modulation of arachidonic acid metabolism by curcumin and relatedb-diketone derivatives: effects on cytosolic phospholipase A2, cyclooxygenases and 5-lipoxygenase, Carcinogenesis 2004, vol.25 no.9 pp.1671—1679.
28. Pandey, A., Gupta, R.K., Srivastava, RCurcumin-the Yellow Magic, Asian Journal of Applied Sciences., 2011, 4(4):343-354.
29. Uzer, N., Sıçanlarda Deri Fleplerinin Yaşayabilirliğinde Curcumin Kullanımının Etkilerinin Araştırılması, Uzmanlık Tezi, Sağlık Bakanlığı Şişli Etfal Eğitim ve Araştırma Hastanesi Plastik, Rekonstruktif ve Estetik Cerrahi Kliniği. 2007.
30. Johnsen SG. Testicular biopsy score count--a method for registration of spermatogenesis in human testes: normal values and results in 335 hypogonadal males. Hormones 1970;1: 2-25.
31. Arıncı, K. ve Elhan, A., Anatomi, 1. Cilt, Güneş Kitabevi, 2006, 975-7467-29-4, Ankara.
32. Moore, K.L., Agur, A.M.L., Temel klinik anatomi, (Çev.: Elhan, A.), 2. Baskı, Güneş Kitabevi, Ankara. 2006.

33. Sancak, B., Cumhur, M., Fonksiyonel anatomi baş-boyun ve iç organlar, 2. Baskı, ODTÜ Geliştirme Vakfı Yayıncılık ve İletişim A.Ş.-METU Press, Ankara. 2002.
34. Gartner, L.P., Hiatt, J.L., Color textbook of histology, 3. Baskı, W.B., SaundersCompany, Phiadelphia, 2007, p 489-511.
35. Aktümsek , A., Anatomi ve fizyoloji insan biyolojisi, 3. Baskı, Nobel Yayın Dağıtım, Ankara. 2006.
36. Bozdoğan, S., Erişkin Erkek Sıçanlarda Cisplatin İle Oluşturulan Testis Hasarı Üzerine Sodyum Selenitin Etkisi, Yüksek Lisans Tezi, Eskişehir Osmangazi Üniversitesi, Sağlık Bilimleri Enstitüsü, 2012, Eskişehir.
37. Burukoğlu, D. and Bayçu, C., Protective effects of zinc on testes of cadmium-treated rats, Bulletin of Environmental Contamination and Toxicology, 2008, 81(6):521-4 p.
38. Sternberg, S.S., Histology for pathologist, Lippincott-Raven, New York. 1997.
39. Sharma, R.A., Gescher, A.J., Steward, W.P., Curcumin: The story so far, European Journal of Cancer 2005, 41 1955–1968.
40. Ata, C., Erişkin Erkek Sıçanlarda Deneysel Olarak Oluşturulmuş Bor Toksisitesi Üzerinde E Vitamininin Rolü, Yüksek Lisans Tezi, Eskişehir Osmangazi Üniversitesi, Sağlık Bilimleri Enstitüsü, Eskişehir, 2009.
41. Junqueira, L.C., Carneiro, J., Temel Histoloji, (Çeviri: Aytekin Y., Solakoğlu S.) 10. Baskıdan Çeviri, Nobel Tıp Kitabevi, İstanbul, 2009.
42. Şahintürk, V., Güçlü, C., Bayçu, C., Protective effects of vitamin E on ethane dimethane sulfonate-induced testicular toxicity in rats, Asian J Androl; 2007, 9 (1): 117–124.
43. Sadler, T.W., Langman‘s medikal embriyoloji, Palme Yayıncılık, Ankara, 2008.
44. Abraham, L., 2006, Üreme Sistemi, Histoloji ve Hücre Biyolojisi, (Çev.: Demir, R.), 1. Baskı,Palme Yayıncılık, Ankara, 1990, 531-564 s.2.
45. Ross M.H., Pawlina W., Histology- a text and atlas with correlated cell and molecular biology, 5. Edition, Lippincott W&W, Philadelphia: Lippincott W&W, 2006, 784-829.
46. Pan M.H., Huang T.M., Lın A.K., Biotransformation Of Curcumin Through Reduction And Glucuronidatıin In Mice, Drug Metabolism And Disposition 1998, Vol. 27.
47. Bloom W., Fawcett, D.W., A textbook of histology, Chapmann&Hall, London, 1994.
48. Karaaslan F.J., Erişkin Erkek Sıçanlarda Etan Dimetan Sülfonat ile Oluşturulan Testis Hasarı Üzerine Sodyum Selenitin Etkisi, Yüksek Lisans Tezi,Eskişehir Osmangazi Üniversitesi, Sağlık Bilimleri Enstitüsü, Eskişehir, 2009.
49. Ackermann U., Pdq fizyoloji, İstanbul Medikal Yayıncılık, İstanbul, 2006.

50. Patton H., Textbook of physiology, Nobel yayınları, İstanbul, 1989.
51. Şahintürk V. ve Erçakır M., Histoloji ve Embriyoloji Laboratuar Kılavuzu, Osmangazi Üniversitesi Yayınları, Eskişehir. 1999.
52. Futreal P.A., Kasprzyk A., Birney E., Mullikin J.C., Wooster R., Stratton M.R., Cancer and genomics NATURE2001,vol 409| 15.
53. Arbuck, S.G., Blaylock, B.A. "Taxol: Clinical results and current issues" in Suffness M (ed.), Taxol: Science and Applications, CRC Press, Boca Raton, Florida, 1995, 379-415.
54. Olgun, N., Şimşek, H., Kemoterapi Hazırlayan ve Uygulayan Hemşirelerin Güvenlik Önlemlerini Kullanma Durumları ve Önlem Almalarını Etkileyen Faktörler, Hacettepe Üniversitesi Sağlık Bilimleri Fakültesi Hemşirelik Dergisi, 2010, s 13–23.
55. Akyol, H., Kemoterapinin temel ilkeleri, XIII. TPOG Ulusal Pediatrik Kanser Kongresi,Hemşire Programı, 2004.
56. Yeter, K., Kemoterapi Alan Hastalara Verilen Eğitimin Yaşam Kalitesiüzerine Etkisi, Yüksek Lisans Tezi, Eskişehir Osmangazi Üniversitesi Sağlık Bilimleri Enstitüsü, Eskişehir, 2006.
57. Ragheb, A.M., Sabanegh, E.S., Male Fertility-Implications of Anticancer Treatment and Strategies to Mitigate Gonadotoxicity, Anti-Cancer Agents in Medicinal Chemistry, 2010, 10, 92-102.
58. Trottmann, M., Becker, A.J., Stadler, T., Straub, J., Soljanik, I., Schlenker, B., Stief, C.G., Semen, Quality in Men with Malignant Diseases before and after Therapy and the Role of Cryopreservation, European Urology 2007, 52-355–367.
59. Tempest, H.G., Ko, E., Chan, P., Robaire, B., Rademaker A., Martin, R.H., Sperm aneuploidy frequencies analysed before and after chemotherapy in testicular cancer and Hodgkin’s lymphoma patientsHuman Reproduction 2008, Vol.23, No.2 pp. 251–258.
60. Çeribaşı, A.O., Türk, G., Sönmez, M., Sakin, F., Ateşşahin, A., Toxic Effect of Cyclophosphamide on Sperm Morphology,Testicular Histology and Blood Oxidant-Antioxidant Balance,and Protective Roles of Lycopene and Ellagic Acid, Basic & Clinical Pharmacology & Toxicology, 2010, 107, 730–736.
61. Schrader, M., Müller, M., Straub, B., Miller K., The impact of chemotherapy on male fertility: a survey of the biologic basis and clinical aspects, Reproductive Toxicology 2001, 15-611– 617.
62. Özalp, Dural, E.A., Farmakoloji, 4, Baskı, Nobel tıp kitabevleri, İstanbul, 2008.

63. Wani, M.C., Taylor, H.L., Wall, M.E., Coggon, P., McPhail, A.T. "Plant antitumor agents. VI. The isolation and structure of taxol, a novel antileukemic and antitumor agent from Taxus brevifolia" J. Am. Chem. Soc, 1971,93(9), 2325-2327.
64. Stiffness, M., Wall, M.E. "Discovery and development of taxol" in Suffness M (ed.), Taxol: Science and Applications, CRC Press, Boca Raton, Florida, 1995, 3-25.
65. Ringel I., Horwitz, S.B."Studies with RP 56976 (Taxotere): A semisynthetic analogue of taxol" J. Natl. Cancer Inst., 1991, 83, 288-91.
66. Lavelle F., Bissery, M.C., Combeau, C. "Preclinical evaluation of docetaxel (Taxotere)" Semin. Oncol., 1995, 22, Suppl. 4, 3-16.
67. Rose W.C. "Taxol: A review of its preclinical in vivo antitumor activity" Anti-Cancer Drugs, 1992, 3, 311-21.
68. Şener B., Küçükboyacı N. "Taxus türlerinin ve taksol'ün biyolojik aktiviteleri" J. Inst. Sci. Tech., Gazi Univ., 1995,8, 56-68.
69. Rose W.C. "Preclinical antitumor activity of taxanes" in Suffness M (ed.), Taxol: Science and Applications, CRC Press, Boca Raton, Florida, 1995, 209-236.
70. Rowinsky E.K., Wright ML, Monsarrat B., Lesser G.J., Donehower R.C. "Taxol: Pharmacology, metabolism and clinical implications" Cancer Surv., 1993, 17, 283-304.
71. Bruno, R., Sanderink, G.J. "Pharmacokinetics and metabolism of taxotere (docetaxel)" Cancer Surv., 1993, 17, 305-313.
72. Harris J.W., Katkı A., Anderson L.W., Chmurny G.N., Paukstelis J.V., Collins J.M. "Isolation, structural determination, and biological activity of 6_-hydroxytaxol, the principal human metabolite of taxol" J. Med. Chem., 1994, 37(5), 706-709.
73. Rowinsky E.K., Eisenhauer A., Chaudrhry, V., Arbuck, S.G., Donehower, R.C. "Clinical toxicities encountered with paclitaxel (Taxol)" Semin. Oncol, 20(4),1993 Suppl. 3, 1-15.
74. Lubejko B.G., Sartorius S.E. "Nursing considerations in paclitaxel (Taxol) administiration" Semin. Oncol, 20(4),1993, Suppl. 3, 26-30.
75. Arbuck S.G., Canetta R., Onetto N., Christian M.C. "Current dosage and schedule issues in the development of paclitaxel (Taxol®)" Semin. Oncol, 20(4),1993 Suppl. 3, 31-39.
76. Antmen Ş.E., Beta Talasemide Oksidatif Stres, Yüksek Lisans Tezi, Çukurova Üniversitesi Sağlık Bilimleri Enstitüsü Biyokimya Anabilim Dalı, 2005.

77. Demir K.,Sıçanlarda Tiyoasetamid İle Uyarılan Akut Karaciğer Yetmezliğini önlemede Kefirin Etkinliğinin Araştırılması, Uzmanlık Tezi, Süleyman Demirel Üniversitesi Tıp Fakültesi İç Hastalıkları Anabilim Dalı, 2008.
78. Tola H.T.,Doksorubisin İle Oluşturulan Deneysel Kardiyotoksisite Üzerine NAsetilsisteinin Biyokimyasal Ve Histopatolojik Düzeylerdeki Koruyucu Etkilerinin Araştırılması, Uzmanlık Tezi, Süleyman Demirel Üniversitesi Tıp Fakültesi Çocuk Sağlığı ve Hastalıkları Anabilim Dalı, 2008.
79. Hurst R., Bao Y., Jemth P., Mannervık B., Wıllıamson G., Phospholipid hydroperoxide glutathione peroxidase activity of human glutathione transferases, Biochem. J. 1998, 332, 97-100.
80. Berk M., Ng, F., Dean O., Dodd S., Bush A.I., Glutathione: a novel treatment target in psychiatry, Trends in Pharmacological Sciences 2008, Vol.29 No.7.
81. Halliwell B., Whiteman M., Measuring reactive species and oxidative damagein vivoand in cell culture: how should you do it and what do the results mean?, British Journal of Pharmacology 2004, 142, 231–255.
82. Zadak Z., Hyspler R., Tıcha A., Hronek M., Fıkrova P., Rathouska J., Hrncıarıkova D., Stetına R., Antioxidants and Vitamins in Clinical Conditions, Physiol. Res. 2009, 58 (Suppl. 1): s13-s17.
83. Young I.S., Woodside J.V., Antioxidants in health and disease, J Clin Pathol; 2001, 54:176– 186
84. Agarwal A., Sekhon L.H., The role of antioxidant therapy in the treatment of male infertility, Human Fertility, 2010, 13(4): 217–225.
85. Akpolat M., Gamma Radyasyonun İleum Kadehsi Hücrelerinde Oluşturduğu Hasarlara Karşı Curcumin Ve C Vitamininin Koruyucu Etkilerinin Işık Ve Elektron Mikroskobik Düzeylerde İncelenmesi, Doktora Tezi, Trakya Üniversitesi Sağlık Bilimleri Enstitüsü Morfoloji Anabilim Dalı Histoloji Ve Embriyoloji Bilim Dalı, 2007.
86. Nagpal M., Sood S., Role of curcumin in systemic and oral health: An overview, Journal of Naturaal Science,Biology and Medicine 2013, 4(1); p 3-7
87. Bansal S.S., Goel M., Aqil F., Vadhanam M,V., Gupta R.C., Advanced Drug- Delivery Systems of Curcumin for Cancer Chemoprevention, Cancer Prev Res 2011, (Phila);4(8): 1158–1171.
88. Aggarwal BB., Kumar A., Bhartı A.C., Anticancer Potential of Curcumin: Preclinical and Clinical Studies, Anticancer Research 2003, 23:363-398.

89. Sharma, R.A., Gescher, A.J., Steward, W.P., 2005, Curcumin: The story so far, European Journal of Cancer 41 1955–1968.
90. Somavawat, K., Thong-Ngam, D., Klaikeaw, N., 2013, Curcumin attenuated paracetamol overdose induced hepatitis, World Journal of Gastroenterology 28;19(12):1962-1967.
91. Pandey, A., Gupta, R.K., Srivastava, R., 2011, Curcumin-the Yellow Magic, Asian Journal of Applied Sciences 4(4):343-354.
92. Demirci U, Benekli M, Büyükberber S, Coşkun U. Late side effects of cancer therapy. Int J Hematol Oncol 2010;4:250-61.
93. Ragheb AM, Sabanegh ES. Male fertility-implications of anticancer treatment and strategies to mitigate gonadotoxicity. Anticancer Agents Med Chem 2010;10:92-102.
94. Schrader M, Müller M, Straub B, Miller K. The impact of chemotherapy on male fertility: a survey of the biologic, basis and clinical aspects. Reprod Toxicol 2001;15:611-7.
95. Meistrich ML. Male gonadal toxicity. Pediatr Blood Cancer 2009;53:261-6. 17. Delbes G, Hales BF, Robaire B. Toxicants and human sperm chromatin integrity. Mol Hum Reprod 2010;16:14-22.
96. Colpi GM, Contalbi GF, Nerva F, Sagone P, Piediferro G. Testicular function following chemo-radiotherapy. Eur J Obstet Gynecol Reprod Biol 2004;113(Suppl 1):S2-6.
97. Aitken RJ, Roman SD. Antioxidant systems and oxidative stress in the testes. Oxid Med Cell Longev 2008;1:15-24.
98. Ford WCL. Regulation of sperm function by reactive oxygen species. Hum Reprod Update 2004;10:387-99.
99. Agarwal A, Sekhon LH. The role of antioxidant therapy in the treatment of male infertility. Hum Fertil 2010;13:217-25.
100. Alam SS, Hafiz NA, El-Rahim AHA. Protective role of taurine against genotoxic damage in mice treated with methotrexate and tamoxfine. Environ Toxicol Pharmacol 2011;31:143-52.
101. Aitken RJ, Roman SD. Antioxidant systems and oxidative stress in the testes. Oxid Med Cell Longev. 2008 Oct-Dec;1(1):15-24.
102. Güven MC, Can B, Ergün A, Saran Y, Aydos K. Ultrastructural effects of cigarette smoke on rat testis. Eur Urol. 1999 Dec;36(6):645-9.

103.Giannessi F, Giambelluca MA, Grasso L, Scavuzzo MC, Ruffoli R. Curcumin protects Leydig cells of mice from damage induced by chronic alcohol administration. Med Sci Monit. 2008 Nov;14(11):BR237-42.

104.Sharma P, Singh R. Protective role of curcumin on lindane induced reproductive toxicity in male Wistar rats. Bull Environ Contam Toxicol. 2010 Apr;84(4):378-84.

105.Muslimovic A, Nyström S, Gao Y, Hammarsten O. Numerical Analysis of Etoposide Induced DNA Breaks. PLoS One 2009;4:e5859. Padmanabhan S, Tripathi DN, Vikram A, Ramarao P, Jena GB. Methotrexate-induced cytotoxicity and genotoxicity in germ cells of mice: intervention of folic and folinic acid. Mutat Res 2009;673:43-47.

106.Aggarwal BB, Shishodia S, Takada Y, et al. Curcumin suppresses the paclitaxelinduced nuclear factor-kappaB pathway in breast cancer cells and inhibits lung metastasis of human breast cancer in nude mice. Clin Cancer Res. 2005; 11: 7490-7498.

107.Cohly HH, Taylor A, Angel MF, Salahudeen AK. Effect of turmeric, turmerin and curcumin on H2O2-induced renal epithelial (LLC-PK1) cell injury. Free Radic Biol Med 1998; 24: 49-54.

108.Dikshit M, Rastogi L, Shukla R, Srimal RC. Prevention of ischaemia-induced biochemical changes by curcumin & quinidine in the cat heart. Indian J Med Res 1995; 101: 31-35.

109.Manikandan P, Sumitra M, Aishwarya S, Manohar BM, Lokanadan B, Puvabnakrisnan R. Curcumin modelates free radical queching in myocardial ischamia in rats. Int J Biochem Cell Biol 2004;36:1967-1980.

110.Calabrese V, Butterfield DA, Stella AM. Nutritional antioxidants and the heme oxygenase pathway of stress tolerance: novel targets for neuroprotection in Alzheimer's disease. Ital J Biochem 2003; 52: 177-181.

111.Chatterjee R, Haines GA, Perera DM, Goldstone A, Morris ID. Testicular and sperm DNA damage after treatment with fludarabine for chronic lymphocytic leukaemia. Hum Reprod 2000;15:762-6.

112.Chatzidarellis E, Makrilia N, Giza L, Georgiadis E, Alamara C, Syrigos KN. Effects of taxane-based chemotherapy on inhibin B and gonadotropins as biomarkers of spermatogenesis. Fertil Steril 2010;94:558-63.

113.Serati Nouri H, Azarmi YA, Movahedin M. Effect of growth hormone on testicular dysfunction induced by methotrexate in rats. Andrologia 2009;41:105-10.

114.Vardı N, Parlakpınar H, Ateş B, Otlu A. Metotreksatın neden olduğu testiküler hasara karşı klorogenik asidin koruyucu etkileri. Türkiye Klinikleri J Med Sci 2010;30:507-13.

115.Işık A, Işılay L, Erdemli EA, Akbay C, Anafarta K. Sıçan testisinde metotreksat'ın ışık ve elektron mikroskop düzeyinde etkileri. Ank Ünv Tıp Fak Mec 1997;50:125-9.

116.Saxena AK, Dhungel S, Bhattacharya S, Jha CB, Srivastava AK. Effect of chronic low dose of methotrexate on cellular proliferation during spermatogenesis in rats. Arch Androl 2004;50:33-5.

117.Ilbey, Y. O., Ozbek, E., Cekmen, M., Simsek, A., Otunctemur, A., and Somay, A., 2009, Protective effect of curcumin in cisplatin-induced oxidative injury in rat testis: Mitogenactivated protein kinase and nuclear factor kappa B signaling pathways. Hum Reprod 24, 1717– 25.

118.Padmanabhan, S., Tripathi, D.N., Vikram, A., Ramarao, P., Jena, G.B., 2008, Cytotoxic and genotoxic effects of methotrexate in germ cells of male Swiss mice, Mutation Research 655/59– 67.

119.Johnson FE, Farr SA, Mawad M, Woo YCS. Testicular cytotoxicity of intravenous methotrexate in rats. J Surg Oncol 1994;55:175-8.

120.Padmanabhan S, Tripathi DN, Vikram A, Ramarao P, Jena GB. Cytotoxic and genotoxic effects of methotrexate in germ cells of male swiss mice. Mutat Res 2008;655:59-67.

121.Chatzidarellis E, Makrilia N, Giza L, Georgiadis E, Alamara C, Syrigos KN. Effects of taxane-based chemotherapy on inhibin B and gonadotropins as biomarkers of spermatogenesis. Fertil Steril 2010;94:558-63.

122.Koehler-Samouilidou G, Kaldrymidou E, Papaioannou N, Kotsaki-Kovatsi VP, Vadarakis A. The effect of paclitaxel (taxol) on the reproductive system and the semen parameters as well as on other organs of male rats. J Hellenic Vet Med Soc 2001;52:23-31.

123.Klempner SJ, Bubley G. Complementary and alternative medicines in prostate cancer: from bench to bedside? Oncologist 2012;17:830-7.

124.Karawya FS, El-Nahas AF. The protective effect of vitamin C on azathioprine induced seminiferous tubular structural changes and cytogenetic toxicity in albino rats. Cancer Ther 2006;4:125-34.

125.Elelaimy IA, Elfiky SA, Hassan AM, Ibrahim HM, Elsayad RI. Genotoxicity of anticancer drug azathioprine (Imuran): role of omega-3 (ω-3) oil as protective agent. J Appl Pharmaceut Sci 2012;2:14-23.

126.Methotrexate-induced cytotoxicity and genotoxicity in germ cells of mice: intervention of folic and folinic acid. Mutat Res 2009;673:43-52.

127.Palo AK, Choudhury RC. Modulation of methotrexateinduced cytogenotoxicity in mouse spermatogonia and its transmission in the male germline by caffeine. Environ Toxicol Pharmacol 2006;21:254-9.

128.Alam SS, Hafiz NA, El-Rahim AHA. Protective role of taurine against genotoxic damage in mice treated with methotrexate and tamoxfine. Environ Toxicol Pharmacol 2011;31:143-52.

129.Vardı N, Parlakpınar H, Ateş B, Otlu A. Metotreksatın neden olduğu testiküler hasara karşı klorogenik asidin koruyucu etkileri. Türkiye Klinikleri J Med Sci 2010;30:507-13.

130.Saalu L, Osinubi AA, Jewo PI, Oyewopo AO, Ajayi GO. An evaluation of influence of citrus paradisi seed extract on doxorubicin-induced testicular oxidative stress and impaired spermatogenesis. Asian J Sci Res 2010;3:51-61.

131.Saalu L, Osinubi AA, Oguntpla JA, Adeneye IO, Benebo AS. The delayed testicular morphologic effects of doxorubicin and the rejuvinating role of grapefruit seed extract. Int J Pharmacol 2010;6:192-9.

132.Xin Y-F, You Z-Q, Gao H-Y, Zhou G-L, Chen Y-X, Yu J, Xuan YX. Protective effect of Lycium barbarum polysaccharides against doxorubicin-induced testicular toxicity in rats. Phytother Res 2012;26:716-21.

133.Yeh Y-C, Liu T-J, Wang L-C, Lee H-W, Ting C-T, Lee W-L, Hung CJ, Wang KY, Lai HC, Lai HC. A standardized sxtract of Ginkgo biloba suppresses doxorubicin-induced oxidative stress and p53-mediated mitochondrial apoptosis in rat testes. Br J Pharmacol 2009;156:48-61.

134.Kumar, A.S., Deepthi, K.B., Prasad, M.D.V., Mary, P.G., Kumar, S.S., Swathi, M., 2011, Evaluation of the Protective Effects of Omega-3 Fatty Acids against

Methotrexate Induced Testicular Toxicity in Male Albino Mice, International Journal of Phytopharmacology, 2(2), 2011, 48-52.

135. Salama, A.F., El-Bahr, S.M., 2007, Effect of Curcumin on Cadmium-Induced Oxidative Testicular Damage in Rats, Journal of Medical Research Institute Vol. 28 No.2: 167-73.

136. Işık, A., Işılay, L., Atabenli, Erdemli, E., Akbay, C., Anafarta, K., 1997, Sıçan testisinde metotreksatın ışık ve elektron mikroskop düzeyinde etkileri, Ankara Üniversitesi Tıp fakültesi Mecmuası cilt 50, sayı 3, 125-129.