T.C.

ERCİYES ÜNİVERSİTESİ

BİLİMSEL ARAŞTIRMA PROJELERİ

KOORDİNASYON BİRİMİ

KÖPEKLERDE ÜST SOLUNUM VE SİNDİRİM SİSTEMİ İLE ALT ÜRİNER SİSTEM HASTALIKLARININ RADYOGRAFİK ULTRASONOGRAFİK VE ENDOSKOPİK YÖNTEM İLE BELİRLENMESİ

Proje No: TSA-09-830

Proje Türü; Normal Araştırma projesi

SONUÇ RAPORU

Proje Yürütücüsü:

Doç.Dr.Nusret APAYDIN

Veteriner Fakültesi

Cerrahi Anabilim Dalı

Prof.Dr.Ayhan ATASEVER Veteriner Fakültesi Patoloji Anabilim balı

Doç.Dr.Öznur ARSLAN Veteriner Fakültesi İç Hastalıkları Anabilim Dalı

Vet.Hek. Fatih BOZKAYA Veteriner Fakültesi Cerrahi Anabilim Dalı

OCAK 2015

KAYSERİ

İÇİNDEKİLER

ÖZET 4
ABSTRACT 5
1.GİRİŞ / AMAÇ VE KAPSAM 6
2. GENEL BİLGİLER 8
2.1.Üst Solunum Sistemi Organları 8
2.2. Üst Sindirim Sistemi Organları 9
2.2.1. Özefagus Hastalıkları; 9
2.3. Alt Üriner Sistem Hastalıkları 10
2.3.1. İdrar Kesesi Hastalıkları 10
2.3.1.1.Urakal Anomaliler 10
2.3.1.2.İdrar Kesesi Rupturu: 11
2.3.1.3.Sistitis: 11
2.3.1.4.Kan Pıhtıları 11
2.3.1.5.Ürosistolitiyazis (Kalkuluslar) 11
2. 3.1.6.İdrar Kesesi Tümörleri: 13
2.4. Radiyografi 14
2.4.1. Direkt Radyografi inceleme: 15
2.4.2. İndirekt Radyografik İnceleme: 15
2.4.2.1. Pozitif kontrast sistografi 16
2.4.2.2. Negatif kontrast sistografi (pnömosistografi) 16
2.4.2.3.Çift kontrast sistografi 16
2.5. Ultrasografi 18
2.6. Endoskopi 21
3.GEREÇ VE YÖNTEM 28
3.1.Gereç 28
3.2.Yöntem 31
3.2.1.Radyografik Muayene 32
3.2.1.1.Direkt Radyografik Muayene 32
3.2.1.2.İndirekt Radyografik Muayene 32
3.2.2.Ultrasonografik Muayene 33
3.2.3.Endoskopik Muayene 34
4.BULGULAR 37
5.TARTIŞMA VE SONUÇ 46
6. EKLER 52
7. KAYNAKLAR 52

“Köpeklerde üst solunum ve sindirim sistemi ile alt üriner sistem hastalıklarının radyografik ultrasonografik ve endoskopik yöntem ile belirlenmesi”

ÖZET

Bu çalışma ile köpeklerde üst solunum sistemi (burun, burun boşluğu, larinks, trakea), üst sindirim sistemi (ağız boşluğu, farinks, özefagus) ve alt üriner sistem (idrar kesesi ve üretra) ile ilgili hastalıkların radyografik, ultrasonografik ve endoskopik yöntemlerle kesin tanısının belirlenmesi hedeflendi.

Çalısmaya; Erciyes Üniversitesi Veteriner Fakültesi Kliniklerine, üst solunum (10 olgu), üst sindirim (13 olgu) ve alt üriner sistem (21 olgu) ile ilgili hastalık şüphesi ile getirilen 44 olgu alındı. Anamnez ve fiziksel muayene sonrası; üst solunum ve sindirim sistemi olgularına radiyografik ve endoskopik muayene, alt üriner sistem olgularına ise ultrasonografik, radiyografik ve endoskopik muayeneleri yapılarak hastalıklarının kesin tanısı yapıldı.

Üst solunum sistemi olgularının radiyografilerinde; değişik yoğunlukta opasite artışı belirlenirken, endoskopi (rinoskopi ve larinkoskopi) ile burun boşluğunun hemorojik, larink ile trakheanın ise hiperemik ve ödemli olduğu gözlendi. Üst sindirim sistemi olgularında, radiyografinin, hastalığın kesin tanısına yardımcı olmadığı, endoskopi (özefagoskopi) ile bölgenin hiperemik ve konjesyone olduğu, yabancı cisimlerin ise görülerek kesin tanının yapılabildiği belirlendi. Alt üriner sistem olgularının radiyografilerinde; idrar kesesindeki anormallikler belirlendi. Abdominal ultrasonografi ile teşhisler desteklenmeye çalışıldı. Endoskopi (sistoskopi) ile tanı kesin olarak konuldu.

Sonuç olarak; üst solunum ve sindirim sistemi hastalıklarının tanısında; ultrasonografi uygulanamazken, alt üriner sistem hastalıklarının tanısında uygulanabildiği, radiyografik ve ultrasonografik uygulamaların kesin tanı için yeterli olamayacağı, endoskopik yöntemin ise yeterli olabileceği belirlendi.

Anahtar Kelimeler: Dişi köpek, Endoskopi, Radiyoloji, Ultrasonografi,

“Determination of lower urinary system diseases with upper respiratory and digestive system diseases with radiographic, endoscopic and ultrasonographic methods in dogs”

ABSTRACT

This study aims for the certain diagnosis of diseases related to the upper respiratory tract (nose, nasal cavity, larynx, trachea), upper digestive tract (oral cavity, pharynx, esophagus) and lower urinary tract (bladder and urethra) in dogs through radiographic, ultrasound and endoscopicmethods.

For the study: 44 cases were brought to the Erciyes University Faculty of Veterinary Medicine clinics with suspected upper respiratory (10 cases), upper gastrointestinal (13 cases) and lower urinary tract (21 cases) related dieases. After the anamnesis and physical examination; a definite diagnosis of the diseases were made by performing radiographic and endoscopic examination on the upper respiratory and digestive tract and an ultrasound, radiographic and endoscopic examination on the lower urinary tract.

In cases of upper respiratory tract radiografi; When determining the increase in opacity of various intensities, with an endoscopy (rhinoscopy and larinkoskop) it was observed that the nasal cavity is hemorrhagic and the larynx and trachea were edemic and hyperemic. In cases of upper digestive tract,it was determined that radiography does not help in determining a definite diagnosis of the disease, a definite diagnosis can be made by observing the region is hyperemic and congested with an endoscopy (esophagoscopy) and having seen the foreign objects. Radiographs in cases of lower urinary tract; Abnormalities in the urinary bladder were determined. The diagonsis has been supported by an abdominal ultrasonography. An exact diagnosis was made by an Endoscopy (cystoscopy).

As a result; it is determined that in the diagnosis of diseases of the upper respiratory and digestive systems ultrasound can not be applied, whereas it can be applied in the diagnosis of lower urinary tract diseases, radiographic and ultrasonographic applications may not be sufficient for definite diagnosis, and that the endoscopic method may be sufficient enough.

Keywords: Female dog, Endoscopy, Radiology, Ultrasound

1.GİRİŞ / AMAÇ VE KAPSAM

Bu çalışma ile köpeklerde üst solunum sistemi (burun, burun boşluğu, larinks, trakea), üst sindirim sistemi (ağız boşluğu, farinks, özefagus) ve alt üriner sistem (idrar kesesi ve üretra) ile ilgili hastalıkların radyografik, ultrasonografik ve endoskopik yöntemlerle kesin tanısının belirlenmesi hedeflendi.

Radyografi küçük hayvan veteriner hekimliğinde organ ya da dokuların görüntülenmesinde ve hastalıkların tanısının yapılmasında yıllardır kliniklerimizde kullandığımız bir tekniktir. Ancak radyografik muayene ile hastalıkların kesin tanısı yapmanın zor olduğu, diğer görüntüleme tekniklerinden de yararlanılması gerektiği bilinmektedir. Bu nedenle radyografi tekniğinin hastalıkların tanısı için yeterli bir teknik olmadığı düşünülmektedir.

Radyografi tekniğinde x-ışınlarının kullanılması gerek hasta gerekse hekim açısından tehlike yaratabilmektedir. Kaliteli bir radyografik görüntü elde edebilmek için birçok etkenin olduğunu bilmekteyiz. Bu etkenleri; hayvanın huysuzluğu, hayvana istenilen pozisyonun verilememesi, röntgen cihazının teknik özellikleri, x-ışının dozu ve süresi olarak sıralayabiliriz.

Diğer bir görüntüleme tekniği olan ultrasonografi de ise ses dalgalarından yararlanılarak görüntü sağlanır. Yumuşak doku ve paranşimal organların incelenmesinde kullandığımız bir tekniktir. Özellikle abdominal boşluktaki sindirim sistemi organlarının, karaciğer, dalak, üriner sistem, reprodüktif sistem, göz, kalp, tendo gibi organların muayenesinde yaygın olarak kullanmaktayız.

Ultrasonografik muayeneden mümkün olan en iyi sonucu alabilmek için iyi ve kaliteli görüntü elde etmek, doku ve organların normal ultrasonografik görüntülerine hakim olmak, ultrasonografi ile ilgili tecrübe ve bilgiye sahip olmak gerekmektedir. Bunun yanında bu tekniğin kolay uygulanabilir ve zararsız olduğunu da unutmamız gerekir.

Küçük hayvanlarda ultrasonografi, fiziksel muayene ve radyografik muayene ile elde edilen bilgilere ek bilgiler sağlar. Bir hastalığın tanısında ultrasonografi tek başına yeterli olmayabilir.

Endoskopi ise boşluklu organların ya da vücut boşluklarının bir ışık kaynağı ile görüntülenmesidir. Bu işlemi yapmak için üretilmiş cihazlar ise endoskop olarak tanımlanır.

Genellikle solunum, sindirim, üriner ve diğer vücüt boşlukları ile organların hastalıklarında; hasta sahibinden alınan anemnez, veteriner hekimin yaptığı fiziksel muayene ve laboratuar muayeneleri, radyografi ve ultrosonografi ile sağlanan görüntülerden yararlanılır. Ancak bu muayene metodları ile hastalığın kesin tanısı konulamayabilir. Bu nedenle boşluklu organların mukozalarındaki anormalliklerin belirlenmesi ve noninvaziv biyopsi örneklerinin alınmasıyla hastalıkların tanısının konulabilmesi endoskopik muayenenin önemini daha da arttırmaktadır.

Kliniğimiz de; rutin kullandığımız radyografi ve ultrasonografi tekniklerinden hastalıkların kesin tanısını yapabilmek için en üst düzeyde yararlanmaktayız. Ancak bazı hastalıkların bu iki teknikle de kesin tanısı yapılamamaktadır. Projemiz sayesinde temin edilen endoskopi cihazı ile bu hastalıkların tanısının daha kolay olduğu ve şüphelerin ortadan kalktığı görüldü. Bu üç tekniğin uygulanması ile kliniğimizde teşhisi yapılan hasta köpeklerin sağaltımlarında daha fazla başarıya ulaşıldığı belirlendi.

Araştırmamızın sonuçları değerlendirildiğinde; üst solunum ve sindirim sistemi ile alt üriner sistem hastalıkları radyografik, ultrasonografik ve endoskopik yöntem ile belirlendi, bu üç yöntemin hastalıklara ve organlara göre avantaj ve dezavantajları tartışılarak değerlendirildi. Endoskopinin daha avantajlı olduğu sonucuna ulaşılırken, radyografi ve ultrason tekniklerinin de hastalıkların tanısında birbirlerini tamamlayan sistemler olduğu kanısına varıldı.

2. GENEL BİLGİLER

2.1.Üst Solunum Sistemi Organları

Burun, burun boşluğu, larinks ve trakea dan oluşan üst solunum yollarının hastalıkları köpeklerde sıklıkla görülmektedir (1).

Burun; başın ön ve üst tarafında yer alan ve burun deliklerini kapsayan yer olarak kabul edilir. Burun boşluğu ise septum nazi denilen bir bölme ile iki kısıma ayrılmıştır. Önde burun delikleri ile dışarıya arkada koana ile pars nasalis faringise açılır. Burun boşluğunun bir tavanı, bir tabanı, bir iç ve bir dış olmak üzere iki adet yan duvarı vardır (1, 17, 27).

Larings solunum yollarının hava geçişini kontrol eden ve aynı zamanda ses organı olarakta görev yapan kıkırdaklardan oluşmuş bir bölümdür (1).

Trakea ise hayvan türlerine göre çeşitli uzunluklarda olan boru şeklinde bir organdır. Yuvarlak veya oval, kısmen at nalı şeklinde kikıkırdak halkalardan ve mukozalardan yapılmıştır. Her bir trakea kıkırdağına kartilago trakealis denir. Bu kıkırdaklar birbirlerine lig. anulare ile bağlanmıştır(1).

Burun boşluğunda tür ve ırk farklılıklarına bağlı olarak şekil değişiklikleri ile karşılaşılır. Fasial deformite olarak ortaya çıkan bu değişikliklerin temel nedeni travmalardır. Fasial deformite aynı zamanda nazal kavitenin neoplastik oluşumları nedeni ile de oluşabilir. Yabancı cisimler, viruslar, bakteriler ve alerjik maddelerden oluşan akut rhinitis ile karşılaşıldığı gibi sürecin uzaması ile kronik rhinitis ile de karşılaşılır (1, 17, 26).

Lariks hastalıkları içerisinde en çok yangısı (Laringitis) ile karşılaşılır. Bunun yanında; yabancı cisim, apse, polip, tümör ve granulasyon dokusu gibi kitlesel lezyonlar ile de karşılaşılabilir (1, 11).

Trakea hastalıklarının başında; organın yaygın enfeksiyöz hastalıklar sonucu trakeal duvarın kalışlaşması ve lümenin daralması ile karekterize yangısı görülür. Trakeal kollapslar da küçük köpek ırkları ve kedilerde de görülür. Bunun yanında trakeada en sık rastlanılan tümörler trakeakondrom ve karsinomlardır (1).

2.2. Üst Sindirim Sistemi Organları

Sindirim sistemi organları; ağız ile anüs arasında uzanan bir kanal ve bu salgılarını bu kanala akıtan bezlerden oluşan bir sistemdir. Üst sindirim sistemini ise ağız, farinks ve özefagus oluşturmaktadır. Ağız solunum sistemi ile sindirim sisteminin birleştiği yerdir. Dişler ve tükürük bezleri bulunur. Farinks ise solunum ve sindirim sisteminin birleştiği içi hava dolu bir organdır. Ventral ve kaudalinde larings kıkırdakları bulunur. Özefagus, farinks boşluğunu mideye baglayan, ağıza alınan gıdayı peristaltik hareketlerle mideye taşıyan boru seklinde bir organdır. Normalde boş bir köpek özefagusu yaklasık 2 cm çapındadır ancak gıdayı taşıma sırasında 2 veya 3 katına kadar genişleyebilir. Özefagus, trakeanın solunda yer alacak şekilde torakal boşluga girer, kranial mediastinum seviyesinde trakeanın dorsaline geçer. Özefagus, sirküler ve longitudinal kas tabakaları içerir (1, 4, 31).

2.2.1. Özefagus Hastalıkları;

Özefagitis, özefageal mukozanın ve devamında muskuler ve serozal katmanlarının akut veya kronik yangısal bozuklugudur. Kedi ve köpeklerde oldukça yaygın olan bu hastalığın nedenleri arasında gastro-özefageal reflü, yabancı cisimlerin irritasyonları, akut veya kronik kusma ve çesitli kimyasallar yer alır. Özefagitis tanısı için en geçerli yöntem endoskopidir. Mukozal yüzeydeki renk ve sekil degisiklikleri, endoskopi ile kolaylıkla izlenebilir (1, 6, 7, 8, 9).

Vasküler ring anomalileri, büyük arterlerin kongenital malformasyonları sonucu ortaya çıkan, kalbin ve özefagusun komsuluk durumu nedeniyle özefagusu hapseden oluşumlardır (1).

Özefageal divertiküller, özefagus duvarı üzerinde yer alan ve özefageal normal motiliteye etki eden kese benzeri kavitelerdir. Kongenital veya edinsel olarak ortaya çıkabilirler (1).

Özefageal yabancı cisimler, kliniklerde sıklıkla karsılasılan problemler arasındadır. Köpeklerde en sık rastlanan özefageal yabancı cisimler kemik, kemik fragmanları veya oyuncak parçalarıdır. Birçok yabancı cisim distal gastrointestinal kanala geçse de büyük bir kısmı özefagusta takılı kalarak obstrüksiyona neden olur. Özefageal hasarın boyutu, yabancı cismin boyutlarına, sekline (özellikle keskin kenarlı olup olmamasına) ve özefagusta kalma süresine bağlıdır (4, 9, 31).

Özefageal fistül, özefagus ile bitişik yapılar arasında normal olmayan baglantıların şekillenmesi olarak tanımlanır. Genellikle yabancı cisimler, özefagus operasyonlarının komplikasyonları ve organın perforasyonla sonuçlanan yaralanmaları sonucunda gelişir. Özefageal fistüller çogunlukla solunum organları ile ilişkilidir (özefageo-trakeal, özefageo-bronsiyal, özefageo-pulmoner gibi) (9).

Özefagus tümörleri; özefageal, peri-özefageal veya metastatik orijinli olabilir. Köpeklerde en sık görülen özefageal tümörler osteosarkom ve fibrosarkom olarak belirtilmistir (1, 9).

2.3. Alt Üriner Sistem Hastalıkları

Bu sisteme dâhil olan organlar; İdrar kesesi ve üretradır. Bu organlardan özellikle idrar kesesi ile ilgili hastalıklar son yıllarda köpeklerde çok fazla görülmeye başlamıştır (1).

İdrar kesesi, böbreklerden gelen idrarın depo edildiği organdır. Pelvis boşluğunun tabanında, simfizis pelvisin ön ucu üzerinde bulunur. Erkekte plica genitalis'in, dişide ise uterusun altında yer alır. Fasies dorsalis ve fasies ventralis olmak üzere 2 yüzü vardır (1, 14, 15, 31).

İdrar kesesi içerdiği idrar miktarına bağlı olarak şekil, hacim ve pozisyonca değişebilen içi boş muskulo-membranöz bir organdır. Boş olduğunda veya hafif idrarla dolu olduğunda armut veya gözyaşı şeklinde, pelvik boşluk içerisinde; idrarla tamamen dolu olduğunda ise küre biçiminde ve karın boşluğuna doğru kranioventral yönde uzanmış şekildedir (3, 14).

Üretra; üriner sistemin son segmentidir. İdrar kesesinde biriken idrarın dışarı atılmasını sağlayan boru şeklinde bir organdır. Normal üretra direkt radyografilere görülmez; bu nedenle üretranın yırtıklarını, mukozal düzensizliklerini, striktürlerini ve luminal dolum defektlerini belirlemek için indirek grafiler yada endoskopi uygulaması yapmak gerekmektedir (1, 3, 14).

2.3.1. İdrar Kesesi Hastalıkları

2.3.1.1.Urakal Anomaliler

Urakusun kusurlu kapanmasının tipine bağlı olarak çeşitli anomaliler oluşabilir. Bunlar; patent (açık) urakus, urakal sinüs, urakal kist ve vezikourakal divertikulumdur (1, 3).

2.3.1.2.İdrar Kesesi Rupturu:

Travmalar, pelvis kırıkları, ateşli silah yaralanmaları ve üretral obstrüksiyonlar bunların yanında gergin olan kesenin dikkatsizce yapılan palpasyonu, hatalı ya da yanlış kateterizasyon ve sistoskopi gibi iatrojenik hatalar idrar kesesi rupturunun başlıca nedenleridir. Kese çeperinin aşınmasına zayıflamasına sebep olan sistitis, büyük idrar kesesi taşları ve tümörleri idrar kesesi rupturlarının sekonder sebepleri arasında yeralır. İdrarın peritoneal boşluğa sızması sonucu üremi, dehidrasyon, hipovolemi oluşur, bu durum ölümle sonuçlanır. Bu nedenle hızlı ve doğru tanı çok önemlidir (1,3).

2.3.1.3.Sistitis

Sistitis, idrar kesesinin enfeksiyonu olup mesane mukozası ile sınırlıdır. Özellikle bakteriyel enfeksiyonlara bağlı olarak şekillenmekle birlikte viruslar ve mantarlar da sistitise neden olabilmektedir. Sistitise neden olan bakteriler genellikle üretra yoluyla gelen bakterilerdir; bunlar hemen daima rektum florasında yer alan mikroorganizmalardır. Dişilerde daha sık görülmesinin nedeni olasılıkla üretranın kısa olmasından kaynaklanmaktadır (1, 3, 7, 14, 22, 23, 24).

İdrar akışının durgunlaşmasına sebep olan tıkanma nedeniyle, idrarın keseden tam olarak boşaltılamaması, taşlar, travmalar, kateter uygulaması, antibiyotik veya kortikosteroidlerin uzun süreli kullanımı, vajinoskopi, vajinitis, nefritis, pyelonefritis, üretritis gibi faktörlerde idrar kesesi yangısına neden olurlar (24).

2.3.1.4.Kan Pıhtıları

Kan pıhtıları; travma, kanama bozuklukları, enfeksiyon veya neoplaziye bağlı olarak oluşabileceği gibi böbrek kisti veya apselerinden de kaynaklanabilir. Kan genellikle idrar kesesi, üst üriner sistem veya prostat kaynaklı olabilir (24).

2.3.1.5.Ürosistolitiyazis (Kalkuluslar)

Ürolitiyazis üriner sistemin herhangi bir yerinde taş oluşumu ve sonuçlarına verilen genel bir isimdir. Ürosistolitiyazis ise idrar kesesinde taş oluşumu anlamına gelmektedir. İdrarda bulunan anormal mikroskobik çöküntülere kristal, bunların idrarla dışarı atılmasına kristalüri, kristallerin makroskobik konsantrasyonlarına ise ürolit denmektedir (20, 24, 31).

Köpeklerde idrar kesesinde taş oluşumunda, "Welsh Corgi, Dachshund, Pekingese, Dalmatian, Miniature Schnauzer, Poodle, Pug, Coocker Spaniel, Terrier, Bulldog, Beagle, Bassethound " gibi ırklar predispozedir (24).

Köpeklerde ürolit oluşumunu etkileyen risk faktörleri arasında ırk, yaş, cinsiyet, üriner sistemin anatomik ve fonksiyonel anomalileri, metabolik anomaliler, üriner sistem enfeksiyonları, diyet ve idrar pH'sı vardır (14, 31).

İdrar kesesi taşları kompozisyonlarına göre; fosfat, ürat, sistin ve okzalat taşları olmak üzere 4 ana tipe ayrılır. Bunun dışında ksantin, sulfonilamit, karbonat, tetrasilin ve silikat taşlarına da az da olsa rastlanıldığı bildirilmektedir. Köpeklerde en sık rastlanan idrar kesesi taşları struvit (magnezyum ammonyum fosfat) taşlarıdır (%43.8). Kalsiyum okzalat taşları (%41.5) bunları yakından takip eder. Daha az sıklıkla gözlenen taşlar ise ürat (%4.8), kalsiyum fosfat (%2.2), silika (%0.9), sistin (%0.4), ksantin (%0.05) ve karışık taşlardır (%6.5) (4,14,15,21,31).

Dökülmüş epitel hücreleri, kan pıhtıları, mukoza parçaları, nekroze doku parçaları; Ca, fosfor (P), okzalat, silisyum ve diğer asitleri taşıyan diyetlerle beslenme; idrardaki pH değişiklikleri, vitaminlerce fakir gıdalarla beslenme, minarelce zengin gıda ve sular, yetersiz su alımı, kuru konserve yiyecekleklerin verilmesi ve pyelitis, sistitis, pyelonefritis gibi üriner sisteme ilişkin yangısal hastalıkların komplikasyonu olarak taşların şekillenmesi söz konusudur. Vitamin A eksikliği ve vitamin D fazlalığının da oluşumda rol oynadığı öne sürülmektedir. Ayrıca üriner sistemde idrar retensiyonuna neden olan hastalıkların da taş oluşumunu kolaylaştırdıkları savunulmaktadır (24, 28, 31).

İdrar kesesi taşlarının sağaltımında hastanın genel durumu ve taşın kompozisyonu önemlidir. Kese içerisinde bulunan sistin, strüvit ve ürat taşlar idrar kompozisyonunun kalkulojenik maddelerle farklılaştırılması sonucunda çözülebilmesine rağmen kalsiyum okzalat taşları çözünmez. Fosfat taşları uygun diyet ve antibiyotik kullanımı ile çözülebilir olması dışında pahalı ve uzun süre gerektirir. Sağaltım için en sık başvurulan yöntem sistotomidir. Hastalığın nüks etmemesi için hasta postoperatif uzun bir süre uygun diyetle beslenmelidir (31).



RESİM 1: kalsiyum oksalat dihidrat b) kalsiyum oksalat monohidrat c-d) amonyum ürat e) magnezyum amonyum fosfat f) silika g) sistin h) atipik sistin

2. 3.1.6.İdrar Kesesi Tümörleri:

Dişi köpekler ve erkek köpeklere göre idrar kesesi neoplazisi daha yüksek oranda görülmektedir. En sık tümör genellikle idrar kesesi duvarından kaynaklanan ve kese lümenine uzanan düzensiz sapsız kitle olarak görünür. Bu kitleler genellikle trigonda bölgede ortaya çıkar ve üretra ve erkek köpeklerde prostat içine uzanabilir. Bu neoplaziler ikincil hidronefrozlu mekanik bir üreter tıkanıklığına neden olabilir (22, 24, 31).

İdrar kesesi tümörleri tüm tümöral oluşumlar içinde %1'den bile daha az yer kaplamaktadır (9, 18). Köpeklerde kötü huylu tümörler iyi huylu tümörlere nazaran daha yaygındır (11). İdrar kesesi tümörlerin; %97'si malign karakterde olup, yine yaklalık %97'si epiteliyal kökenlidir. Irk predispozisyonu göstermezler (18). Köpeklerde en çok gözlenen idrar kesesi tümörü, epitel tabakasından köken alan tranzisyonel hücre karsinomudur. Köpeklerde 3-14 yaş arasında transizyonel hücre karsinomu en yaygın olan tümöral oluşumdur. Hastalıktan, Scottish Terrier ve West Highland White Terrier'ler daha çok etkilenirler (9,15). İdrar kesesinde seyrek olarak yangısal polipler gözlenebilir. Bunlar polipoid sistitis hastalığında oluşan ve idrar kesesinin mukozasında yangıyla birlikte gözlenen kitlelerdir. Yangısal polipleri idrar kesesi neoplazileri ile karıştırmamak gerekir çünkü sağaltım yöntemi ve prognozu çok farklıdır (20, 22, 24).

2.4. Radiyografi

Organizmanın gözle görülemeyen kısımlarının x ışınları kullanılarak fotoğrafik materyal üzerine görüntülenmesi işlemine radyografi denir. Tanısal radyolojide kullanılan özel olarak yapılmış filmler de radyografi olarak tanımlanır (1). Radyografi, incelenmek istenen vücut bölümünden x-ışınları geçirilerek röntgen filmi üzerinde görüntü oluşturma esasına dayanır (1, 2, 5).

Radyografi, üç boyutlu cisimlerin yoğunluk ve şekillerine göre oluşan iki boyutlu bir görüntüdür. Kemik doku radyografik olarak kolayca görüntülenebilir, ancak özefagus, mide, barsak, karaciğer, böbrek, sidik kesesi gibi organlar film üzerinde yeterli derece de kontras oluşturmadığı için direkt olarak incelenemezler. Bu nedenle bu organların daha net görüntülenebilmesi için kontras maddeler ile yapay dansite oluşturularak diğer dokulardan farklı şekilde görüntü elde edilmeye çalışılır (1, 2, 5).

Spesifik bir oluşumun tanımlanması, bir hastalığın yayılışının değerlendirilmesi, ilerleyen bir lezyonun ya da iyileşmenin takip edilmesi, bir patolojik oluşumun değerlendirilmesi radyografinin endikasyonlarını oluşturur (2).

Hastanın radyografi için hazırlanması elde edilecek film kalitesini etkiler. Genel olarak; abdominal radyografi öncesi hayvan beslenmemeli, idrar kesesi ve kolon boş olmalıdır. Yiyeceklerle dolu bir mide ya da dışkı ile genişlemiş kolon bir patolojik oluşumu perdeleyebilir. Hastanın pozisyonunda radyografide önemlidir. Anormal bir görüntü hatalı bir pozisyondan kaynaklanıyor olabilir. Bu nedenle gerekirse hastalara sedasyon ya da genel anestezi uygulanarak radyografi sağlanabilir. Radyografik incelemeler her zaman 2 yönlü alınan filmler üzerinde yapılmalıdır (1, 5).

Radyografik tanı; hastanın prognozu, hastalıklı bölgenin görüntülenmesi ve elde edilen filmin değerlendirilmesi ve yorumlanması ile belirlenmeye çalışılır. Ancak radyografi ile spesifik tanıdan çok ayırıcı tanı sağlanmaya çalışılır. Diğer görüntüleme teknikleri ile konulan bu tanı desteklenmeye çalışılır (1, 5).

Üriner sisteme ait organlardan idrar kesesinin radyografik inceleme direkt ve indirekt radyografi olmak üzere iki şekilde gerçekleştirilir (1, 5).

2.4.1. Direkt Radyografi inceleme:

Direkt radyografi, üriner sistemin değerlendirilmesinde ilk basamaktır. Direkt radyografide; idrar kesesinin görülebilirliği, pozisyonu ya da lokalizasyonu, şekli, büyüklüğü ve radyografik opasitesi hakkında bilgi edinilebilir. Keseyi görüntülemede, ventrodorsal (V/D), laterolateral (L/L) veya oblik pozisyonlar kullanılır. Bunlardan en iyi görüntü lateral yönlü radyografilerde elde edilir. Bu pozisyonda grafi alırken arka bacaklar mümkün olduğunca kaudale çekilmelidir, bu şekilde arka bacak kaslarının süperpozisyonu engellenmiş olur. V/D görüntüde, bağırsaklar ve kolumna vertebralis ile boş olduğu durumlarda pelvis kemikleri idrar kesesinin süperpozisyonuna neden olur. Radyografiden önce hastanın 24 saat öncesinden aç bırakılması gerekir. Hayvanın su içmesinde bir sakınca yoktur. Kolondaki gaita kitlesini uzaklaştırmak için grafiden iki saat öncesinde ılık lavman yapılmalıdır. İdrar kesesi içine yüzde 2 lidokain hidroklorür çözeltisi 5-10 ml'lik enjeksiyon ağrı ve spazm azaltmaktadır (1, 5, 6).

İdrar kesesi boşken direkt radyografide görüntülenemez. Kesede idrar olduğu zaman intraabdominal bir yerleşim gösterir ve bu durumda ince barsaklar kraniale, asendens kolon sağa doğru yer değiştirir. Direkt radyografi ile radyoopak taşlar belirlenebilir, bunların sayısı ve şekli hakkında bilgi edinilebilir fakat diğer idrar kesesi hastalıklarının tanısı zordur. Radyografilerde idrar kesesinde okzalat, silikat ve fosfat taşları radyoopak, sistin ve ürat taşları ise radyolusent görünüme sahiptirler (1, 5, 6).

2.4.2. İndirekt Radyografik İnceleme:

Genital organlar iyice temizlenmeli ve kateter kullanımdan önce sterilize edilmelidir. Bu prosedür için gerekli ekipmanlar uygun boyutta bir kateter, 60 ml şırınga ve 3 yollu stop-cock olmalıdır. Steril eldiven, steril yağlama ve % 2 lidokain hazır olmalıdır. Steril yağlama daha kolay, daha az travmatik kateterizasyon sağlayacaktır. Kateter önce, kateterin lümeni örneğin lidokain (2-5 ml) içinde bir çözeltisi ile doldurulmalıdır. . Lidokain Mesane spazmı önlemek için yardımcı olacaktır. Buna ek olarak, yerleştirilmeden önce sıvı ile doldurarak kateter hazırlarken kistik veya üretral taşlarının hava kabarcıkları ile karışabildiğinden hava verilmemeli. Sistografi sırasında, intravezikal basınç bilinmemektedir, bu nedenle aşırı mesane distansiyonu mesane duvarında kanamaya, ruptura ve azalmış kan akımı ilede iskemiye neden olur (1, 5, 6).

İndirekt radyografide idrar kesesinin değerlendirilmesinde 3 temel yöntem vardır. Bunlar pozitif kontrast sistografi, negatif kontrast sistografi ve çift kontrast sistografidir (1).

2.4.2.1. Pozitif kontras sistografi

İdrar kesesi boşaltılmalıdır. Daha sonra kontras madde verilmelidir. Pozitif kontras sistografi, mesane yerini belirlerken mesane şekil değerlendirmek ve mesane duvarı bütünlüğü kaybını küçük miktarlarda tespit içi iyi bir uygulamadır. Buna ek olarak, duvar kalınlığı ve ancak küçük dolma defektleri tespit değerlendirilmesi için yeterli, daha ince lezyonlar kontrast madde ile maskelenmiş olabilir. Bu teknik mukozayı detaylı değerlendirilmesi için uygun değildir (1).

Bu yöntemde; suda ya da yağda eriyen iyotlu bileşikler, kontrast madde olarak kullanılır. Bu ajanlar da mesane içine aşılanmış önce steril su kullanılarak % 20'lik bir çözelti ile seyreltilmelidir. Baryum veya sodyum iyodür pozitif kontrast sistografi için kullanılmamalıdır. Kullanılan kontrast ortamı hacmi, hastanın vücut ağırlığı ve mesane içinde ortaya çıkan hastalık durumuna bağlı olarak değişecektir. Pozitif kontrast sistografi, idrar kesesinin pozisyonunun ve duvar yapısının değerlendirilmesinde, idrar kesesi rupturunun tanısının konulması amacıyla uygulanmaktadır (1).

2.4.2.2. Negatif kontras sistografi (pnömosistografi)

CO2, NO2 ve oda havası negatif kontras maddeler, sonda uygulanarak, idrar kesesine verilir. 6-12 ml / kg vücut ağırlığı arasında bir dozaj oranında esnek bir üriner kateter ve büyük bir enjektör aracılığıyla boşaltılmış mesane içine enjekte edilir. Karbon dioksit ve azot oksit 20 kez oda havasından daha kan içinde daha fazla çözünür böylece ölümcül bir hava embolisi olasılığını azaltır. Hematüri olan hastalarda idrar kesesine hava verilmesinin ölümcül bir emboliye neden olma ihtimalinden dolayı bu durumlarda pozitif kontras sistografi önerilir. pulmoner emboli tehlikesini azaltmak için sol lateral pozisyonda yapılmalıdır. Mukozal anormalliklerin gösterilmesinde çift kontras sistografiye, idrar kesesinden küçük sızmaların görüntülenmesinde pozitif kontras sistografiye göre daha az duyarlı olmasından dolayı negatif kontras sistografi genellikle önerilmez (1).

2.4.2.3.Çift kontras sistografi

Hem pozitif hem de negatif kontras maddelerin beraber kullanımı ile gerçekleştirilir. Seyreltilmiş pozitif kontras madde idrar kesesine verilmelidir. Daha sonra mesane boşaltılır

ve orta derecede gaz (hava) ile şişirilir ve çift yönlü radyografiler alınır. Hava miktarı hayvanın boyutuna bağlı olarak 1-5 ml / kg vücut ağırlığıdır. Kontras taş veya kan pıhtıları gibi küçük luminal dolum defektleri, görselleştirme sağlar. Mesane mukozasının yüzeyini kaplamayla mukozal ve mesane duvarı lezyonlarının mükemmel değerlendirme sağlar. Çift kontras sistografi mukozal yüzeyi hakkında en çok bilgi ve mesane duvar kalınlığı verir (1, 5).

Mukozal değişiklikler: iyi bir çift kontraslı sistogram ile değerlendirilir. Mesane diverticuli bağlantılı çıkıntılar, mesane rüptürü ve bütünlüğünün kaybı, kalınlaşma, iltihap, travma kanama veya neoplazi ile ilişkili anomaliler ortaya çıkartılabilinir. Mukozal düzensizlik mesane lümenini gösteren düzensiz bir çizgi ile pürüzsüz mukoza olarak ortaya konacaktır. Ülser varsa, kontras madde de bu alanda yapışabilir (1, 5).

Sistitis de; sekonder mesane duvar kalınlaşması ile sık mesane duvarının cranio-ventral yönü görülür. Bu mesanenin en bağımlı alanıdır çünkü mesanenin bu alanı, enflamasyon ve enfeksiyona yatkındır. Bu nedenle, bakteri ve artıkları bu bölgede birikme eğilimindedir (1, 5, 14).

Mesane duvar kalınlaşmasın da neoplazi ikincil neden olabilir, ancak bu yalnızca radyografi ile inflamatuar ve neoplastik hastalıklar ayırt etmek her zaman mümkün değildir. Ancak, kontras sistografi ve sayısız bulgular neoplazi daha olası hale getirebilir. Mukozal yüzeyi mesane lümenine genellikle düzensiz ve çıkıntı olduğunu görülür. Pozitif kontrast bu kütle çevreleyen ise, kütle radyolusent bir hale gelir ve doldurarak bozukluk olarak görülmektedir (1, 14).

Pozitif kontras sistografi veya çift kontras sistografi idrar kesesi hastalıklarının belirlenmesinde en yararlıdır. Ancak her zaman bu hastalıkların radyografik teknik ile belirlenmesi her durumda mümkün değildir. Bu nedenle bu hastalıkların teşhisinde diğer tanı tekniklerinden de yararlanılmalıdır (1).

Radyografi, küçük hayvanlarda birçok organ veya dokunun incelenmesinde önemli tanı yöntemlerinden biri olarak bilinmektedir. Çeşitli kontras radyografik tekniklerle birçok hastalıkların radyolojik bulguları ortaya konmuştur. Bu teknikte x-ışınları kullanıldığı için hasta ve hekim radyasyon almaktadır. Ayrıca röntgen filminin yorumlanması için de tecrübeli kişilere gereksinim vardır. Uygun koşullar sağlansa bile radyografi bazı hastalıkların tanısı için yeterli bir teknik değildir (1).

2.5. Ultrasografi

Ultrasonografi, yumuşak doku ve paranşimal organların incelenmesinde ses dalgalarından yararlanan bir görüntüleme tekniği olarak, ultra ses adı verilen duyulabilir ses frekans spekturumunun çok üzerindeki ses dalgalarını yumuşak doku ve paranşim organları üzerine göndererek yolu üzerindeki oluşumlardan yansıması esasına dayanır. Dönen yansımalar transduser tarafından saptanıp, cihazın değerlendirmeye görüntü oluşturma işlemlerinden geçirildikten sonra grinin tonlarından oluşmuş görüntüye dönüştürülürler (3).

Ultrasonografi tekniği; muayene edilen hayvan ve hekim açısından tehlike taşımaması, hastayı rahatsız etmemesi, kolay ve çabuk uygulanabilir olması, iyonizan olmaması ve dokulara nüfüz etmemesi ile radyografi, bilgisayarli tomoğrafi ve izotopik tarama yöntemlerinden üstündür (1, 3).

Tanısal ultrasonografide veteriner hekimlikte özellikle son yıllarda sıklıkla kullanılan bir muayene yöntemidir. Ultrasonografi; abdominal boşluktaki sindirim sistemi organlarının, karaciğer, dalak, üriner sistem, reprodüktif sistem, göz, kalp, tendo gibi organların muayenesinde yaygın olarak kullanılmaktadır. Ultrasonografik muayeneden mümkün olan en iyi sonucu alabilmek için iyi ve kaliteli görüntü elde etmek, doku ve organların normal ultrasonografik görüntülerine hakim olmak, ultrasonografi ile ilgili tecrübe ve bilgiya sahip olmak gerekmektedir (1, 3, 5).

Küçük hayvanlarda ultrasonografi, fiziksel muayene ve radyografik muayene ile elde edilen bilgilere ek bilgiler sağlar. Bir hastalığın tanısında ultrasonografi tek başına yeterli olmayabilir (1).

Ultrasonografi insan kulağının duyamayacağı frekanslarda üretilen ses dalgalarının dokulara gönderilip geri yansıyan kısımlarının ileri boyutlu görüntüye dönüştürülmesi prensibiyle çalışır. Bu görüntü statik veya dinamik (real-time) olabilir. Dinamik aygıtlar saniyede birçok görüntü oluşturarak organların hareketlerini izleme olanağı sağlar (5).

Ultrasonografi başka bir değişle yüksek frekansta (2-10 MHz) (2-10 milyon siklus/saniye) ses dalgası kullanılarak solid (ses geçmez yapı) veya kistik (ses geçiren yapı) oluşum

ayrımını çok iyi yapan ve yumuşak dokularda oluşan fizyolojik veya patolojik değişikliklerin tespit edilmesini veya external olarak gözlenmesini sağlayan bir yöntemdir. Ultrasonografi, solid (katı) oluşumların kistik yapılardan ayrılmasına olanak sağlar. Kistik yapılar içleri anekoik, dışı hipoekoik bir zarla çevrili görülürken; solid oluşumlar hipoekoik ya da hiperekoik yapıda görülür (1, 3, 5).

1880 yılında Curie'ler tarafından keşfedilen piezoelektrik (basınç elektrik) kavanoz gibi baza kristallerin mekanik veya elektrik enerjilerinin birbirine çevrilmesine esasına dayanır. Bu şekilde enerji çevirici maddelere "transducer" (çevirici), transduceri taşıyan boşluğa da "Prob" denir (5).

Ses dalgalarının iletilmesi ve alınmasında problar (transduser) kullanılır. Prob; piezo elektrik özelliğine sahip maddeler içerir. Ultrason cihazlarında kurşun, zirkomat, titomat gibi kristaller güçlü piezoelektrik özelliği nedeniyle kullanılırken, seramik diskler son zamanlarda daha fazla tercih edilmektedir. Ultrasonografik dalgalar prob içerisindeki seramik yapısında piezoelektirik kristalleri tarafından oluşturulmaktadır. Kristal üzerine uygulanan basınç elektrik enerjisine, elektrik enerjisi ise kristalde genişleme ve daralma şeklinde mekanik enerjisine ve dolayısıyla sese çevrilir. Diagnostik amaçlı kullanılan ses dalgalarına ait frekanslar 2 ile 10 Megahertz (MHz, 1 milyon atım (siklus)/saniye) arasında değişmektedir (1, 3).

Elektrostatik transducerler sektör, lineer ve konveks olabilir. Görüntünün üçgen şeklinde olduğu tarama sektör, dörtgen şeklinde olmasına lineer ve geniş ağızlı sektör şeklinde olmasına ise konveks transducer denir Linear problarda ses dalgalan kristallerin sırası boyunca dikey olarak dışarı yaymasından dolayı görüntü dikdörtgen şeklinde elde edilir. Linear problann temas yüzeylerinin konveksleştirilmesiyle konveks problar oluşturulmuştur. Sektör problarda, konveks ve linear problara göre temas yüzeyi daha küçük olması ve kristallerin daire şeklinde sıralanması nedeniyle yelpaze şeklinde görüntü oluşur (3).

Dokular Ultrasonografik terminolojide ekojenitelerine göre tanımlanır. Kullanılan terimler, dokunun eko yoğunluğu, eko kaybı ve görüntü yapısıyla ilgilidir. Anekoik siyah, hipoekoik koyu gri, hiperekoik açık gri-beyaz renkte olmaktadır. Yüksek eko yoğunluklu alanlar için ekojenik veya hiperekoik, düşük eko yoğunluklu alanlar hipoekoik, hiç eko göstermeyen alanlar anekoik olarak tanımlanırken, iki organ benzer ekojeniteye sahip yapılar ise izoekoik

olarak adlandırılır. Hipoekoik ve hiperekoik alanların iç içe olduğu bölgeler için heterojen tanımı kullanılır. Kemik, kalsifiye materyal, yabancı cisimler ve çok yoğun yumuşak dokular dokuya ulaşan ses dalgalarının yansımasının engellenmesinden dolayı derin akustik gölge ya da koyu renk bir alan oluşturur. Ultrason dalgalarını çok az yansıttıklarından sıvı ile dolu derin anekoik olarak izlenirler (1, 3, 5).

Ultrasonografi; intra-abdominal kitlesel lezyonların değerlendirilmesinde ideal bir tanı yöntemi olarak kabul edilir. Herhangi bir iyonize ışın yaymadan ve sedasyon kullanılmaksızın hayvanlar muayene edilir. Radyografide olduğu gibi, ultrasonografi de üç boyutlu objelerin iki boyutlu ortamda değerlendirilmesini sağlayan bir görüntüleme yöntemidir. Ultrasonografi uygulaması güvenlidir. Radyasyon gibi bir tehlike taşımaz. Kolay ve çabucak uygulanabilir. Hastayı hiçbir şekilde rahatsız etmez ve pahalı değildir (1).

Hekim, normal anatomi ve yapılar arasındaki ilişkiler hakkında bilgi sahibi olmalıdır. Rutin ultrasonografik muayeneleri yapabilmek için bölgenin kesit yüzeyinin ve anatomisinin çok iyi bilinmesi gereklidi. Ultrasonografik değerlendirme ile abdominal yapıların boyutları, şekli, ekojenitesi, pozisyonu ve iç yapısı incelenir. Ultrasonografide sagittal, transversal ve frontal (coronal) diye bilinen üç önemli kesit yüzeyi vardır (3).

İdrar kesesi ultrasonografisi için genellikle 3,5 veya 7,5 mHz frekanslı linear veya konveks problar gereklidir. Hava ultrasonografi İçin engel oluşturduğundan bölge traş edilerek temas jeli sürülür (1, 3, 5).

İdrar kesesi dolu olduğunda ultrasonografide kolayca değerlendirilebilir. Yeterince dolu değilse duvar kalın ve düzensizdir. İdrar kesesi ultrasonografik muayene için dolu olmalıdır. Gergin durumda transversal düzlemde duvarı ince ve düzenlidir. Boş idrar kesesinde mukozal katlanmalar oluşurken, çok gergin bir idrar kesesinde ise mukozal düzensizlikler gizlenebilir ve az olan duvar kalınlaşmaları görülmeyebilinir (1, 3, 5).

Bütünlüğünü koruyan idrar kesesi diüretik (furosemid 1-2 mg/kg vücut ağırlığı) enjeksiyonu ile doldurulabilir. İdrar kesesinin kateterizasyonu ile birlikte retrograd sıvı uygulamasıyla (salin) idrar kesesi şişirilebilir ama havakabarcığı enjeksiyonu çeşitli artefaktlara yol açamaması için dikkat edilmesi gerekir. Ultrasonografik muayene sonunda sistitis, idrar kesesi içerisindeki taş, polip, tümör ve yabancı cisim gibi kitlesel lezyonların tanısı konulabilir (1).

2.6. Endoskopi

Endoskopi, insan hekimliğinde 18. yüzyıl da bilinmesine ve kullanılmasına rağmen veteriner hekimlikte 19. yüzyılda nadiren kullanılmaya başlandı. Kedi ve köpeklerde ise 1970 yılından sonra solunum sistemi, karaciğer ve pankreas hastalıklarının tanısında sıklıkla kullanılmaya başlandı. Son yıllarda ise gerek diagnostik gerekse cerrahi olarak endoskopi veteriner hekimlikte başarılı bir şekilde kullanılmaktadır (7, 16, 30, 31, 33).

Endoskopi ile ilgili ilk çalışmalar vücut içerisine sokulan tüpler yardımıyla iç organların görüntülenebileceği düşüncesi ile başladı. Ancak net görüntü sağlayabilmek için iyi bir aydınlatma sistemine ihtiyaç vardı. Bunun için yağ lambaları ve flamanlı küçük elektrik ampulleri kullanılmak istendi. Ancak bu materyallerin aydınlık ortam yaratmadıkları ve aşırı derecede ısı yaydıkları için kullanılamayacağı anlaşıldı. Daha sonraki yıllarda fiber optik kablo teknolojisinin gelişmesiyle, ince cam elyafından yapılmış optik lifli esnek kablodan (fleksibl), ya da bu esnek kablonun bir kanül içerisine yerleştirilmiş (rijit) endoskoplar kullanılmaya başlandı. Bu düzenek ile erişilebilen bütün doku ve organlardan hastalıkların histopatolojik tanıları için doku örnekleri alınmaya başlandı. Soğuk ışık teknolojisinin gelişmesiyle de ışık kaynağı ile ilgili ısı problemi de çözüldü (7, 31).

Endoskopi ilk kez Phillip Bozzini tarafından 1806 yılında idrar taşlarının görüntülenmesi için kullanıldı. Bozzini bir metal tüpün içerinden ışık kaynağını ayna ile yansıtarak aydınlatma sağladı. Adolf Kussmaul 1868 de ilk gastroskopiyi buldu ve kullandı. Işık kaynağı olarak ilk zamanlar alkol ve terebentin karışımı kullanılırdı. İlk olarak rijit endoskop modeli kullanıldı (31).

Nitze 1879 da ilk kez sidik kesesi hastalıklarının patolojisi için teleskopu kullanarak sistoskopi yaptı. Georg Kelling, 1902 de sistoskopi ile bir köpeğin karın boşluğunu görüntüledi. Jacobaeus, 10 yıl sonra insan hekimliğinde laparoskopi ve torakoskopiyi tanımladı. İlk laparoskopi ABD de 1910 yılında Bertram Bernheim tarafından safra kesesinin görüntülenmesi ile yapıldı (31).

Endoskopi, küçük hayvan veteriner hekimliğinde 1970 li yıllarda kullanılmaya başlandı. O'Brien, 1970 yılında kedi ve köpeklerde alt solunum yollarının endoskopik değerlendirmelerini yaptı. Karaciğer ve pankreas hastalıklarının laparoskopik değerlendirilmesi ilk kez 1972 yılında rapor edildi. Kedi ve köpeklerde ilk kez gastrointestinal

endoskopi Johmson ve Colleagues tarafından 1976 yılında yapıldı. Bu tarihden sonra da gastrointestinal endoskopik sistem sıklıkla kullanıldı. Bronkoskopi ise diğer endoskopik sistemlerden daha sonra uygulanmaya başlandı (7, 31).

Küçük hayvan endoskopisinde birçok yöntem vardır. Bu yöntemler uygulanan organ ya da bölgeye göre isimler almaktadır. Rinoskopi, sitoskopi, artroskopi, vaginoskopi, otoskopi, torakoskopi ve kanatlı endoskopisi rijit ve fleksibl olmak üzere küçük hayvan hekimliğinde rutin kullanılmaya başlandı (6, 7, 15, 30, 31, 32, 33).

Endoskoplar fleksibl ve rijit olarak iki kategoriye ayrılırlar. Fleksibl endoskop uzun boşluklu, köşeli ve anatomik olarak tüp şeklindeki organların (gastrointestinal sistem, alt solunum yolları ve erkek üriner sistem) muayenesi için kullanılır. Rijit endoskop ise kullanımı daha kolay ancak açı oluşturmayan operatöre daha farklı alanlarının görüntüsünü sağlayan rutin olarak daha fazla tercih edilen bir endoskop türüdür (1, 7, 29, 31,33).

Rijit endoskoplar vücut boşluklarının (abdomen, toraks, eklem, ağız boşluğu vb) görüntülenmesinde tercih edilir. Rijit endoskoplar genellikle veteriner hekimlikte otoskop, dişi kedi ve köpeklerde sistoskop, rinoskop, colonoskop, özefagoskop ve gastroskop olarak kullanılırlar. Fleksibl endoskop, rijit endoskopa göre daha pahalı, hassas ve temizliğe gereksinimi olan endoskoptur (7, 31).

Basit bir rijit endoskop; teleskop, değişik uzunluklarda metal tüp içerisinde fiberoptik olmayan yansıtıcı sistem, ışık kaynağı ve monitöre görüntüleri aktarmak için kullanılan kablo ve monitörden oluşmaktadır. Rijit endoskoplarda kullanılan metal tüplerin çapları 1-10 mm arasında değişiklik göstermektedir. Bu tüp içerisindeki ışık kaynağı sabit, 10, 25, 30, 45, 70, 90, 120 derece oynayarak görüntü sağlar. Yaygın olarak kullanılan rijit endoskop özellikleri; 2.7 mm çaplı, 18 cm uzunlıkta ve 30 derece açı ile görüntü sağlayan endoskoptur (31).

Endoskopi uygulaması sırasında uygulanacak anestezi protokolü hastalığa bağlı olarak değişmektedir. Endoskopik muayene sırasında uygulanacak anestezi tekniği genellikle inhalasyon anestezisidir. Kullanılacak anestezik maddelerin seçimi, hayvanın genel durumuna, fiziksel muayene sonuçlarına, dehidratasyona, karaciğer hastalıklarına, kan parametreleri bulgularına bakılarak karar verilir. Anestezi süresince hastaya en üst düzeyde hassasiyet gösterilerek hasta takip edilir. Antikolinerjik ilaçlar endoskopik muayene süresince oluşabilecek bradikardiden korunmak için kullanılabilir. İnsanlarda endoskopik muayene

başlamadan 5 dakika önce intravenöz uygulanan Atropinin oluşabilecek bradikardiyi önlediği belirlenmiştir (31).

Solunum sisteminin endoskopik muayenesinde derin genel anesteziye gereksinim vardır. İnhalasyon anestezisi uygulanan hastalarda entubasyon tüpü endoskopun geçişine izin vermeyebilir. Bu nedenle solunum sisteminin endoskopik muayenelerinde genel anestezi için katı anesteziklerden de yaralanılabilir. Aspirasyon pneumonisi için de dikkat edilmelidir (7, 12, 31).

Evcil hayvanlarda solunum sistemi hastalıklarının tanısı klinik muayene, direkt ve endirekt radyografi ile her zaman mümkün olmayabilir. Ancak solunum sistemi endoskop ile kolaylıkla muayene edilebilir. Bu sisteminin endoskopik muayenesi ile burun, burun boşluğu, hava keseleri, farinks, larinks, trachea, akciğerler ve sinuslardaki hastalıkların kesin tanısı yapılabilmektedir. Hem rijit hemde fleksibl endoskoplar kullanılabilir. Ancak Bronkoskopi de rijit endoskopun kullanımı uygun değildir. Solunum sisteminin endoskopik muayenesinde hastanın solunumu riske edilmemelidir. Bu nedenle muayene inhalasyon anestezi eşliğinde yapılmalıdır (1, 7, 11, 12, 27, 31, 32).

Rinoskopi, burun ve burun boşluğunun endoskop ile muayenesidir. Birçok nasal hastalıkların tanısı, burun boşluğunun yapılacak olan direk muayenesi ile konulabilmektedir. Rinoskopi ile burun boşluğu ve sinus frontalisin muayenesi kolaylıkla yapılır. Rinoskopi için 1.9 ve 2.7 mm lik kanule sahip çok amaçlı rijit endoskop kullanılır (1, 7, 11, 12, 17, 31).

Rinoskopi minimal morbidite ve mortaliteye yol açan, komplikasyon oranı düsük, kolay uygulanabilen, ucuz ekipman maliyetiyle rinotomiye olan ihtiyacı kısmen elimine edebilen, burun boşluğunun görüntülenmesi ve biyopsi elde edilmesini sağlayan etkili diagnostik bir tekniktir. Rinoskopiyle klinik muayene ve diğer teşhis metotları ile elde edilen bulgular desteklenebilir, biyopsi örnekleri alınarak kesin teşhise gidilebilir (11,12).

Rinoskopi kronik burun akıntısı, aksırık, pis kokulu solunum havası ve epistaksisli hayvanlarda tümör, yabancı cisim ve mantar enfeksiyonlarından şüphelenildiğinde yapılmaktadır (1, 7, 11, 12, 26, 31).

Rinoskopi ve rinoskopi rehberliğinde alınan biyopsi ile yabancı cisim, oronasal fistül, rinitis (allerjik, mikotik, idiyopatik), sinusitis, burun içi parazitler (P. caninum), mantar

enfeksiyonları (Cryptococcosis, Aspergillosis), neoplazi, kistler ve choanal atrezia tanısı konabilir. Köpeklerde kronik burun bozukluklarının tanısı (neoplazi, inflammatory rinitis, aspergillozis, yabancı cisim) rinoskopi ile diğer tanı yöntemlerinden daha kolay konur. (12, 17, 25, 26 31).

Rinoskopide hayvanlarda nazofarinksin tolere edebileceği en büyük endoskop kullanılmalıdır. Burun boşluğunda iatrojenik hemorajiyi engellemek için nazik manipulasyonlar yapılmalıdır. Rinoskopi dar bir nasal meatusa sahip olan küçük kedi ve köpeklerde zor olabilir. Mukozal şişlik ve rostral olarak yerleşen burun içi kitleler endoskopun girişine engel olabilir. Yine burun boşluğunda lezyonların yeri, mukus, kan ve hemorajinin bulunması mukozal yüzeylerin görüntülenmesi ve anormalliklerin tespitini engelleyebilir. Biyopsi alınması, iatrojenik hemorajiye yol açabileceğinden muayene tamamlandıktan sonra endoskop geri çekilirken yapılmalıdır (2, 31).

Laringoskop, larinksin endoskop ile muaynesidir. Öksürük, anormal solunum sesleri, zayıf performans, yeme içme sırasında boğulma, eksersize bağlı siyanoz, sinkop, gürültülü solunum, inspiratorik dispne, solunumda ıslık sesi ve ses oluşumundaki değişiklikler de laringsin endoskopisi yapılabilir (1, 7, 18, 27, 31).

Laringeal hastalıktan şüphelenilen hayvanlarda solunum fonksiyonu tehlikeye gireceği için endoskopi sırasında inhalasyon anestezisi zorunludur. Laringoskopi larinksin şekil, motilite ve rengindeki anormallikleri bildirmekte kullanılır. Laringoskopide müköz membranlara (kızarıklık, şişlik, erezyon, ülser, irin, fibrin parçaları), farinks tavanındaki asimetri ve şişkinliğe (apseler, büyümüs lenf yumrusu), larinks girişine (ödem, tüberküloz, aktinobasilloz, buzağı difterisi) dikkat edilmelidir (18).

Larinksin endoskopik muayenesi ile faringeal lenfoid hiperplazi, faringeal kollaps, epiglottis anormallikleri, epiglottik üfürüm, aryepiglottik üfürüm, subepiglottik kistler, laringeal disfonksiyon, laringeal hemipleji, laringeal obstrüksiyon, yumuşak damağın dorsal yer değisimi, yumuşak damak hemorajisi, arytenoiditis, pozisyonel arytenoid kollaps ve boğaza ait poş hastalıklar teşhis edilebilir. Patolojik ve mikrobiyolojik muayene için biyopsi örnekleri alınabilir (18, 27).

Trakeaoskopi, trakeanın endoskop ile görüntülenmesi olarak tanımlanır. Trakenin endoskopisi anamnez, fiziksel muayene ve diagnostik testlerle tanısı konulamayan, öksürük ve dispne

(inspiratorik ve ekspiratorik) görülen fakat medikal tedaviye cevap vermeyen olgularda endikedir. Trakeoskopi ile mukozadaki aşırı sekresyonlar, hemorajik alanlar, yabancı cisimler, neoplaziler ve intramural trakeal obstrüksiyonlar gözlenebilir. Trakeoskopiyle elde edilen trakeal sıvı örneklerinin sitolojik ve bakteriyolojik muayeneleri yapılabilir. Ayrıca alınan biyopsi örnekleri ile hastalığın kesin teshisi konabilir, batan ve tıkayan yabancı cisimler çıkarılabilir (7, 18, 27).

Bronkoskopi, akciğerlerin endoskop ile muayenesidir. Bronkoskopi köpeklerde; ekspiratorik dispne, hırıltılı solunum, kronik öksürük ve çıtırtılı akciğer sesleri gibi klinik belirtilerin varlığında hastalığın tanısını doğrulamak için yapılır. Diagnostik endikasyonları; yapısal bozukluklar (trakeobronsiyal kollaps, striktur, intraluminal kitle), pneumoni, kronik bronşitis, yabancı cisimler, akciğer lob torsiyonu, akciğer apseleri, parazitik invazyon, bronşiektazi, neoplazi, egzersizle ilişkili akciğer kanaması ve kronik obstruktif akciğer bozukluğunu içermektedir. Terapotik endikasyonu ise yabancı cisimlerin çıkarılmasıdır (7, 19).

Sindirim sistemi endoskopisi uygulamasından önce midenin boş olması gerekmektedir. Bu nedenle uygulamadan bir gün önce hastaya gıda verilmemelidir. Muayeneden 2 saat öncede hastanın sıvı alımı kesilmelidir. Midedeki gıda veya sıvı endoskopik muayeneyi olanaksız kılar. Bu nedenle muayeneden önceki gece hastaya hafif bir laksatif verilebilir. Eğer midenin boşalmadığı düşünülürse muayeneye başlamadan önce lateral bir radyografi çekilmelidir (6, 7, 10, 16).

Gastroskopi midede yabancı cisim tespit edilmediği sürece baryum kontrastlı muayeneden sonra 12-24 saat içinde yapılmamalıdır. Ayrıca atropin ve diğer antikolinerjik ilaçlar gastrik motilitenin seyrinde ve oluşumunda değişiklik yaparak gastrik gevşemeye ve dilatasyona neden olabildiğinden kalp frekansı artmadıkça kullanılmamalıdır (6, 7, 10, 16).

Klinik muayene ile özefagus hastalıklarının tanısı güçlükle yapılabildiği için özefagoskopi özefagus hastalıklarının değerlendirilmesinde önemli bir tekniktir. Özefagus bozukluklarının teşhisinde direkt ve kontrast radyografi nispeten teşhise yardımcı olabilir. Ancak özefagoskopinin en büyük avantajı özefagusu ve mevcut lezyonu yaralamaksızın görüntüleyebilmesidir (7, 15, 31).

Özefagoskopi disfaji, nedeni bilinmeyen salivasyon ve sindirilmeyen gıda regürgitasyonu mevcut olan hastalarda endikedir. Uygulama megaözefagus, özefagal yabancı cisim, vasküler

ring anomalisi, daralma oluşumu, ekstraözefagal kitlelerin varlığında ve şüpheli durumlarda tanıya önemli katkıda bulunur. Özefagoskopi ile özefagal kitle, obstrüksiyon, özefagitis ve regürgitasyonun doğrulanması, özefagal tümörler ve sikatriksin yol açtığı intramural obstrüksiyonların tanısı konabilir. Ayrıca kontras özefagramlarla saptanamayan parsiyel obstrüksiyon ve reflux özefagitisi de ayırt edebilir. Ancak özefagoskopi konjenital veya edinsel özefagal yetmezlik gibi özefagus fonksiyonunun değerlendirilmesinde endike değildir (6, 7, 9).

Bazı olgularda özefagusu tıkayan yabancı cisimlerin önünde tükrük birikebilir ve bu durum tükürük emme ile aspire edilene kadar görüntüyü zorlaştırabilir. Ayrıca tüm yabancı cisimler endoskopik olarak çıkarılamayabilir. Endoskobu kullanan kişi yabancı cismi çıkarmaya çalışıyorken hastalık bulunan özefagusu yırtılmaya karşı korumalıdır. Aksi halde özefagus perforasyonu neticesinde özefagal fistül olusabilir (8, 9).

Üriner Sistem endoskopisinde sitoskopi ve üretroskopi yüzyıldan fazla zamandır insan hekimliğinde kullanılmaktadır. Veteriner hekimlikte ise son yıllarda kullanılmaya başlanmıştır. Küçük hayvan hekimliğinde ise alt üriner sistem hastalıklarının artmasıyla teşhis ve tedavi amacıyla kullanılmaya başlanmıştır. Köpekte sistoskopi ilk kez 1930 yılında Vermooten tarafından araştırma amcıyla yapıldı. Özellikle dişi köpeklerde klinik tanı için kullanılan sistoskopi 1980 li yıllarda literatüre girmeye başladı. Aynı tarihlerde erkek köpeklerde transruretral, percutenius perianal punksiyon ve prepubik percutenius punksiyon teknikleri biliniyordu (7, 31).

Sistoskopinin diğer diagnostik tekniklere göre birçok avantajı vardır. Sistoskopi vagina, üretra, sidik kesesi ve üreterin non invaziv görüntülenmesini sağlayan bir tekniktir. Sistoskopinin endikasyonları, kronik sistitis, hematüri, idrar kaçırma, sık sık idrar yapma, travmalar, üretra ve sidik kesesi taşlarının değerlendirilmesi, tümörler ve anormal üriner sistem radyografik ve ultrosonografik bulgulardır (31).

Transuretral sistoscopi (TUC) için dişi köpek ve kedilerde rijit endoskop kullanılır. Erkek kedi ve köpeklerde TUC için fleksibl endoskop kullanılır. TUC, endoskop kanulünün üretradan sokularak üriner sistemin görüntülenmesini ifade eder. Prepubik percutaneus sistoskopi (PPC) ise endoskop kanülünün dışarıdan sidik kesesine batırılarak sağlanan

görüntüleri ifade eder. Bu teknikte de rijit endoskop kullanılır ancak üretral kanala kateter yerleştirilerek kesesin irrigasyonu sağlanır (21, 24).

Sitotoskopinin en önemli avantajı idrarda hemen hemen hiç değişiklik olmadığı zamanda bile sistitisin baslangıç ve kronik semptomlarını incelemeye olanak vermesidir. Uygulama ile idrar kesesinin durumu, mukozanın rengi, mukoza yüzeyinin durumu ve görülebilen kan damarlarının durumu değerlendirilebilir (7, 30, 31).

Üretroskopi, üretral hastalıkların tanısı için yapılan endoskopik işlemdir. Üretra boşluğu, mukozası hastalıkları ve anomalileri üretroskop ile kolaylıkla belirlenir. Özellikle rijit endoskop kullanılırken üretranın perfore olmaması için dikkatli olunmalıdır (13, 31).

Araştırmamızın amacını; köpeklerde üst solunum sistemi (burun, burun boşluğu, larinks, trakea), üst sindirim sistemi (ağız boşluğu, farinks, özefagus) ve alt üriner sistem (üretra ve sidik kesesi) ile ilgili hastalıkların radyografik, ultrasonografik ve endoskopik yöntemlerle kesin tanısının belirlenmesi oluşturdu.

3.GEREÇ VE YÖNTEM

3.1.Gereç

Çalışmada Erciyes Üniversitesi Veteriner Fakültesi kliniklerine solunum, sindirim ve üriner sistem hastalığı şüphesi ile getirilen ve Erciyes Üniversitesi Veteriner Fakültesi İç Hastalıkları Anabilim Dalı tarafından anamnez ve fiziksel muayene sonrası; Radyografik, Ultrasonografik ve Endoskopik muayene istemi ile Cerrahi Anabilim Dalı'na gönderilen değişik yaş ve ırktaki 44 sahipli hasta köpek oluşturdu.

Tablo 3.1.Üst solunum sistemi olguları;

NO	YAŞ	CİNSİYET	IRK	ANEMNEZ	TEŞHİS
1	8 ay	Erkek	Melez	Şiddetli öksürük	Laringitis
2	2	Erkek	Terier	Öksürük, hırıltılı solunum	Laringitis
3	4	Erkek	Çoban	Hırıltılı sonulup	Tracheaitis
4	3	Dişi	Melez	Burun deliklerinden kan	Kanama
5	11 ay	Erkek	Golden	Hırıltılı solunum	Tracheaitis
6	3	Erkek	Golden	Hırıltılı solunum	Tracheaitis
7	6	Dişi	Puanter	Hırıltılı solunum	Tracheaitis
8	14 ay	Dişi	Melez	Burun akıntısı	Rhinitis
9	5	Erkek	Seter	Hırıltılı solunum	Tracheaitis
10	5	Dişi	Melez	Burun akıntısı	Rhinitis

Tablo 3.2.Üst sindirim sistemi olguları

NO	YAŞ	CİNSİYET	IRK	ANEMNEZ	TEŞHİS
1	6	Dişi	Golden	İştahsızlık, kusma	Özefagitis
2	7	Dişi	A. çoban	İştahsızlık, kusma	Yabancı cisim
3	6 ay	Erkek	Golden	Yutkunma güçlüğü, kusma	Özefagitis
4	4	Erkek	Melez	İştahsızlık, kusma	Farengitis
5	4	Erkek	Melez	İştahsızlık, kusma	Farengitis
6	7	Erkek	Melez	Yutkunma güçlüğü, kusma	Özefagitis
7	1	Dişi	Boxer	Yutkunma güçlüğü, kusma	Özefagitis
8	8 ay	Erkek	Boxer	İştahsızlık, kusma	Yabancı cisim
9	11 ay	Dişi	melez	İştahsızlık, kusma	Yabancı cisim
10	3	Erkek	golden	Yutkunma güçlüğü, kusma	özefagitis
11	1	Dişi	Terrier	İştahsızlık, kusma	Yabancı cisim
12	8	Dişi	Terrier	İştahsızlık, kusma	Farengitis
13	8 aylık	Dişi	Melez	İştahsızlık, kusma	Yabancı cisim

Tablo 3.3. Alt Üriner sistem olguları (Dişi Köpek)

NO	YAŞ	CİNSİYET	IRK	ANEMNEZ	TEŞHİS
1	5	Dişi	melez	Sık sık idrar yapma isteği	Kalkulus
2	6	Dişi	Melez	Damla tarzında idrar yapma	Sistitis
3	6	Dişi	Melez	Sık sık idrar yapma isteği	Kalkulus
4	3	Dişi	golden	Sık sık idrar yapma isteği	Kalkulus
5	11 aylık	Dişi	Melez	Damla tarzında idrar yapma	Sistitis
6	3	Dişi	Buldog	Sık sık idrar yapma isteği	Kalkulus
7	2	Dişi	Melez	Damla tarzında idrar yapma	Sistitis
8	4	Dişi	Melez	Sık sık idrar yapma isteği	Kalkulus
9	3	Dişi	Melez	Sık sık idrar yapma isteği	Kalkulus
10	1	Dişi	Melez	Damla tarzında idrar yapma	Sistitis
11	3	Dişi	Husky	Sık sık idrar yapma isteği	Kalkulus
12	2	Dişi	Çoban	Sık sık idrar yapma isteği	Kalkulus
13	6	Dişi	Melez	Sık sık idrar yapma isteği	Kalkulus
14	3	Dişi	Seter	Damla tarzında idrar yapma	Sistitis
15	7	Dişi	Boxer	Damla tarzında idrar yapma	Sistitis
16	3	Dişi	Golden	Damla tarzında idrar yapma	Sistitis
17	2	Dişi	Golden	Sık sık idrar yapma isteği	kalkulus
18	7	Dişi	Golden	Sık sık idrar yapma isteği	Kalkulus
19	4	Dişi	Melez	Damla tarzında idrar yapma	Sistitis
20	3	Dişi	golden	Sık sık idrar yapma isteği	Kalkulus
21	3	Dişi	Seter	Damla tarzında idrar yapma	Sistitis

Radyografik görüntülemede Poskom® marka PXP-40HF model 35mA portatif x-ray aygıtı ve alınan grafiler konica minolta® marka SRX-101A model otomatik banyo cihazı kullanılarak işlendi.

Ultrasonografik görüntülemede SonoSite® marka 180™ Plus model ultrason sistemi kullanılarak kayıt altına alınan ultsasonografik muayene görüntüleri kağıda aktarılması Sony marka UP-895 CE model yazıcı ile gerçekleştirildi. Transduser olarak 4-7 MHz'lik mikrokonveks prob kullanıldı.

Endoskopik muayeneler ERÜ Veteriner Fakültesinde ameliyat salonunda veteriner hekimliği amaçlı rijit endoskopi düzeneği olan Medamet® F-166 1CCD Endocam marka endoskopi aygıtı ve Medamet® T 905004 Model 250W Halojen Medikal Soğuk Işık kaynağı kullanıldı. Sistoskopik muayenede hasta köpeklere uygun değişik ebatlarda 0°-30° önden görüşlü teleskop ve sistoskopik kılıflarla yapıldı. Hastanın prognozuna göre ise premedikasyon ve indüksiyon aşamasında kullanılan anestezik ilaçlardan; Premedikasyon için Rompun® (Xlazin HCL) ya da Domitor® (Medetomidin) İndiksiyon da Alfamine %10 luk (ketamin

HCL) inhalasyon anestezisinde ise Isofludem® İnhalasyon çözeltisi, (isofluran) kullanılmıştır. Endoskopik muayenede SMS 2000 Klasik otomatik anestezi cihazı kullanıldı. Köpekler anestezi süresince elektrokardiyogramları, oksijen saturasyonları (kan dolaşımındaki oksijen miktarı), tansiyonları, solunum sayıları ve beden ısıları Bionet BM3-Vet model hasta takip monitörü kullanılarak izlendi.

Resim 3.1. Röntgen cihazı

Resim 3.2. Banyo cihazı

Resim 3.3. ultrason cihazı

Resim 3.4. ultrason scaner

Resim 3.5. Endoskop cihazı

3.2.Yöntem

Erciyes Üniversitesi Veteriner Fakültesi kliniklerine üst solunum sistemi, üst sindirim sistemi ve alt üriner sistem şikâyetleri ile getirilen hastalardan oluştu. Fakültemiz İç Hastalıkları Anabilim Dalı tarafından sistematik olarak bu hastaların beden ısısı, solunum sayısı, nabız, mukozaların durumu, lenf yumrularının durumu, abdominal distensiyon varlığı, duyma, görme, deri yapısının durumu, nöromüsküler bir bozukluk olup olmadığı gibi tüm sistemlerin muayenesi yapıldı. Hasta sahiplerinden alınan anemnez doğrultusunda ilgili sistemin muayenesi sonucu hastalığın teşhisi için gerekli olan olguların anabilim dalımızda radyoloji, ultrasonografi, bütün olguların ise endoskopik muayeneleri yapıldı.

Yapılan konsultasyonlar ve değerlendirmeler sonucu hastalıklar teşhis edildi ve tedavileri için İç Hastalıkları Anabilim Dalı tarafından tedavi protokolleri oluşturuldu.

Ağırlıklı olarak üriner sistem hastalıkları ile gelen olguların muayeneleri yapıldıktan sonra hasta sahibinden edinilen anamnez bilgilere göre klinik tanı kriterleri; disüri, strangüri, pollaküri, anüri, idrarda renk değişikliği, idrarın sonunda kanama ve klinik semptomlara göre;

aşırı dolu idrar kesesi, idrar kesesinde kalınlaşma, idrar kesesine yapılan palpasyonda ağrı hissi olup olmadığına bakılarak hastalar idrar kesesi hastalığı şüphesi ile çalışmaya alındı.

3.2.1.Radyografik Muayene

3.2.1.1.Direkt Radyografik Muayene

Cerrahi Anabilim Dalına idrar kesesi hastalığı şüphesi ile gelen ve klinik çalışmaya dâhil edilen hastaların, değerlendirilmesinde ilk basamak olan üriner sistemin radyografisine başvuruldu. ilk olarak latero-lateral (L/L) ve ventro-dorsal (V/D) pozisyonlarda diyaframdan pubise kadar tüm abdominal bölgeyi kapsayacak şekilde direkt radyografileri alındı. Elde edilen radyografiler ile idrar kesesi görünümü, lokalizasyonu, opasitesi ve radyoopak olan idrar taşları yönünden değerlendirildi.

Resim 3.6. Röntgen çekimi

3.2.1.2.İndirekt Radyografik Muayene

Klinik çalışmaya alınan hastalarda gerekli durumlarda pozitif kontras sistografi ve çift kontras sistografi uygulandı. Bunun için; uygun kontras madde ve kateter seçildi. Pozitif kontras sistografi için; üretraya retrograd olarak kateter yerleştirildi, idrar kesesine girildi. Kese içerisinde bulunan kateter yardımı ile idrar kesesinin doluluğuna bağlı olarak 10-20 ml arasında idrar boşaltıldı. Kontras maddenin kese mukozasına neden olabileceği irritasyonu önlemek için iyotlu kontrast madde (Urografin %76) %0.9 sodyum klorür ile dilüe edilerek,

4-10 ml/kg dozunda kese içerisine uygulandı. Kontras madde kese içerisine verildikten hemen sonra L/L ve gerekli durumlardaV/D radyografileri alındı. İdrar kesesi; pozisyonu, duvar anomalileri ve ruptur yönünden değerlendirildi. Çift kontrast sistografide, üretraya kateter yerleştirildikten sonra kese içerisinden enjektör yardımıyla idrar dışarıya alındı. Kese içerisine 0,5-1 ml/kg dozunda iyotlu kontras madde verildikten sonra keseye dıştan masaj yapılarak ilacın dağılması ve mukozaya yapışması sağlandı. Daha sonra enjektör aracılığıyla hayvanın büyüklüğüne göre 25-300 ml kadar oda havası verildi. Kese içerisine hava verilirken gerginlik abdominal palpasyonla kontrol edilerek gerekli miktarda oda havası uygulandı. Daha sonra hastaların L/L radyografileri alındı. Çift kontras sistografi ile idrar kesesi; duvar kalınlaşmaları, mukozal değişiklikler, taşlar yönünden değerlendirildi.

3.2.2.Ultrasonografik Muayene

Radyografik muayenenin ardından elde edilen bulguların ışığında abdominal ultrasonografiye geçildi. Muayeneden önce ultrasonografik görüntüde kıl ve hava artefaktının oluşumunu önlemek gerekir. Bu amaçla hasta hayvanların göbek bölgesi ile prepubik bölgesindeki ventral abdominal duvar orta çizginin yan yüzeylerinin birkaç santimetre olacak şekilde kıllar traş edildi. İdrar kesesinin ultrasonografik değerlendirmesinin iyi yapılabilmesi için kesenin orta derecede dolu olması gerekir. Bu nedenle muayene öncesi idrar kesesi, uygun bir kateter yerleştirildikten sonra serum fizyolojik ile dolduruldu. Kateter uygularken idrar kesesi içerisine hava verilmemesine dikkat edildi. İdrar keselerinin büyüklüğü ve dolgunluğuna bağlı olarak 4-7 MHz'lik mikrokonveks prob kullanıldı. Ultrasonografi yapılırken hasta hayvanlar sırt üstü pozisyona alındı. Probun temas edeceği deri alkol ile temizlendikten sonra deri ile prob arasına Contact-gel marka ultrason jeli sürülerek ultrasonagrafik muayeneye başlandı. Öncelikle prob pelvik kemerin hemen önüne deriye dik olarak yerleştirildi. idrar kesesi sagittal ve transversal olarak incelendi. Sagittal kesitte idrar kesesi uzun ekseni boyunca görüntülendi. Daha sonra prob 90 derece döndürüldü el ve bilek hareketi ile kranial ve kaudale yönlendirilerek idrar kesesinin transversal kesili en geniş olarak görüntüsü elde edildi. Ultrasonografik muayene ile idrar kesesinin içeriği, duvar kalınlığı, pozisyonu, şekli, büyüklüğü, yapısı, ekojenitesi ve anormallikleri değerlendirildi. Saptanan kitlesel lezyonların ise şekli ekojenitesi, boyutları, homojenitesi ve kontürleri ayrıntılı olarak değerlendirildi.

Resim 3.7.ultrason uygulaması

3.2.3.Endoskopik Muayene

Radyolojik ve ultrasonagrafik muayeneleri yapılan ve genel anestezi riski olmayan hastalar endoskopik muayene için 8 ile 12 saat aç bırakıldı. Endoskopik muayene için hastanın genel anestezi (izofloran inhalasyon anestezisi) altında yapılıp, böylece hasta ve ekipman için risk minimuma indirilmiş olur. Sıvı ve intravenöz ilaçlar için hayvan büyüklüğüne uygun katater kullanılarak damar yolu açıldı. 0,01 mg/kg atropine sülfat (Atropin®, Vetaş) enjeksiyonunu takiben 5 dakika sonra 2 mg/kg xylazine HCl IM (Rompun®, Bayer) ve 4 mg/kg ketamine HCl (Ketalar®, Eczacıbaşı) İV verildikten sonra endotrakeal olarak entübe edildi. Anestezi idamesi %1-2 izofluran inhalasyonu anestezi makinesiyle %100 oksijen ile ventile edildi. Genel anestezi altına alınan hastalar moniterize edilerek endoskopik muayene sırasında takipleri yapıldı. Hasta masanın sonunda sırtüstü yerleştirildi. Operatör köpek arkasında ve monitör operatörün karşısında konumlandırıldı. Hastanın vulva bölgesindeki kıllar traş edilip alt üriner sisteme kontaminasyonu azaltmak içinde gerekli asepsi uygulandı. Bir steril örtü ile vulva üzerine fenestrasyon ile hastanın üzerine yerleştirilir. Sistoskopik ekipmanları sterilize ve dezenfekte edilip steril örtü üzerinde hazır hale getirildikten sonra endoskopik muayeneye başlandı.

Resim 3.8.Endoskop uygulaması

Resim 3.9.Endoskop uygulaması

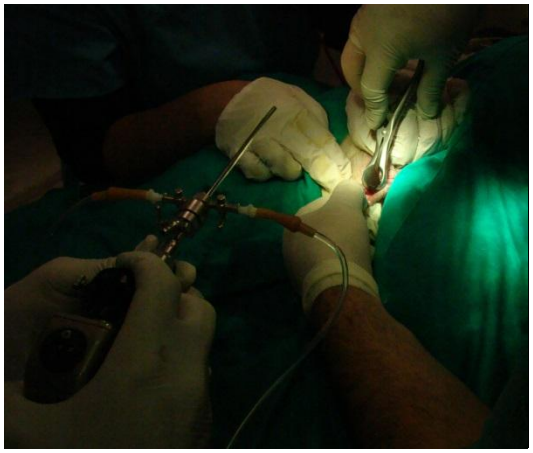

Resim 3.10.Endoskop uygulaması

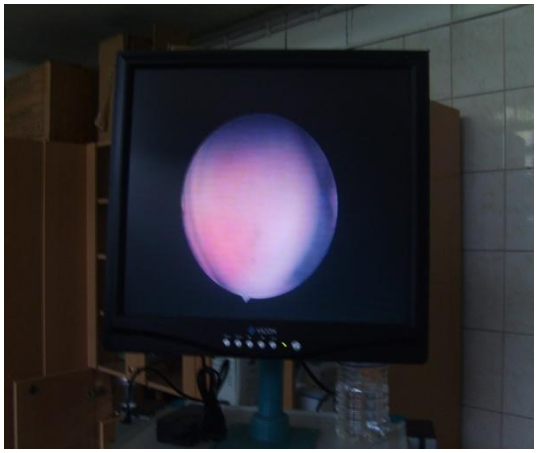

Resim 3.11.Endoskop uygulaması

Işık kaynağı kameraya takılı ve kameranın dengeli beyaza odaklı olmasına dikkat edildikten sonra teleskop vulva içerisine yerleştirilip vulva dudakları kapatıldı. Teleskop vestibül yoluyla ve doğrudan sıvı infüzyonu ile vajina içinde ilerletildi. Sıvı infüzyon yerçekimi akışı ile olup, izotonik steril elektrolit sıvı kullanıldı. İlerleme yapılırken kanül üzerinde bulunan sıvı infüzyon kanalları ile görüş netliği kazanılarak üretra gördükten sonra sıvı infüzyon ile şişirilmesiyle üretral delikteki sistoskobun uçu rahat sokuldu. 30 derecelik bir teleskop kullanıldığından üretranın dorsal duvarı görüntülenerek ilerletildi.

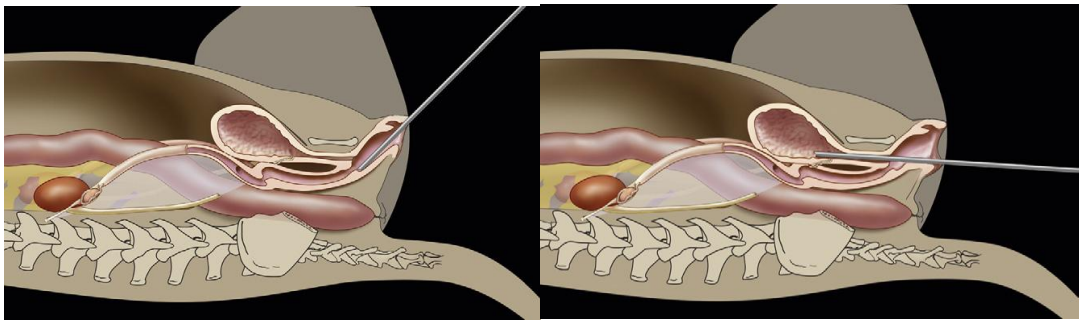

Resim 3.12. İdrar kesesi içerisine doğru kanulun ilerletilmesinin şemetize edilmesi.

Üretra içinde kolayca hareket ettirmek için sıvı infüzyonuna devam edildi. İdrar kesesinin içerisine girildikten sonra görüntü netliğini arttırmak için idrarın drenajı yapıldı. Mesane bulunan idrarın çıkışı sağlandıktan sonra görüş netliği kazanılana kadar idrar kesesinin yıkanmasına devam edildi. Üreter ve mesanenin kranial kısmını incelemede zorluğa sebep olacak mesanedeki aşırı gerginlik önlemek için abdomenden palpasyon ile kontrol edilerek idrar kesesi hafif şişirilip sıvı infüzyonuna son verildi. 30- derece görüş açısı olan teleskop operatörün yönlendirmesi ve kendi ekseni etrafında çevirerek daha büyük bir alan görüntülemeya çalışıldı. İdrar kesesi idrar kesesi taşı, mukozanın bütünlüğü (ruptur), sistit, tümör, üreterlere ait olan patolojik yapılar radyografik, ultrasonagrafik ve klinik semptomlar yönünden geniş bir değerlendirmesi yapıldı. Hastaların idrar kesesine ait patolojik bozukluklar kaydedildikten sonra idrar kesesi tamam ile boşaltılıp endoskopik muayeneye son verildi.

4.BULGULAR

Araştırma kapsamında; projemizin materyalini oluşturan olgularımızın radyolojik, ultrasonografik ve endoskopik yapılan muayenelerinde elde edilen bulgular değerlendirildi.

Üst solunum sistemi ile ilgili 10 olgumuzun yapılan radyolojik muayelerinde; laringea-trakhea bölgesinin Latero-Lateral (L/L) ve Vetro-Dorsal (V/D) pozisyonda alınan radiyografilerinde; bazı olgularda değişik yoğunlukta opasite artışı belirlenirken, diğer olgularda hiçbir bulguya rastlanılmadı. Rhinitis tanısı konulan olguların radiyografilerinde bir bulguya rastlanılmadı. Bu olgulara teşhiste yardımcı olamayacağı düşüncesi ile ultrasonografik uygulama yapılmadı. Yapılan endoskopik muayene (Rinoskopi ve Larinkoskopi) ile Burun boşluğunun hemorojik olduğu yapılan irrigasyon sonrası şiddetli kanamanın varlığı tesbit edildi. Larink ile trakheanın ise hiperemik ve ödemli olduğu belirlendi.

Tablo 4.1. Üst solunum sistemi olguları;

ırk	**yaş**	**cinsiyet**	**anemnez**	**radyolojik muayene**	**ultrasonografik muayene**	**endoskopik muayene**	**teşhis**
1. Melez	8 ay	♂	Şiddetli öksürük	Opasite artışı	Uygulanmadı	Hiperemik ve ödemli	Laringitis
2.Terier	2	♂	Öksürük, hırıltılı solunum	belirlenemedi	Uygulanmadı	Hiperemik ve ödemli	Laringitis
3.Çoban	4	♂	Hırıltılı sonulup	Mukozasında hafif kalınlık	Uygulanmadı	Hiperemik ve ödemli	Tracheaitis
4.Melez	3	♀	Burun deliklerinden kan geliyor	Hemoraji	Uygulanmadı	Kan ne hemoraji	Epistaksis
5.Golden	11 ay	♂	Hırıltılı solunum	Belirlenemedi	Uygulanmadı	Hiperemik ve ödemli	Tracheaitis
6.Golden	3	♂	Hırıltılı solunum	mukozasında hafif kalınlık	Uygulanmadı	Hiperemik ve ödemli	Tracheaitis
7.Puanter	6	♀	Hırıltılı solunum	Mukozasında hafif kalınlık	Uygulanmadı	Hiperemik ve ödemli	Tracheaitis
8.Melez	14 ay	♀	Burun akıntısı	Belirlenemedi	Uygulanmadı	Mukus ve hiperemi	Rhinitis
9.Seter	5	♂	Hırıltılı solunum	Mukozasında hafif kalınlık	Uygulanmadı	Hiperemik ve ödemli	Tracheaitis
10.Melez	5	♀	Burun akıntısı	Belirlenemedi	Uygulanmadı	Mukus ve hiperemi	Rhinitis

Üst sindirim sistemi ile ilgili 13 olguya ultrasografi uygulanmazken, alınan radiyografilerinin hastalığın tanısına yardımcı olmadığı, yabancı cisim olan olgularda bölgede opasite artışının olması değerlendirildi. Yapılan endoskopik muayenelerde ise bölgenin hiperemik ve konjesyone olduğu, yabancı cisimlerin ise görülerek teşhisler kondu.

Tablo 4.2. Üst sindirim sistemi olguları

ırk	**yaş**	**cinsiyet**	**anemnez**	**radyolojik muayene**	**Ultrason muayenesi**	**endoskopik muayene**	**teşhis**
1.Golden	6	♀	İştahsızlık, kusma	Belirnemedi	Uygulanmadı	Hiperemi ve ödemli	Özefagitis
2.A.çoban	7	♀	İştahsızlık, kusma	Opasite artişi	Uygulanmadı	Tespit edildi.	Yabancı cisim
3.Golden	6 ay	♂	Yutkunma güçlüğü, kusma	Belirnemedi	Uygulanmadı	Hiperemi ve ödemli	Özefagitis
4.Melez	4	♂	İştahsızlık, kusma	Belirnemedi	Uygulanmadı	Hiperemi ve ödemli	Farengitis
5.Melez	4	♂	İştahsızlık, kusma	Belirnemedi	Uygulanmadı	Hiperemi ve ödemli	Farengitis
6.Melez	7	♂	Yutkunma güçlüğü, kusma	Belirnemedi	Uygulanmadı	Hiperemi ve ödemli	Özefagitis
7.Boxer	1	♀	Yutkunma güçlüğü, kusma	Belirnemedi	Uygulanmadı	Hiperemi ve ödemli	Özefagitis
8.Boxer	8 ay	♂	İştahsızlık, kusma	Opasite artışı	Uygulanmadı	Tespit edildi.	Yabancı cisim
9.melez	11ay	♀	İştahsızlık, kusma	Opasite artışı	Uygulanmadı	Tespit edildi.	Yabancı cisim
10.golden	3	♂	Yutkunma güçlüğü, kusma	Belirnemedi	Uygulanmadı	Hiperemi ve ödemli	özefagitis
11.Terrier	1	♀	İştahsızlık, kusma	Opasite artışı	Uygulanmadı	Tespit edildi.	Yabancı cisim
12.Terrier	8	♀	İştahsızlık, kusma	Belirnemedi	Uygulanmadı	Hiperemi ve ödemli	Farengitis
13.Melez	8 ay	♀	İştahsızlık, kusma	Opasite artışı	Uygulanmadı	Tespit edildi.	Yabancı cisim

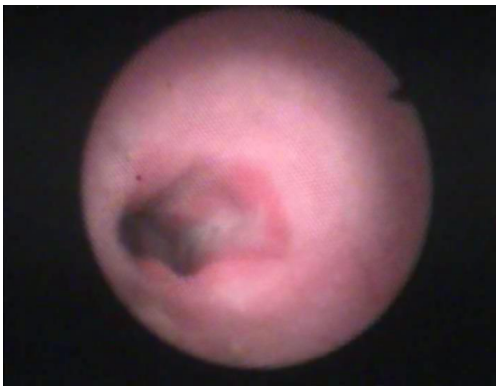

Resim 4.1. Normal özefagus

Resim 4.2. Olgu no: 10

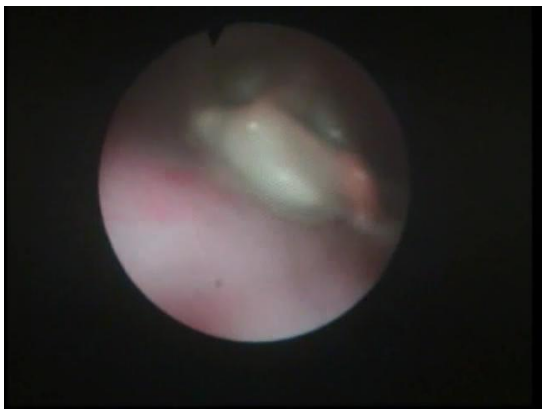

Resim 4.3. Olgu No: 2 Özefagusta yabancı cisim (kemik parçası

Alt üriner sistem ile ilgili 21 olgumuzun yapılan radyolojik muayelerinde; abdominal bölgesinin Latero-Lateral (L/L) ve Vetro-Dorsal (V/D) pozisyonda alınan radiyografilerinde; idrar kesesindeki anormallikler belirlendi. Bu olgulara yapılan abdominal ultrasonografi ile teşhisler desteklenmeye çalışıldı. Son olarak uygulanan endoskopi (sistoskopi) ile tanı kesin olarak konuldu.

Tablo 4.3. Alt üriner sistem olguları:

ırk	yaş	cinsiyet	anemnez	radyolojik muayene	Ultrason muayenesi	endoskopik muayene	teşhis
1.melez	5	♀	Hematüri, sık idrar yapma isteği	Kesede radiyoopak taş oluşumları gözlendi.	Kesede taş oluşumlar gözlendi	Taş oluşumlar görüldü. Kese mukozasında peteşiyel kanamalar	Kalkulus
2.Melez	6	♀	Damla tarzında idrar yapma	Çift kontras sistografide idrar kesesi mukozasında dolma defektleri görüldü.	Kese duvarında kalınlaşma gözlendi.	İdrar kesesi mukozasında hiperemik ve peteşiyel kanamalı alanlar görüldü.	Sistitis
3.Melez	6	♀	Hematüri, idrar yapamama	Radyoopak taş oluşumları belirlendi.	İdrar kesesinde taş oluşumlar görüldü.	Kese içerisinde taşlar tespit edildi.	Kalkulus
4.golden	3	♀	Sık sık idrar yapma isteği	İdrar kesesi normal görünümde idi.	İdrar kesesinde kristal yapılar saptandı.	Küçük ürolit yapılar belirlendi. Kese mukozası hiperemikti	Kalkulus
5.Melez	11 ay	♀	Damla tarzında idrar yapma	İdrar kesesi boş olduğu için belirlenemedi.	İdrar kesesi normal görünümde idi.	İdrar kesesi mukozası normal görünümde idi.	Sistitis
6.Buldog	3	♀	Hematüri	Taş oluşumlar görüldü.	Taş oluşumlar görüldü.	Kese ve üretra mukozası hiperemik, taşlar belirlendi.	Kalkulus
7.Melez	2	♀	Damla tarzında idrar yapma	Çift kontras sistografide kese mukozasında dolma defektleri görüldü.	Kese mukozası kalınlaşmış olarak görüldü	Üretra hiperemik,kese mukozası normal olarak görüldü.	Sistitis
8.Melez	4	♀	Sık sık idrar yapma isteği	Kese normale göre daha radoopak gözlemlendi.	Yoğun miktarda kristal birikimi gözlendi.	İdrar kesesi ve üratra mukozasında peteşiyel kanamalar görüldü.	Kalkulus
9.Melez	3	♀	Disüri	Kesede taşlar belirgindi.	Yoğun miktarda taş oluşumu belirlendi.	İdrar kesesi mukozası hiperemik, taş oluşumları görüldü.	Kalkulus
10.Melez	1	♀	Damla tarzında idrar yapma	Kese boş olduğu için belirlenemedi.	Kese boş olduğu için belirlenemedi.	Kese duvarının hiperemik olduğu belirlendi.	Sistitis
11.Husky	3	♀	Sık sık idrar yapma isteği, hematüri	Kese normale göre daha radoopak gözlemlendi.	Yoğun miktarda kristal birikimi gözlendi.	İdrar kesesi ve üratra mukozasında peteşiyel kanamalar görüldü.	Kalkulus
12.Çoban	2	♀	Sık sık idrar yapma isteği	Taşlar belirgindi.	Taşlar tespit edildi.	Taşlar görüldü Kese mukozasında peteşiyel kanamalar tespit edildi	Kalkulus

13.Melez	6	♀	Disüri, hematüri	Kesede taşlar belirgindi.	Taşlar tesbit edildi.	Üratra ve idrar kesesi mukozası hemorajikti. Taş tesbit edildi.	Kalkulus
14.Seter	3	♀	Damla tarzında idrar yapma, sancı	Kese boş olduğu için değerlendirilemedi.	Kese normal görünüme sahipti.	Üretra ve idrar kesesi mukozası normal görünüme sahipti.	Sistitis
15.Boxer	7	♀	Damla tarzında idrar yapma, iştahsızlık	Kese boş olduğu için belirlenemedi.	Kese boş olduğu için belirlenemedi.	Kese duvarının hiperemik olduğu belirlendi.	Sistitis
16.Golden	3	♀	Damla tarzında idrar yapma	Çift kontras sistografide kese mukozasında dolma defektleri görüldü.	Kese mukozası kalınlaşmış olarak görüldü	Üretra hiperemik,kese mukozası normal olarak görüldü.	Sistitis
17.Golden	2	♀	Sık sık idrar yapma isteği	Taşlar belirgindi.	Taşlar tespit edildi.	Taşlar görüldü. Kese mukozasında peteşiyel kanamalar tespit edildi	kalkulus
18.Golden	7	♀	Sık sık idrar yapma isteği	Taş belirgindi.	Taş belirgindi.	Taş görüldü.	Kalkulus
19.Melez	4	♀	Damla tarzında idrar yapma	Negatif kontras sistografide kese mukozasında dolma defektleri görüldü.	Kese mukozası kalınlaşmış olarak görüldü	Üretra ve kese mukozası hiperemik normal olarak görüldü.	Sistitis
20.golden	3	♀	Sık sık idrar yapma isteği	Taş belirgindi.	Taş belirgindi.	Taş görüldü.	Kalkulus
21.Seter	3	♀	Damla tarzında idrar yapma	Kese boş olduğu için belirlenemedi.	Kese boş olduğu için belirlenemedi.	Kese duvarının hiperemik olduğu belirlendi.	Sistitis

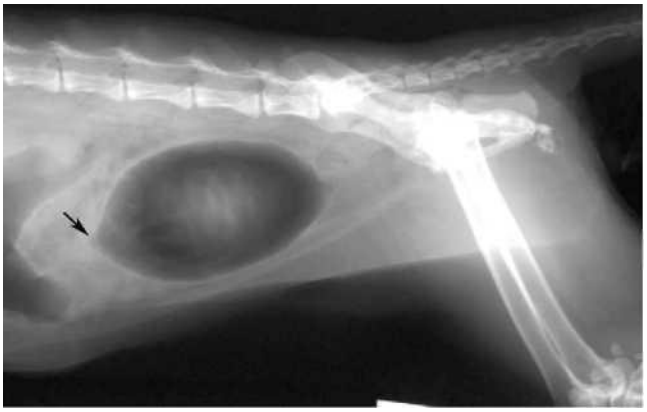

Resim 4.4. Olgu no: 16 Çift kontrast sistografi yapılmış. görülmekte. Tanı: Kronik sistit

Resim 4.5. Olgu no: 19 Negatif bir kontrast sistogram Tanı: Kronik sistit. Mesane duvarı (siyah ok) 2 mm boyutlarındanta daha büyük ve diffüz

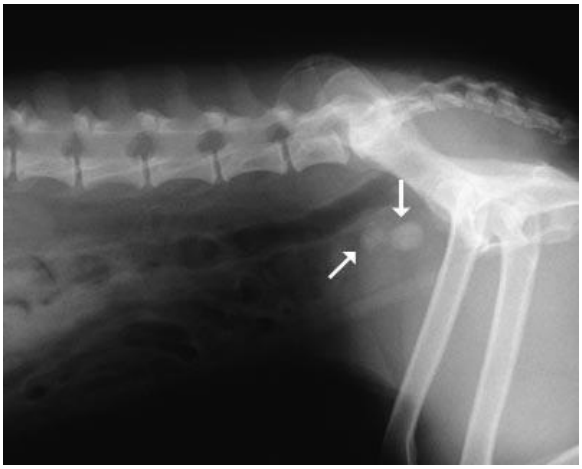

Resim 4.6. Olgu no 9: kese içerisinde taşların görünümü

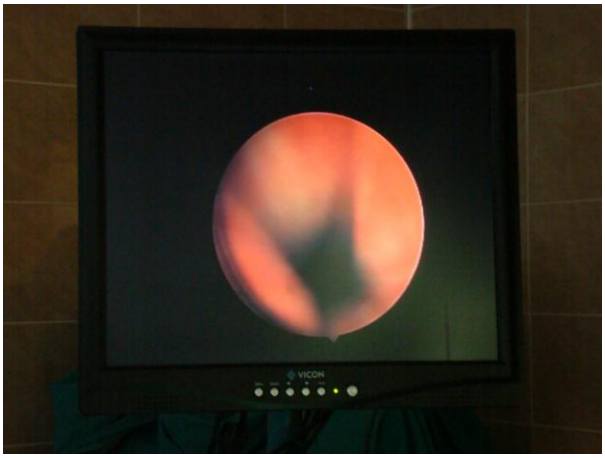

Resim 4.7. Olgu no 6: üretrada hiperemi

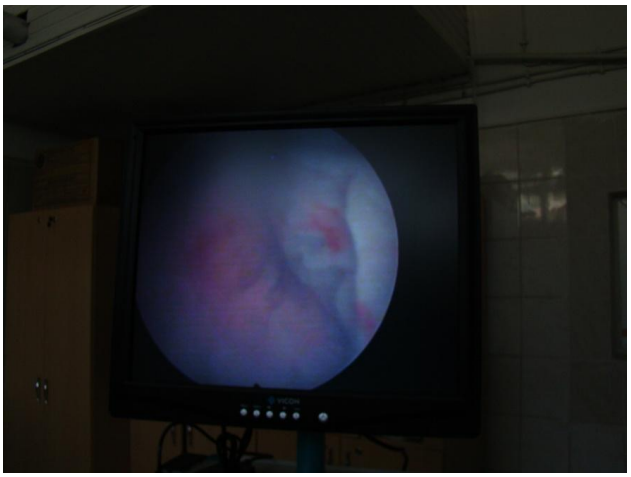

Resim 4.8. Olgu no 6: idrar kesesi mukozasında hemoraji

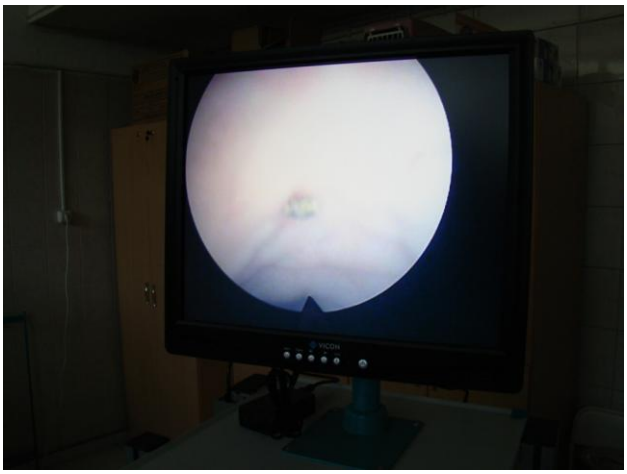

Resim 4.9. Olgu no 6: idrar kesesinde taşın görünümü

Resim 4.10. Olgu no 13: Yoğun miktarda kristal birikimi

5.TARTIŞMA VE SONUÇ

Bu çalışma ile köpeklerde üst solunum sistemi (burun, burun boşluğu, larinks, trakea), üst sindirim sistemi (ağız boşluğu, farinks, özefagus) ve alt üriner sistem (idrar kesesi ve üretra) ile ilgili hastalıkların radyografik, ultrasonografik ve endoskopik yöntemlerle kesin tanısının belirlenmesi hedeflendi.

Çalışmanın materyalini Erciyes Üniversitesi Veteriner Fakültesi kliniklerine solunum, sindirim ve üriner sistem hastalığı şüphesi ile getirilen değişik yaş ve ırktaki 44 sahipli hasta köpek oluşturdu.

Radyografi, üç boyutlu cisimlerin yoğunluk ve şekillerine göre oluşan iki boyutlu bir görüntüdür. Kemik doku radyografik olarak kolayca görüntülenebilir, ancak özefagus, mide, barsak, karaciğer, böbrek, idrar kesesi gibi organlar film üzerinde yeterli derece de kontras oluşturmadığı için direkt olarak incelenemezler. Bu nedenle bu organların daha net görüntülenebilmesi için kontras maddeler ile yapay dansite oluşturularak diğer dokulardan farklı şekilde görüntü elde edilmeye çalışılır (1, 2, 5). Radyografi, küçük hayvanlarda birçok organ veya dokunun incelenmesinde önemli tanı yöntemlerinden biri olarak bilinmektedir. Çeşitli kontras radyografik tekniklerle birçok hastalıkların radyolojik bulguları ortaya konmuştur. Ayrıca röntgen filminin yorumlanması için de tecrübeli kişilere gereksinim vardır. Uygun koşullar sağlansa bile radyografi bazı hastalıkların tanısı için yeterli bir teknik değildir (1).

Çalışmamızda; radiyolojik görüntüleme tekniği bütün olgularımıza uygulanmaya çalışıldı. Üst solunum sistemi ile ilgili 10 olgumuzun yapılan radyolojik muayelerinde; laringea-trakhea bölgesinin alınan radiyografilerinde; bazı olgularda değişik yoğunlukta opasite artışı belirlenirken, diğer olgularda hiçbir bulguya rastlanılmadı. Üst sindirim sistemi ile ilgili 13 olgunun alınan radiyografilerin hastalığın tanısına yardımcı olmadığı belirlendi. Alt üriner sistem ile ilgili 21 olgumuzun yapılan radyolojik muayelerinde idrar kesesindeki anormallikler belirlendi. Radiyografi tekniğinin tek başına bir hastalığın teşhisinin yapılabilmesinin mümkün olmadığı belirlendi. Çalışmamız bu yönü ile literatür veriler ile paralellik gösterdi.

Hastanın pozisyonunda radyografide önemlidir. Anormal bir görüntü hatalı bir pozisyondan kaynaklanıyor olabilir. Bu nedenle gerekirse hastalara sedasyon ya da genel anestezi uygulanarak radyografi sağlanabilir. Radyografik incelemeler her zaman 2 yönlü alınan filmler üzerinde yapılmalıdır (1, 5). Çalışmamızda yer alan hastalarımızın radiyografik görüntülemeleri için sedasyon-genel anstezi protokolleri uygulandı. Bu uygulama ile hatalı pozisyona neden olunmadı ve anormal görüntü elde edilmedi. Bulgularımız literatür bilgileri destekledi.

Radyografik tanı; hastanın prognozu, hastalıklı bölgenin görüntülenmesi ve elde edilen filmin değerlendirilmesi ve yorumlanması ile belirlenmeye çalışılır. Ancak radyografi ile spesifik tanıdan çok ayırıcı tanı sağlanmaya çalışılır. Diğer görüntüleme teknikleri ile konulan bu tanı desteklenmeye çalışılır (1, 5). Çalışmamızdaki bütün olgulara radiyolojik görüntüleme tekniği uygulandı. Alt üriner sistem hastalarımızın dışındaki olgularımıza ultrasonografi tekniği uygulanmazken, bütün olgulara endoskopi tekniği uygulanarak hastalığın kesin tanısı konuldu. Bu nedenle; radiyografinin tek başına yeterli olamayacağı görüşü bulgularımızcada desteklenmiş oldu.

Ultrasonografi tekniği; muayene edilen hayvan ve hekim açısından tehlike taşımaması, hastayı rahatsız etmemesi, kolay ve çabuk uygulanabilir olması, iyonizan olmaması ve dokulara nüfüz etmemesi ile radyografi, bilgisayarli tomoğrafi ve izotopik tarama yöntemlerinden üstündür (1, 3). Tanısal ultrasonografide veteriner hekimlikte özellikle son yıllarda sıklıkla kullanılan bir muayene yöntemidir. Ultrasonografik muayeneden mümkün olan en iyi sonucu alabilmek için iyi ve kaliteli görüntü elde etmek, doku ve organların normal ultrasonografik görüntülerine hakim olmak, ultrasonografi ile ilgili tecrübe ve bilgiya sahip olmak gerekmektedir (1, 3, 5). Küçük hayvanlarda ultrasonografi, fiziksel muayene ve radyografik muayene ile elde edilen bilgilere ek bilgiler sağlar. Bir hastalığın tanısında ultrasonografi tek başına yeterli olmayabilir (1). Araştırmamızda ultrasonografinin kolay uygulanabilir, pratik ve noninvaziv bir yöntem olması nedeni ile avantajlı olduğu belirlendi. Ancak deneyim ve tecrübenin gerekli olduğu kanısı da dezavantaj olarak değerlendirildi. Tek başına tanısal bir teknik olmadığı belirlendi. Literatür bilgiler araştırmamızı destekler niteliktedir.

İdrar kesesi ultrasonografisi için genellikle 3,5 veya 7,5 mHz frekanslı linear veya konveks problar gereklidir. Hava ultrasonografi İçin engel oluşturduğundan bölge traş edilerek temas

jeli sürülür (1, 3, 5). Çalışmamızda 3.5 mHz linear prob kullanıldı. Uygulama literatür bilgilerdeki gibi yapıldı.

İdrar kesesi boşken direkt radyografide görüntülenemez. Üriner sisteme ait organlardan idrar kesesinin radyografik inceleme direkt ve indirekt radyografi olmak üzere iki şekilde gerçekleştirilir (1, 5). İndirekt radyografide idrar kesesinin değerlendirilmesinde 3 temel yöntem vardır. Bunlar pozitif kontrast sistografi, negatif kontrast sistografi ve çift kontrast sistografidir (1, 5, 6). Çalışmamızda alt üriner sistem hastalıkları olgularına uygulanan radiyografi tekniğinde idrar kesesinin boş olmasından dolayı kese görüntülenemedi. Bu nedenle bazı olgulara indirek grafi tekniği uygulandı. Literatür bilgiler ile bulgularımız doğru orantılıdır.

Endoskoplar fleksibl ve rijit olarak iki kategoriye ayrılırlar. Fleksibl endoskop uzun boşluklu, köşeli ve anatomik olarak tüp şeklindeki organların (gastrointestinal sistem, alt solunum yolları ve erkek üriner sistem) muayenesi için kullanılır. Rijit endoskop ise kullanımı daha kolay ancak açı oluşturmayan operatöre daha farklı alanlarının görüntüsünü sağlayan rutin olarak daha fazla tercih edilen bir endoskop türüdür (1, 7, 29, 31,33). Rijit endoskoplar vücut boşluklarının (abdomen, toraks, eklem, ağız boşluğu vb) görüntülenmesinde tercih edilir. Rijit endoskoplar genellikle veteriner hekimlikte otoskop, dişi kedi ve köpeklerde sistoskop, rinoskop, colonoskop, özefagoskop ve gastroskop olarak kullanılırlar (7, 31). Endoskopi uygulaması sırasında uygulanacak anestezi protokolü hastalığa bağlı olarak değişmektedir. (31). Çalışmamızda rijit endoskop kullanıldı. Rijit endoskopun daha kolay uygulanabildiği, vücut boşluklarının görüntülenmesinin daha pratik olduğu saptandı. Endoskopi uygulanırken hastaların inhalasyon anestezisi ile genel anesteziye alınması uygulamanın daha kolay olmasını sağladı. Bu nedenle literatür bilgiler uygulamalarımızı destekledi.

Solunum sistemi endoskop ile kolaylıkla muayene edilebilir. Bu sisteminin endoskopik muayenesi ile burun, burun boşluğu, hava keseleri, farinks, larinks, trachea, akciğerler ve sinuslardaki hastalıkların kesin tanısı yapılabilmektedir. Hem rijit hemde fleksibl endoskoplar kullanılabilir. Ancak Bronkoskopi de rijit endoskopun kullanımı uygun değildir (1, 7, 11, 12, 27, 31, 32). Rinoskopi, burun ve burun boşluğunun endoskop ile muayenesidir. Birçok nasal hastalıkların tanısı, burun boşluğunun yapılacak olan direk muayenesi ile konulabilmektedir. Rinoskopi ile burun boşluğu ve sinus frontalisin muayenesi kolaylıkla yapılır (1, 7, 11, 12, 17, 31). Rinoskopiyle klinik muayene ve diğer teşhis metotları ile elde edilen bulgular

desteklenebilir, biyopsi örnekleri alınarak kesin teşhise gidilebilir (11,12). Rinoskopi kronik burun akıntısı, aksırık, pis kokulu solunum havası ve epistaksisli hayvanlarda tümör, yabancı cisim ve mantar enfeksiyonlarından şüphelenildiğinde yapılmaktadır (1, 7, 11, 12, 26, 31). Rhinitis tanısı konulan olgularımızın radiyografilerinde bir bulguya rastlanılmadı. Bu olgulara ultrasonografik uygulama yapılmadı. Endoskopik muayene (Rinoskopi ve Larinkoskopi) ile burun boşluğunun hemorojik olduğu yapılan irrigasyon sonrası şiddetli kanamanın varlığı tespit edildi. Larink ile trakheanın ise hiperemik ve ödemli olduğu belirlendi. Üst solunum yolu hastalıklarının endoskopik teknik ile kolayca belirlenebildiği saptandı.

Klinik muayene ile özefagus hastalıklarının tanısı güçlükle yapılabildiği için özefagoskopi özefagus hastalıklarının değerlendirilmesinde önemli bir tekniktir. Özefagus bozukluklarının teşhisinde direkt ve kontrast radyografi nispeten teşhise yardımcı olabilir. Ancak özefagoskopinin en büyük avantajı özefagusu ve mevcut lezyonu yaralamaksızın görüntüleyebilmesidir (7, 15, 31). Üst sindirim sistemi ile ilgili 13 olguya ultrasografi uygulanmazken, alınan radiyografilerinin hastalığın tanısına yardımcı olmadığı, yapılan endoskopik muayeneler ile teşhisler kondu. Bu nedenle endoskopik muayene özefagus hastalıklarının tanısında vazgeçilmez bir teknik olarak belirlendi.

Sistoskopinin diğer diagnostik tekniklere göre birçok avantajı vardır. Sistoskopi vagina, üretra, sidik kesesi ve üreterin non invaziv görüntülenmesini sağlayan bir tekniktir. (31). Transuretral sistoscopi (TUC) için dişi köpek ve kedilerde rijit endoskop kullanılır. Erkek kedi ve köpeklerde TUC için fleksibl endoskop kullanılır. TUC, endoskop kanulünün üretradan sokularak üriner sistemin görüntülenmesini ifade eder (21, 24). Sitotoskopinin en önemli avantajı idrarda hemen hemen hiç değişiklik olmadığı zamanda bile sistitisin baslangıç ve kronik semptomlarını incelemeye olanak vermesidir. Uygulama ile idrar kesesinin durumu, mukozanın rengi, mukoza yüzeyinin durumu (7, 30, 31). Alt üriner sistem ile ilgili 21 olgumuzun yapılan radyolojik muayelerinde; idrar kesesindeki anormallikler belirlenirken, ultrasonografi ile teşhisler desteklenmeye çalışıldı. Son olarak uygulanan endoskopi (sistoskopi) ile tanı kesin olarak konuldu. Rijit endoskopinin vazgeçilmez bir teknik olduğu görüşü literatür bilgiler ile örtüştü.

Araştırmamızın amacını; köpeklerde üst solunum sistemi (burun, burun boşluğu, larinks, trakea), üst sindirim sistemi (ağız boşluğu, farinks, özefagus) ve alt üriner sistem (üretra ve

sidik kesesi) ile ilgili hastalıkların radyografik, ultrasonografik ve endoskopik yöntemlerle kesin tanısının belirlenmesi oluşturdu.

Genellikle solunum, sindirim, üriner ve diğer vücüt boşlukları ile organların hastalıklarında; hasta sahibinden alınan anemnez, veteriner hekimin yaptığı fiziksel muayene ve laboratuar muayeneleri, radyografi ve ultrosonografi ile sağlanan görüntülerden yararlanılır. Ancak bu muayene metodları ile hastalığın kesin tanısı konulamayabilir. Bu nedenle boşluklu organların mukozalarındaki anormalliklerin belirlenmesi ve noninvaziv biyopsi örneklerinin alınmasıyla hastalıkların tanısının konulabilmesi endoskopik muayenenin önemini daha da arttırmaktadır.

Endoskopik cerrahi, endoskop ile sağlanan görüntülere bakılarak yapılan minimal invaziv bir cerrahi yaklaşımdır. Cerrahi prosedürün birkaç küçük delik aracılığıyla yapılması ve post operatif bakımın çok kısa sürmesi endoskopik cerrahinin, invaziv cerrahiye göre daha avantajlı olduğunu göstermektedir.

Projemiz desteği ile kliniğimize kurulan endoskopi sistemi, önceden var olan radiyoloji ve ultrasonografi teknikleri ile birlikte hastalara uygulandığında hastalıkların tanısında vazgeçilmez bir kolaylık sağladı. Yüksek lisans tez projeleri ile endoskopi cihazımızın eksik aparatları tamamlandı. Bir yüksek lisans tez bitirilirken diğer bir tez ise devam etmektedir. Bunun yanında endoskopik uygulama kliniğimizde rutin bir hale getirildi. Olgularımızdan elde ettiğimiz sonuçlar pratiğe aktarılacak ve araştırmacılar ile paylaşılacaktır.

Projemizin materyalini klinik olgular oluşturduğu için elimizde olmayan sebeplerden dolayı çalışma takvimine uyulamadı. Teçhizatın geç kurulması, Veteriner Fakültesinin taşınması, uzun bir süre klinik hizmetlerinin verilememesi proje takvimimizi etkiledi. Ancak en büyük etken, kliniğimize gelen olgu sayısının az olması idi. Projeye başlarken 80 olgu hedeflenmişti. Ancak 44 olgu ile projenin kesin raporunun yazımı gerçekleşti.

Rijit endoskopik uygulamasının; hastalıkların teşhisinde, gerektiğinde histo-patoloji için biyopsi örneğinin alınmasında pratik, kolay uygulabilir bir yöntem olduğu belirlendi. Erciyes Üniversitesi Veteriner Fakültesi Araştırma ve Uygulama Hastanesi'n de böyle bir ekipmanın var olması; bölgesel olarak da serbest veteriner hekimler aracılığı ile diğer illerdeki hasta sahiplerinin fakültemiz hayvan hastanesine başvurmalarına neden olmaktadır.

Sonuç olarak; üst solunum ve sindirim sistemi hastalıklarının tanısında; ultrasonografi uygulanamazken, alt üriner sistem hastalıklarının tanısında uygulanabildiği, radiyografik ve ultrasonografik uygulamaların kesin tanı için yeterli olamayacağı, endoskopik yöntemin ise yeterli olabileceği belirlendi.

6. KAYNAKLAR

1. Alkan Z. (1999). Veteriner Radyoloji, Mina ajans, Ankara, 78-80.

2. Samsar E., Akın F. (2000). Dış Hastalıklarında Klinik Tanı Yöntemleri, Medipres, Malatya, 117-125.

3. Bilal T. (2003). Veteriner Ultrasonografi, İ.Ü. Basım ve Yayınevi, İstanbul,1-2 3.

4. Freeman LJ: (1999). Veterinary Endosurgery, Mosby, Missouni, 1-33

5. Kealy JK., McAllister H. (2005). Diagnostic Radiology Ultrasonography of the Dog and Cat, Elsevier, Missouri, 1-20.

6. Sarıerler M., Ulutaş B., Kılıç N., Kahraman N. (2007). Köpeklerde Gastrointestinal Bölgenin Radyhografik Ultrasonografik ve Endoskopik İncelenmesi, Vet Cer Derg 13(1), 16-23.

7. Altuğ N., Ağaoğlu ZT., Gençcelep M. (2005). Veteriner klinik tanıda endoskopinin kullanımı, YYÜ Sağ Bil Derg, 8(1-2):59-69.

8. Simpson JW. (1996). Gastrointestinal Endoskopi.“Thomas D, Simpson JW, Hall EJ, (ed): BSAVA Manuel of Canine and Feline Gastroenterology”,1stEd, UK.

9. Gualtieri, M., (2001).“Esophagoscopy”, The Veterinary Clinics of North America Small Animal Practice, Vol 31, No 4 (July), pp: 605 – 630

10. Baez JL, Hendrick MJ, Walker LM, Washabau RJ. (1999). Radiographic, Ultrasonographic, and Endoscopic Findings in Cats with Đnflammatory Bowel Disease of the Stomach and Small Intestine: 33 Cases (1990-1997). J Am Vet Med Assoc 215(3): 349-54.

11. Lent SE, Hawkins EC. (1992). Evaluation of Rhinoscopy and Rhinoscopy-assisted Mucosal Biopsy in Diagnosis of Nasal Disease in Dogs: 119 Cases (1985-1989). J Am Vet Med Assoc 201(9):1425-9.

12. Fischer S, Ballauf B, Kraft W (1992). Rhinoscopy in Dogs and Cats. Tier. Prax 20(6): 621-7.

13. Chew DJ, Buffington T, Kendall MS, Osborn SD, Woodsworth BE (1996). Urethroscopy, Cystoscopy, and Biopsy of the Feline Lower Urinary Tract. Vet Clin North Am Small Anim Pract. 26(3):463-82.

14. Mccarthy TC, Mcdermaid SL (1990). Cystoscopy. Vet Clin North Am Food Anim Pract 20(5):1315-39.

15. Willard MD, Radlinsky MA (1999). Endoscopic Examination of the Chonchae in Dogs and Cats:118 Cases (1988-1998). J Am Vet Med Assoc 215(9): 1301-5.

16. Guilford WG. (1990). Upper Gastrointestinal Endoscopy. Vet Clin North Am Small Anim Pract 20(5):1209-27.

17. Mccarthy TC, Mcdermaid SL (1990). Rhinoscopy. Vet Clin North Am Small Anim Pract 20(5): 1265-90.

18. Roudebush P (1990). Laryngoscopy. Vet Clin North Am Small Anim Pract 20(5):1291-5.

19. Ballauf B, Kraft W (1992). Bronchoscopy in Small Animals. Tierarztl Prax 20(2):215-20.

20. Mccarthy TC (1996). Cystoscopy and Biopsy of the Feline Lower Urinary Tract. Vet Clin North Am Small Anim Pract 26(3):463-82.

21. Block A, Block T, Erhardt W, Kraft W (1996). Percutaneous Cystoscopy in Dogs and Cats.Tierarztl Prax 24(1): 68-72.

22. Childress MO, Adams LG, Ramos-Vara JA, Freeman LJ, He S, Constable PD, Knapp DW. (2011*).* Results of biopsy via transurethral cystoscopy and cystotomy for diagnosis of transitional cell carcinoma of the urinary bladder and urethra in dogs: 92 cases (2003-2008). *J* Am Vet Med Asso; 239(3):350-6.

23. Runge JJ, Berent AC, Mayhew PD, Weisse C. (2011).Transvesicular percutaneous cystolithotomy for the retrieval of cystic and urethral calculi in dogs and cats: 27 cases (2006-2008). J Am Vet Med Assoc.; 239(3):344-9.

24. McCarthy TC. (2011).Comments on transurethral cystoscopy and on clinical practice. J Am Vet Med Assoc.; 239(7):921-2

25. Rawlings CA. (2009).Diagnostic rigid endoscopy: otoscopy, rhinoscopy, and cystoscopy. Vet Clin North Am Small Anim Pract. 39(5):849-68.

26. Elie M, Sabo M. (2006).Basics in canine and feline rhinoscopy. Clin Tech Small Anim Pract 21(2):60-3.

27. Noone, K.E., VMD, (2001).“Rhinoscopy, Pharyngoscopy and Laryngoscopy”, The VeterinaryClinics of North America Small Animal Practice, Vol 31, No 4, pp: 671 –689.

28. Bartges JW. (2004).Diagnosis of urinary tract infections. Vet Clin North Am Small Anim Pract.34(4):923-33.

29. Melendez, L. (DVM) ed.,(2001). “Endoscopy”, The Veterinary Clinics of North America Small Animal Practice, Vol 31, No 4, pp: xiii

30. Moore L. E., (2003).“The Advantages of Endoscopy”, Clinical Techniques in Samall Animal Practice, Vol 18, No 4 (November): pp 250-253

31. McCarthy TC. (2005). Veterinary Endoscopy fort the Small Animal Practitioner, Elsevier, Missouri, 1-200.

32. American RhPinologic Society Offical Web Site http://www.american-rhinologic.org/patientinfo.introendoscopy.phtml

33. Technical and Industrial Endoscopes http://www.moritex.com

7. EKLER

TC
ERCİYES ÜNİVERSİTESİ
VETERİNER FAKÜLTESİ
CERRAHİ ANABİLİM DALI BAŞKANLIĞI

23 TEMMUZ 2010

Sayı: 51 / 2010
Konu: Tez Öneri Formu

AKADEMİK KURUL KARARI

Anabilim dalımız öğretim üyesi Yrd.Doç.Dr.Nusret APAYDIN'ın yüksek lisans tez danışmanlığını yaptığı Veteriner Hekim Özge Hasandayıoğlu ve Veteriner Hekim Hüseyin Ermin'nin çalışacağı tez konuları aşağıda, proje tez öneri formları ise ekte sunulmuştur.

Veteriner Hekim Özge Hasandayıoğlu: **Köpeklerde Dış Kulak Yolu Hastalıklarının Video- Otoskopik, Ultrasonografik Ve Radyografik Yöntemlerle Belirlenmesi**
Veteriner Hekim Hüseyin Ermin: **Köpeklerde İdrar Kesesi Hastalıklarının Endoskopik, Radyografik ve Ultrasonografik Yöntemlerle belirlenmesi**

Yrd.Doç.Dr.Nusret APAYDIN
Cerrahi Anabilim Dalı
Öğretim Üyesi

Doç.Dr.Murat KİBAR
Cerrahi Anabilim Dalı
Öğretim Üyesi

İZİNLİ

Prof. Dr.Gültekin ATALAN
Cerrahi Anabilim Dalı
Başkanı

T.C.
ERCİYES ÜNİVERSİTESİ
SAĞLIK BİLİMLERİ ENSTİTÜSÜ MÜDÜRLÜĞÜ
KAYSERİ
SAĞLIK BİLİMLERİ ENSTİTÜSÜ YÖNETİM KURUL KARARI

TOPLANTI NO : 645 **18.09.2014**

Sağlık Bilimleri Enstitüsü Yönetim Kurulu 18.09.2014 tarih ve 645 sayılı toplantısında Müdür Prof.Dr.Saim ÖZDAMAR Başkanlığında, Müdür Yardımcıları Doç.Dr.Betül ÇİÇEK ve Doç.Dr.Tolga ERTEKİN ile Üyeler Prof.Dr.Yıldıray ŞİŞMAN, Doç.Dr.Ayhan DÜZLER ile Doç. Dr. M. Betül AYCAN'ın katılmasıyla gündemindeki konuları görüşmüş ve aşağıdaki kararları almıştır.

645/1- Danışmanlığını **Prof.Dr.Fevziye ÇETİNKAYA'nın** yürüttüğü **Halk Sağlığı Anabilim Dalı Doktora** programı öğrencisi **Gülay YILMAZEL** (Öğrenci no:4020741001) hakkında Anabilim Dalı Başkanlığının 16.09.2014 tarih ve 61117 sayılı yazıları ile ekli tez savunma sınav tutanağı görüşülerek adı geçen öğrencinin Yönetmeliğin 55.maddesine göre mezuniyetine,

645/2- Danışmanlığını **Prof.Dr.Asuman GÖLGELİ'nin** yürüttüğü **Fizyoloji Anabilim Dalı Yüksek Lisans** programı öğrencisi **Zahide AKEREN DEMİRBAŞ** (Öğrenci no:4020631102) hakkında Anabilim Dalı Başkanlığının 15.09.2014 tarih ve 60546 sayılı yazıları ile ekli tez savunma sınav tutanağı görüşülerek adı geçen öğrencinin Yönetmeliğin 55.maddesine göre mezuniyetine,

645/3- Danışmanlığını **Prof.Dr.Asuman GÖLGELİ'nin** yürüttüğü **Fizyoloji Anabilim Dalı Yüksek Lisans** programı öğrencisi **Nuriye Betül BAHADIR** (Öğrenci no:4020631109) hakkında Anabilim Dalı Başkanlığının 11.09.2014 tarih ve 59589 sayılı yazıları ile ekli tez savunma sınav tutanağı görüşülerek adı geçen öğrencinin Yönetmeliğin 55.maddesine göre mezuniyetine,

645/4- Danışmanlığını **Prof.Dr.Süleyman YAZAR'ın** yürüttüğü **Parazitoloji Anabilim Dalı Doktora** programı öğrencisi **Ülfet ÇETİNKAYA** (Öğrenci no:4021340801) hakkında Anabilim Dalı Başkanlığının 17.09.2014 tarih ve 61378 sayılı yazıları ile ekli tez savunma sınav tutanağı görüşülerek adı geçen öğrencinin Yönetmeliğin 55.maddesine göre mezuniyetine,

645/5- Danışmanlığını **Doç.Dr.Nusret APAYDIN'ın** yürüttüğü **Cerrahi (Veteriner) Anabilim Dalı Yüksek Lisans** programı öğrencisi **Özge HASANDAYIOĞLU** (Öğrenci no:4022730904) hakkında Anabilim Dalı Başkanlığının 11.09.2014 tarih ve 59589 sayılı yazıları ile ekli tez savunma sınav tutanağı görüşülerek adı geçen öğrencinin Yönetmeliğin 55.maddesine göre mezuniyetine,

645/6- Danışmanlığını **Doç.Dr.Hasan Basri ULUSOY'un** yürüttüğü **Farmakoloji Anabilim Dalı Yüksek Lisans** programı öğrencisi **Büşra KARACA** (Öğrenci no:4020531104) hakkında Anabilim Dalı Başkanlığının 18.09.2014 tarih ve 61759 sayılı yazıları ile ekli tez savunma sınav tutanağı görüşülerek adı geçen öğrencinin Yönetmeliğin 55.maddesine göre mezuniyetine,

645/7- Danışmanlığını **Prof.Dr.Neriman İNANÇ'ın** yürüttüğü **Beslenme ve Diyetetik Anabilim Dalı Yüksek Lisans** programı öğrencisi **Mahir ARSLAN** (Öğrenci no:4023031201) hakkında Anabilim Dalı Başkanlığının 18.09.2014 tarih ve 61759 sayılı yazıları ile ekli tez savunma sınav tutanağı görüşülerek adı geçen öğrencinin Yönetmeliğin 55.maddesine göre mezuniyetine,

645/8- Danışmanlığını Prof.Dr.Salih KUK'un yürüttüğü Parazitoloji Anabilim Dalı Yüksek Lisans programı öğrencisi **Hülya KUTLU** hakkında Anabilim Dalı Başkanlığının 17.09.2014 tarih ve 61581 sayılı yazıları ile ekli akademik kurul kararı görüşülerek adı geçen öğrencinin tez savunma sınavının Yönetmeliğin 55.maddesine göre aşağıdaki jüri üyeleri ile **19.09.2014** tarihinde yapılmasının uygun olduğuna,

ASLI GİBİDİR

Asıl Üyeler
Prof.Dr.Süleyman YAZAR
Prof.Dr.Salih KUK (Danışman)
Doç.Dr.Esma KAYA

Yedek Üyeler
Prof.Dr.Eser KILIÇ
Prof.Dr.Hatice ÖZBİLGE

ERCİYES ÜNİVERSİTESİ DENEY HAYVANLARI
ETİK KURUL BAŞKANLIĞI
KAYSERİ-TÜRKİYE

ETİK KURULUN ADI : Erciyes Üniversitesi Deney Hayvanları Etik Kurul Başkanlığı
ETİK KURULUN ADRESİ : Erciyes Üniversitesi

Tarih: 17.12.2008 **Toplantı Sayısı:** 11 **Karar No:** 08/70

Etik kurul toplantısı **17.12.2008** tarihinde Erciyes Üniversitesi Deney Hayvanları Etik Kurul Başkanlığı'nda **Prof.Dr. Zübeyde Gündüz** başkanlığında gerçekleştirilmiştir.

Üye Adı/Soyadı	Akademik Ünvanı	Fakültesi	
Zübeyde Gündüz	Prof. Dr.	Tıp Fakültesi	
Harun Ülger	Doç.Dr	Tıp Fakültesi	
Özlem Canöz	Doç.Dr.	Tıp Fakültesi	
Hatice Özbilge	Doç.Dr.	Eczacılık Fakültesi	
Servet Kesim	Yard.Doç.Dr.	Diş Hekmliği Fakültesi	
Davut Bayram	Öğrt.Gör.Dr.	Veteriner Fakültesi	
Halit Erkiletlioğlu	Diş Hekimi		
Halil Tekiner	Eczacı		

Üniversitemiz Veteriner Fakültesi Öğretim Üyesi Yard.Doç..Dr. Nusret Apaydın'ın "Köpeklerde üst solunum ve sindirim sistemi ile alt üriner sistem hastalıklarının radyografik ultrasonografik ve endoskopik yöntem ile belirlenmesi" adlı araştırması incelenerek, çalışmasının yapılmasının uygun olacağına ve rektörlük makamına sunulmasına oy birliğiyle karar verildi.

Dosyada sunulan dökümanlar;

Tarih : 17.12.2008

Etik Kurul Başkanı : Prof.Dr. Zübeyde Gündüz

Etik Kurul Başkanı İmzası